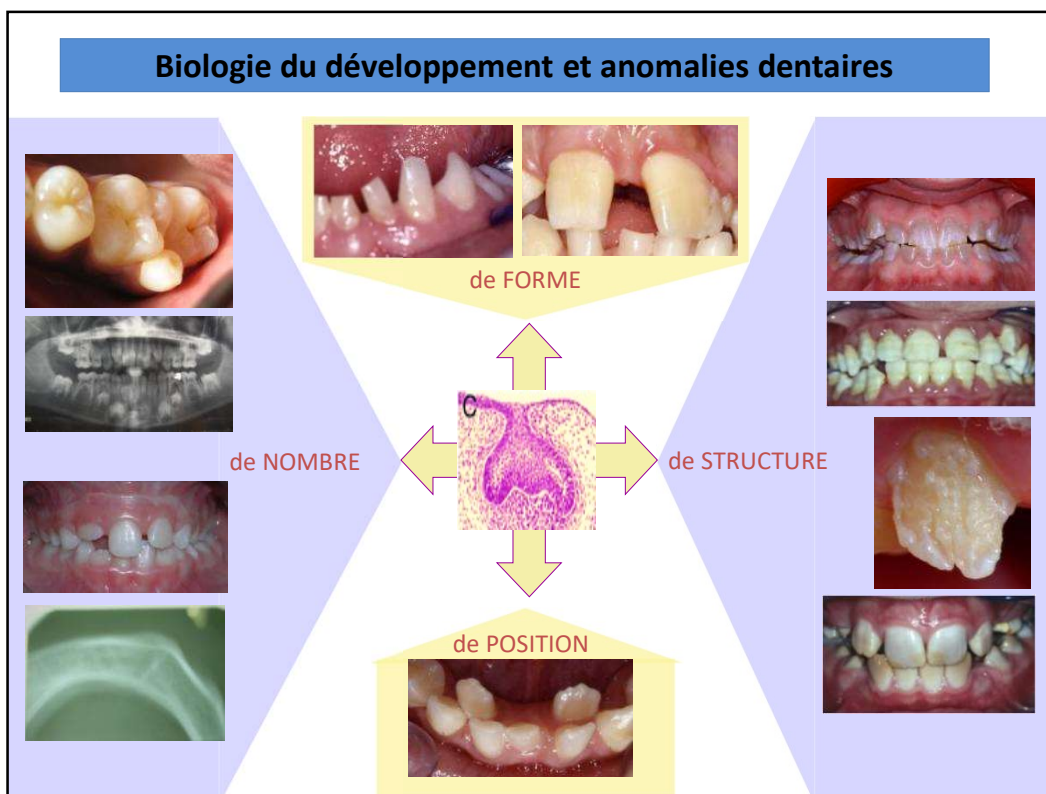


Organogenèse de la dent

Odontologie



UNIVERSITÉ CÔTE D'AZUR 



Pour donner des soins adaptés et de qualités, il faut entre autre comprendre la cause des symptômes ou des pathologies qui sont observés. En chirurgie dentaire, outre les pathologies infectieuses carieuses et parodontales, il existe également des anomalies de nombre, de forme, de structure et de position qui trouvent leur étiologie dans les connaissances que nous apporte la biologie du développement. Il me semble donc tout à fait cohérent qu'un étudiant en médecine et plus spécifiquement en dentaire acquiert ces connaissances. De plus, la médecine du futur tendra à régénérer plutôt qu'à réparer ou à guérir et dans ce cadre, les connaissances acquises au cours de cet enseignement de la biologie du développement seront incontournables pour comprendre et élaborer de nouvelles thérapeutiques.

Odontogenèse : Principaux stades de développement et leur régulation

I. Mise en place l'épithélium odontogène

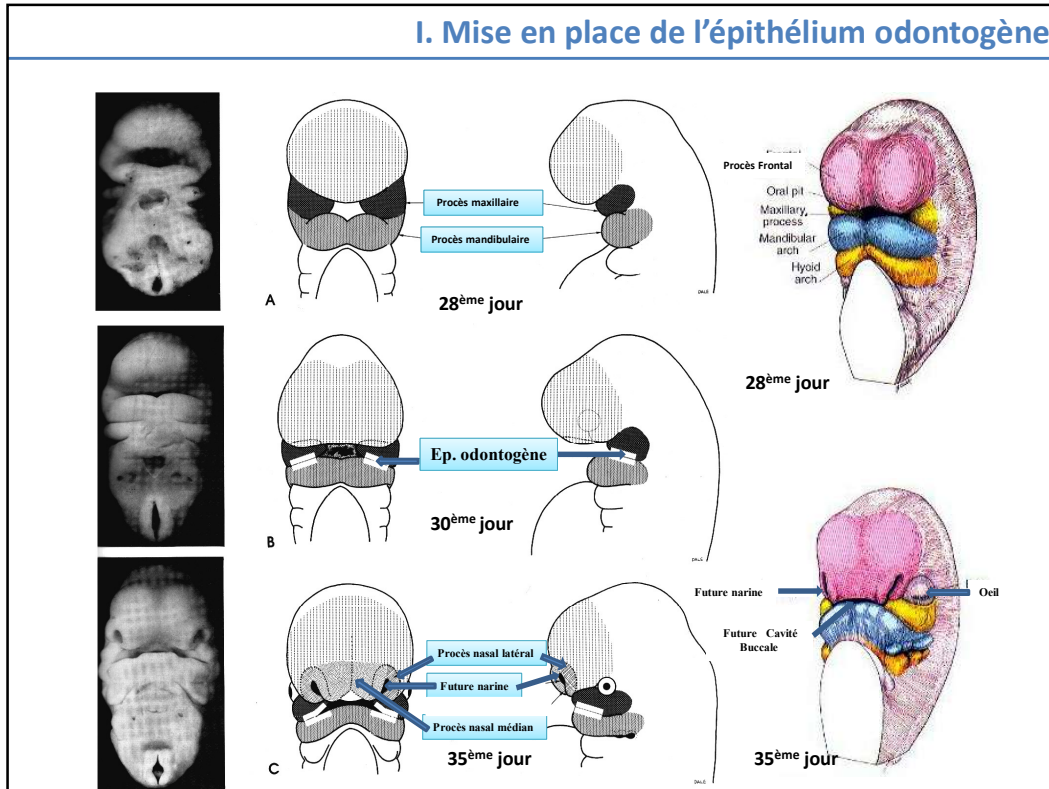
II. Evolution de l' épithélium odontogène et de l'ecto-mésenchyme

. Etude descriptive : Situation anatomique et évolution

Un grand nombre de structures organiques se développent à partir d'un dialogue entre d'une part un épithélium et d'autre part un mésenchyme. La genèse de l'organe dentaire s'inscrit dans ce mécanisme. Dans la première partie de ce cours, nous verrons la mise en place de l'épithélium odontogène.

Dans un second temps, nous verrons l' évolution de l' épithélium odontogène et de l'ecto-mésenchyme sous un angle histologique et descriptif. Une étude analytique sera ensuite présentée sur les différentes hypothèses qui ont été émises pour expliquer la formation et le développement de cet épithélium odontogène.

I. Mise en place de l'épithélium odontogène



A la fin du stade de neurulation, on observe un mouvement antéro-postérieur qui ramène la partie antérieure (céphalique) de l'embryon sur la partie cardiaque. L'espace ainsi créé entre l'ébauche cardiaque et la partie céphalique est à l'origine de la future cavité buccale appelée encore à ce stade stomodéum.

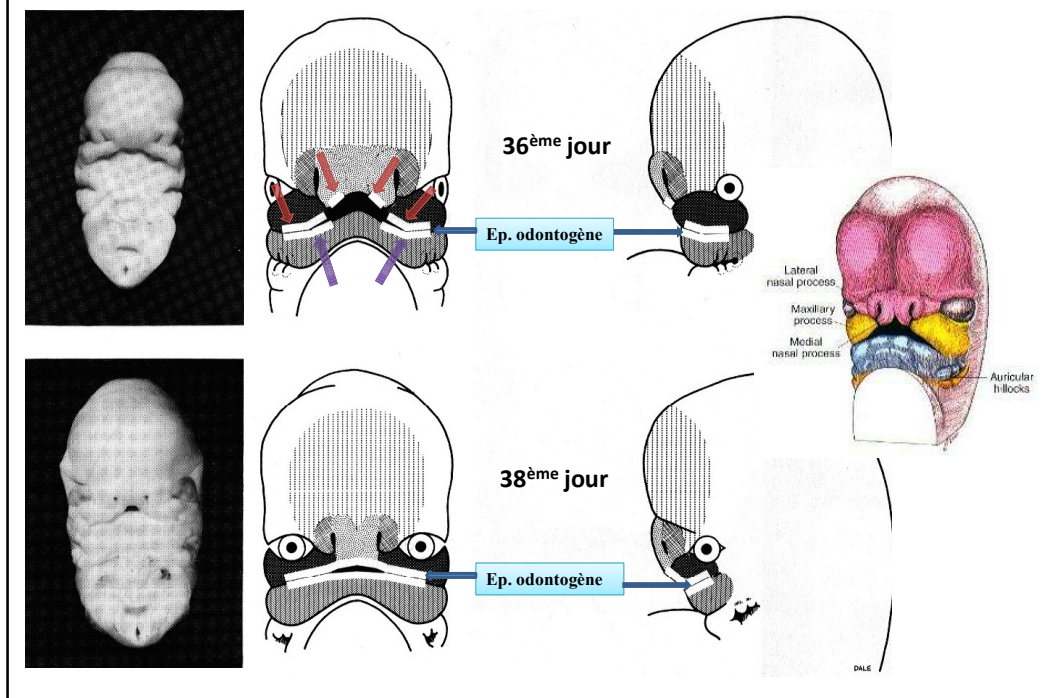
Pendant ce mouvement antéro-postérieur, on observe la formation de plicatures qui donneront les arcs pharyngés. C'est à partir du 1^{er} arc pharyngé que se développent les procès maxillaire et mandibulaire

Vers le 28^{ème} jour, il y a prolifération des masses cellulaires latérales du 1^{er} arc dans la zone distale (antérieure), puis dédoublement de ce 1^{er} arc menant à la formation dans sa partie supérieure du procès maxillaire et dans sa partie inférieure du procès mandibulaire.

...Vers le 30^{ème} jour, on observe dans la partie supérieure du procès mandibulaire et sur la partie inférieure du procès maxillaire le développement d'un épithélium différent de l'épithélium oral : c'est l'épithélium odontogène .

...Vers le 35^{ème} jour, la partie antérieure du bourgeon céphalique va proliférer pour donner le bourgeon nasal

I. Mise en place de l'épithélium odontogène:



Vers le 36^{ème} jour, sur la partie inférieure du bourgeon nasal apparaissent 2 épithélia odontogènes.

Enfin, vers le 38^{ème} jour, on peut observer la formation d'un épithélium odontogène (EO) continu par la fusion des différents epithelia.

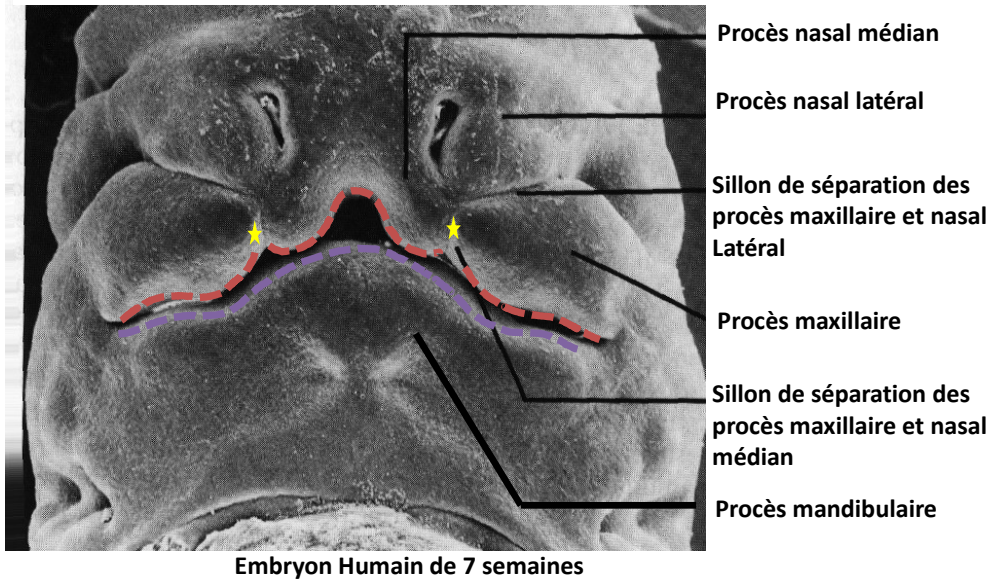
En résumé, l'EO maxillaire est formé par la fusion de : 4 épithélia :

- . 2 venant du procès maxillaire
- . 2 venant du bourgeon nasal.

Au niveau mandibulaire, c'est la jonction des 2 épithélia odontogène émanant de la partie supérieure du procès mandibulaire qui donne l'épithélium odontogène mandibulaire.

I. Mise en place de l'épithélium odontogène

Procès maxillaire et mandibulaire



Sur cette diapositive, il vous est représenté un embryon humain de 7 semaines où l'on peut voir les procès maxillaire et mandibulaire ainsi que le procès nasal que nous venons de mettre en place.

Il est à noter que certaines pathologies importantes telles les fentes palatines ainsi que les fentes labiales encore appelées bec de lièvre ont pour origine un problème de fusion entre le procès maxillaire et le procès nasal.

- Des pathologies plus bénignes comme les agénésies dentaires proviennent également d'une défaillance dans les phénomènes de fusion des procès maxillaire et nasal.

II. Evolution de l'épithélium odontogène et du mésenchyme :

Etude descriptive

- . Situation anatomique de l'épithélium odontogène
 - . lame vestibulaire
 - . lame dentaire :
 - primaire
 - secondaire

- . Description et évolution
 - . Stade de bourgeon
 - . Stade de cupule
 - . Stade de cloche

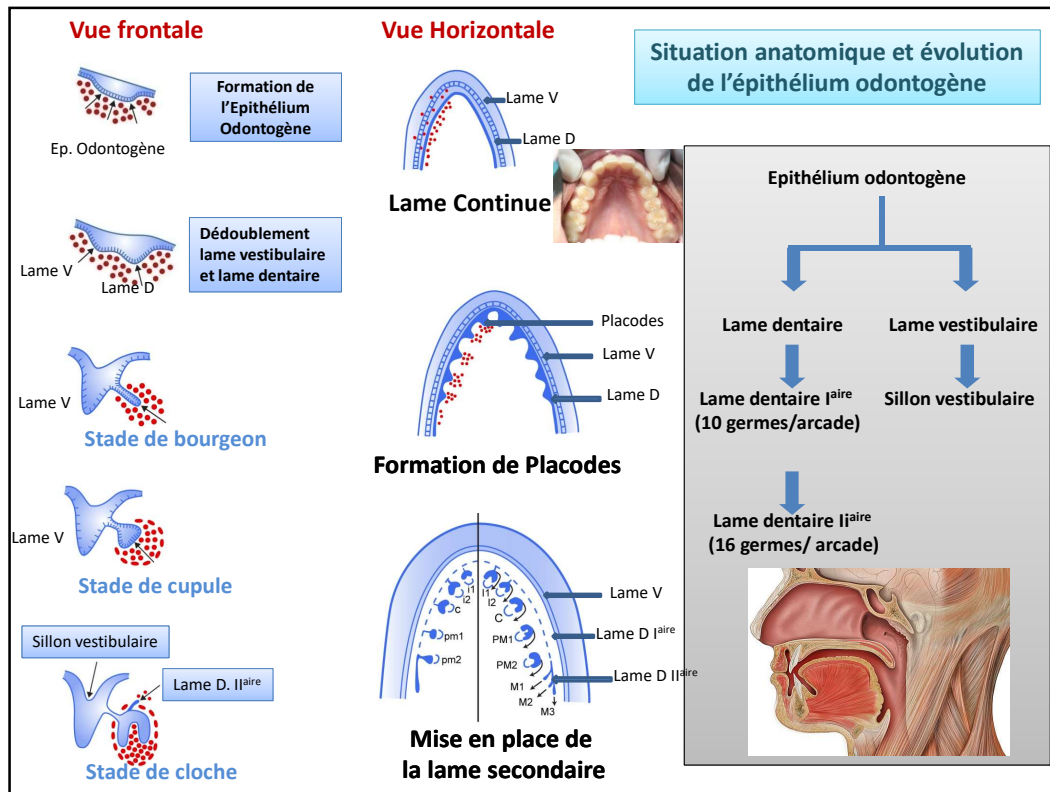
La genèse de la dent s'inscrit dans un dialogue entre un épithélium et un mésenchyme.

Dans ce chapitre, nous verrons sous l'angle descriptif le développement et l'évolution morphologique de l'EO et du mésenchyme environnant.

Situation anatomique : l'épithélium va donner naissance à deux émergences : une lame vestibulaire et une lame dentaire.

Concernant la lame dentaire, on aura une première lame : la lame primaire puis une deuxième la lame secondaire.

L'évolution et la transformation de l'EO et du mésenchyme environnant suit 3 stades : bourgeon, cupule et cloche.



SITUATION ANATOMIQUE ET L'ÉVOLUTION DE CET ÉPITHÉLIUM ODONTOGÈNE

En coupe frontale, l'épithélium odontogène apparaît comme un épaississement de l'épithélial oral.

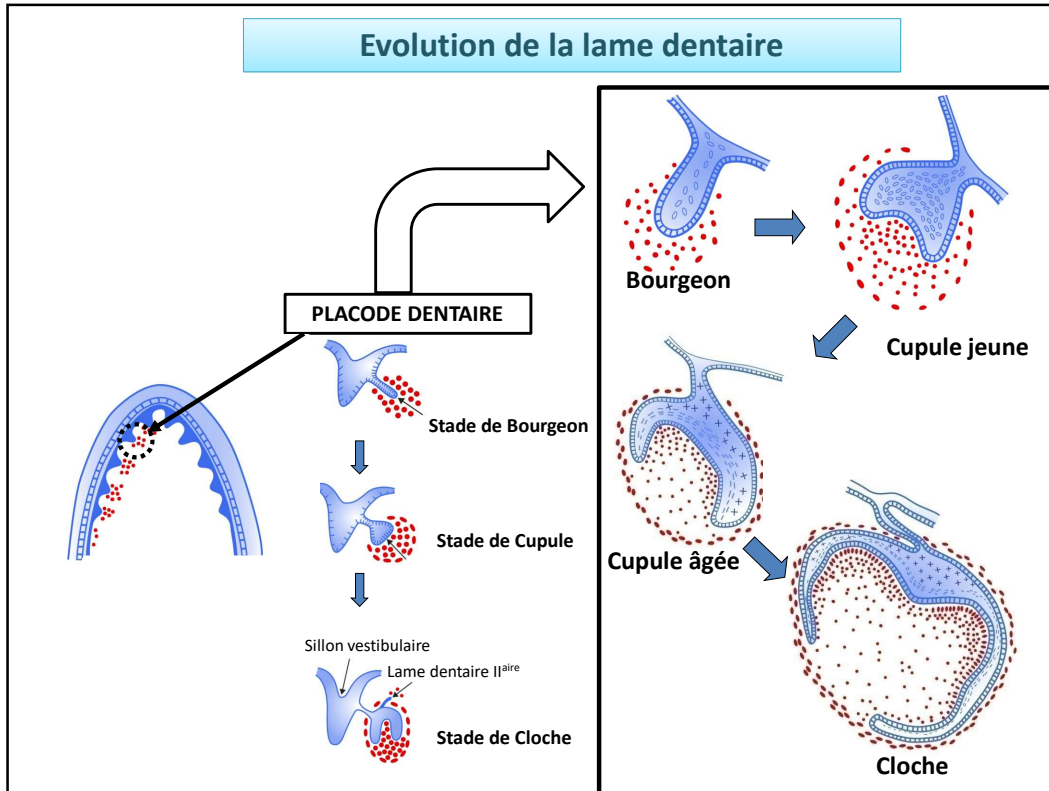
En coupe horizontale, il se présente comme une lame continue en forme de fer à cheval au sein de la cavité orale tapissée par l'épithélium oral. Cet épithélium odontogène préfigure la future arcade dentaire

Quelle est son évolution ?

En coupe frontale, cet épaississement épithélial va proliférer et s'enfoncer dans l'ectomésenchyme sous jacent. On observe ensuite un dédoublement de cet épaississement épithélial qui mène à la formation de deux lames épithéliales continues : la lame vestibulaire et la lame dentaire.

-La **lame vestibulaire** sera à l'origine du futur vestibule buccal, c'est l'espace compris entre la joue et l'arcade dentaire

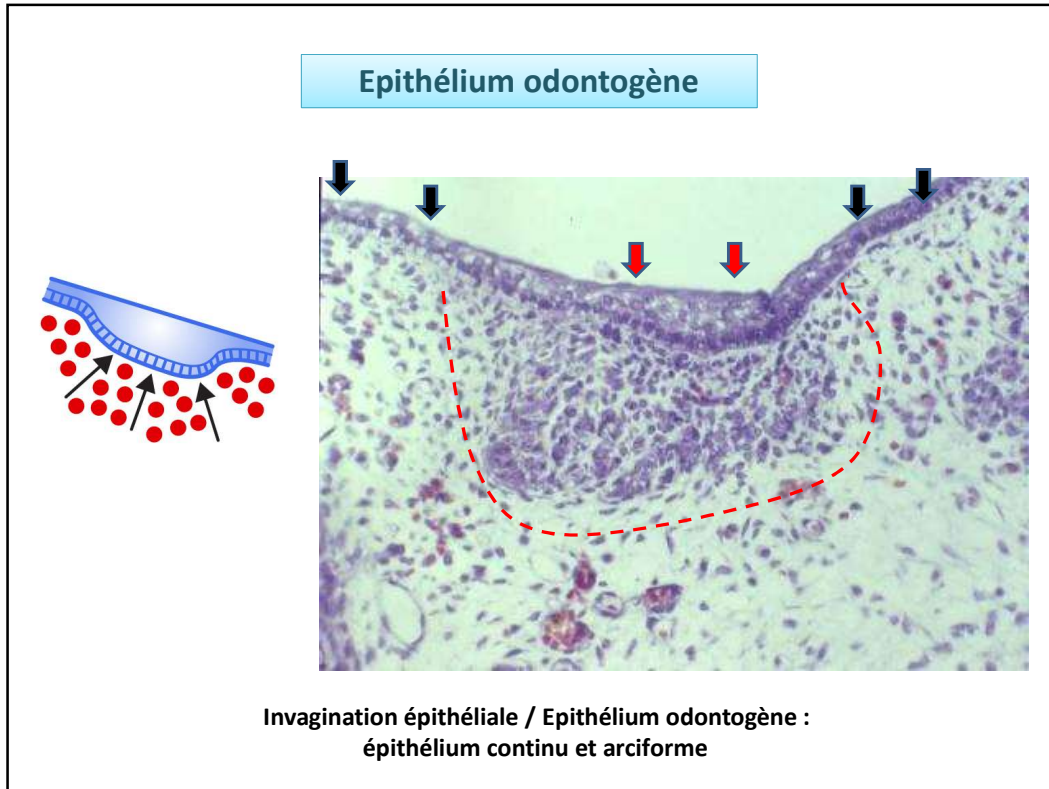
- Pour sa part, la **lame dentaire** sera à l'origine des futures arcades dentaires maxillaire et mandibulaire. C'est à partir de cette lame dentaire que vont se développer les **placodes dentaires** à l'origine des futurs germes dentaires qui donneront les dents temporaires encore appelées dents déciduales ou lactéales. Ces placodes dentaires sont au nombre de 10 par arcade dentaire et apparaissent comme de petits renflements appendus à la lame dentaire par un cordon épithélial appelé lame dentaire primaire. à partir de cette lame dentaire primaire que va se développer la lame dentaire secondaire à l'origine des 16 dents définitives par arcade.



Chaque placode dentaire évoluera de façon similaire en subissant différentes transformations morphologiques.

Ces modifications morphologiques sont habituellement décrites sous forme de 3 stades:

- le stade de Bourgeon
- le stade de Cupule (avec deux sous-stades la cupule jeune et la cupule âgée)
- le stade de Cloche.



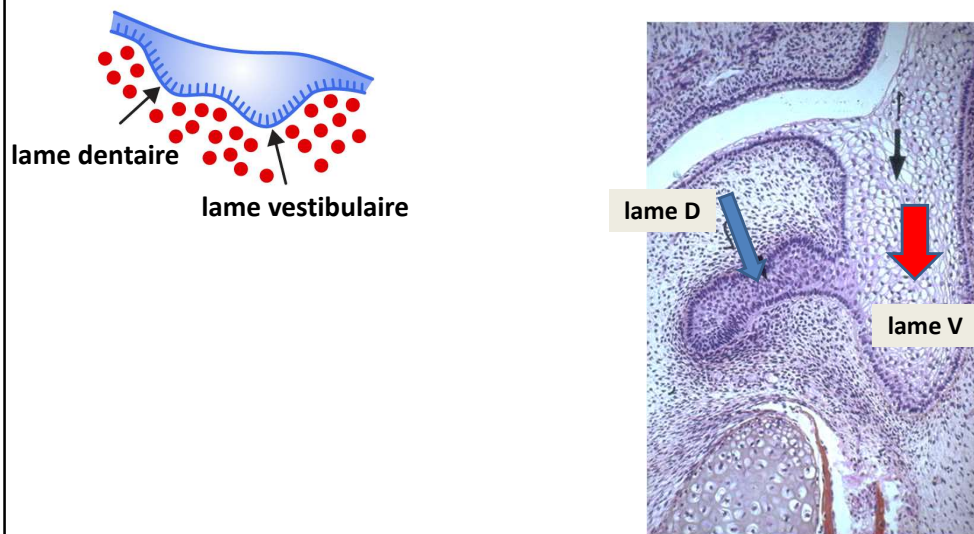
ÉVOLUTION HISTOLOGIQUEMENT DE L'ÉPITHELIUM ODONTOGÈNE

Sur une coupe frontale, vous pouvez distinguer latéralement, au niveau des flèches noires, l'épithélium oral constitué de 2 à 3 strates cellulaires.

Plus au centre, au niveau de la flèche rouge, on peut noter la présence de l'épithélium odontogène qui se distingue histologiquement de cet épithélium oral par l'augmentation de strates cellulaires. L'épithélium odontogène apparaît donc comme un épaissement de l'épithélial oral.

Vous pouvez noter également dès maintenant qu'il existe face à cet épithélium odontogène, une densification cellulaire au niveau du tissu ecto-mésenchymateux ce qui vous a été matérialisé par une ligne discontinue rouge

Lame vestibulaire et sillon vestibulaire

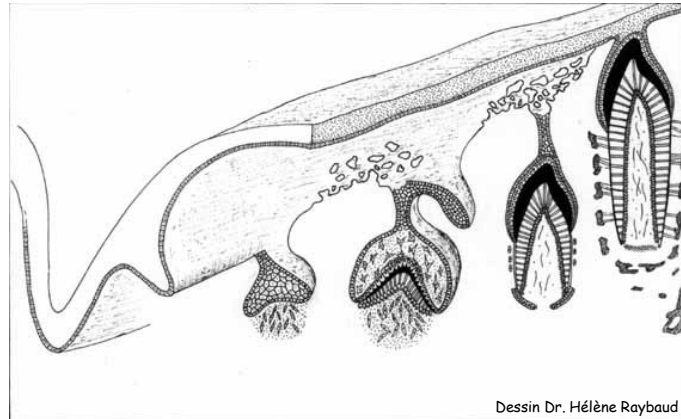


Toujours en coupe frontale, cet épithélium odontogène va proliférer et s'enfoncer dans l'ectomésenchyme sous jacent. On observe ensuite un dédoublement de cet épaissement épithélial qui mène à la formation de deux lames épithéliales continues :

- . la lame vestibulaire indiquée par une flèche rouge et
- . la lame dentaire indiquée par une flèche bleu

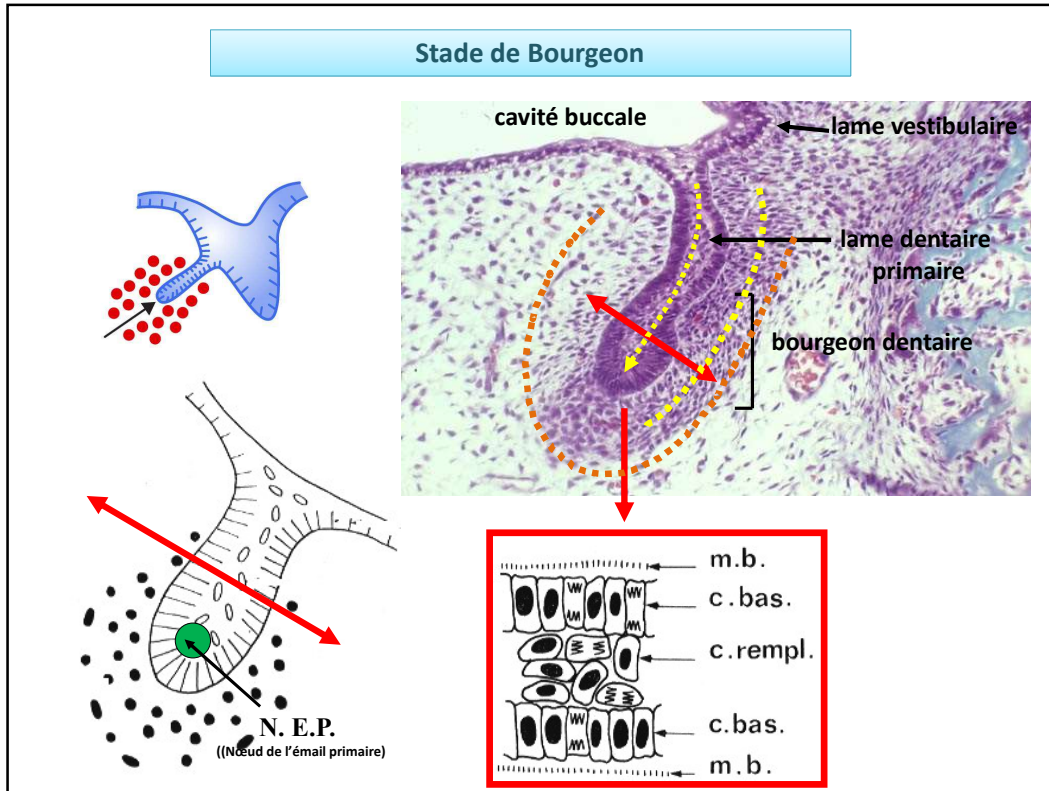
-Les cellules de la lame vestibulaire subiront un phénomène d'apoptose qui se traduira par la formation d'un sillon, le sillon vestibulaire, à l'origine du futur vestibule buccal. Le vestibule buccal est l'espace compris entre la joue et l'arcade dentaire comme je vous l'ai déjà mentionné.

Phases de l'Odontogenèse



Pour sa part, la **lame dentaire** qui est continue et qui préfigure les futures arcades dentaires va subir un phénomène de régionalisation puis de segmentation se traduisant par la formation de placodes dentaires à l'origine chacune d'un germe dentaire temporaire. Chacune de ces placodes évoluera d'une façon identique histologiquement quelle que soit sa localisation sur cette lame dentaire jusqu'au stade cloche. Trois stades sont habituellement et arbitrairement décrits : le stade de Bourgeon /Cupule / Cloche.

A chacun de ces stades, une description de la partie épithéliale, de la partie ecto-mésenchymateuse et de la partie périphérique englobant le germe dentaire en formation sera faite.



STADE DE BOURGEON

→ Partie épithéliale:

elle se présente sous la forme d'un cylindre qui s'enfonce dans l'ecto-mésenchyme. En coupe, de l'extérieur vers l'intérieur, on peut reconnaître différentes structures histologiques :

- Membrane basale
- Cellules basales
- Cellules de remplissage

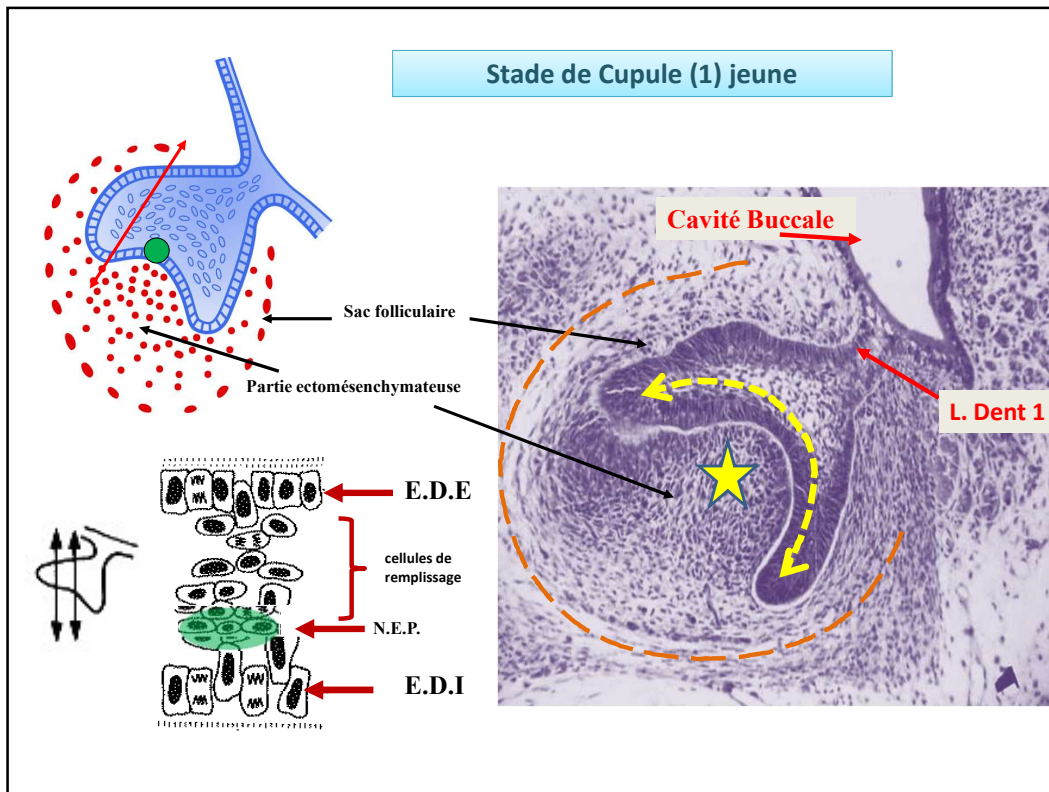
A la fin du stade de bourgeon, il peut être distingué dans la partie apicale de ce cylindre épithélial (rond vert sur le schéma), une zone particulière constituant le Nœud de l'Email Primaire (NEP). Il est constitué d'un petit nombre de cellules ne présentant aucune différence morphologique mais on peut, grâce à des techniques d'hybridation in situ, mettre en évidence des molécules de signalisation et des facteurs de transcription qui ne sont pas exprimées par les autres cellules épithéliales.

→ Partie ecto-mésenchymateuse:

les cellules ecto-mésenchymateuses sont en périphérie des cellules épithéliales. A ce stade, elles ne présentent aucune caractéristique histologique si ce n'est la faible matrice extracellulaire se traduisant par une forte densité cellulaire ecto-mésenchymateuse.

→ Partie périphérique:

Au stade de bourgeon, elle ne se distingue pas vraiment de la partie ecto-mésenchymateuse.



STADE DE CUPULE

On peut subdiviser ce stade en deux stades :

- . le stade de cupule jeune
- . le stade de cupule âgée

Ce stade est caractérisé par un évasement de la partie épithéliale. En effet, la prolifération épithéliale progresse et rencontre cette densité cellulaire ecto-mésenchymateuse qu'elle va contourner en prenant la forme d'une cupule.

STADE DE CUPULE JEUNE

→ Partie épithéliale :

à partir de ce stade, la masse épithéliale prend le nom d'**organe de l'émail**. Elle est constituée de différentes strates cellulaires. *De l'extérieur vers l'intérieur :*

- La strate cellulaire Externe : elle est constituée d'une seule couche cellulaire qui tapisse toute la partie épithéliale de la cupule et est appelée Epithélium Dentaire Externe (EDE)
- Ensuite, sous cet épithélium externe, des cellules constituant la masse épithéliale de la cupule et qui sont des cellules de remplissage sans dénomination particulière à ce stade.
- Enfin, la strate cellulaire Interne : Elle est constituée d'une seule couche cellulaire qui tapisse toute la partie épithéliale de la cupule sur sa surface interne regardant les cellules ecto-mésenchymateuses. Elle est appelée Epithélium Dentaire Interne (EDI).

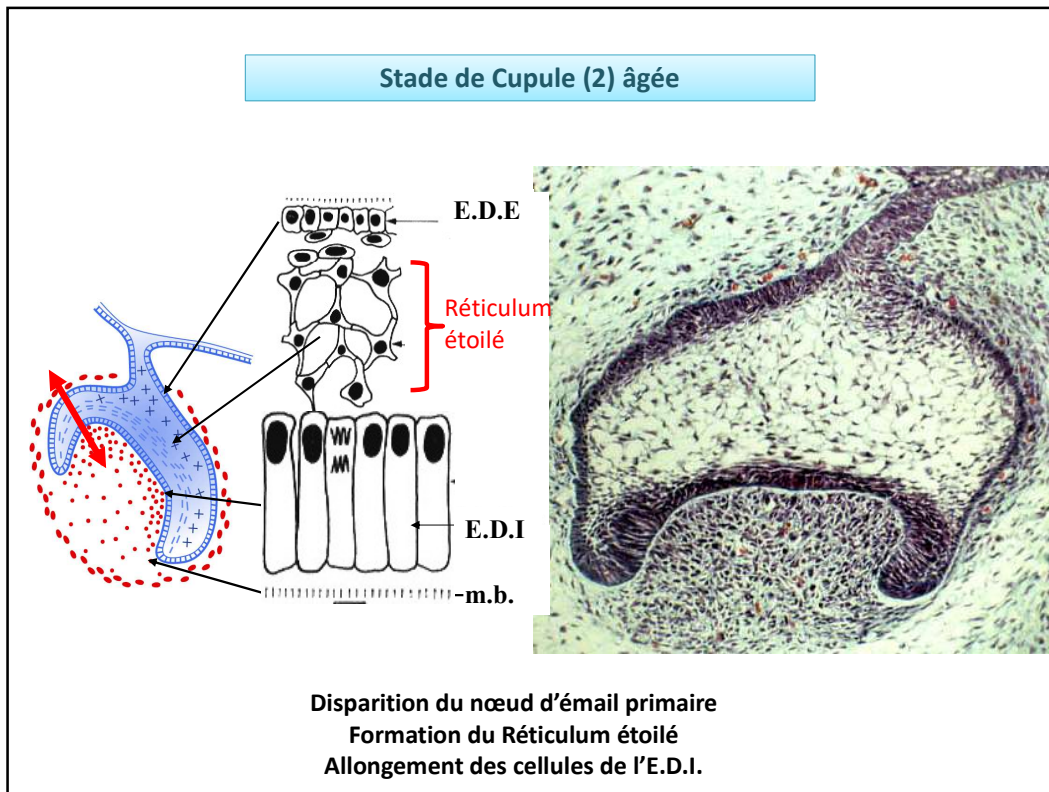
EDE et EDI sont séparés des cellules ecto-mésenchymateuses par une membrane basale (MB)
Le NEP est toujours présent.

→ Partie ecto-mésenchymateuse:

Au sein de la densité cellulaire regardant l'EDI, Il y a apparition d'une vascularisation sans organisation particulière

→ Au niveau de la partie périphérique du mésenchyme :

Une organisation cellulaire périphérique se forme qui crée une nouvelle entité: le sac folliculaire (SF). Il commence à s'individualiser sous forme de strates cellulaires relativement inorganisées.



STADE DE CUPULE ÂGÉE :

On note une évolution et des différences avec le stade de cupule jeune :

→ Partie épithéliale :

- disparition du Nœud de l'Email Primaire.
- Les cellules de remplissage subissent une modification morphologique. Ces cellules expriment des glycoaminoglycanes fortement hydrophiles. Ceci va provoquer une entrée hydrique et les cellules vont se dissocier et prendre une forme étoilée restant unies simplement par des desmosomes. Ces cellules de remplissage prennent alors le nom de réticulum étoilé (RE).

Les cellules de l'EDI faisant face à l'ectomésenchyme s'allongent et prennent une morphologie caractéristique

Donc en coupe et de l'extérieur vers l'intérieur, l'organe de l'émail constituant la partie épithéliale du futur germe dentaire sera formé de :

Epithélium Dentaire Externe (EDE) / Réticulum Etoilé (RE) / Epithélium Dentaire Interne (EDI)

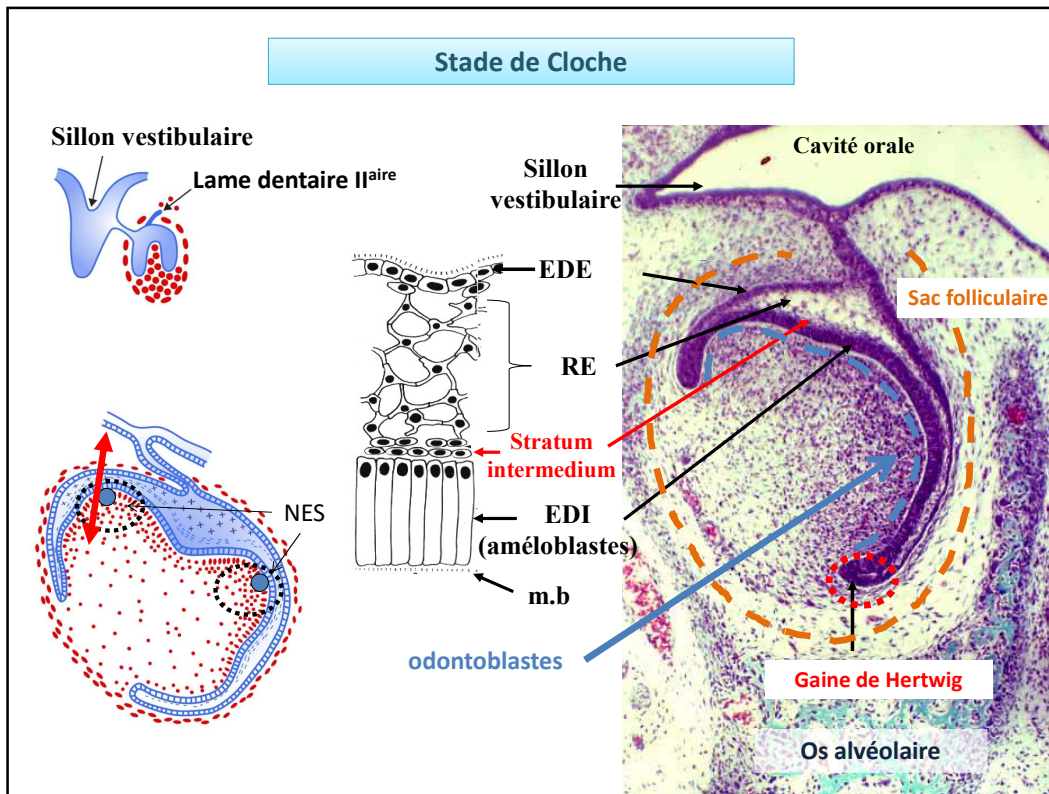
→ Partie ecto-mésenchymateuse :

elle prend le nom de papille ecto-mésenchymateuse. La vascularisation est beaucoup plus organisée et il y a un début d'innervation.

→ Partie périphérique : le SF s'organise en strates cellulaires.

En résumé, à ce stade, on note :

- Disparition du nœud d'émail primaire
- Formation du Réticulum étoilé
- Allongement des cellules de l'E.D.I.



STADE DE CLOCHE

→ Partie épithéliale :

une 4e couche cellulaire appelée « stratum intermédiaire » s'intercale entre le RE et l'EDI.

Des Nœuds d'Email Secondaires (NES) apparaissent. Ils sont localisés dans les zones des futures cuspides. (Ils sont mentionnés en bleu sur le schéma)

Les cellules de l'EDI dans la zone centrale de la cloche se modifient morphologiquement en prenant une forme encore plus allongées en rapport avec un phénomène de différenciation cellulaire pour donner les futurs améloblastes à l'origine de l'émail.

EDI et EDE en périphérie de la cloche se juxtaposent pour donner la gaine de Hertwig qui par prolifération cellulaire va s'enfoncer dans l'ecto-mésenchyme. Cette structure épithéliale sera à l'origine de la formation radiculaire.

→ Partie ecto-mésenchymateuse :

Une innervation se développe et un axe vasculaire se forme.

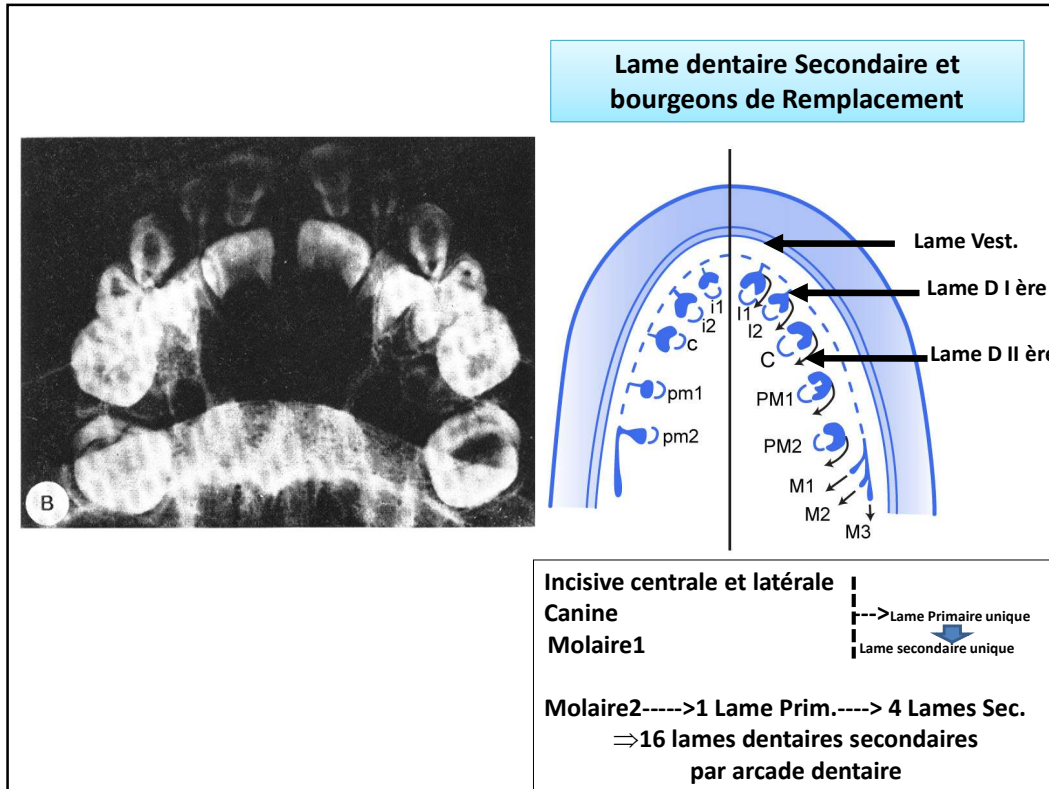
A la périphérie, les cellules ecto-mésenchymateuses qui font face aux cellules de l'EDI séparées de ce dernier par une membrane basale se différencient en odontoblastes. Ces cellules seront à l'origine du tissu dentinaire coronaire.

Les germes étaient avant ce stade dans une gouttière osseuse. Cette gouttière va se cloisonner pour se transformer en crypte osseuse. Désormais, chaque germe sera individualisé par rapport au germe adjacent

C'est donc à ce stade de cloche, grâce à ces phénomènes de différenciation cellulaire odontoblastique et améloblastique que la morphologie coronaire dentaire va s'établir. Dès qu'il y a différenciation cellulaire, une morphologie dentaire se met en place, ce qui permet de distinguer morphologiquement les différents germes dentaires.

→ Partie périphérique :

La partie périphérique donne le sac folliculaire à l'origine du ligament dento-alvéolaire appelé encore ligament parodontal ou « desmodonte » ou EPVD pour Espace Pluripotentiel Volumétrique Desmodontal



Autres évènements histologiques :

C'est au stade de cloche que se forme la **lame dentaire secondaire** responsable des germes des dents permanentes chez l'être humain. Il se forme une lame dentaire secondaire par lame dentaire primaire pour chacun des germes temporaires. Il y aura donc une lame secondaire pour l'incisive centrale temporaire qui sera à l'origine de l'incisive centrale permanente (I1) ; une lame secondaire pour l'incisive latérale temporaire qui sera à l'origine de l'incisive latérale permanente (I2), une lame secondaire pour la canine temporaire qui sera à l'origine de la canine permanente (C) et une lame secondaire pour la 1ère Molaire temporaire qui sera à l'origine de la 1ère prémolaire permanente (PM1)...je dis bien 1ère prémolaire . Par contre, la lame dentaire primaire de la 2ème molaire temporaire sera à l'origine de 4 lames dentaires secondaires, chacune d'entre elles donnant un germe permanent qui seront en partant de la zone antérieure : le germe de la 2ème Prémolaire permanente (PM2), le germe de la 1ère molaire permanente (M1), le germe de la 2ème molaire permanente (M2)et enfin le germe de la 3èmemolaire permanente (M3). Il se forme donc 16 lames dentaires secondaires par arcade dentaire

On note également l'apoptose de la lame dentaire primaire et donc il n'y aura plus de liaison entre la cavité orale et le germe dentaire temporaire en formation.

Stade de Cloche

Caractéristiques:

- Organe de l'émail
 - . Mise en place d'une quatrième strate (S.I.)
 - . EDI et EDE se juxtaposent et donnent la gaine de Hertwig--> Racine
 - . Mise en fonction des Nœuds d'Email II
- Différenciations Cellulaires
 - . C. périphériques de la P. ecto. ---> Odontoblastes --> Dentine
 - . EDI -----> Cellules Améloblastiques ---> émail
- Acquisition d'une morphologie
- Formation de crypte Osseuse
- Apoptose de la lame Dentaire primaire
- Formation de la lame Dentaire secondaire

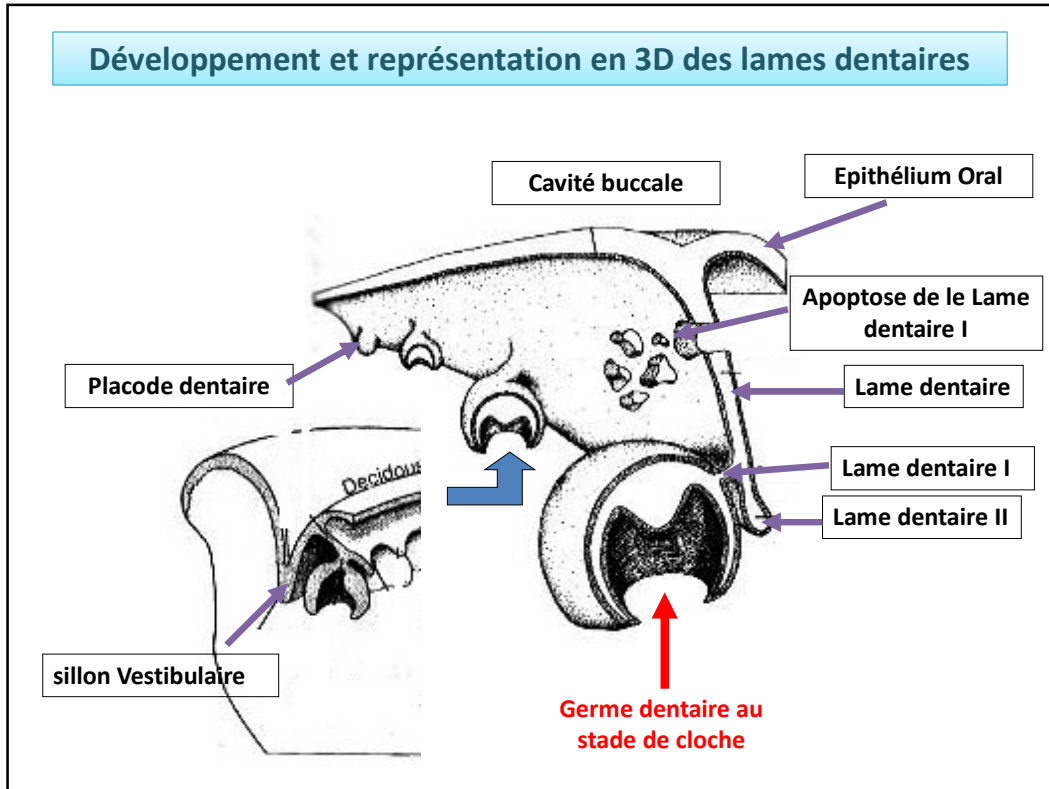
Résumé des caractéristiques du stade de cloche

→ Partie épithéliale :

- Mise en place du Stratum Intermédium (SI)
- Juxtaposition de l'Épithélium Dentaire Interne (EDI) et de l'Épithélium Dentaire Externe (EDE) pour donner la gaine de Hertwig qui sera à l'origine de la racine
- Mise en fonction des Nœuds de l'Email Secondaires (NES)
- Différenciation des cellules de l'EDI en améloblastes à l'origine du tissu amélaire ou émailaire appelé plus communément Email

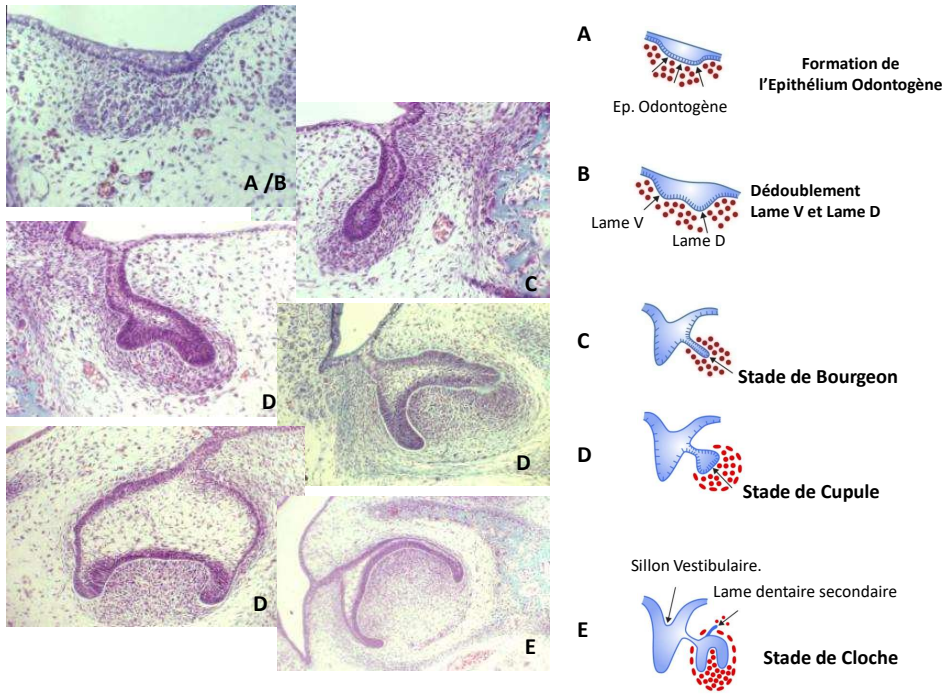
→ Partie ecto-mésenchymateuse :

- Différenciation des cellules périphériques (les plus proches de la partie épithéliale) deviendront des odontoblastes à l'origine du tissu dentinaire appelé Dentine
- Acquisition d'une morphologie: les différentes cloches pourront être reconnues non seulement par leur position au niveau de la future arcade dentaire mais également par leur morphologie.
- Formation d'une crypte osseuse qui séparera les différentes cloches.
- Apoptose de la lame dentaire
- Apparition de la lame dentaire secondaire à l'origine des dents définitives qui suivront un développement histologique identique à celui que nous venons de voir pour la formation d'une dent temporaire

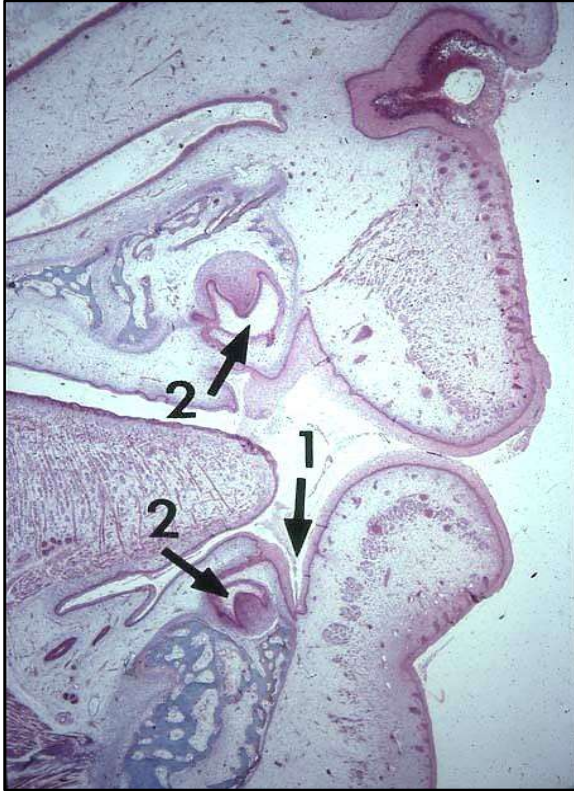


Sur coupe frontale. On peut reconnaître :
 L'épithélium oral qui tapisse la cavité buccale à partir duquel est appendu l'épithélium odontogène qui s'est dédoublé en une lame vestibulaire et une lame dentaire. A partir de cette lame dentaire continue, il se développe de façon régionalisée des placodes dentaires au nombre de 10 par arcade dentaire débutant par la formation d'une lame dentaire primaire qui va proliférer et s'évaser donnant une morphologie que nous avons décrite sous trois stades : bourgeon, cupule et cloche. Au stade de cloche, plusieurs événements se produisent dont la formation d'une lame dentaire secondaire à l'origine des dents définitives et l'apoptose de la lame dentaire primaire.

Développement de l'épithélium odontogène




Sur cette diapositive, il vous est représenté de façon récapitulative des coupes frontales histologiques de l'évolution de l'épithélium odontogène, de sa formation jusqu'au stade de cloche



1- Sillon gingivo-labial

2- Germes dentaires



REPUBLIQUE
FRANÇAISE
Liberté
Égalité
Fraternité



UNIVERSITÉ CÔTE D'AZUR

