

# Membre inférieur

By molinaribosme

## Sommaire :

### Squelette :

-squelette de l'os coxal

-squelette de la cuisse

-squelette de la jambe

-squelette du pied

### Articulation

-articulation coxo-fémorale

-articulation du genou

-articulation de la cheville

### Anatomie de profondeur et de surface

-muscle

-vascularisation

### Anatomie fonctionnelle du membre inférieur

### Annexe

-les 6 types d'articulation

*Gros disclaimer avant de commencer cette fiche, je sais qu'elle parait atrocement longue (surtout que celle de l'année dernière était bien plus courte) mais c'est vraiment parce que j'ai aéré les infos et mis beaucoup de schémas. Alors vraiment n'ayez pas peur en la commençant parce que vous verrez que c'est un cours facile qui va très vite une fois que vous l'avez compris. Aussi quand je mets en italique et en vert comme ça c'est mes remarques perso ou explications supplémentaires donc si ça vous aide pas passez. Pour finir j'ai essayé de vous faire pas mal de schéma en plus pour ceux qui ont besoin de tout visualiser (comme moi lol) idem quand vous voyez que c'est un schéma fait*

*maison et qu'il ne vous aide pas, ne vous attardez pas là-dessus, les infos à connaître sont toutes dans le texte de toute façon. Bref je m'arrête la sinon la fiche va être encore plus longue et j'ai pas besoin de ça lol. Bonne lecture*

Bon on se retrouve pour les rajouts (yayyy) comme pour membre sup ils seront tous de cette couleur. Bon courage 🐱

## Introduction :

Au quotidien on a 20-30 personnes qui viennent aux urgences pour des trauma du membre inf d'où l'important à ce de son étude complète puisque chaque partie: osseuse, ligamentaire, musculaire est sujette a diverses pathologies causant l'impotence fonctionnelle (impossibilité de se déplacer: signe de gravité)

°Le membre inférieur a pour fonction de **porter le corps**, il sert à la **déambulation** et à la **locomotion**

°sa fonction se base sur l'**appui** et la **gravité**

°pour permettre une position érigée (debout) que l'on considère comme une position **économique**, les articulations du Mi sont très stables et rigides : le genou comme la hanche sont très solide et la hanche bien que mobile, est rarement luxée (contrairement à l'épaule qui est mobile mais fragile et facilement luxée)

°cependant ces fortes **contraintes articulaires** entraînent une usure liée au temps, à la marche et les pratiques sportives qui ont pour conséquence **d'abimer le cartilage** (arthrose)

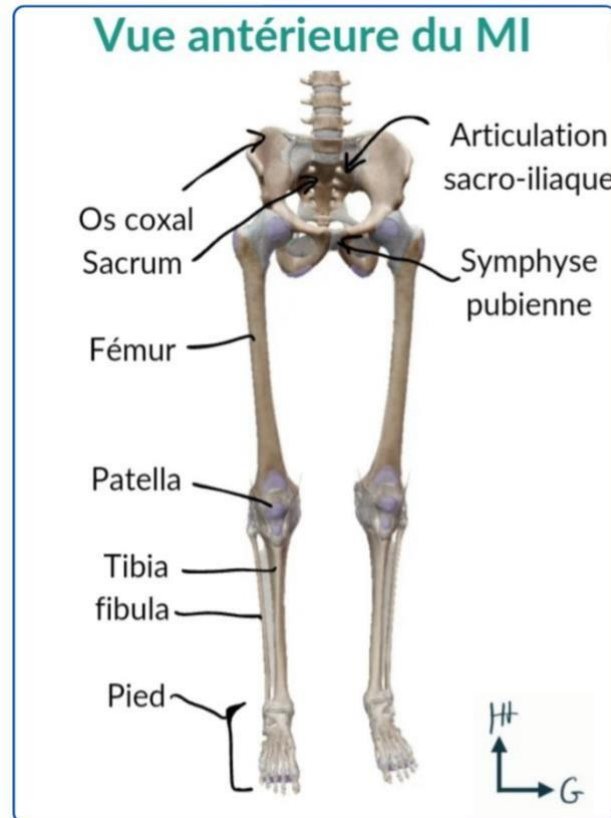
Le membre inférieur aussi appelé **pelvien** (car relié au tronc par la ceinture pelvienne) se compose donc de **deux os coxaux** et du **sacrum** (formant le bassin), du fémur (au niveau de la cuisse) et du **tibia** et la **fibula** (au niveau de la jambe)

Il précise que comme dit pour le membre sup, le membre inf est rattaché au tronc par une ceinture: la ceinture pelvienne

- **L'axe de la jambe** passe par la **ceinture pelvienne** la **cuisse** la **patella** la **jambe** la **cheville** et le **deuxième doigt**

Si comme pour l'épaule on place le cône de circumduction, il est largement moins ample

Par ailleurs le genou et la hanche possèdent une **large flexion** mais **l'extension est limitée** en avant pour le genou (pas plus loin que l'axe de la cuisse) et en arrière (bloquée par le rachis). Aucune rotation n'est possible et on ne retrouve pas de mouvements similaires à la pronosupination du membre sup.



## I) le squelette du MI

### 1) Squelette de l'os coxal

Le bassin est donc composé de deux os coxaux et du sacrum reliés par deux articulations sacro-iliaques (en sacrum et os coxaux) et par la symphyse pubienne (entre les deux os coxaux)

L'os coxal est un des seuls os du corps humain à permettre d'identifier clairement le sexe du porteur étant donné que celui des femmes est plus évasé

Ils forment un véritable anneau : la ceinture pelvienne

Il refait toute une description de la ceinture pelvienne avec pas mal d'éléments rajoutés donc je vous la remet (surtout avec les nouveaux points)

On commence par décrire le sacrum de face :

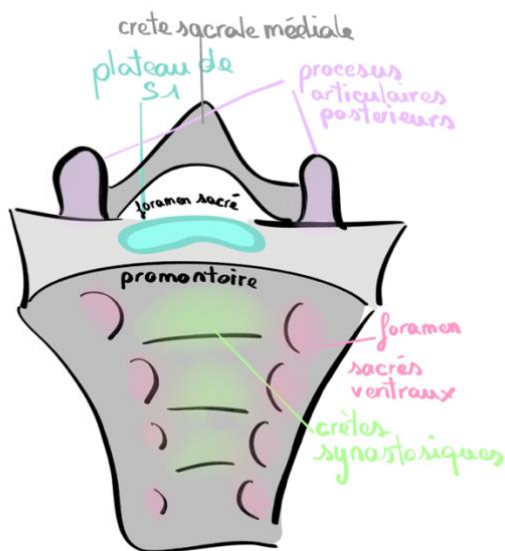
Le sacrum correspond au **point fixe de l'anneau pelvien**.

Juste au dessus on retrouve L5 dont les processus transverses sont très courts

- Forme **triangulaire** de face
- Possède une courbure à **concavité antérieure et inférieure**

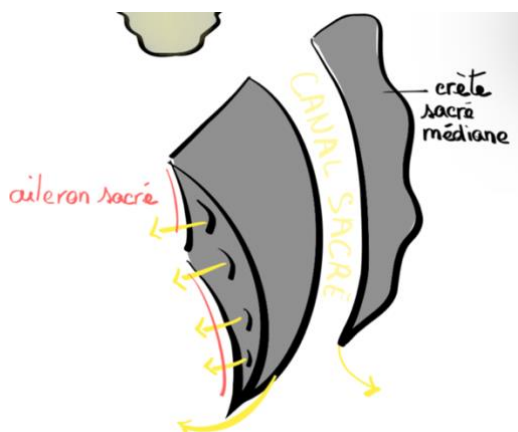
On note sur un schéma de face :

- le promontoire qui accueille le plateau de S1 ce promontoire est orienté a  $45^\circ$  par rapport a l'horizontale
- les crêtes synostotiques sur la face antérieures (vestiges des disques intervertébraux sacrés)
- les foramen sacrés ventraux (qui se trouvent au niveau des anciens DIV)
- les processus articulaires postérieurs
- la crête sacrale médiale dérivée des processus épineux médiaux
- le foramen sacré ou canal sacré

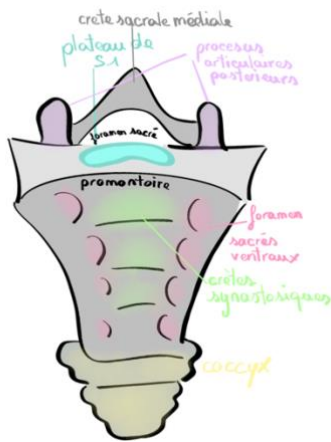


Sur une coupe de profil :

- on note les ailerons sacrés : support des foramens  
Apparté sur les foramens, il y en a 4 pour 5 sortants. Le dernier émerge en dessous du sacrum.
- on note également le canal sacré dans lequel passe la moelle spinale



On décrit ensuite le coccyx : vestige des vertèbres coccygiennes du mammifère a 4 pattes, il s'agit chez eux de la queue. Il a une forme de pyramide a sommet supérieur et base inférieure.



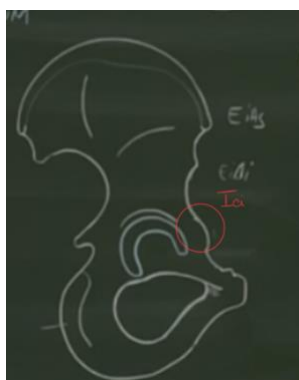
On vient donc de voir les deux os médian et postérieurs de l'anneau pelvien ; on s'intéresse maintenant au reste : **L'os coxal :**

Il dit que l'os coxal de profil ressemble à une **hélice de bateau a deux pale** (bon Bronsard dit avion je pense qu'on s'en fou) en gros on doit cette description au fait que l'ischion est a 90° de l'ilion (c'est dur à représenter de face mais les deux os sont vraiment dans différents plans) d'où cet aspect de torsade

Il précise également que les épines iliaques supérieures correspondent aux **limites de la crête iliaque** (ce qui est plutôt logique puisque qu'on a par la suite des échancrures mais ça peut être bien de se le représenter)

Il dit aussi que la grosse tubérosité ischiatique est ce sur quoi on s'assoit

Il parle d'une éminence ilio-pubienne sur la branche ilio-pubienne

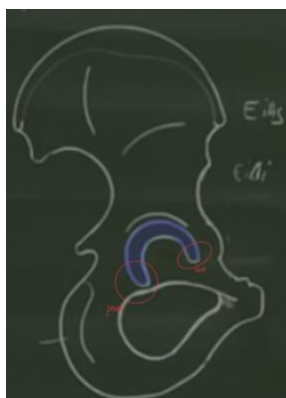


De profil on observe l'acetabulum qui est en forme de **croissant à l'extrémité postérieure plus marquée que l'antérieure**

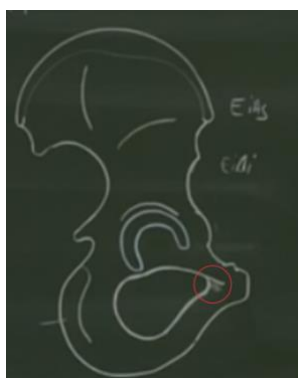
Cet acetabulum est un peu **enfoncé dans le plan**, il est **creux**

Lorsqu'on le replace dans le corps le cotyle (nom clinique de l'acetabulum) est entièrement rempli par la tête fémorale

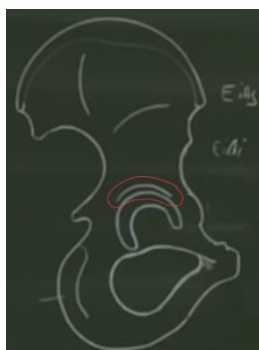
Cet acetabulum est **encrouté de cartilage**



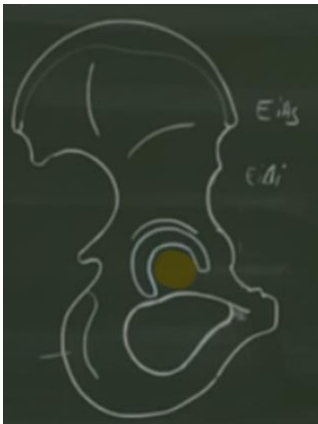
En dessous on note le **foramen obturé** accolé à l'acetabulum en forme de **clé brisée** dont une petite extension forme une gouttière pour le **pédicule obturé** ou **pédicule endopelvien**



L'acetabulum est surmonté d'un **sourcil** : le **limbus** acetabulaire se place au dessus de l'acetabulum a la manière d'un sourcil au dessus la cavité orbitaire. Ce sourcil est en quelque sorte le **rebord de l'acetabulum** et il sera ainsi le **point d'insertion du labrum acetabulaire**

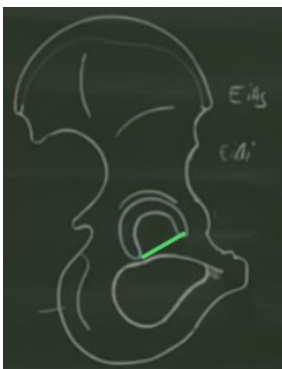


Entre les deux cornes acetabulaires on retrouve une **zone non cartilagineuse** qui s'appelle **l'arrière-fond de l'acetabulum** (ou du cotyle) et qui est **criblée de petits vaisseaux** (on le voit après mais cette zone criblée correspond à la lame quadrilatère en endopelvien)

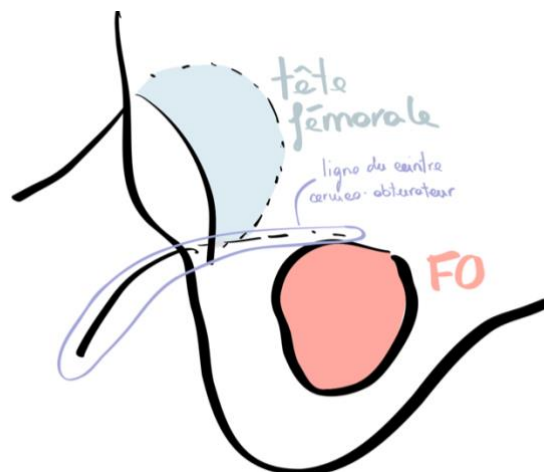


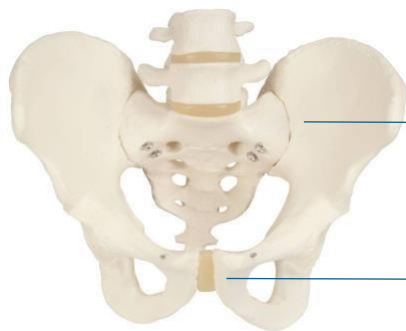
Après l'EIAI on retrouve une zone appelée **vallée du psoas**, c'est par cette vallée que passe le muscle **ilio-psoas** pour sortir.

On retrouve entre les deux cornes de l'acetabulum un ligament, le **ligament transverse**



Bronsard revient un peu sur cette partie plus tard dans le cours pour parler d'une notion importante, la **ligne du cintre cervico-obturateur** qui s'étend de la **partie inférieure du col** à la **partie supérieure du foramen obturé** ; Lorsqu'elle n'est plus continue cela signifie qu'il y a une **fracture**.

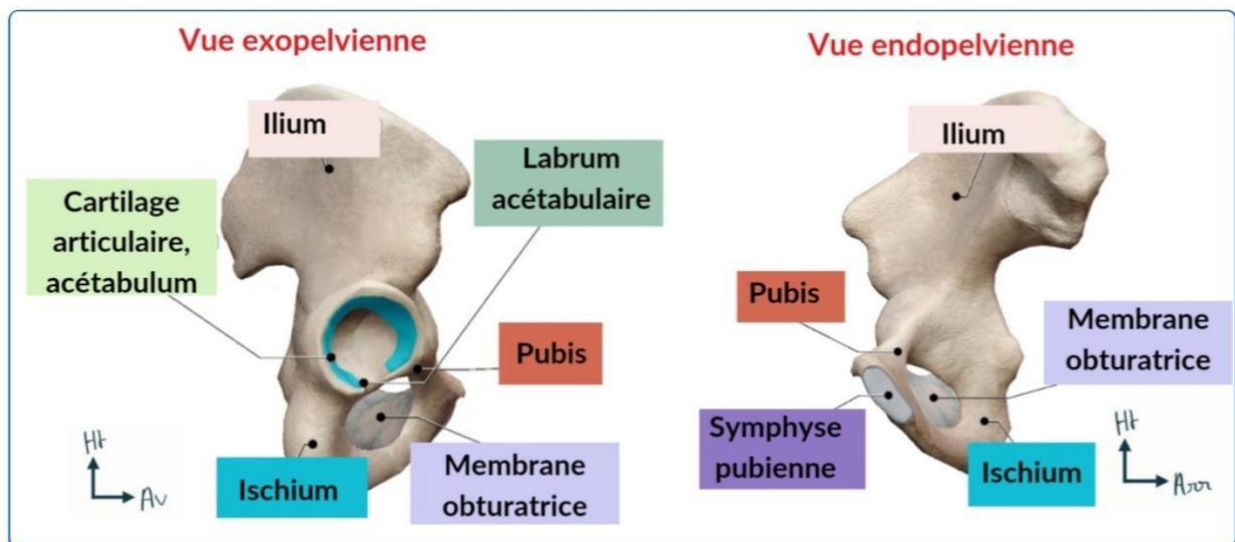




articulation sacro-iliaque

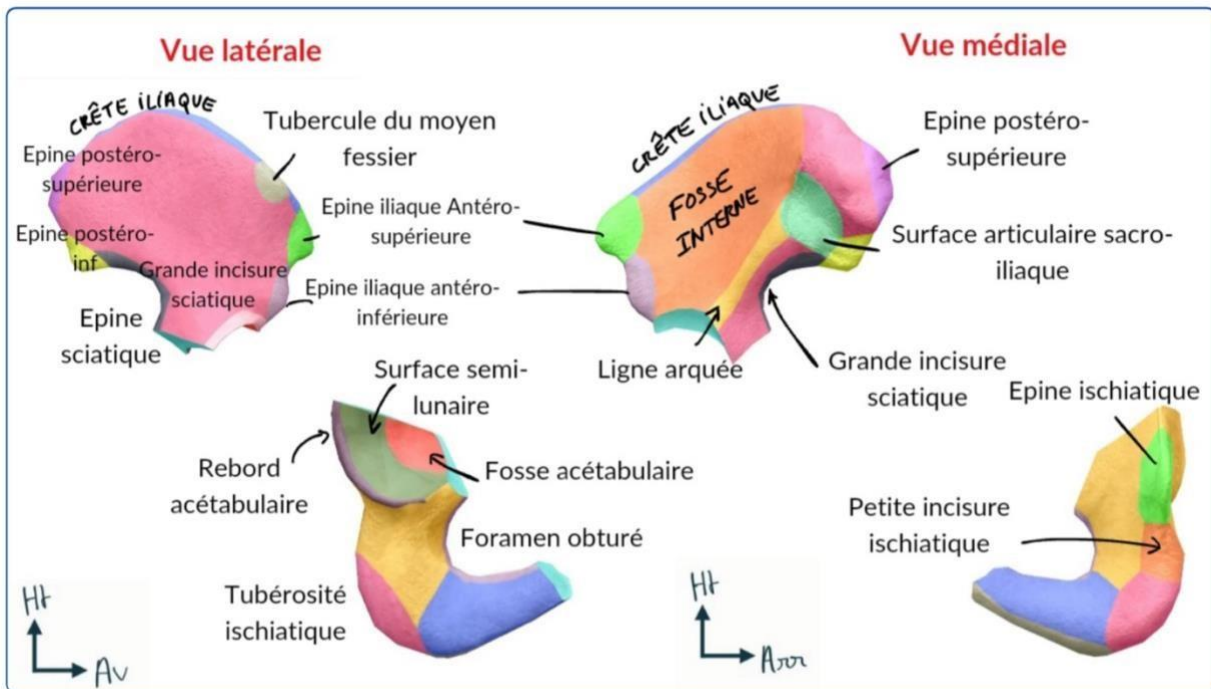
symphyse pubienne

Les



Pour bien se représenter l'os coxal, il est important de comprendre son origine embryologique : il est en réalité composé de trois os fusionnés : l'**ilion**, l'**ischion** et le **pubis**. Ces trois éléments sont fusionnés au niveau de l'**acétabulum**. On compare cet os à une **hélice d'avion**.

Maintenant on va étudier les différentes vues du bassin car on ne voit pas les mêmes éléments en vue latérale ou médiale (*attention on peut très bien vous piéger avec un élément qui appartient bien à l'os coxal Mais en donnant la mauvaise vue++*)



## Description de la vue latérale, exopelvienne (vu de l'extérieur) de l'os coxal :

*(Ici ça va un peu avoir l'air d'une liste de courses mais il faut essayer de visualiser un max avec les schémas puis après dans votre tête, ça va venir)*

-la **crête iliaque** (l'élément qu'on palpe facilement), elle se projette en L4 L5 et sert notamment de repère pour les ponctions lombaires

-en avant :

- ° L'épine iliaque antérosupérieure = EIAS
- ° L'épine iliaque antéroinférieure = EIAI
- ° L'échancrure interépineuse antérieure
- ° La branche ilio-pubienne.

-en arrière :

- ° L'épine iliaque postéro-supérieure = EIP
- ° L'épine iliaque postéro-inférieure = EIPI
- ° L'échancrure interépineuse postérieure
- ° La grande échancrure sciatique

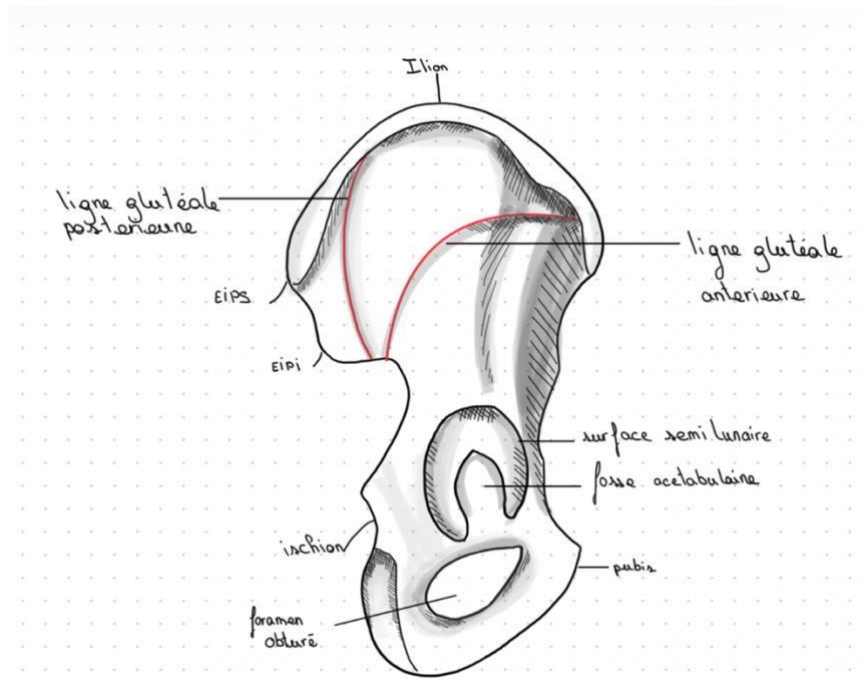
- ° La petite échancrure sciatique
- ° L'ischion et sa tubérosité ischiatique ;
- ° La branche ischio-pubienne.

⚠ Attention à bien retenir : sciatique=ischiatique (ça vient du même os l'ischion)

✚ Toujours sur cette vue latérale on peut distinguer trois zones

- La fosse iliaque externe avec 2 lignes glutéales antérieure et postérieure qui séparent les 3 zones d'insertions des muscles fessiers = glutéaux : petit, moyen et grand ;
- La surface articulaire de l'acétabulum avec 2 régions : la fosse acétabulaire et la surface semi-lunaire recouverte de cartilage. Au centre de cette SA, on voit la fusion entre les 3 os embryonnaires qui constituent l'os coxal : l'ilion, l'ischion et le pubis.
- foramen obturé par la membrane obturatrice.

*(J'ai essayé de vous faire un schéma pour se représenter ces zones, le prof ne s'attarde pas tellement dessus donc si ça ne vous aide pas apprenez juste les zones)*



## Description de la vue médiale, endopelvienne de l'os coxal :

- La crête iliaque

-EIPS, échancrure interépineuse postérieure, EIPI

-EIAS, échancrure interépineuse antérieure, EIAI

-grande incisure ischiatique, épine ischiatique, petite incisure ischiatique

-La ligne innominée +++ qui rejoint le pubis (en faisant un angle de 4° avec l'horizontale) en avant et délimite :

- La fosse iliaque interne au-dessus de la ligne innominée =cavité abdomino-pelvienne

-Le petit bassin, la cavité pelvienne au-dessous de la ligne innominée : foramen obturé, symphyse pubienne... (le plus profond)

*Aparté sur la ligne innominée, globalement c'est une ligne imaginaire qui, comme je vous l'ai dit au dessus sert notamment à délimiter les zones du bassin, elle part du plateau de S1 et part vers le pubis. Elle passe par des points spécifiques mais c'est vraiment pas à savoir le prof n'en parle même, comprenez juste bien que la ligne innominée est visible en supérieur et médial et apprenez quelles zones de bassin elle délimite.*

Les profs parlent de la ligne arquée/ligne innominée : elle part du **promontoire** et se termine sur le **bord supérieur du pubis** : sépare cavité abdo-pelvienne/ fosse iliaque du petit bassin

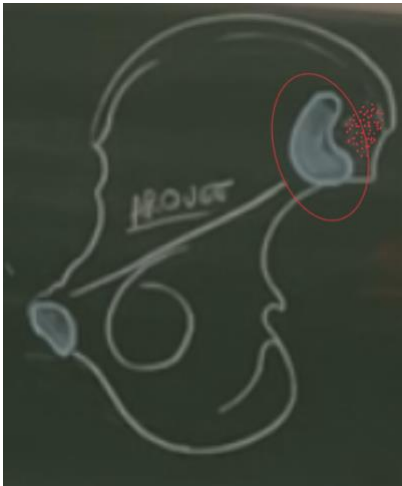
La fosse iliaque accueille **muscle iliaque et le l'ilio-psoas** ainsi que des **éléments digestifs** comme le **cæcum**

Le pubis lui accueille le **rectum, utérus (femme) et la vessie**

En comptant que ces zones accueillent également des **éléments vasculo-nerveux**, sa traumatologie peut être lourde.

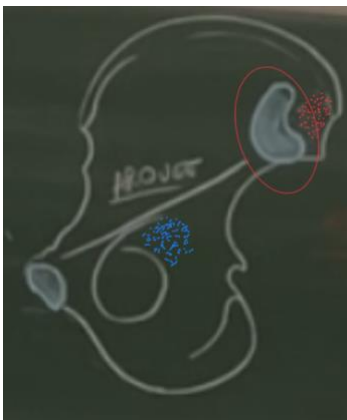
Sur cette vue endo-pelvienne il rajoute qu'on peut voir la **SA avec le sacrum** en forme de **L** aussi appelé **auriculaire** par sa forme. C'est donc de cette SA que part la ligne innominée

En arrière de celle-ci on observe une **zone criblée**, ces orifices sont destinés aux **ligaments sacro-iliaques**



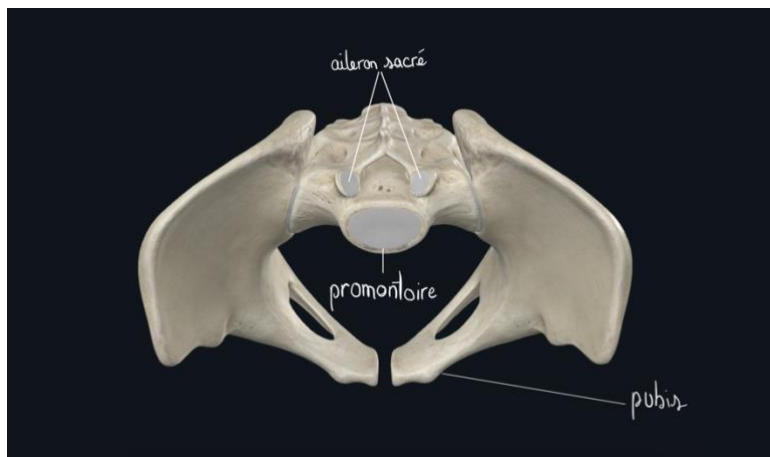
On note aussi en vue endopelvienne la **lame quadrilatère** qui est l'équivalent endopelvien du **cotyle**, plus particulièrement de la **zone centrale criblée de vaisseaux**

Lors de gros traumatisme de la tête fémorale elle peut transpercer l'acetabulum et ainsi cette lame quadrilatère pour se retrouver endopelvienne




### Vue supérieure :

- Le pubis
- La ligne innominée : visible seulement sur vue endopelvienne ou supérieure ++ -L'aileron sacré
- Le promontoire = bord antérieur du plateau vertébral sacré S1.



## 2) Squelette du fémur :



Ce qu'il faut retenir dans un premier temps sur le fémur c'est qu'il s'agit de l'os **l'unique os de la cuisse** ainsi que **l'os le plus long du corps humain**.

Au niveau de son épiphyse proximale on retrouve la tête fémorale dont le diamètre varie entre **46 et 52 mm** et forme le **2/3 d'une sphère** (utile à savoir pour les prothèses) contrairement à l'humérale (1/3).

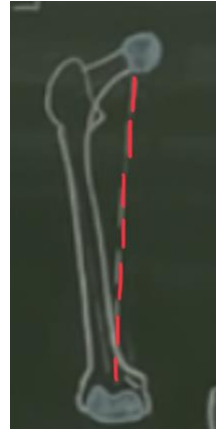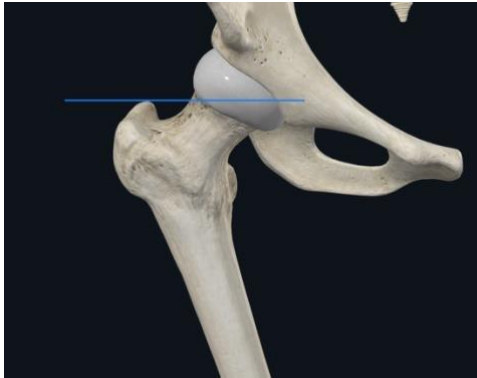
On y retrouve aussi le grand trochanter, latéral qui est palpable **5-6 cm** en dessous de la crête iliaque

**Le petit trochanter** lui est **postérieur**

Cette tête est **plus grosse** que celle de **l'humerus** car elle supporte le **poids du corps humain**

## En vue antérieure

Cette tête doit être alignée avec le grand trochanter en horizontal et au centre le l'épiphyse distale en vertical



Le col du fémur est dit **déjeté vers l'extérieur** après lequel la **diaphyse revient dans l'axe de la jambe**

Ce col est plus marqué que celui de l'humérus

L'angle entre ce col et la diaphyse s'appelle **l'angle cervico-diaphysaire** et fait généralement **127°** (en moyenne)

Après cette tête s'observe un **rétrécissement** appelé **col anatomique** puis deux **tubérosités** : le **grand et le petit trochanter** (que l'on aperçoit mais qui est bien **postérieur**, pour le voir en radio de face on doit amener la jambe en **rotation externe maximale**)

Les cols sont des zones **rétrécissements** et surtout de **faiblesses** : **40%** des fractures concernent alors cette région du **col anatomique**

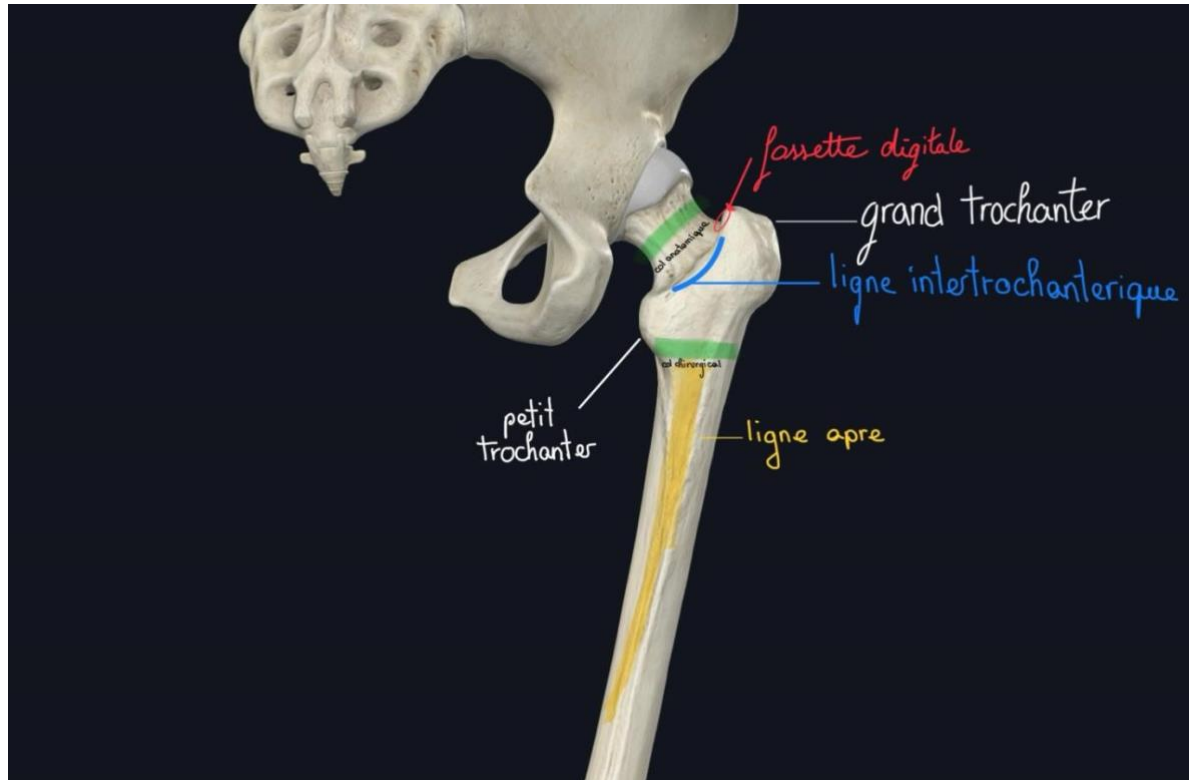
Pour ce qui est des autres fractures elles concernent quant à elles la **zone intertrochanterique**. Mais qu'est ce que c'est la zone intertrochanterique ? Comme son nom l'indique il s'agit de la **zone entre les deux trochanters** ou se situent donc **60%** des fractures. On la qualifie alors de **col chirurgical**.

## En vue postérieure

On peut observer le **col du fémur** et le **petit trochanter**. On voit aussi la **face supérieure et latérale** du **grand trochanter**, ainsi que la **ligne inter-trochantérique** qui est aussi bien **+ visible en postérieur**. Par ailleurs on observe également la **fossette digitale** ou **trochantérique** qui est l'élément sur la face médiale du grand trochanter Elle est importante : c'est le point d'insertion des muscles pelvitrochantériens (on en reparle après). On doit la connaître quand on opère pour remplacer la hanche (en particulier le col et la tête), parce qu'on doit sectionner une partie de ces muscles pelvitrochantériens. Enfin la **ligne âpre** est un élément postérieur qui est un point d'accroche important pour les muscles de la cuisse.

Sur cette vue postérieure on voit la **ligne inter-trochantérique** qui est **plus marquée qu'en antérieur**

À propos de la ligne âpre on avait évoqué qu'elle **bifurquait en distal/inférieur**, le prof rajoute également qu'elle **trifurque en proximal/supérieur** donnant 3 crêtes en section : latérale, intermédiaire, médiale



Au niveau de l'épiphyse distale :

On dit que la diaphyse distale **s'évase** pour donner les **épicondyles** : sur le médial on retrouve un **tubercule** (zone osseuse renforcée) qui permet l'**insertion du muscle grand adducteur** (*formant comme on l'a vue ensuite le foramen destiné au pédicule fémoral pour devenir poplité*)

Sur l'**épiphyse distale** on retrouve la **SA** pour le **tibia** qui prend la forme d'une **trochlée creuse**

En postérieur on note les condyles fémoraux qui sont séparés d'une cavité : **la fosse intercondylienne** qui permet l'articulation avec les **condyles tibiaux** contrairement à la partie **antérieure** qui permet l'articulation avec la **patella**

On retrouve deux **condyles fémoraux** (médial et latéral)

En avant : ils se réunissent pour s'articuler avec la **patella** (rotule)

En arrière : on observe le **relief des condyles fémoraux** et une **échancrure** entre les deux SA (sites articulaires avec les os de la jambe) **l'échancrure intercondyalaire** qui donne lieu à l'**insertion des ligaments croisés** (*on en reparle vite*)

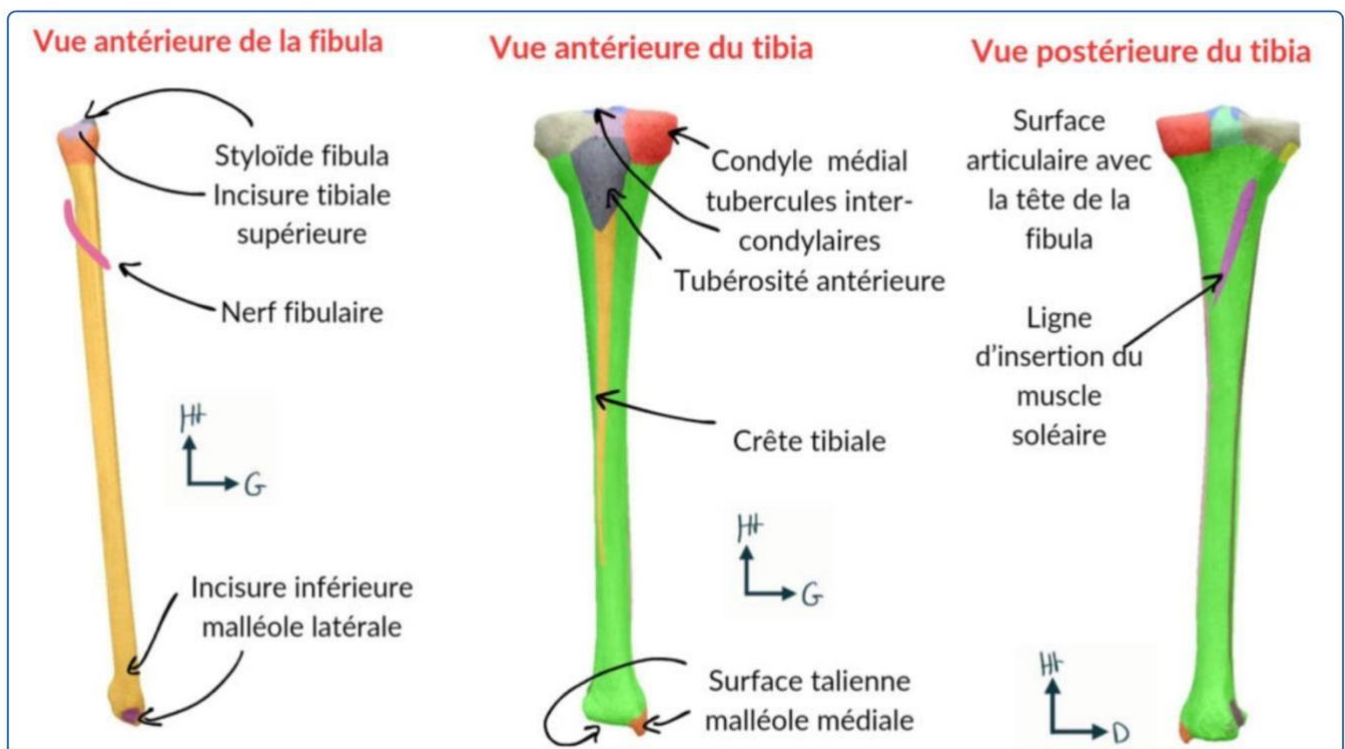
On voit également la **bifurcation de la ligne âpre** en médial et latéral

On observe également comme pour l'humérus (MS) deux **épicondyles** : **médial** et **latéral**

Enfin on peut voir le **tubercule des adducteurs** qui est **caractéristique++** : c'est le lieu de passage du **pédicule fémoral** initialement à la partie **antérieure** du fémur (*on en reparle dans la partie vascul*) qui devient à cet endroit le **pédicule poplité postérieur** (*en gros quand il passe au niveau de ce tubercule des adducteur, le pédicule fémoral antérieur devient pédicule poplité postérieur*)

En cas de fracture de la diaphyse l'importance est de garder l'axe.

### 3) Squelette de la jambe



Le squelette jambier se compose de deux os : le **tibia** et la **fibula**

On décrit le tibia comme **massif** et **dans l'axe** de la jambe

La **fibula**, **latérale** n'a pas d'intérêt fondamental selon le prof (msk) (on l'utilise en partie pour des greffes osseuses) et **elle est en supérieur légèrement postérieure** par rapport au tibia

Sur une vue antérieure :

On observe en proximal **deux condyles tibiaux** :

- † Le condyle **latéral**, **convexe** qui s'articule avec le condyle fémoral latéral. En dessous de ce condyle tibial latéral s'insère la **tête de la fibula** on parle d'**articulation tibio-fibulaire** supérieure.
- † Le condyle **médial**, **concave** qui s'articule avec le condyle fémoral médial

† On retrouve également des épicondyles

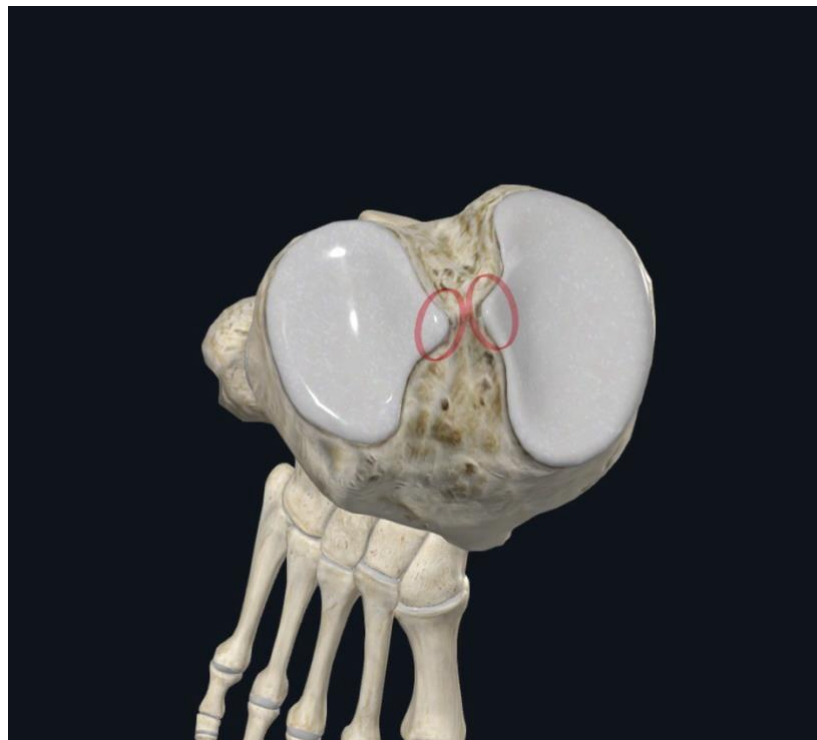
Ces deux condyles se trouvent sur le plateau tibial et on une forme plutôt **concave**

On note également La **tubérosité tibiale antérieure (TTA)** qui est le lieu d'insertion du ligament rotulien  
La diaphyse du tibia est palpable et elle est surmontée d'une saillie la **TTA** accueillant un **ligament important** puisque les fibres tendineuses du quadriceps passent par la patella pour donner le ligament rotulien qui s'insère sur cette TTA

Ce ligament a une importance clinique puisqu'il est utilisé pour **explorer le réflexe ostéo-tendineux de l'étage L4**

Sur une vue supérieure :

On peut voir entre les condyles tibiaux voir les **tubercules intercondyloires**, médial et latéral.



Sur une vue postérieure on observe uniquement :

- le site d'articulation tibio-fibulaire supérieure
- une **ligne d'insertion** pour le muscle soléaire

Sur l'extrémité inférieure :

- La **crête tibiale** s'évase en latéral pour former la **styloïde tibiale**
- Toute l'**extrémité inférieure** du tibia est **encroutée de cartilage** pour faire l'articulation avec le tarse
- La fibula a une forme de **flèche** et est un **os long et fin**. En inférieur elle s'évase pour donner la **styloïde latérale fibulaire**

-On observe l'**articulation tibio-fibulaire inférieure** qui participe à l'articulation de la cheville -  
le **pilon tibial**

-la **malléole latérale** (sur la fibula) elle descend **légèrement plus bas que la tibiale**

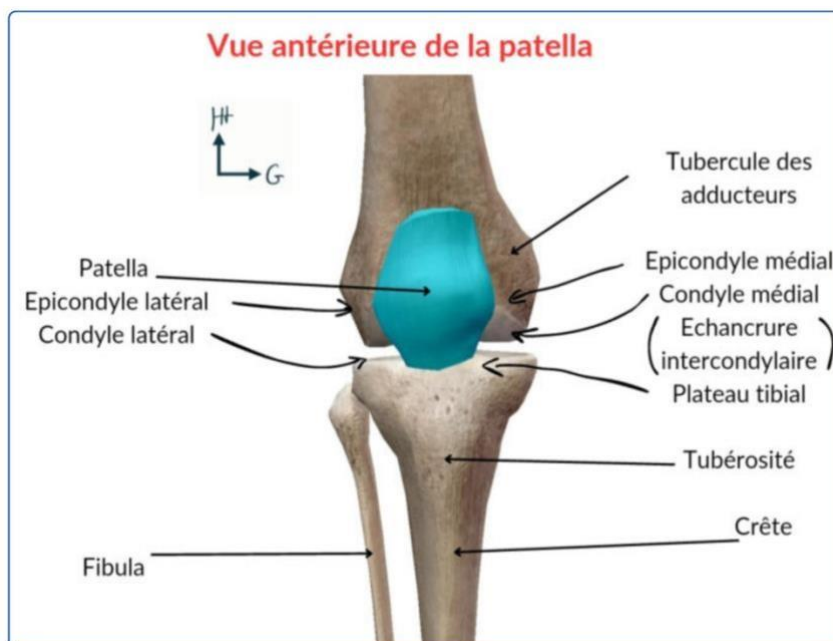
-la **malléole médiale** (sur le tibia)

-l'os du tibia s'évase pour former l'articulation de la cheville

-la **styloïde** de la fibula et du tibia forment une **pince** qui va venir s'articuler avec le pied

Patho: généralement lors de fracture d'un des deux os l'autre est atteint

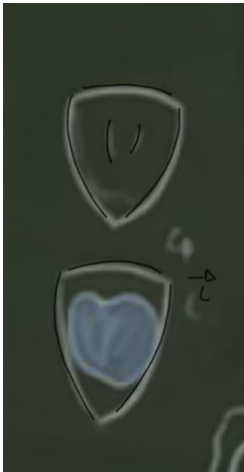## o La patella



La patella palpable en sous-cutané a une forme de **pyramide/ bouclier** a **base supérieure et sommet inférieur**

Elle est lisse et possède **deux crêtes antérieures**

En postérieur on note la **SA avec le fémur** qui possède un versant latéral plus marqué qu'en médial



La patella est la **SA du corps humain avec le cartilage le plus épais** dû a la grande force exercée dessus par le corps humain

La **patella** (rotule) est un **os sésamoïde constant**

Elle est limitée en **arrière** par le **fémur** et **au dessus** par le **muscle quadriciptal**

Ce qu'il faut retenir c'est qu'elle est l'élément essentiel de **l'appareil extenseur du genou** (*je m'explique t'inquiète*). Au dessus du genou les **quatre chefs du quadriceps** se réunissent en un **tendon quadriciptal** sur le **bord supérieur** de la **rotule**. Ce tendon se **prolonge** en **ligament rotulien** qui lui-même s'insère sur la **tubérosité tibiale antérieure (TTA)**

On note également sur les cotés des **ailerons rotuliens** qui servent à la **stabilité**.

On retient que le genou est **PALPABLE** en sous cutané : **fémur, patella et tibia**

## 4) Le squelette du pied

Le prof fait vraiment une nouvelle description plus détaillée donc on va tout reprendre

Le fonctionnement du tarse est un peu comme celui du carpe :

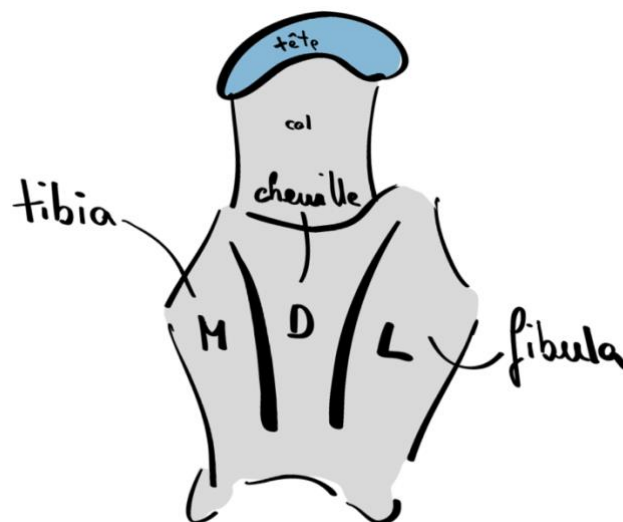
Il y a deux rangées :

### Le tarse postérieur :

-le talus : il est petit et « mignon » et a une forme de **tortue** (*le prof dit que que c'est son os préféré, cute*)

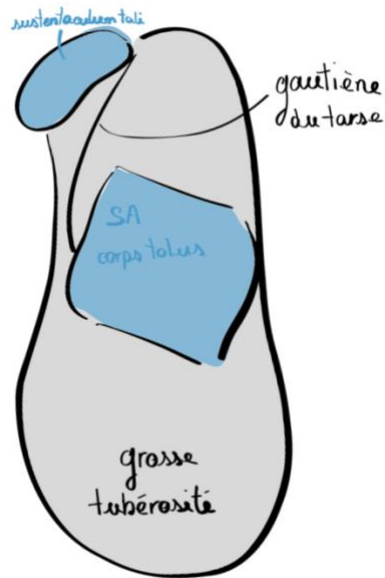
Il possède :

- Un **corps** (le dos de la tortue): ce dos forme une **trochlée articulaire** dont la partie médiale s'articule avec tibia, la partie latérale avec la fibula et avec le fond de la cheville sur la partie dorsale
- Un **col**
- Une **tête encroûtée de cartilage** elle s'articule avec :
  - le **calcaneus** en dessous
  - le **naviculaire** en avant
- Des processus osseux en arrière (les pattes)



-le calcaneus :

- De profil il a une forme de « manche de pistolet de pirate » ??
- En supérieur il a la forme **allongée** avec une **grosse tubérosité en arrière** sur laquelle **on attaque le pas** (elle est très dense pour amortir le choc) (le talon en tant que tel)
- Il possède plusieurs SA :
  - une grosse globalement **quadrangulaire** pour le **corps de talus** par dessus
  - une SA pour la **tête du talus** en forme de **semelle** :
    - Elle surmonte un processus osseux : une **gouttière** qui passe entre les deux os (talus en haut et calcaneus en bas) dans laquelle cheminent des éléments ligamentaires
    - Cette SA talienne du calcaneus soutient le talus on l'appelle ainsi : **sustentaculum tali**
- Sa partie **antérieure** est aussi **encroûtée de cartilage**



## Le tarse antérieur :

-le **naviculaire** (ou scaphoïde : ancien nom) :

- Il s'articule avec la **tête du talus**
- **Encrouté de cartilage en avant et en arrière**

-les **3 cunéiformes** :

- Un médial
- Un intermédiaire
- Un latéral
- Ils s'articulent avec le **naviculaire**

-le cuboïde :

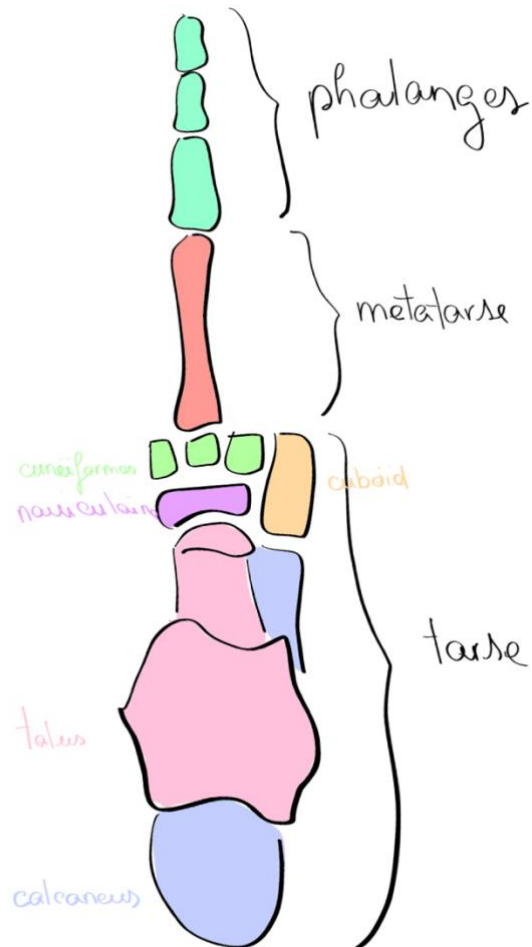
- Il remplace les deux cunéiformes latéraux et le naviculaire (les deux derniers rayons)
- Il s'articule en arrière avec le **calcaneus**

On retrouve les métatarses dans la même organisation que les métacarpes de la main :

Une base, une diaphyse et une tête distale

Des phalanges :

3 pour les 2,3,4,5e doigts : une **proximale**, une **intermédiaire**, une **distale lancéolée**



### Patho

Sur le 5e rayon (latéral) on retrouve un processus osseux sur la base de la phalange du 5e métatarsien sur lequel s'insère des ligaments. En cas **d'entorse grave**, ce processus peut être **fracturé ou arraché**, c'est d'ailleurs ce qui signe la gravité d'une entorse

Patho:

On retrouve des interlignes au sein des os du pied

- une entre le **tarse antérieur** et le **tarse postérieur** (ligne de Chopard)
- une entre le **tarse antérieur** et les **métatarses** (ligne de Lisrand)

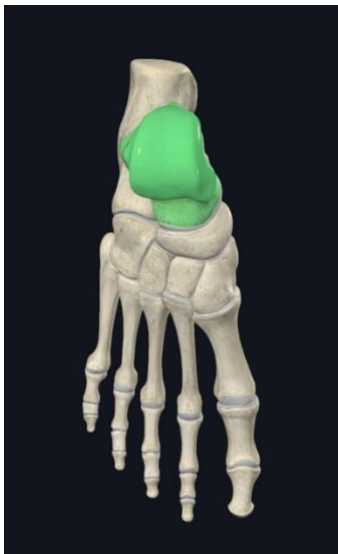Ces lignes ont un intérêt en chirurgie d'amputation. On passe ces lignes pour amputer notamment dans le cas de plaies diabétiques ou il n'y a pas de guérison et où l'amputation est obligatoire.

On peut séparer le squelette du pied en deux parties, le **tarse** et le **métatarse**

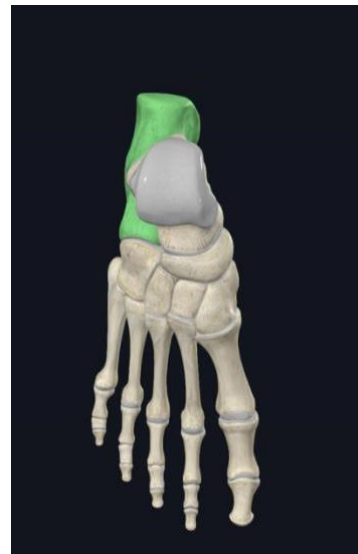Le tarse :

- Postérieur

Le talus :

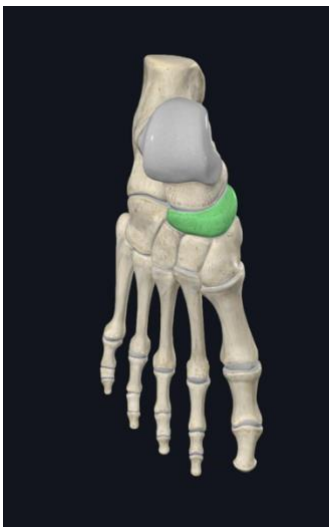

Le calcanéus

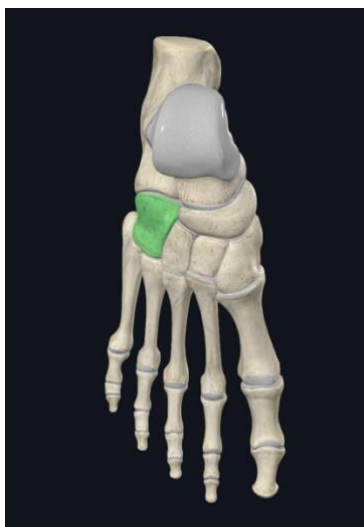

- Antérieur

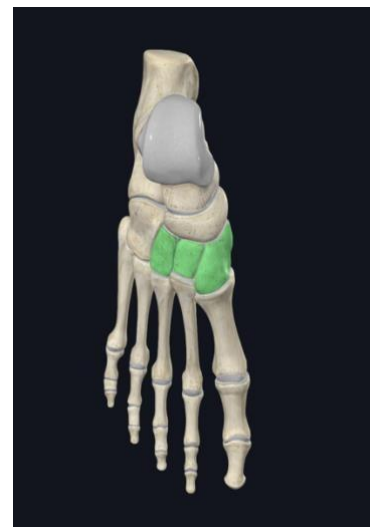Le naviculaire.



Le cuboïde.



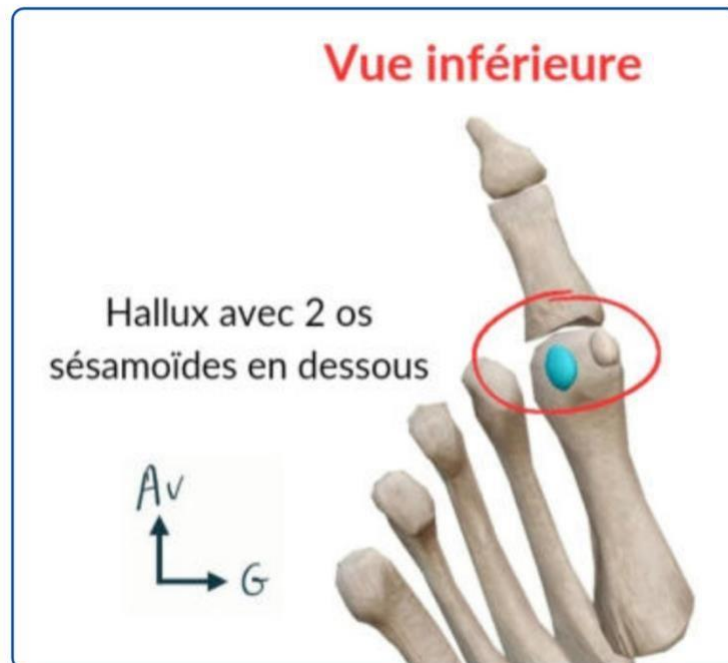Les trois cunéiformes



Le **tarse postérieur** est composé du **talus** et du **calcaneus** (**talon**). Il reçoit l'axe jambier par l'intermédiaire du tibia

Le **tarse antérieur** est composé de **5 os** : l'os **naviculaire**, l'os **cuboïde**, ainsi que 3 os **cunéiformes** (latéral, intermédiaire, médial).

Le **métatarse** :



Le **métatarse** : au nombre de **5 os** qui se prolongent par les **phalanges** (orteils). Le premier (le gros) s'appelle l'**hallux** (*grosse dédi à ma vielle Yallux lol*)

## II) articulation du MI

*Avant de commencer cette partie, il est important de faire une distinction entre :*

*Les articulation **synoviales /diarthrose** et les articulations **syssarcoses***

Une articulation **synoviale/diarthrose** est **mobile** et **maintenue par des ligaments** eux même **unis par la CAPSULE ARTICULAIRE**. Cette capsule articulaire délimite la **cavité articulaire**. Aux **extrémités** des os de ces articulations, on retrouve du **cartilage hyalin** (*coucou l'histo*). Enfin ces articulations sont recouvertes d'une **substance visqueuse** lubrifiante appelée **LA SYNOVIE** qui est crée par de la **membrane synoviale**.

D'autre part, une articulation **syssarcose** est **non cartilagineuse**

## 1) Articulation sacro-iliaque :

*Cette articulation sera sûrement mieux revue en anat PB mais je vous fais quand même une petite partie sur l'environnement de l'os coxal.*

Dans un premier temps, on peut noter **trois ligaments importants** qui relient le sacrum a l'os coxal

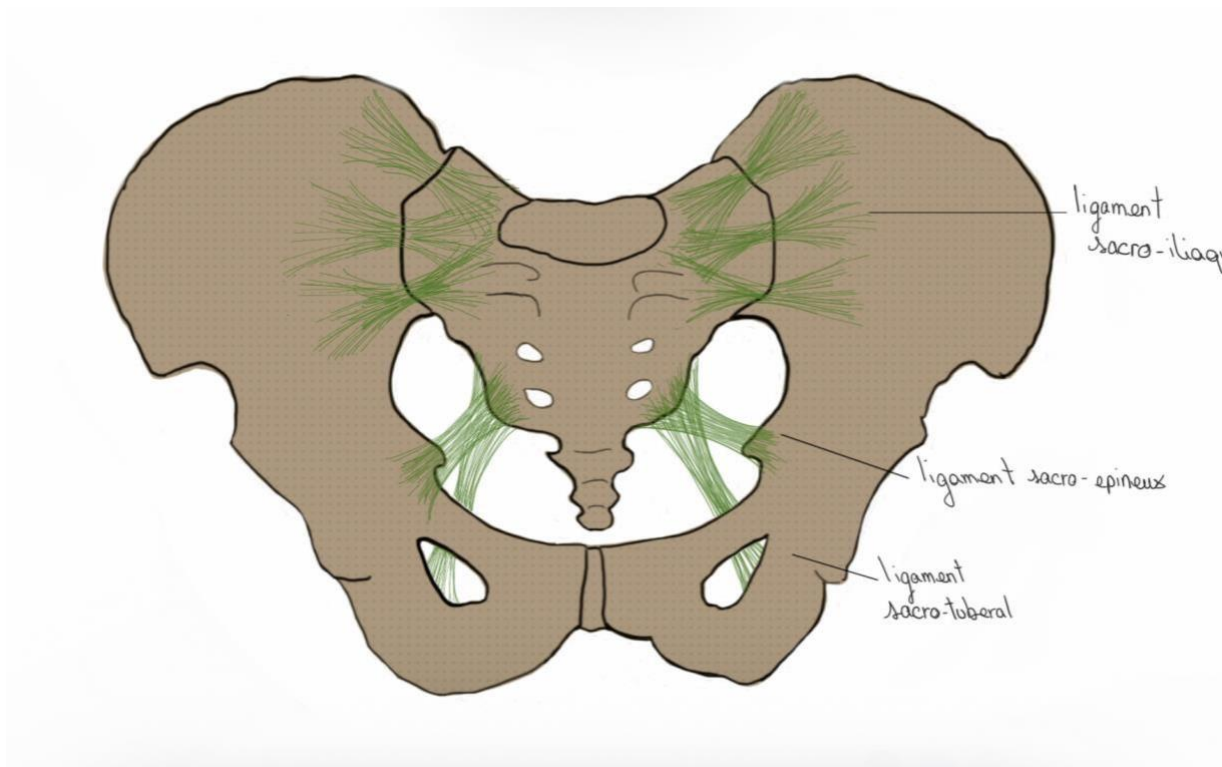
Le ligament **sacro-épineux** qui se dirige en **avant**

Le ligament **sacro-tubéreux** qui se dirige en **arrière et vers le bas**

Leur nom est assez logique, le sacro-épineux part du sacrum vers l'EIAI et le sacro-tubéreux du sacrum vers la tubérosité ischiatique

**Ligament sacro iliaque** antérieur, supérieur et postérieur

Ces ligaments représentent les **éléments de stabilité du bassin**



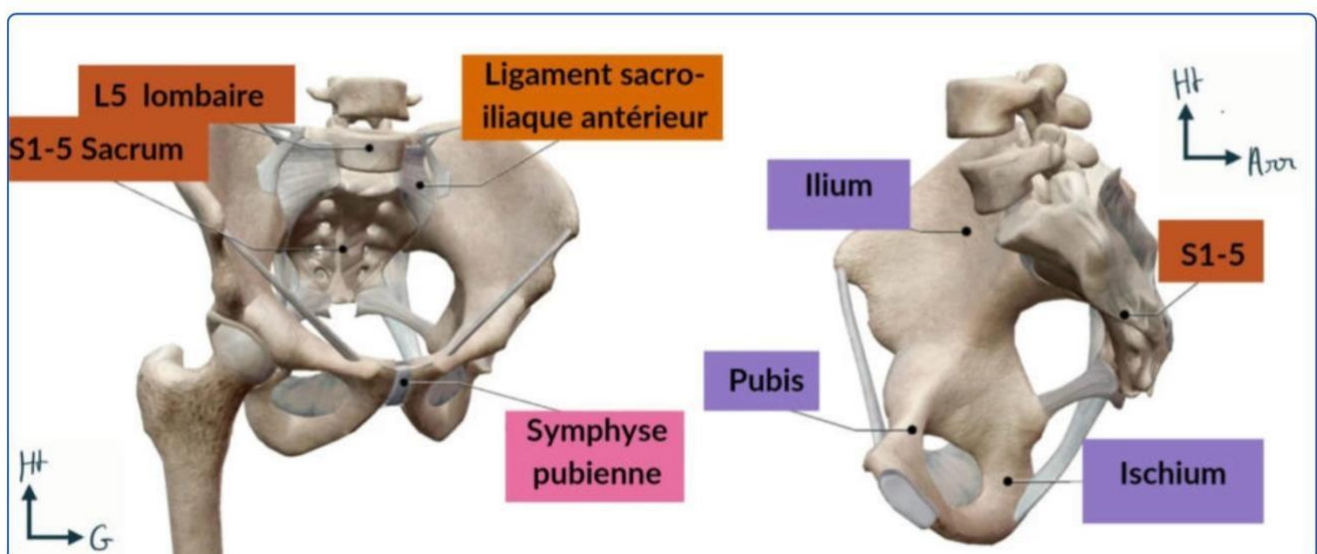
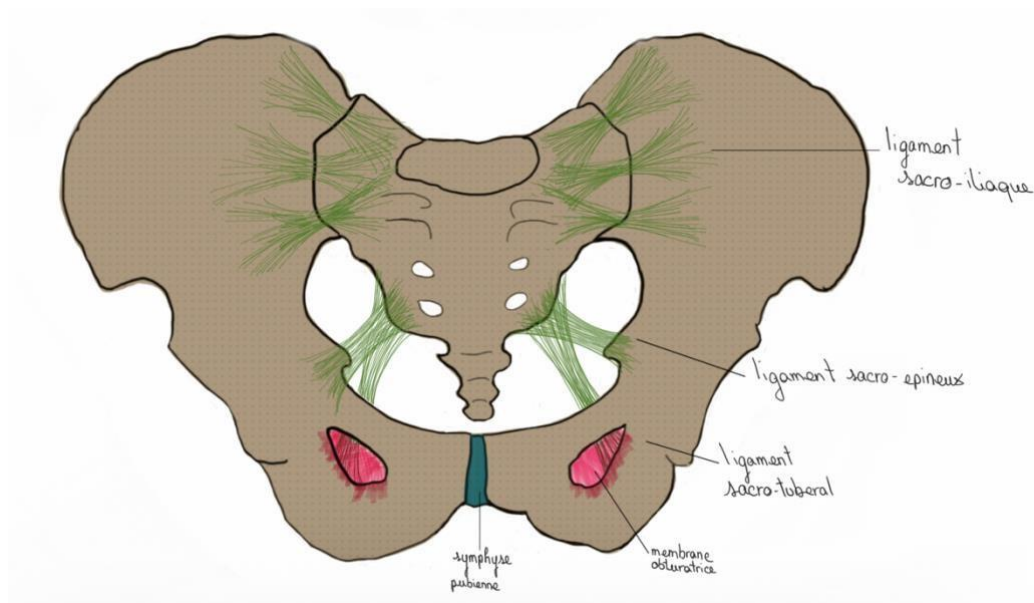
Globalement a propos de l'articulation sacro iliaque, on retient qu'elle est **plane**, peu **mobile** et qu'elle est en partie **maintenue** par les **ligaments sacro-iliaques antérieurs**

Petite aparté sur la mobilité : il est parfaitement physiologique que cette articulation ne soit pas mobile, sinon on aurait des douleurs conséquentes. Le professeur Bronsard mène d'ailleurs des recherches sur les lombalgies (douleurs lombaires) qui seraient en fait du a une trop grande mobilité de cette articulation sacro-iliaque (pas très important à savoir mais intéressant)

Toujours au niveau de l'environnement coxal :

On peut noter la présence d'une **symphyse pubienne** qui est une articulation **fibro-cartilagineuse** très **peu mobile** entre les deux os coxaux elle est **encroûtée de cartilage** et est orientée de **30 à 40°** (30 chez les hommes 40 chez les femmes généralement)

On remarque aussi la **membrane obturatrice** qui laisse passer le **pédicule obturateur** (on revoit ça après t'inquiète)



On retient de l'articulation sacro-iliaque qu'elle est composée de trois grosses caisses osseuses qui ne sont **pas mobiles**. L'anneau pelvien est très rigide (seulement **2-3°** de mobilité) et les seuls moments où il est mobile sont en cas de pathos : disjonction sacro-iliaque seules ou fractures à grand déplacement ou tout est déchiré, dans ce cas l'intégrité des organes contenus dans l'anneau pelvien est compromise avec des risques d'hémorragies internes. La seule situation physiologique où l'anneau pelvien est mobile est lors **d'accouchement pas voie basse** grâce à l'inondation hormonale ligamentaire durant la grossesse ayant pour but de les ramollir.

## 2) articulation coxo-fémorale

L'étude de cette articulation est importante car elle est très **sujette à la pathologie**, notamment du fait du **poids du corps** qu'elle supporte. On retrouve alors la fracture la plus fréquente : la fracture du col du fémur. En deuxième position des pathologies de la hanche on retrouve l'arthrose =coxarthrose (à cause du poids que la hanche subit, l'usure est fréquente)

La particularité de cette pathologie est qu'elle est **très grave**, c'est d'ailleurs pour ça qu'on **opère très rapidement**

La gravité d'une fracture du col ne repose pas sur la blessure en tant que tel mais sur **l'âge** et les **antécédents** des patients. En effet une fracture du col cause une **impotence fonctionnelle** et les patients généralement âgés restent alités causant alors des **complications mortelles : infections urinaires, pulmonaires, des problèmes psy et digestifs, des escarres ...**

Le professeur De Peretti parlait des 5 p : pipi, popo, poumons, psychiatrique, psychologique

On dit que les patients sont **grabataires**, ils ne peuvent plus se déplacer et **après 65** on estime que **50%** des fractures du col mènent au **décès à 1an**.

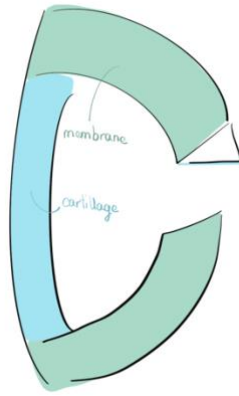
Pour y remédier on opère soit par **ostéosynthèse** (matériel métallique : plaques, vis...) ou par **remplacements osseux** (prothèses)

Les **prothèses** sont également le procédé utilisé lors **d'arthrose** qui est d'ailleurs très efficace puisque les patients peuvent se lever dès le lendemain

De façon générale lors de pathos de la hanche il y'a d'abord des douleurs puis une boiterie avec limitation des mouvements pour finir en impotence fonctionnelle **signe de gravité** on les traite alors très rapidement pour éviter les cas évoqués précédemment

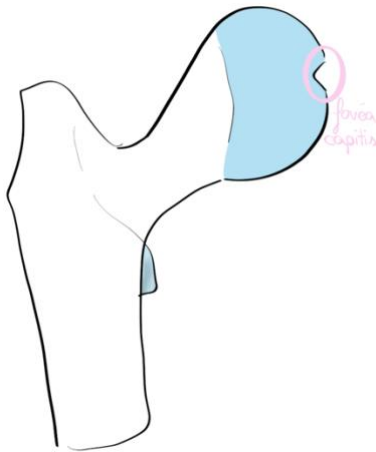
On décrit maintenant cette articulation en commençant par le labrum acetabulaire.

- Comme au niveau de l'épaule il a pour but **d'augmenter la congruence**
- Il est **triangulaire à la coupe** :
  - sa **face axiale** ou **profonde** est **recouverte de cartilage** et permet **d'augmenter la congruence**
  - le prof dit ensuite que « le reste est fibreux » et dit la **face latérale** sert à **accrocher la capsule articulaire**



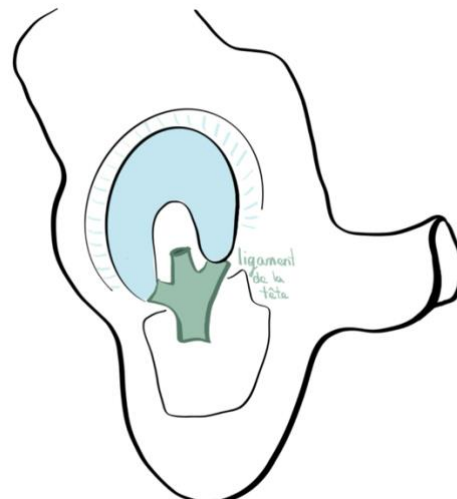
La tête fémorale maintenant :

Elle est recouverte de cartilage sauf en un point : la **fovea capitis** qui permet l'encoche du ligament de la tête fémorale



Ce ligament possède **trois bandes**, une pour la **corne acetabulaire antérieure**, une pour la **postérieure** et une pour la **tête fémorale**

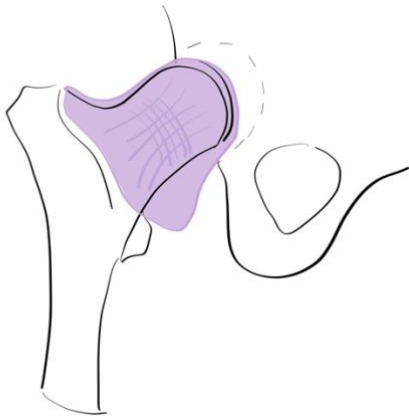
(Sur ce schéma on enlève la tête pour voir le ligament)



On va à présent étudier la capsule et son environnement ligamentaire :

### La capsule :

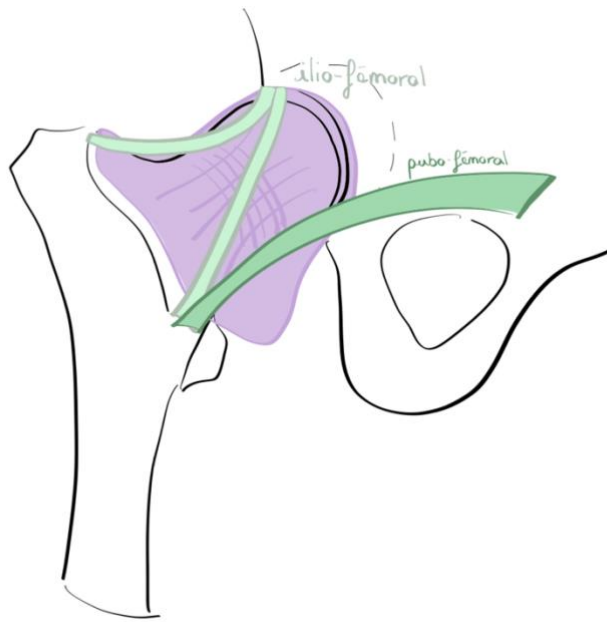
- elle **s'accroche au labrum**, au **dessus du petit trochanter**, sur la **ligne inter-trochantérique** puis au **bord médial du grand trochanter**
- comme pour l'épaule il y a une zone qui permet de donner « un peu de mou » lors de mouvements
- on retrouve des **fibres annulaires** au niveau du col qui permettent le **rétrécissement** de la capsule a cet endroit (partie effilée de la capsule)
- elle possède également des **fibres longitudinales**
- comme pour toute les capsules elle est recouverte à sa face profonde de membrane synoviale qui produit la synovie (articulation synoviale)



### Les ligaments :

On en compte 3 :

- **L'ilio-fémoral (Berthin):**  
Un des plus puissants de l'organisme  
Il est situé en **antérieur** et possède :
  - une **partie horizontale** qui vas de l'ilion au grand trochanter
  - une *partie verticale*Ce ligament donne cette même forme de Z qu'au niveau de l'épaule
- Le **pubo-fémoral** :  
Aussi **antérieur**
- *L'ischio-fémoral* :  
**Postérieur** (qu'on ne voit pas sur le schéma) (c'est un peu le même que le pubo-fémoral mais en posterieur)



C'est comme on l'a vu tout cet environnement qui permet de renforcer l'articulation :

Capsule et ligaments : stabilisation passive

Muscle (ilio-psoas) : stabilisation active

**Patho :**

Luxation :

Les luxations sont à **rare** du a cet environnement ligamentaire et musculaire (notamment l'ilio-psoas qui se termine sur le petit trochanter) :

On ne voit jamais de luxations antérieures sauf dans le cadre de chirurgie

Les luxations postérieures sont également rares car la corne postérieure de l'acetabulum est plus épaisse que l'antérieure or elle doit être brisée pour qu'il y ait luxation

Fractures

- **Les fractures cervicales vraies :**

- On parle de cervicales vraies car elles touchent la **zone fine qu'est le col du fémur**

- elles représentent **40%** des fractures

- le principal risque de ces fractures est de **perdre la vascularisation de la tête** et ainsi de causer une **nécrose** de la tête : en effet la tête fémorale est vascularisée par le ligament de la tête qui porte avec lui le pédicule mais également par deux artères circonflexes antérieures et postérieures passant sur le col et risquant ainsi d'être lésée lors de sa fracture. Sa nécrose cause une impotence fonctionnelle.

- le second risque est la **pseudarthrose** qui est du coup la **mauvaise consolidation**

-ici la solution est la mise en place de **prothèses cervico-céphaliques** couvrant comme leur nom l'indique le col et la tête fémorale, pour se faire lors de l'opération on doit ouvrir la capsule : **ces fractures sont intracapsulaires**

- **Les fractures per-trochantériennes :**

-ces fractures passent par la **ligne intertrochantérique**

-il s'agit des fractures les plus courantes (**60%**)

-le risque ici est la consolidation dans une mauvaise position : **cal vicieux**

-pour y remédier on procède à ce qu'on appelle de **l'ostéosynthèse** : on met des plaques et des vis pour **restituer l'angle cervico-diaphysaire cible**

-étant donné qu'on se trouve sur de l'os spongieux il faut 6 semaines à l'os pour se reformer par-dessus les vis et plaques et récupérer son intégrité.

-lors de ces opérations on est **extracapsulaire** puisque la capsule s'arrête avant les trochanters.

Aparté sur l'angle cervico-diaphysaire Bronsard dit qu'il fait  $135^\circ$  (*on retiens finalement la version de d'Andrea :  $127^\circ$* )

- Lorsque qu'il est au dessus, généralement autour de  $140^\circ$  on parle de **coxa valga**  
*Attention ici c'est le cas de façon « naturelle et bilatérale » : les gens ont ça de façon physiologique*
- Lorsqu'il est en dessous on parle de **coxa-vara**

Cette partie est importante pour l'ostéosynthèse dont on a parlé au dessus puisque l'angle cervico-diaphysaire « cible » est variable selon les personnes, pour savoir à combien il correspond chez le patient on regarde sa jambe saine et on se base dessus lors de notre ostéo-synthèse

† L'articulation **coxo-fémorale** est **sphéroïde** (3 DDL)

† Elle a une **grande congruence** puisque la tête fémorale forme le **2/3** d'une sphère

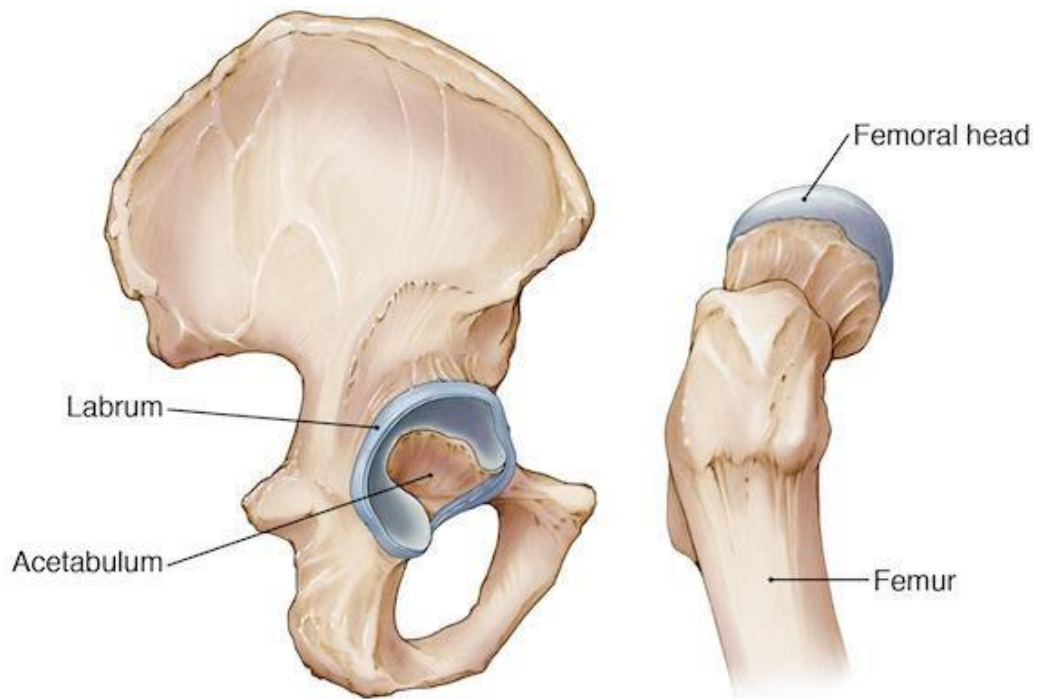
† On peut donc retenir qu'elle est **plus congruente et stable** que l'épaule (1/3 de sphère)

† On trouve un **labrum** qui **augmente la congruence** entre la **tête fémorale** et la **cavité cotyloïde**

La **cavité cotyloïde** est composée de deux éléments :

1 - Une **surface articulaire semi-lunaire** en périphérie : le **labrum acétabulaire** 2

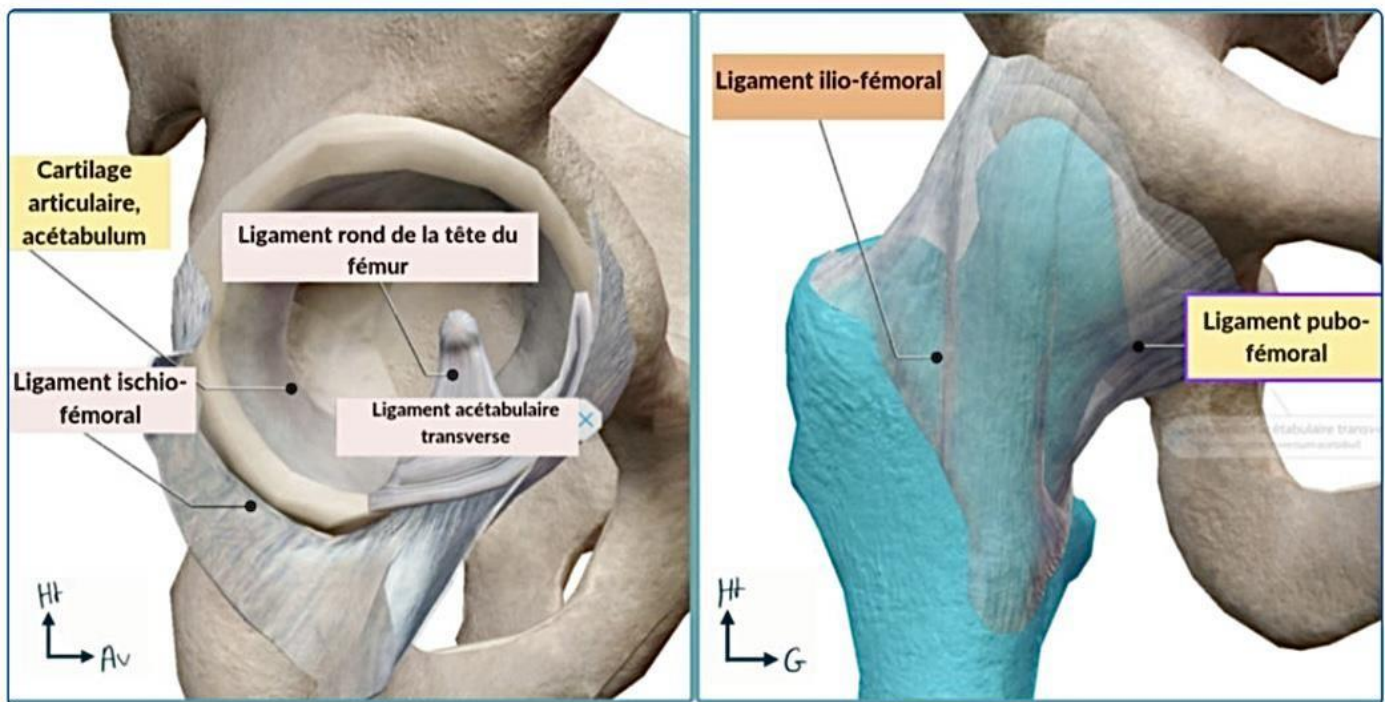
- Une **cavité acétabulaire non cartilagineuse** au centre.



Au niveau de cette articulation on retrouve des ligaments qui **renforcent la capsule** (élément solide) : ce sont les ligaments **coxo-fémoraux**, **iliaux-fémoraux** et **ischio-fémoraux**

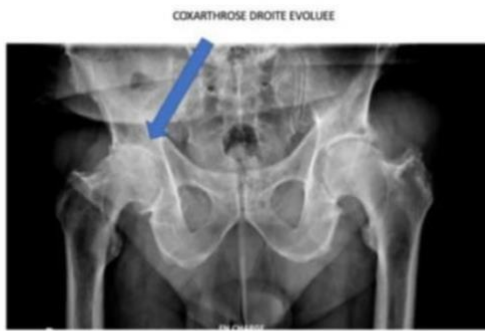La luxation de la hanche est donc très **rare** dû à cette congruence et aux **masses musculaires** et **gros ligaments** stabilisant l'articulation

Cependant le **ligament de la tête fémorale** contient une grande partie des **pédicules** qui **vascularisent la tête fémorale**. Ainsi en cas de luxation (rare), on aura un risque de **nécrose** de la **tête fémorale**.



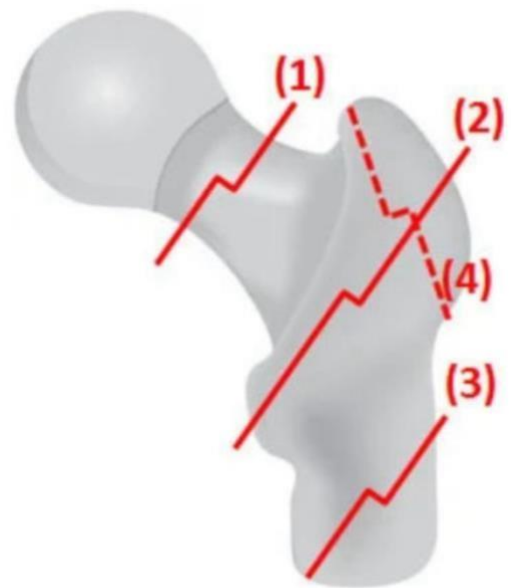
- La capsule renfermant l'articulation va jusqu'au col fémoral (de ce fait toutes les fractures du col anatomique sont dites intra-capsulaires vraies alors que les fractures per-trochantériennes sont extra capsulaires)

On peut noter que ces fractures sont très courantes. On peut également avoir des fractures de la diaphyse qui provoquent une impotence fonctionnelle totale



Coxarthrose

- 1 = cervicale vraie = col => intra-capsulaire
- 2 = per trochantérienne => extra-capsulaire
- 3 = Sous-trochantérienne



Enfin pour ce qui est de l'arthrose : elle est très **courante** car le poids du corps **s'applique sur l'articulation, le cartilage s'use** comme des plaquettes de frein. On parle de **coxarthrose**.

### 3) Articulation du genou

On va passer aux rajouts sur l'articulation du genou plus particulièrement ses **éléments de stabilité**

Il est important de traiter sur le genou qui est **très représenté en traumatologie notamment sportive**

L'articulation du genou consiste en la réunion du **fémur**, du **tibia** et de la **fibula**

Il y a donc deux articulations entre le fémur et le tibia (deux condyles : **bicondylienne**) et une articulation **ginglyme** entre la patella et le tibia

Comme pour la hanche, le défi est le même **stabilité et mobilité** : la nature a ainsi prévu de quoi augmenter la congruence : **les ménisques**

La pathologie porte en grande parties sur les **ligaments** (il y en a grossièrement 4 croisés et collatéraux traumatisés lors de chutes **genou fléchi**)

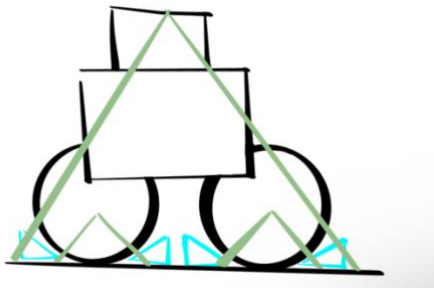
La deuxième partie de la patho du genou est **l'usure des cartilage** (notamment du cartilage méniscal qui amène à la chirurgie) d'autre part, **l'usure osseuse** (fémur, tibia, patella) : gonarthrose

Donc beaucoup de traumatologie osseuse et ligamentaire, beaucoup d'usure : prothèses (tricompartimentale ou totale, on en reparle après)

On parlera donc des ménisques qui **augmentent la congruence** de la capsule articulaire qui recouvre l'ensemble et des ligaments qui la renforcent : **latéraux**(extracapsulaires) et les **croisés** (intracapsulaires mais extra-synovial)

On commence par un schéma simplet qui vu qu'on parle de stabilité, il s'agit d'un schéma qui représente un camion sur une remorque, pour être stable le camion a des **cales** sous ses roues que l'on compare au **ménisque**, les **attaches des roues a la remorque= ligaments** (a proximité et a distance)

Ça nous permet de préciser que pour les ligaments il y a **4 ligaments principaux**, le **pivot central** sont les **ligaments croisés** et les **collatéraux** sont **latéraux** et s'additionne/travaillent en tandem avec les croisés



On replace ensuite les pièces osseuses on fait donc une vue de face, des profils et postérieure et supérieure  
De face :



On parle comme pour le bras de coté tibial et de coté fibulaire

Au nouveau du fémur :

Épicondyles et SA visible en avant

La SA est composée de **deux joues la latéral et plus grosse que la médiale**

Cette SA est donc une **trochlée** qui accueille la **patella** que l'on enlève la plupart du temps dans les dessins pour mieux y voir.

Sur cette épiphyse distale on pourra noter le **canal des adducteurs** (relief des cuisses des sportifs) qui permet aux vaisseaux de **passer d'antérieurs à postérieurs**

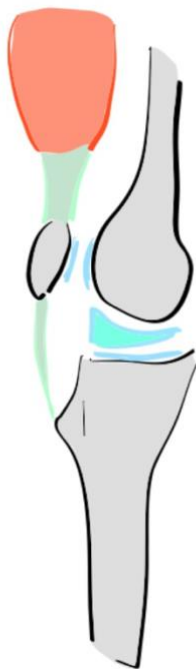En dessous du fémur on met en place les **condyles tibiaux** (ou plateau tibiaux) avec le **condyle latéral convexe vers le haut et le condyle médial concave vers le haut**.

On note la suite du tibia avec la **tubérosité tibiale** qui permet **l'attache du ligament rotulien** (il fait un retour en disant que le tendon rotulien provenant du quadriceps le relie à la patella et le ligament rotulien s'attache à la TTA la reliant au pôle inférieur de la patella) (tendon : relie un muscle et un os, ligaments : deux os)

On positionne la fibula avec comme pour l'avant bras une **membrane inter-osseuse** qui va séparer les **loges antérieures postérieure et latérales**

On peut ensuite positionner la **surface cartilagineuse** (il répète convexe vers le haut en latéral et concave vers le haut en médial ++ QCM) puis les ménisques dont l'intérêt est d'augmenter la **congruence** entre une partie ronde et une partie plate

On se place maintenant en vue de profil coté tibial (tours un genou droit) :



On retrouve condyle fémoral et épicondyles médial

La SA

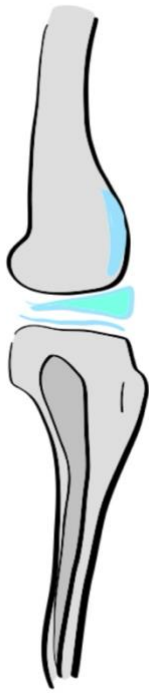On positionne le **tibia concave**, la **TTA** et le **reste du tibia**

On place la **surface cartilagineuse** et le **ménisque** qui est en vérité **d'avant en arrière**

On peut placer la **patella** qui ne nous gêne pas et sa sa partie articulaire

On positionne le **ligament rotulien** qui se prolonge en avant par le **surtout rotulien** et au dessus avec le **tendon quadricipital** (ou rotulien) qui va ensuite être rejoint par tout les chefs musculaires du quadriceps (il dit qu'on sort un peu du cadre osseux avec le quadriceps mais qu'il a une grande importance dans la stabilité du genou : stabilité quand on le bloque)

On fait à présent le profil opposé : fibulaire



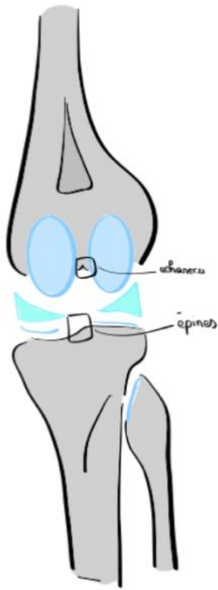On positionne le condyle qui a une forme particulière **pas du tout sphérique**, à partir de l'épicondyle on peut mesurer un **rayon de courbure** d'un cercle qui grandit au fur et à mesure qu'on va d'arrière en avant = arc de cercle qui grandit en avant (important pour comprendre la mécanique articulaire du genou : quand on plie le genou on est posé sur la petite partie et lorsqu'on est en extension sur la plus grosse partie). Cette grosse partie est aussi dédiée à la **rotule**

On positionne le **condyle tibial convexe vers le haut**, la **TTA** et la **SA**, sa partie **postérieure** est dominée par la **fibula**.

On positionne également le ménisque latéral

La grosse différence est la **convexité/concavité tibiale**

On va ensuite s'intéresser à une vue postérieure qui nous permettra de placer la capsule



On a donc les condyle fémoraux postérieur médial et latéral, la **ligne âpre** qui bifurque ici avec des reliefs d'insertion pour les **gastrocnémiens**

**L'échancrure intercondylienne** occupée par les ligaments qui nous intéressent

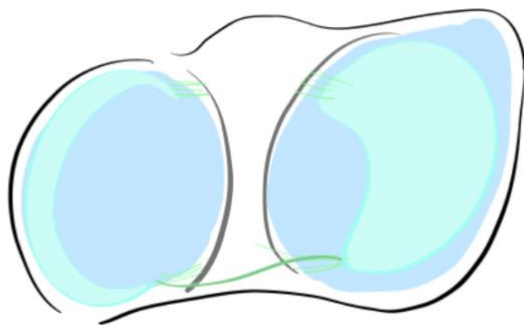
Pour le tibia le **plateau concave** les **deux épines tibiales**, le **plateau convexe**

La **tête de la fibula**

Les **SA, ménisques**

La **ligne soléaire**

On finit avec une vue supérieure



Le tibia et sa **tubérosité**

On détermine deux régions, le **condyle latéral convexe et le médial concave vers le haut**

On peut mettre en place le cartilage

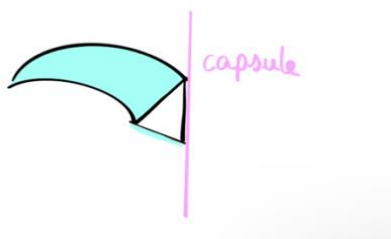
Une région intercondylienne antérieure et une postérieure : points d'insertion des ligaments croisés

On positionne là-dessus les ménisques, le médial (tibial ou interne) a une **forme de C** avec une **insertion a la surface intercondylienne correspondante** et le ménisque **latéral plus volumineux/globuleux** qui peut parfois être comme un disque entier il a une forme de **O**. De la même manière, des ligaments qui accrochent la **corne antérieure et postérieure du ménisque** (il y a aussi un petit ligament qui relie les deux cornes mais on va s'en passer)

Il dit qu'il y a la aussi de la variation dans la forme des ménisques avec chez certaines personnes des ménisques discoïdes.

On fait un zoom sur le ménisque :

Il est recouvert de **cartilage** sur **deux faces** : la **supérieure** pour le fémur et **l'inférieure** pour le tibia, la **partie latérale** quand a elle sert à **l'insertion de la capsule articulaire**. Les ménisques sont vascularisés uniquement par la capsule c'est pour ça que les blessures des ménisques cicatrisent mal.



On peut maintenant ajouter la capsule elle s'insère souvent à la **limite cartilage et épiphyse** non cartilagineuse et ici sur la face latérale du ménisque

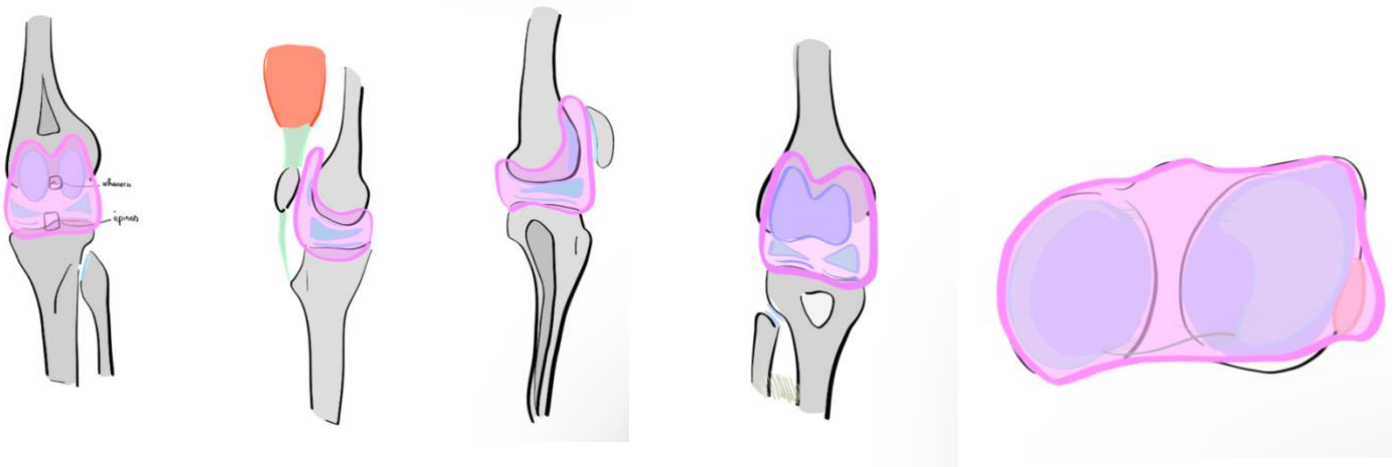
Toute l'enveloppe de la SA du genou est donc dans la capsule

La nuance ici est que le **ménisque interne est entièrement adhérent à la capsule** tandis qu'il y a un **décollement entre le muscle poplité et la capsule** donc le **ménisque latéral n'est pas adhérent à la capsule sur tout son périmètre** a cause du muscle poplité (il dit que c'est QCM type)

On place la capsule sur les vues de profil et on voit qu'elle possède un **cul de sac au dessus de la patella**

Il rappelle également que la capsule est **doublée à l'intérieur d'une membrane synoviale** qui fabrique le liquide synovial (fonction d'huile)

Elle recouvre et ferme entièrement la cavité du genou, elle est très **fine et lâche** (mobilité).



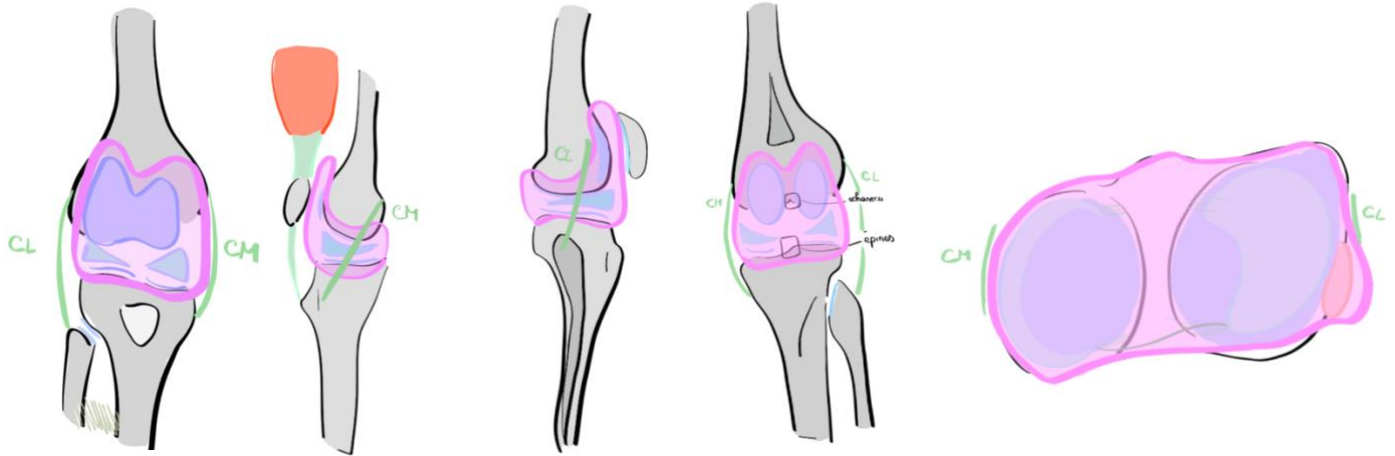
On va à partir de cette base et poser les ligaments : croisés ou collatéraux/latéraux

On commence par les **ligaments collatéraux** :

Le collatéral latéral : il part de **l'épicondyle** jusqu'à la **tête de la fibula**, il est donc dirigé vers le **bas en arrière**

Le collatéral médial : orienté **inversement au latéral en bas et en avant**, il s'insère sur **l'épicondyle médial** et sur le **tubercule de Gerdi**

(On retient l'orientation c'est typique QCM)



On enchaîne ensuite sur les ligaments croisés

On commence avec le ligament croisé antérieur : **LCA** qui prends son origine au niveau de la **zone intercondylienne antérieure en avant du tibia** et va se positionner vers la **partie latérale du fémur** (il ne précise pas mais en toute logique c'est face médiale du condyle latéral)

Il va **d'avant en arrière de médial en latéral**

Il est **parallèle au ligament collatéral médial**

Ensuite le ligaments croisé postérieurs

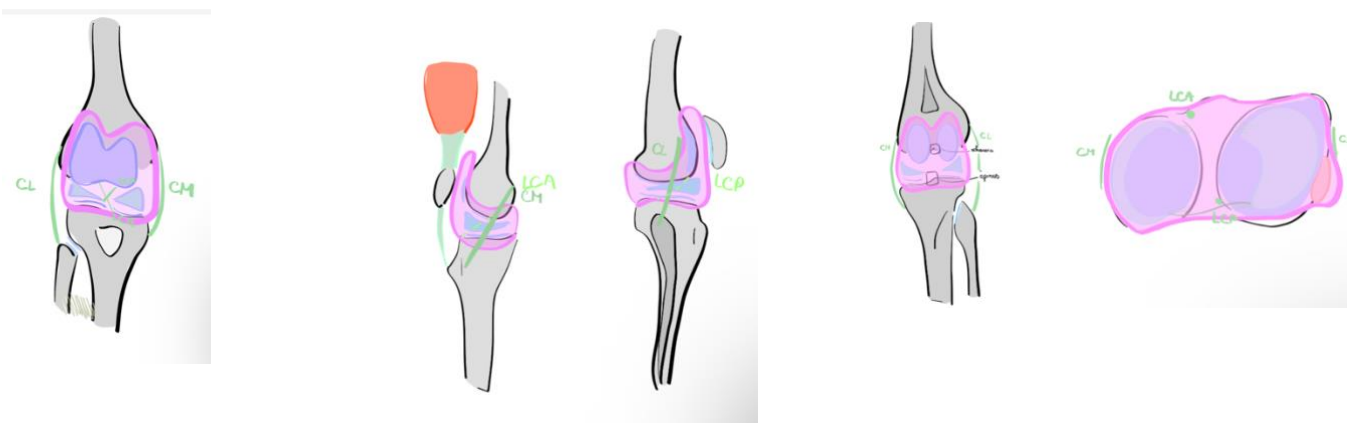
Il s'insère sur la **surface intercondylienne postérieure** vois sur le bord posterieur du tibia et sur la **face latérale du condyle médial**

Visible en **postérieur**

Il est **parallèle au collatéral latéral** et va *d'arrière en avant*

Le prof récap : on a donc un pivot central avec les ligaments croisés, des ménisques pour augmenter la congruence, une capsule pour enfermer le tout doublée des ligaments collatéraux. Il répète pour les qcm donc ++ : les ligaments croisés sont croisés entre eux, les collatéraux sont croisés entre eux, le ligament collatéral médial va en avant est parallèle au LCA et le collatéral latéral est parallèle au LCP. On a donc ce double système qui se croise et qui permet de tenir le genou dans toutes les positions.

En extension le **quadriceps plaque la patella** et **bloque le genou** c'est là qu'il est le plus **stable**. En flexion on **détend les ligaments** de façon équivalente. C'est donc pour ça que dans tous les traumas de genou fléchi, le **tibia s'écarte et déchire les croisés ou les collatéraux**.



De la même manière que pour la hanche on a des formes de genou, l'épiphyse du fémur n'est pas perpendiculaire à l'axe de la diaphyse, il y a un décalage de **5 à 10 degrés : valgus physiologique**

Normalement si on regarde l'axe mécanique de la jambe : axe du fémur et axe du tibia, Il est droit mais il y a des anomalies :

-des personnes ont les jambes en **forme de X** on parle de **genu-valgus**

-des genoux en **lucky-luc : genu-varum** (on comprend que c'est un peu comme pour la hanche quand l'axe varie)

*En clinique on voit ces pathos très facilement : les genoux ses touchent, les chevillent non ou l'inverse.*

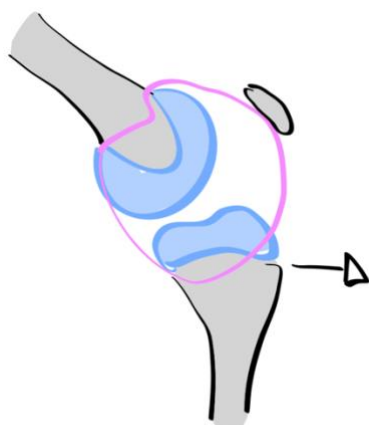
Enfin pour comprendre la manière dont sont évalués les genoux :

Si on prend le fémur et et dessous le tibia en flexion :

Si le tibia part en avant par rapport au genou qui est fixe on va parler de **tiroir antérieur**. Ça veut dire que le **ligament croisé antérieur** n'arrive plus à retenir le tibia, on a donc une **rupture du LCA**

Donc tiroir antérieur = rupture du LCA=le tibia part en avant (c'est bien le tibia qui part en avant, comme on l'a vu tout à l'heure on prend en compte le déplacement de l'élément le plus distal ici le tibia)

La capsule est suffisamment **souple** donc elle reste en place mais on a une perte de la stabilité du genou (rupture du LCA qui n'implique pas forcément une rupture du LCP)



Il finit en disant que la flexion du genou : **0-90** ce dont on a besoin pour la **vie normale** (s'asseoir, vivre) **0-120** pour **vivre normalement sans handicap**, si on **plie au max on atteint 140** qui sert à la position **accroupie**  
Si le genou est bloqué à 90 on ne peut plus s'accroupir.

La mobilité du genou est importante : sur le plan **statique** il y a beaucoup de **ligaments** qui permettent la stabilité et sur le plan dynamique le **quadriceps**, les **gastrocnémiens**, les **muscle latéraux et médiaux** (biceps fémoral et muscle de la patte d'oie) tout ceci contient le genou et musculairement ça s'appelle la stabilité active et c'est pour ça que dans un cadre sportif on peut mobiliser un genou si on a de bons muscles. C'est pour ça que si on a une rupture du LCA mais avec un bon quadriceps, des bons gastrocnémiens et pas d'activité physique intense on peut vivre normalement (le chirurgien opère si un gêne est ressenti)

On note **trois** articulations au niveau du genou :

† Fémoro- tibiale (ellipsoïde) :

- latérale

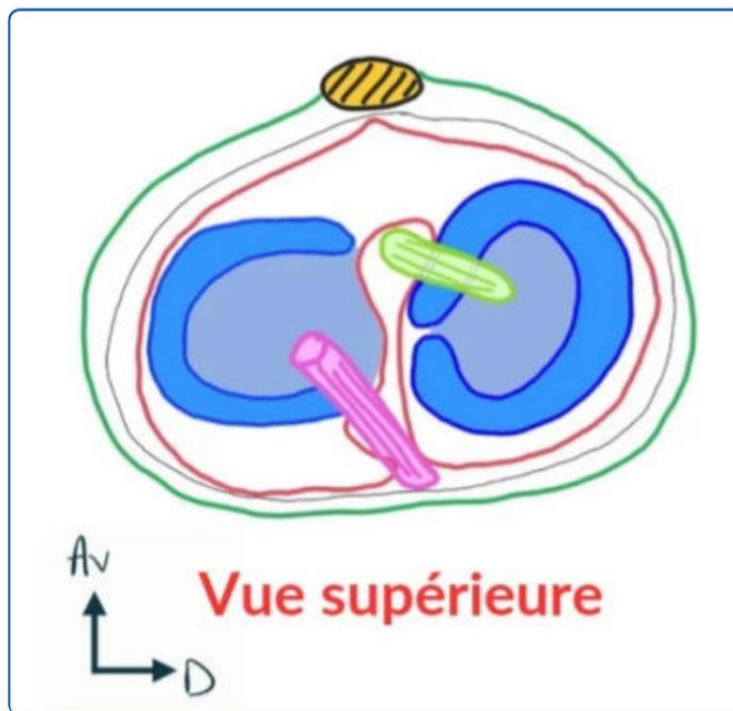
-Fémoro-tibiale médiale

† Fémoro-patellaire (ginglyme)

Les condyles tibiaux (**convexe en latéral et concave en médial**) sont relativement plats et seulement légèrement incurvés **OR** Le fémur est beaucoup plus arrondi **○** Il y a donc **incongruence** entre les deux surfaces

Ainsi comme pour le **labrum** au niveau de l'**acetabulum** on retrouve au niveau des condyles tibiaux un **morceau de cartilage** qui permet d'**augmenter la congruence** : il s'agit des **MÉNISQUES**

**Ménisques :**



-ce sont des **fibrocartilages d'interface**

-ils ont une **forme de demi-lune**

-le ménisque **latéral/ externe** a une forme de **O** -le

ménisque **médial/interne** a une forme de **C**

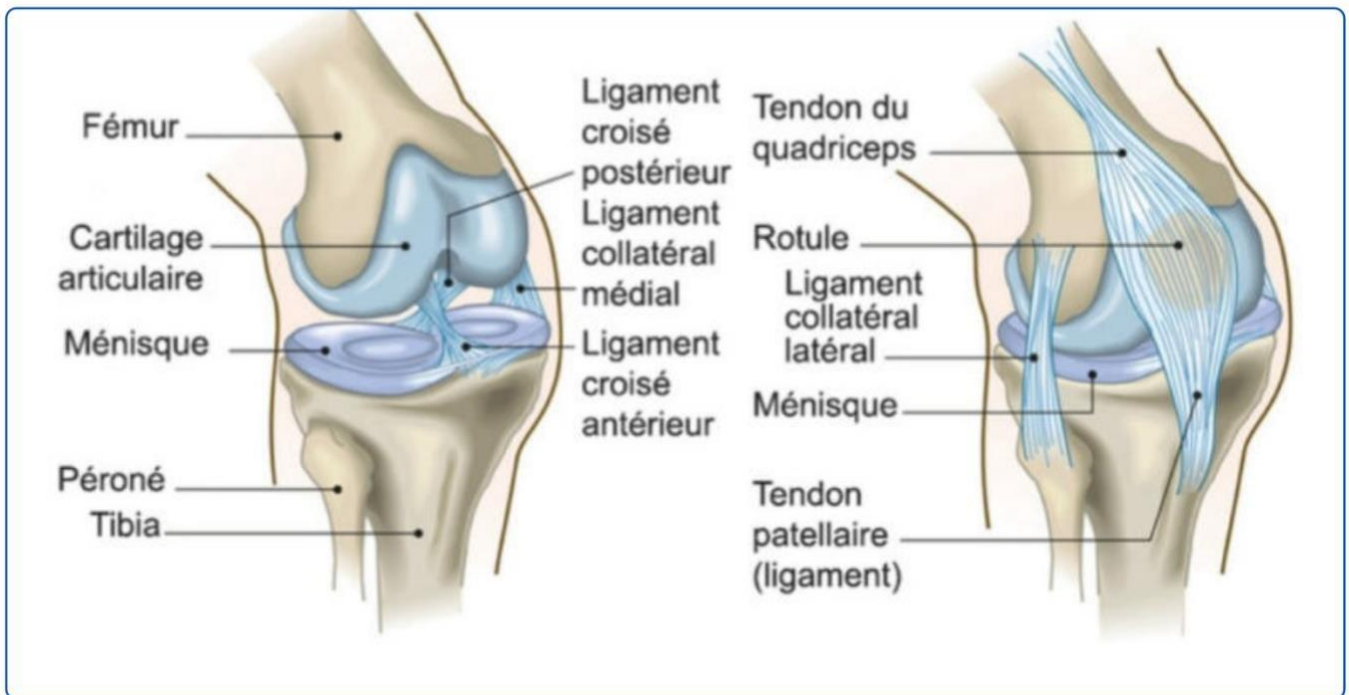
-le ménisque est triangulaire à la coupe (*c'est-à-dire comme si tu le coupais en saucisson*)

-il est **recouvert de cartilage** sur les parties **supérieures** et **inférieures**

-il est lié à capsule articulaire sur la face **latérales** (*non dit mais on en déduit donc que la partie latérale est non cartilagineuse*)

-les **cornes** désignent les les **extrémités avant et arrières** des ménisques (les pointes des demi-lunes)

## Ligaments :



Il faut comprendre que l'articulation du genou possède **plusieurs ligaments**, parmi eux :

- les ligaments collatéraux
- les ligaments croisés
- des ligaments postérieurs

### Les ligaments collatéraux :

Ils sont **croisés entre eux** :

Le collatéral latéral s'insère du **fémur** a la **tête fibulaire**, il se dirige donc vers **l'arrière**

Le collatéral médial s'insère du **fémur** au **condyle médial** tibial et se dirige donc vers **l'avant**

Ils sont également **croisés** par rapport aux deux ligaments du **pivot central** : les **ligaments croisés**

### Les ligaments croisés :

Ils sont **visibles en flexion**

- Le **ligament croisé antérieur** (LCA) s'insère sur la **surface inter-condyloire antérieure** et à la **face médiale** du condyle latéral fémoral
- Le **ligament croisé postérieur** (LCP) s'insère sur la **surface inter-condyloire postérieure** et en avant sur la **partie latérale** du condyle médial fémoral

Leur rôle est de **tenir le fémur par rapport au tibia** (et vice versa)

Ils sont très **mobiles** et très **stables**

En **extension complète**, le **quadriceps** plaque la **patella** contre le **fémur** et maintient le **genou droit** : c'est une **position stable**.

En **flexion (visibles)** les ligaments croisés se **détendent** ils sont alors **instables** dans cette position Leur **section** entraîne une **perte du point fixe** entre **fémur** et **tibia**.

### Les ligaments postérieurs :

Ils **renforcent** la **capsule articulaire** en **postérieur**

*(Ne vous contentez pas d'apprendre par cœur tout ce qu'on dit sur les insertions, sens/passages des ligaments, essayez de visualiser +++ c'est bien plus simple pour l'apprentissage et la compréhension)*

Pour ce qui est de la capsule articulaire :

Elle est située **au plus près** du **cartilage** juste **en dessous des ligaments** mais **ATTENTION** exception :

**Les ligaments croisés** sont **intra-articulaire/capsulaire** mais **extra-synoviaux** (piège QCM ++) En **postérieur** :

La **capsule articulaire** est **plus visible** en **postérieur**

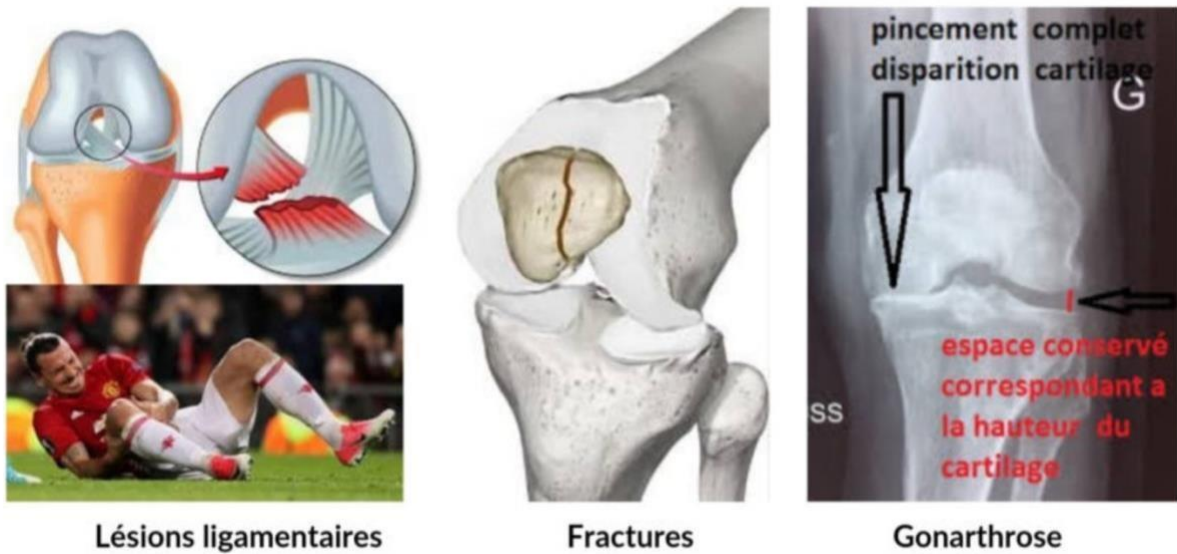
Elle est **renforcée** en **postérieur** par des **renforcements capsulaires** qui sont **doublés par les ligaments postérieurs** (ceux qu'on vient de voir)

Ces renforcements ont pour but de **renforcer la stabilité en extension** En

**antérieur** :

La capsule est **relativement lâche** et elle est **fine** au niveau des **ligaments collatéraux**

### Pathos :



- † En position normale le genou ne peut pas dépasser l'alignement avec l'axe du fémur sinon c'est un **genou recourbatum** ou un **arrachement de la capsule postérieure**, ce qui crée de l'instabilité et qu'il faut réparer.
- † On note aussi de l'arthrose pour le genou (*idem que pour la hanche le membre inf supporte le poids du corps, il est logique qu'il s'use*). Ainsi quand il n'y a plus d'espace entre le fémur et le tibia on parle de **GONARTHROSE**. L'usure peut être **fémoro-tibial interne**, **externe** ou **fémoropatellaire** (les 3 compartiments peuvent donc être touchés). Un **remplacement prothétique** peut alors être nécessaire, on parle de **prothèse dite tricompartmentale**.
- † Pour ce qui est des **fractures** elles peuvent toucher les trois os :

**Fracture de la patella** : rupture de l'appareil extenseur, l'opération est **obligatoire** si on veut pouvoir étendre le genou donc marcher (*c'est logique, on a vu que le tendon du quadriceps s'insère sur la patella, elle joue alors le rôle d'une poulie, s'il n'y a plus de poulie alors il n'y a plus d'extension*)

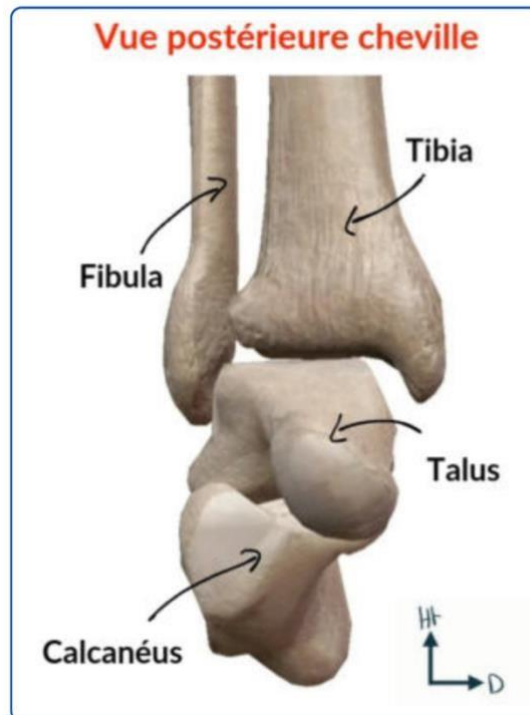
Selon l'intensité du choc on peut aussi noter des **fractures fémorales** (de grosse intensité car os du fémur massif) et **tibiale** : fracture **métaphysaire**, du **col** ou encore de la **surface articulaire**.

On sépare les fractures selon leur **atteinte articulaire** ou **non** (le risque principal d'une **fracture articulaire mal consolidée** est d'amener à une **arthrose secondaire**)

- † Enfin les pathos très courants sont les pathos **ligamentaires** (**collatéraux** et **croisés**) : une **déchirure ligamentaire** (que ce soit sur les ligaments collatéraux ou croisés) correspond à une

instabilité du genou et il s'agit d'une **ENTORSE GRAVE** qu'il faut **bilanter** (faire un bilan médical) car le risque principal dans la **luxation du genou** c'est la **déchirure du pédicule poplité** du genou avec une **ischémie** et donc un **risque d'amputation de la jambe +++**

### 3) Articulation de la cheville



La **cheville** correspond à l'**articulation** entre **trois os** : la **fibula**, le **talus** (**astragale**) et le **tibia**. On retrouve :

- L'articulation **tibio-fibulaire**
- L'articulation entre la **fibula** et le **talus**
- L'articulation **tibio-talienne**

-Comme pour le poignet, on retrouve **beaucoup de tendons fléchisseurs** et **extenseurs** du pied. La cheville est donc **tenue par beaucoup de tendons** responsables de sa **stabilité** et sa **congruence**.

Articulation tibio-fibulaire :

- En **haut/promximal**, il s'agit de l'articulation **tibio-fibulaire proximale plane**

- En **bas** on a une **articulation fibreuse tibio-fibulaire** inférieure que l'on appelle **SYNDESMOSE ++** ○ On retrouve entre les deux os une **membrane interosseuse** qui **réduit leur mobilité** et qui les relie sur **toute leur longueur** (**comme pour l'avant bras**)
- À l'inverse par contre de l'avant bras la **fibula ne tourne pas** autour du **tibia** : l'**axe jambier** correspond exclusivement au **tibia** (**c'est par cet os que passe le poids**)
- Cependant on peut noter que la **fibula** aide tout de même par un certain **degré de mobilité** : **elle augmente la souplesse de la cheville.**

## Articulation de la fibula et du talus

Le **talus** s'articule avec la face **médiale** de la **fibula** (*c'est tout lol*)

## Articulation tibio-talienne

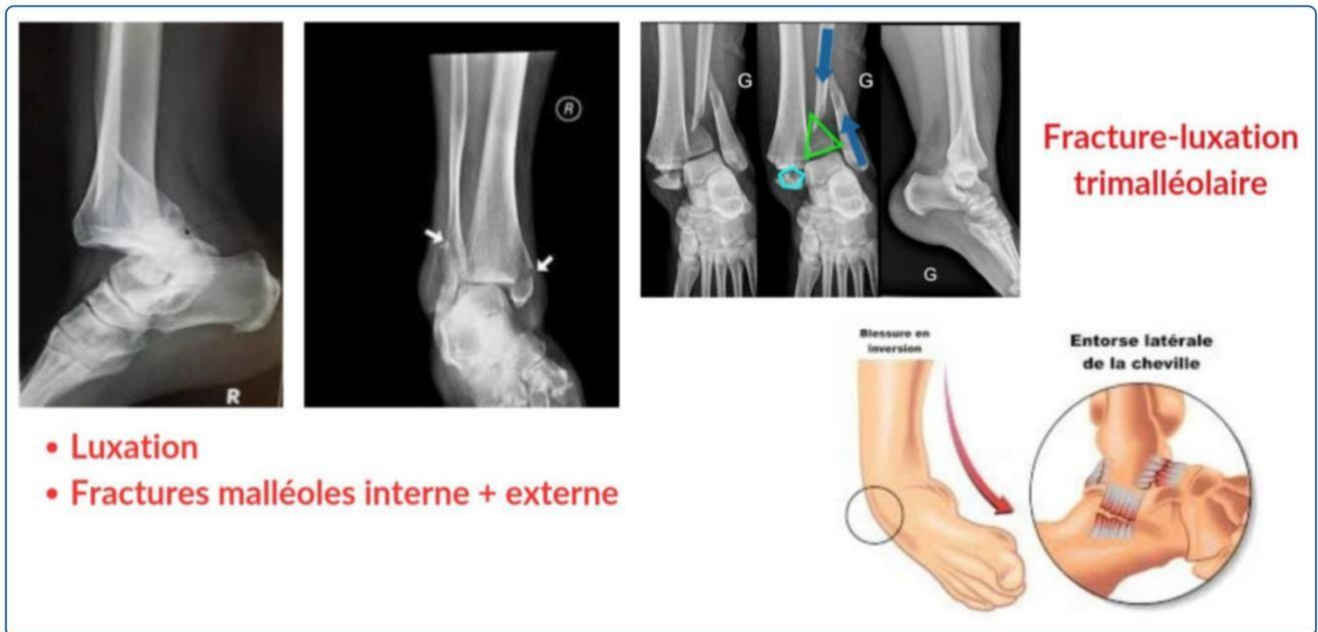Le **talus** s'articule avec la **face inférieure et médiane du tibia** par son **dôme astragalien**, c'est l'**articulation de la cheville** au sens propre (*encore une fois c'est tout et tant mieux*)

Le principal mouvement de la cheville est la **flexion/extension** car c'est un ginglyme = **trochlée** (1DDL)

On note la présence de **ligaments latéraux** (collatéral médial et collatéral latéral)

Le mouvement est **modéré** vers **l'avant** et les **cotés** : on a pour cela une **capsule** et **de ligaments de renforcement**

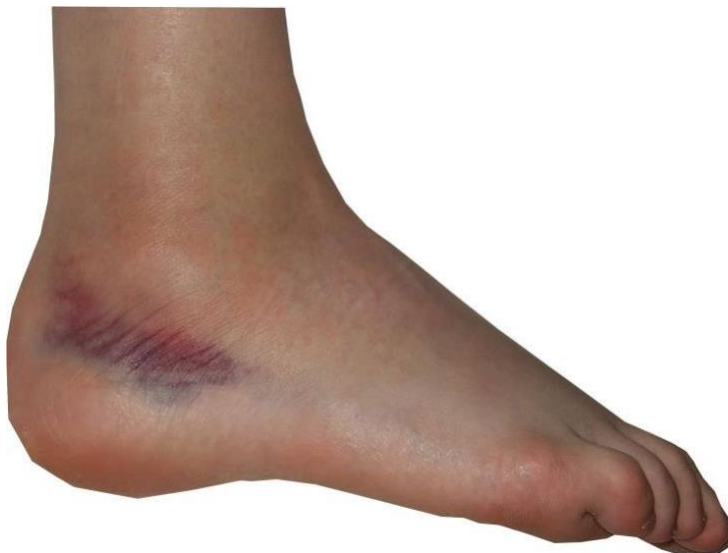## Pathos



-on retrouve des **fractures des malléoles** externes et internes

-l'entorse de la cheville est **très fréquente**. Une entorse correspond à l'étirement ou la déchirure ligamentaire à la suite d'une torsion. Pour la cheville lorsqu'elle se met en **varus équin** (*elle se tord*) il peut y avoir **déchirure** et **saignement** qui sera visible au niveau de la **malléole externe**. La douleur est reproductible à la palpation de l'espace **fibulo-calcanéen**.

*(En gros tu te tords la cheville, tu te fais une entorse, cette déchirure peut saigner, c'est généralement l'hématome que tu vois latéralement au niveau de la malléole et quand tu touche ça fait mal)*



*(Miam)*

-Les **luxations de la cheville** sont souvent associées à une **fracture**. En temps normal, l'**axe jambier** se continue par le **dôme astragalien**, qui doit être **exactement sous le tibia** or en cas de fracture cette continuité est rompue, l'**axe** est donc **perdu** en cas de **luxation**. En gros lorsqu'une **fracture** touche la

malléole interne externe et postérieure (oui il en existe une postérieure, il s'agit en fait du bord arrière du tibia) : il y'a luxation on parle alors de fracture-luxation tri-malléolaire

On ne parle des articulations intra-tarsienne, tarso-métatarsienne, métatarso-phalangienne et interphalangienne proximale et distale.

### III. Anatomie de profondeur et de surface du MI

Globalement, connaître l'anatomie de profondeur et de surface va vous servir dans votre vocabulaire de médecin, quand on désigne une zone il faudra être précis, savoir de quel muscle on parle. Par ailleurs cela aura un grand intérêt par exemple à la suite d'une plaie de savoir situer les pédicules zones d'extrêmes fragilité. Bref tu l'as compris cette partie est très utile, c'est la base et les profs aiment bien faire des rajouts dessus alors on la connaît sur le bout des doigts.

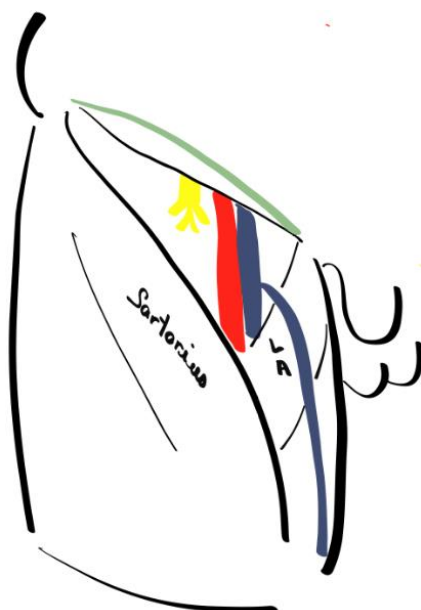
Pour votre plus grand plaisir on commence les rajouts d'anatomie de profondeur et de surface avec le trigone fémoral

-Le **trigone fémoral** est une région anatomique décrite par Scarpa

-Il s'agit d'une **pyramide musculo-aponévrotique a base supérieure et a sommet inférieur**

-il est situé à la **racine du MI**

On débute par l'anat de surface :



On dessine la région en surface où on note l'**EIAS**, le **pli inguinal** ou **ligne de Malgaigne** a proximité du **ligament inguinal** (2cm en dessous), la **cuisse**.

Les **bords latéraux** de cette pyramide sont marqués par des reliefs, celui des muscles **sartorius** (bord médial du muscle représente la limite latérale) et **long adducteur** (bord latéral du muscle représenté la limite médiale)

Entre le bord de ces muscles et le pli inguinal on retrouve alors la zone du trigone fémoral

Les éléments qui le constituent sont important à connaître :

**Artériel : artère fémorale** empreinte la **bissectrice de ce triangle** (ligne tracée depuis le sommet perpendiculairement a la base) elle fait suite a l'**artère iliaque externe** (devient fémorale en passant sous le ligament inguinal). Une fois passée sous ce ligament l'artère iliaque descend dans la cuisse pour **vasculariser le MI**.

**Veineux** : médialement a l'artère, cette **veine fémorale** en passant sous le ligament deviendra la **veine iliaque externe**. Elle est rejointe par la **veine saphène** qui forme une **crosse** reliant ainsi **système veineux superficiel et profond**.

**Nerveux** : on note le **nerf fémoral** et **l'ensemble de ses rameaux (4)** :

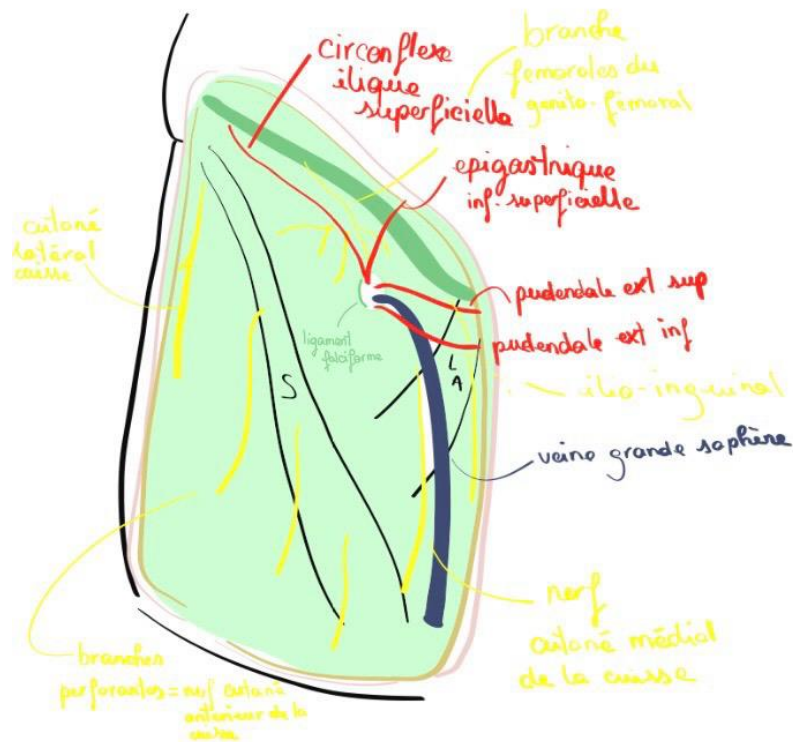
- 2 plus superficiels :
  - nerf musculaire latéral**
  - nerf musculaire médial**Ils sont sensitifs et moteurs
- 2 plus profonds :
  - une branche latérale motrice pour le quadriceps**
  - une médiale sensitive : le nerf saphène**

Cette zone est importante en pratique (*on va répéter le cours vidéo*) :

- c'est ici qu'on palpe quotidiennement le pouls fémoral en plaçant ses doigts le long de la bissectrice*
- c'est au niveau de l'artère que les chirurgiens cardiaques placent les cathéters*
- médialement au niveau de la veine fémorale on place les voies veineuses centrales*
- latéralement au niveau du nerf fémoral on procède aux anesthésies de la cuisse (fémur cassé par exemple*

Comme pour le pli du coude on vient de placer la vue superficielle on va donc aller en profondeur (il dit qu'on verra ensuite des coupes du trigone et qu'on étudiera l'innervation des territoires du MI)

On ouvre la peau (trait blanc) (trait jaune= tissu sous cutané)



On tombe ainsi sur le **fascia superficiel** et les **éléments vasculo-nerveux**. On voit aussi le **fascia profond** en transparence aussi appelé le **fascia fémoral** ou **fascia lata**

À la face profonde de ce ligament se trouve, **tendu de l'EIAS à l'épine du pubis** le **ligament inguinal**

On note également le relief du muscle **sartorius** et **long adducteur**

Le fascia lata sur la zone de trigone prend le nom de **fascia cribliforme**, ce car il est perforé de petits forams laissant passer des **éléments vasculo-nerveux**. Un de ces forams est **plus important**, il est **renforcé latéralement** par le **ligament falciforme** (en forme de faux) et laisse passer des **éléments vasculaires** (provenant de l'artère fémorale) et **nerveux** (provenant du nerf fémoral) :

Artériel :

-l'artère circonflexe superficielle : très **longue**, elle recouvre **toute la crête iliaque (15 cm)**

- l'artère épigastrique inférieure superficielle : vascularise la **paroi abdominale**

-l'artère pudendale externe : une **supérieure** et une **inférieure**

Veineux :

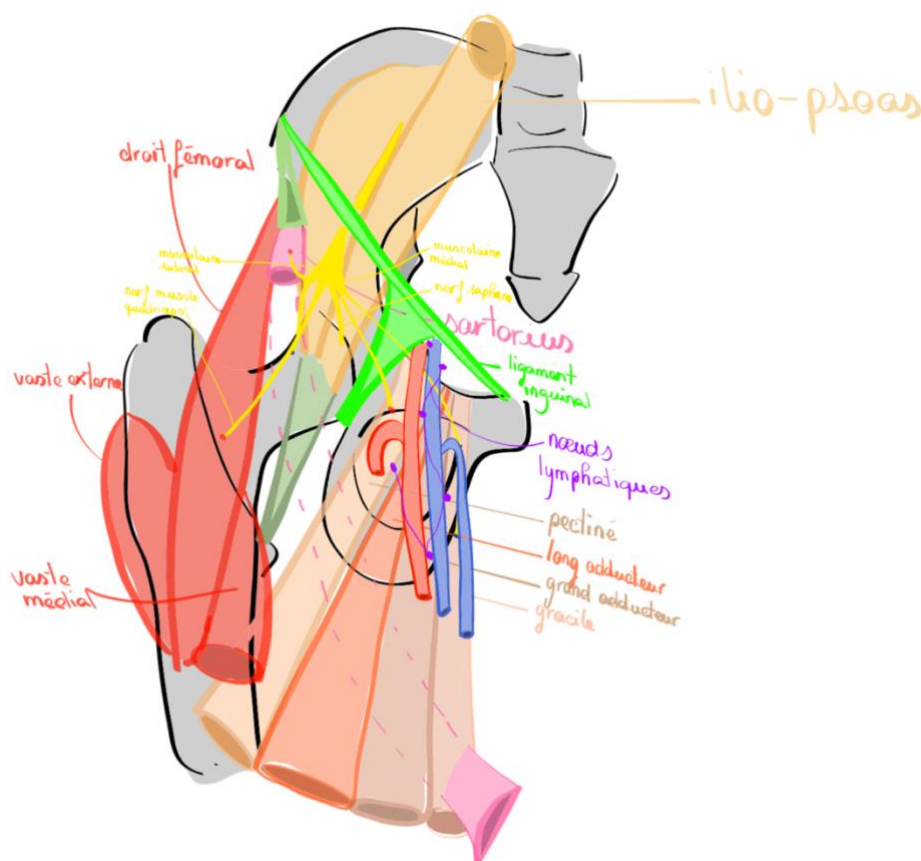
-la grande veine saphène qui fait sa croise **pour** rejoindre la veine fémorale au niveau de cette lacune

Il s'agit de la veine superficielle la plus longue du corps humain, elle est donc souvent sujette à des **varices**, elle est alors **stripée** ou **sclérosée**. Cette veine est aussi utilisée pour les **pontages** étant donné sa **longueur et sa superficialité**.

Nerveux (innervation de la peau de cette région) :

- nerf cutané latéral de la cuisse** avec 1 branche glutéale qui part en arrière et une branche latérale
- branche fémorale du nerf génito-fémoral** : branche qui innerve la partie proximale de la cuisse (=trigone fémoral)
- nerf ilio-inguinal** : innerve la **face plus médiale de la cuisse** et les **organes géniaux externes**
- du **nerf musculaire latéral** naissent **3 branches dites perforantes** du **muscle sartorius** qui se superficialise pour aller à la peau. Elles forment les **nerfs cutanés antérieurs de la cuisse**
- nerf cutané médial de la cuisse** qui provient du **nerf musculaire médial** (donc du nerf fémoral)

On se place maintenant dans un plan profond :



On replace le plan osseux avec : le sacrum, la partie terminale du rachis lombaire (jusqu'à L4), la crête iliaque et ses épines, la ligne arquée, la cotyle, le FO, la symphyse pubienne, le col fémoral, la tête fémorale, le grand et petit trochanter et la diaphyse

On a expliqué un peu plus tôt que le trigone était fibro-musculaire : ses limites latérales et médiales sont musculaires

On décrit de fait brièvement les muscles de sa paroi

-le **pectiné** qui s'insère branche ilio-pubienne

-le **muscle long adducteur**

-un des **chefs du muscle Grand adducteur** (il s'insère sur le pubis en haut et le tubercule des adducteurs en bas)

-le **gracile**, plus bas et en **arrière du GA** (il fait partie des muscles de la patte d'oie)

On va ajouter à ça le plancher musculaire du trigone

Il consiste en l'**ilio-psoas**- sectionné. Ses insertions proximales sont : en antérieur, les **DIV lombaires** et en postérieurs les **processus transverses de L1 à L4** et distale sur le **petit trochanter**

Ce muscle est en fait juste le psoas au début, puis son corps charnu est rejoint par le corps charnu du muscle iliaque= muscle ilio-psoas. Il possède un très fort tendon qui renforce l'articulation coxo-fémoral puisqu'il passe devant la tête.

Il forme ainsi l'autre partie du plancher

Il dit ensuite qu'en plancher on a donc le pectiné, l'ilio-psoas (il parlait plus tôt de paroi au début mais je suppose que les termes paroi et plancher se confondent, essayez juste de bien retenir l'environnement musculaire)

On note également l'origine d'un des **muscles quadriceps** (un parmi les 4) : le **droit fémoral**, il s'agit du plus antérieur et superficiel rejoint par les **muscles vastes latéral, vaste externe et vaste médial**. Le vaste médial et latéral s'insère respectivement sur le ligne médiale et latérale de la **ligne âpre**.

Le **sartorius**, qu'il faut réséquer pour voir tout ce qui se cache dans le trigone, on voit donc son tendon et le début de son corps charnu ainsi que le reste du sartorius. Son insertion proximale est sur l'**EIAS**

On note également le **ligament inguinal** qui possède une extension fibreuse qui sépare l'ilio-psoas et le muscle pectiné, il délimite ainsi en profondeur **deux lacunes/ espaces**.

La latérale est musculaire, il passe :

L'**ilio-psoas** et le **nerf fémoral** initialement contenu entre l'iliaque et le psoas puis s'engouffre dans dans la parité musculaire, et se divise en 4 rameaux :

-Le **nerf musculaire latéral** qui innerve le sartorius donne les **rameaux perforants** qui forment les nefs cutanées antérieures de la cuisse. Il est ainsi : **moteur** : sartorius et **sensitif** : face antérieure de la cuisse

-Le **nerf musculaire médial** qui innerve le **pectiné** et donne aussi l'**innervation médiale de la cuisse**

-le **nerf du muscle quadriceps** : **uniquement moteur** il innerve les quadriceps (ensemble des chefs)

-le **nef saphène** qui accompagne le pédicule fémoral **uniquement sensitif**

À propos de la lacune vasculaire, il y passe :

-Les **vaisseaux iliaque externes** qui s'engouffrent pour devenir fémoraux : **À fémorale** donne ensuite une **profonde** qui donne elle mêmes **l'artère circonflexe** de la tête et une **superficielle**.

-la **veine fémorale**, elle **récolte le sang veineux profond du MI** et **superficielle** avec la **grande saphène** qui s'y jette en formant une *crosse*.

**-les lymphatiques :**

Lymphonoeuds profonds **le long du pédicule fémoral**

Noeuds lymphatiques superficiels disposés autour de la crosse saphène. Il y a des éléments supéro-internes, supéro-externes, infero-internes et infero-externes. Ces lymphonoeuds sont importants car ils drainent la lymphe du MI mais également la lymphe des OGE pour les supéro-internes et infero-internes. L'application clinique est importante puisque des adénopathies au niveau du pli inguinal peuvent être révélatrices de d'IST voir de cancer pelvien (notamment du canal à anal)

On voit maintenant une coupe au niveau du trigone fémoral

Au niveau de l'environnement osseux on retrouve : le pubis en section, la tête, le col, le grand trochanter et l'ischion.

Entre pubis et ischion on retrouve la membrane obturatrice

On identifie ensuite les éléments du plancher du trigone :

**-Ilio-psoas** qui **coiffe en avant la tête**

-le **pectiné** : légèrement médial par rapport

-le muscle **long adducteur** a sa partie initiale

-en violet le corps charnu du **sartorius**

On voit ensuite les éléments du trigone :

-l'espace trigonal qui se dessine

-au centre **l'artère fémorale**

-médialement la **veine fémorale**

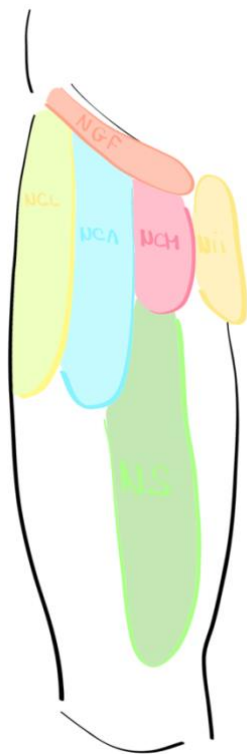
-latéralement le **nerf fémoral** (pour être juste il faudrait dessiner ses branches mais on s'en passera ici)

-le **fascia profond=lata** qui prend le nom de **cribliforme** dans la zone du trigone perforé par la crosse de la grande saphène. Il présente un **épaississement latéral : bandelette/tractus ilio-tibiale**

-on note enfin l'étui cutané et les différents nerf don't on a pu parler

*(Bien entendu il y a plusieurs os dont on n'a pas parlé pour ne pas causer de confusion)*

On met en place les territoires d'innervation des nerfs qu'on a étudié



À la racine de la cuisse : nerf allongé qui suit le pli inguinal = zone d'innervation de la branche fémorale du nerf génito-fémoral (branche lombale)

**Zone latérale de la cuisse** : innervé par le **nerf cutané latéral de la cuisse**

**Zone centrale plutôt antérieure** qui suit l'axe du MI : innervé par les **nerfs cutanés antérieurs de la cuisse** (proviennent du nerf fémoral)

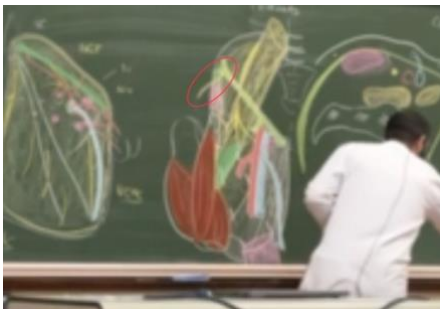Zone du **nerf cutané médial de la cuisse**

Zone innervation du **nerf ilio-inguinal**

Plus bas : le territoire d'innervation du **nerf saphène** (seule branche sensitive pure du nerf fémoral) qui a donc un territoire d'innervation **antérieur et médial de la cuisse mais également du genou**

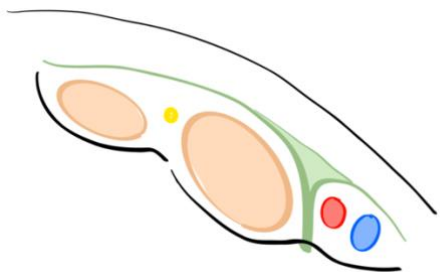
Cette étude est importante car elle permet d'identifier les nerfs atteints en cas de paresthésie, fourmillements, anesthésies dans le territoire d'innervation sensitive d'un nerf. Par exemple en cas de lésion du nerf fémoral il peut y avoir des douleurs projetées : fémoralgie = douleur en raquette de tennis (branche au niveau du nerf saphène)

On peut également avoir des meralgies : atteinte du nerf cutané latéral de la cuisse, ca arrive parfois lorsque l'on met la ceinture trop basse et qu'on la serre trop fort : il ne l'a pas développé avant mais le nerf cutané latéral de la cuisse sort ici :



Si la ceinture est mise trop basse il se retrouve circonscrit donnant des paresthésies dans son territoire d'innervation

Quand on fait une anesthésie loco-fémorale on va au niveau du trigone fémoral (aide écho graphique) pour pouvoir injecter on voit, en se métrant au niveau du ligament inguinal :



-EIAS, l'éminence inter-épineuse, la vallée du psoas, éminence ilio-pectiné, épine du pubis

-Le ligament inguinal et l'arcade ilio-pectinée

-Vaste nappe musculaire (ilio-psoas)

-Dans la lacune musculaire le nerf fémoral

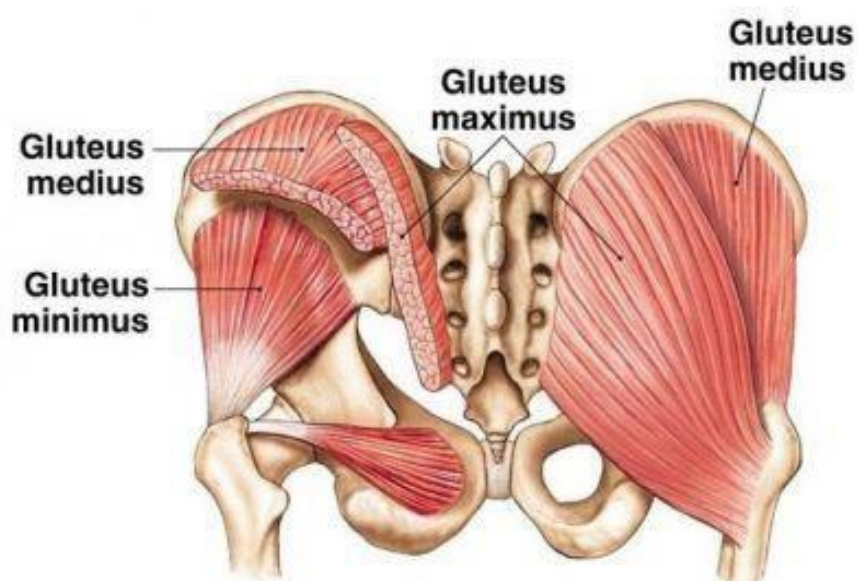
-Dans la vasculaire l'artère et veine fémorale

Donc si on veut anesthésier on se repère en échographie, on perfore la peau les fascias le ligament inguinal, le fascia qui recouvre le nerf fémoral (fascia-ilaca) et on peut ainsi anesthésier le nerf fémoral pour apaiser rapidement des douleurs du patients

## 1) Les muscles du MI

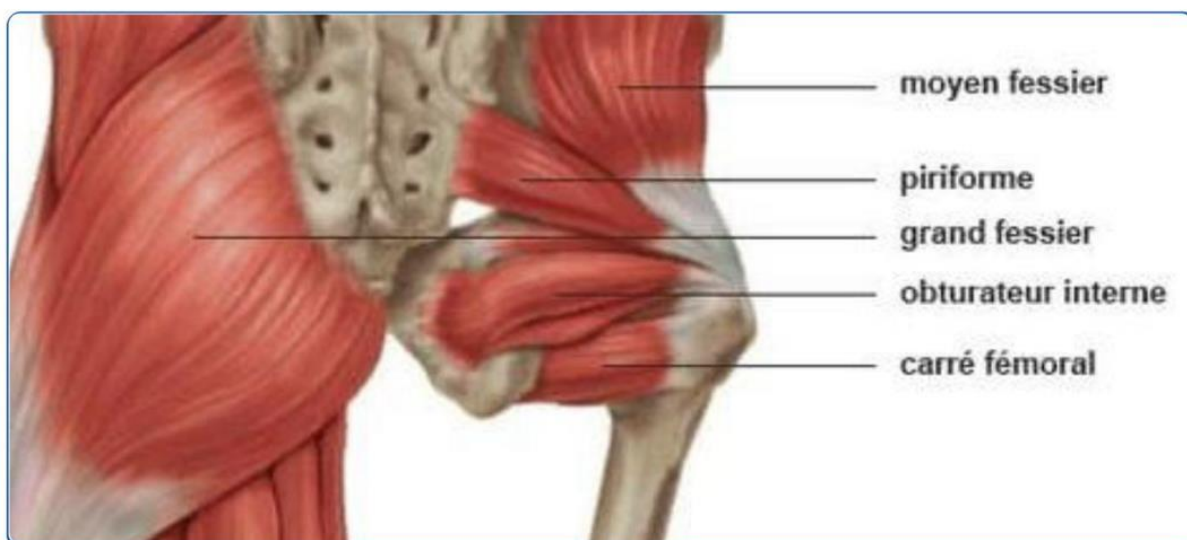### Le fessier :

On s'y intéresse en postérieur



On observe la **région glutéale**, dominée par les **muscles glutéaux**

Ils sont au nombre de trois, **moyen grand et petit fessier**



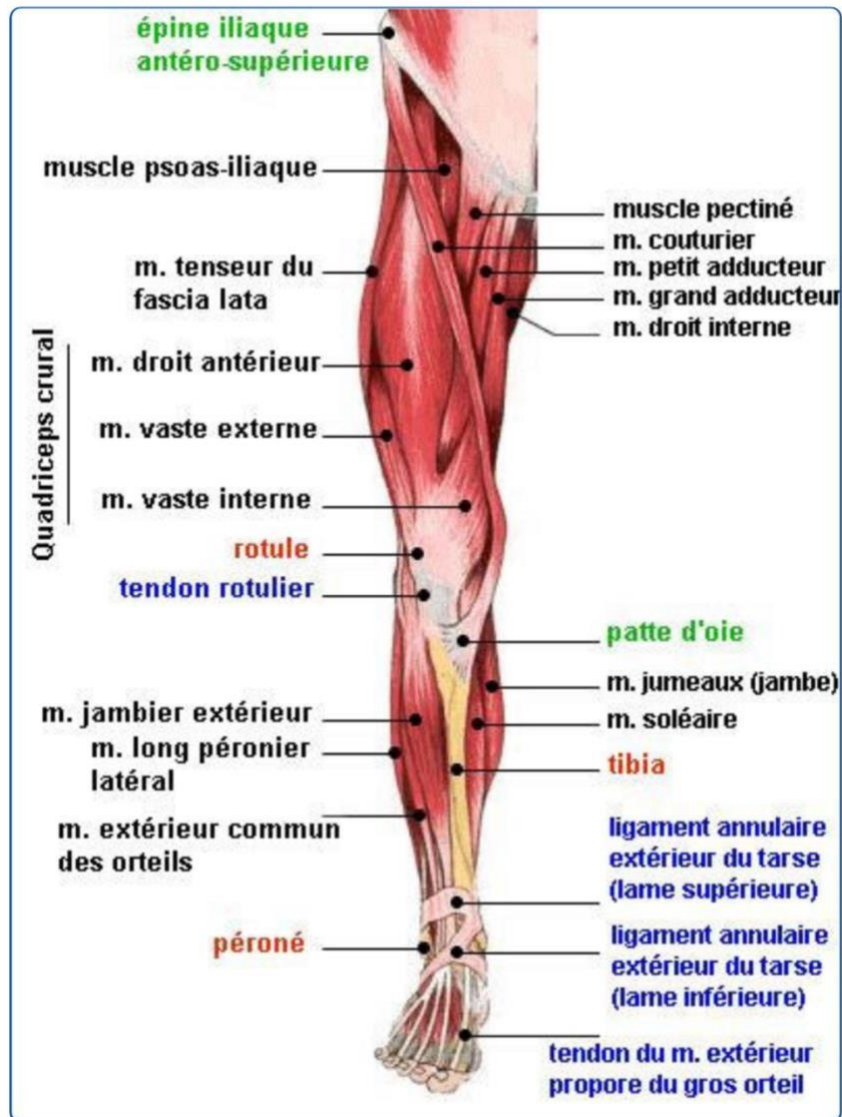
Dans la partie plus profonde, lorsque l'on récline les muscles glutéaux qui recouvrent l'ensemble de la fesse, on retrouve les muscle pelvitrochantériens qui, comme leur nom l'indique s'insèrent sur le pelvis et le grand trochanter le plus important est le muscle piriforme=pyramidal

Dans la zone glutéale, on retrouve des éléments nerveux qui correspondent à la région lombaire ou des éléments provenant directement de l'arrière de la cuisse.

Au niveau de l'environnement nerveux il faut retenir que la fesse est divisée en 4 et que la seule zone qui ne représente pas de danger pour les injections intramusculaire (muscle important et vascularisé) est le quart supérieur et externe +++

*(En gros on va le revoir après mais ton nerf sciatique passe en avant du piriforme puis sors en postérieur en dessous de celui-ci, ce nerf est donc superficiel une fois passé le piriforme, mais on revoit ça après promis)*

**La cuisse :**



Au niveau de la cuisse on distingue deux loges : **postérieure et antérieure** En **antérieur** :

On note deux régions séparées par un muscle : **sartorius ou couturier** :

- Ce muscle protège le passage du pédicule fémoral
- Il part de l'épine iliaque antérieure et va rejoindre la face médiale du tibia
- Il croise la face interne de la cuisse et c'est ainsi qu'il sépare les éléments latéraux (quadriceps) et médiaux.

Ainsi on a donc en **latéral** le **quadriceps**, muscle à **quatre chefs** (*c'est vraiment dans le nom pour le coup*) qui comme on l'a vu précédemment se rejoignent en un **tendon quadriciptal** qui lui-même devient **ligament rotulier** et s'insère sur la **tubérosité tibiale antérieure**. (*Je sais je me répète mais c'est pour bien faire le lien entre les différentes parties et comme le dirait Baqué la répétition est à la base de l'enseignement lol*)

En **médial** cette fois ci on retrouve donc les éléments médiaux (*sans déc*) qui forment un **triangle**.

La base de ce triangle est **proximale** et se situe **sous le ligament inguinal**.

On retrouve donc dans ce triangle les muscles :

- † Pectiné
- † Adducteurs
- † Gracile interne

**En postérieur :**

On retrouve médialement : **les ischio-jambiers**

Et latéralement : **les muscles fléchisseurs du genou**

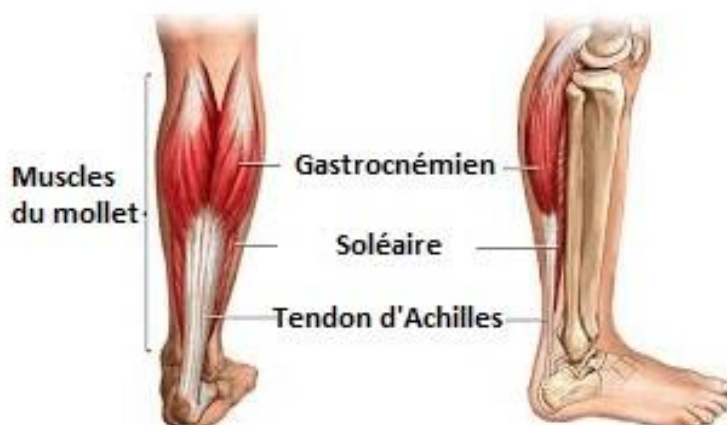## La jambe :

On retrouve **trois loges** :

-la loge musculaire antérieure

-la loge musculaire latérale : muscles extenseurs des orteils et du pied. On trouve **trois pédicules** de la jambe lorsque l'on retire ces muscles

-la grande loge postérieure : on y retrouve le volumineux muscle du **triceps sural** qui comprend le **muscle soléaire** en profondeur et les **deux gastrocnémiens** en superficie (*petite pose fun fact, le gastro de gastrocnémiens veut dire ventre, lorsqu'on l'utilise pour parler des muscles ça vient en fait de leur forme bombée comme un ventre donc pour vous rappeler de quels muscles il s'agit vous imaginez vos mollets bombés comme des gros ventre lol*)

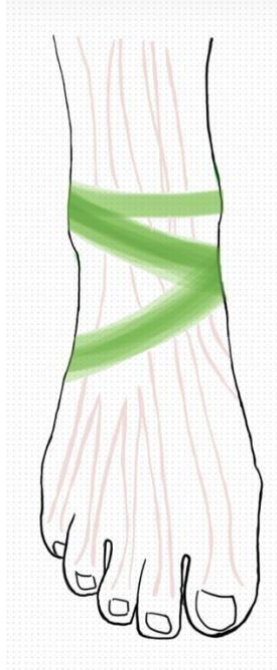


## Le pied

Pour le pied on sépare la région dorsale en haut et la région plantaire en bas

*Et attention je vous vois venir, en général la région dorsale se situe à l'arrière mais pour le pied on définit que le dessus est la partie dorsale/antérieure et le dessous la partie plantaire/inférieure*

En vue **antérieure/dorsale** : on voit la **malléole externe et interne**, le reste est occupé par le **rétinaculum des extenseurs** qui laisse passer l'ensemble des extenseurs des orteils et du pied. C'est la zone de **poulie** qui permet de **relever le pied** (= flexion dorsale).



*Bon j'avoue je vous ai fait des schémas plus beaux lol (en même temps c'est un pied) mais c'est pour bien que vous visualisiez que le retinaculum des extenseurs est un épaississement fibreux qui engaine les ligaments extenseurs destinés au pied et aux orteils.*

En vue **postérieure/plantaire** : à la face profonde de l'articulation métatarso-phalangienne on trouve des **os sésamoïdes** et des tendons qui terminent les muscles fléchisseurs des orteils.

Enfin ce qu'il faut retenir c'est que la **principale différence** entre main et pied repose sur des **coussinets** présents sur la **plante du pied**, très épaisse de façon à permettre l'**amortissement** au sol.

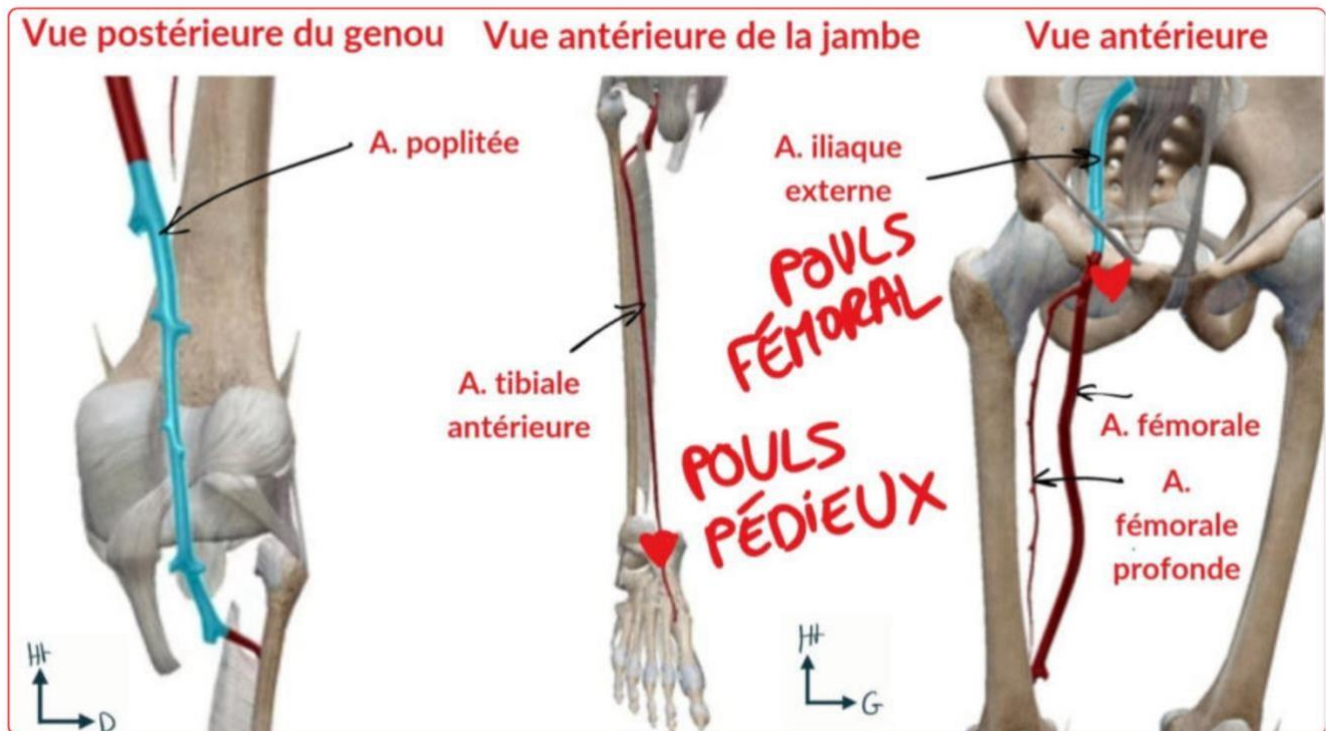
## 2) la vascularisation du MI

*Bon là la team on va faire de la vascu/ système nerveux, vous allez pas mal le revoir les années pro (logique c'est un peu utile lol) et vous en ferez dans chaque cours d'anat, avec mes co tut on insiste vraiment sur le fait de faire les liens avec les autres cours pour bien visualiser le système dans sa globalité et pas juste l'apprendre par cœur pour chaque partie du corps.*



C'est important de le connaître parce que ce pédicule a une utilité pour les anesthésies. Par exemple, on a une fracture douloureuse et on veut endormir le MI, le SAMU va donc réaliser une anesthésie du nerf fémoral, pour se faire on trouve le pouls fémoral et on sait qu'en dehors se trouve le nerf fémoral. Autre exemple, quand l'anesthésiste réanimateur veut remplir le patient directement, il trouve le pouls fémoral et retrouve en dedans la veine fémorale où il injecte directement.

### ○ Vascularisation artérielle



Donc d'abord l'artère fémorale

- elle provient de l'artère iliaque externe
- elle se divise en fémorale profonde et fémorale superficielle

*C'est utile de s'en rappeler pour le cathétérisme. En gros dans plusieurs cas on aime bien aller à l'intérieur des artères pour voir ce qu'il s'y passe ou pour y faire des interventions (par exemple pour connaître la pression artérielle, si on veut désobstruer une artère durant un infarctus ou que l'on veut voir l'état de la paroi interne artérielle) dans ces cas là on insère notre cathéter depuis l'artère fémorale puis on remonte jusqu'à l'endroit souhaité. Ça permet d'accéder a des parties du corps relativement peu accessible avec une manœuvre moins invasive.*

- Par la suite l'artère fémorale profonde rejoint le genou pour alimenter le reste du MI
- L'artère fémorale superficielle devient quant à elle l'artère poplitée à la face postérieure du fémur en passant par le hiatus des adducteur (normalement tu te souviens qu'on en a un peu parlé avant)
- Toujours au niveau du genou on retrouve également plus en profondeur en antérieur un cercle

vasculaire riche mais qui n'est **pas** le pédicule principal (le poplitée est le principal)

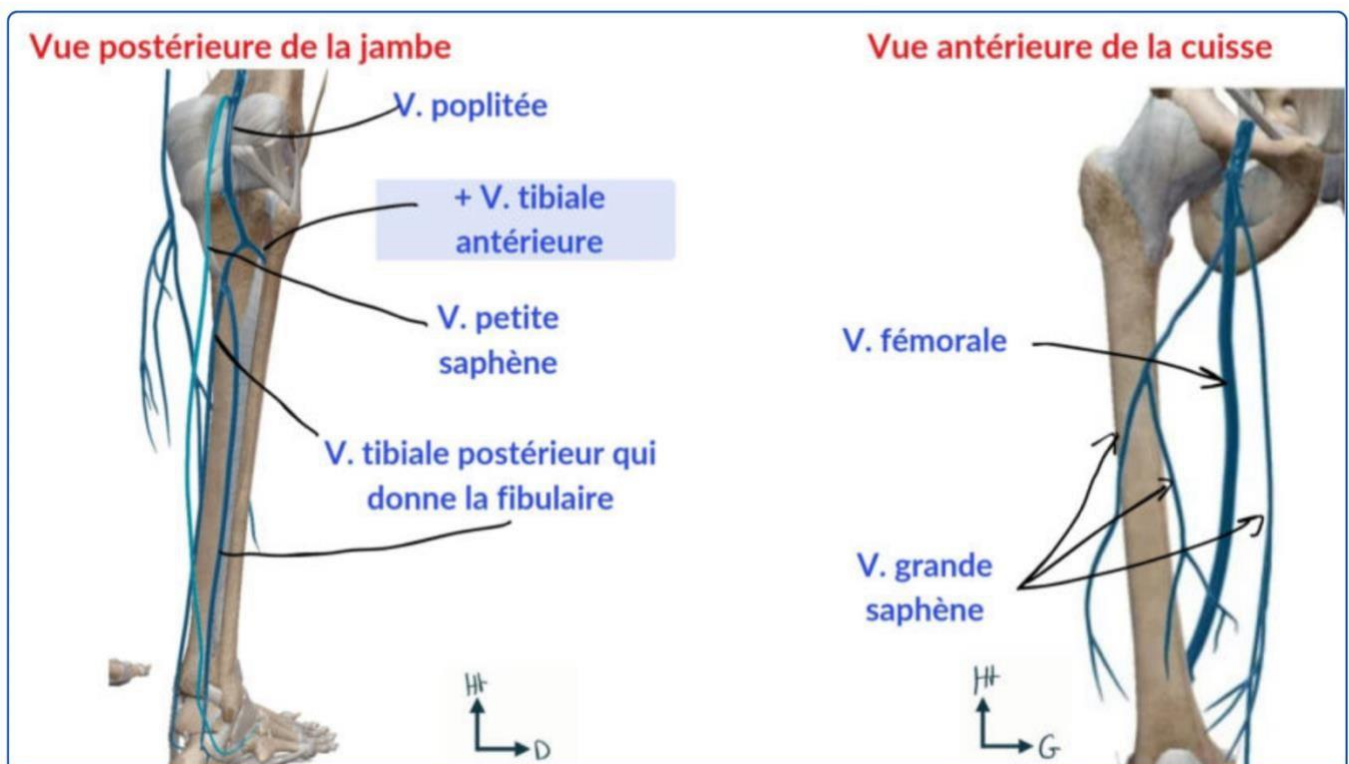
-au niveau de la jambe, l'**artère poplitée** devient l'**artère tibiale**

-il y a également une **artère tibiale postérieure** qui persiste et qui rejoint la **malléole interne** sur sa face **postérieure et médiale**

-au niveau du pied l'**artère tibiale antérieure** donne l'**artère pédieuse** qui passe **entre les deux malléoles** On note donc qu'il y a **4 zones de palpation du pouls** sur le MI :

- † L'aine (fémorale)
- † Région postérieure du genou (poplitée)
- † Le pied (artère pédieuse pour palper ce pouls on peut tracer un triangle entre les 2 malléoles et un point à la face dorsale entre le 1er et le 2e axe du pied.) (Ce pouls est très utile pour les artériopathies oblitérantes de MI)
- † En arrière de la malléole interne. (Artère tibiale postérieure)

## ○ Vascularisation veineuse



- † En antérieur

Le réseau veineux se draine dans la **veine grande saphène** :

-elle est **superficielle**

-prend naissance en **avant de la malléole interne**

-monte jusqu'à la **face antérieure et médiale** de la **racine de la cuisse** (pli de l'aine)

-elle traverse ensuite une **lame criblée** du **fascia** pour atteindre la **veine fémorale** au niveau du réseau profond (**normalement si tu te souviens on a vu plus haut qu'elle la rejoignait en faisant une crosse**) - elle **draine** une très grande partie du MI

-elle peut faire l'objet de **varices**, les chirurgiens ont donc l'habitude de **ligaturer** cette veine pour **éviter** le **retour veineux**

(Fun fact hors programme sur cette veine, elle sert pour les pontages coronariens lors d'infarctus) †

En postérieur

On a l'arrivée de la **veine petite saphène** :

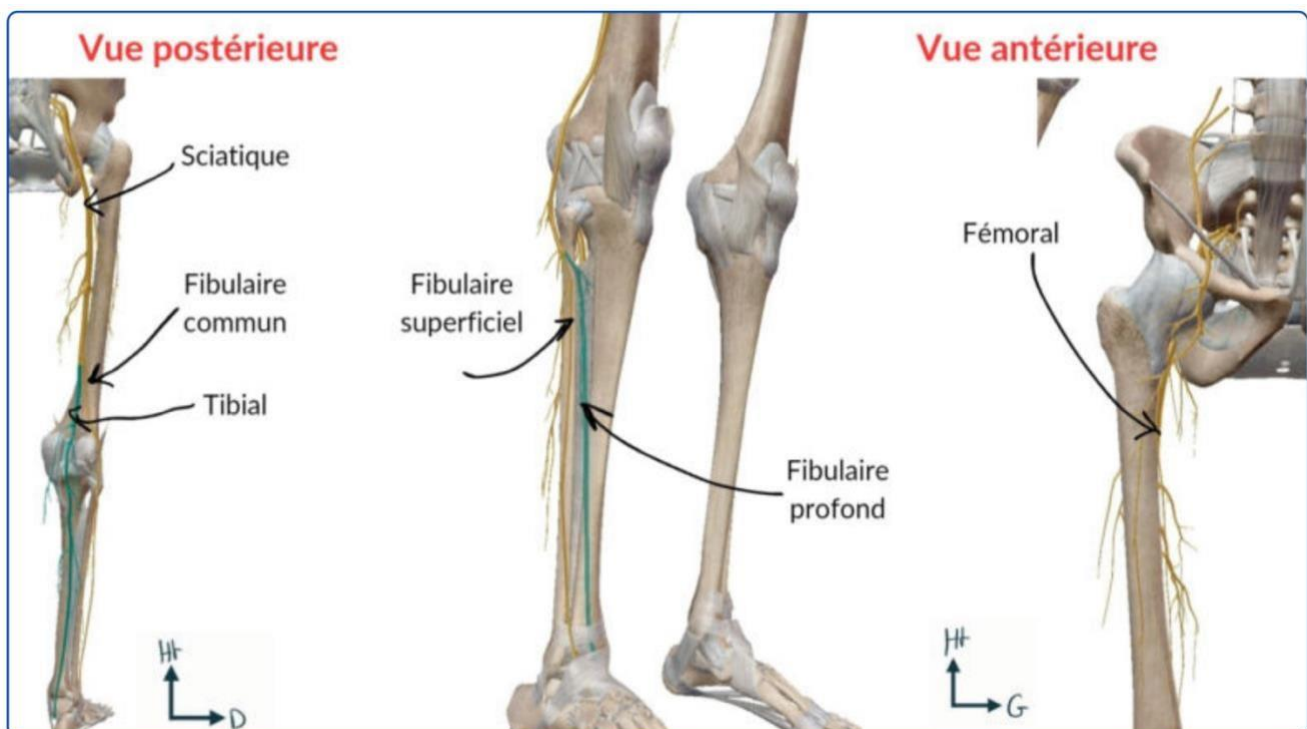
-elle **part** de la partie **latérale** de la jambe

-**remonte** le long de la **face postérieure** ou elle **rejoint la veine poplitée**

-cette veine peut également faire l'objet de **varices**, dans ce cas-là : **ligature chirurgicale**

**Au niveau de la zone poplitée il faut retenir que l'artère poplitée est l'élément le plus profond et médial.**

### 3) innervation et système lymphatique du MI



#### Innervation :

- En antérieur, le **nerf fémoral** (celui qu'on a vu au niveau du triangle de Scarpa) se termine à la **face antérieure de la cuisse** pour innerver le quadriceps (se divise en 4, une branche pour chaque chef)

En postérieur, le **nerf sciatique** sort **en dessous du piriforme +**

C'est ce que j'expliquais un petit peu au dessus, la réunion des nerfs **L5** et **S1** a la **face antérieure du sacrum** forme le **nerf sciatique**. Il traverse ensuite la **grande échancrure sciatique** et passe **en avant** puis **sous le piriforme** dans un espace appelé **l'espace infra pyramidal**. Il passe ensuite **en arrière** de **tous les muscles pelvitrochanteriens** puis dans une **gouttière trochantéro-ischiatique** pour rejoindre la loge postérieure de la cuisse

On comprend donc pourquoi il faut piquer dans le cadran **supero-externe** le **nerf sciatique** étant au centre dans la partie médiane de la loge postérieure +++

Par la suite, à la partie **postérieure du genou**, le **nerf sciatique** se **divise en deux** :

- † **Le nerf fibulaire commun** : lui-même se sépare en **nerf fibulaire profond** et **superficiel**
- † **Le nerf tibial** qui lui **ne se sépare pas +** et a un **trajet similaire** a l'**artère tibiale postérieure**

## Système lymphatique

On retrouve des **lymphoœuds**

Ces lymphoœuds peuvent **augmenter de volume** et donner des **adénopathies palpables +**

On en retrouvera notamment au **pli de l'aîne** qui sera un des éléments à examiner dans la recherche de **pathologies lymphoïdes** ou **infectieuses** du **Mi** et du **périnée**

Le reste des éléments sous-cutanés est dominé par les éléments sensitifs de la face antérieure de la cuisse

## Anatomie fonctionnelle du MI

Je vous mets ici les rajouts de Bronsard sur les éléments mécaniques/fonctionnels

Donc il faut bien garder à l'esprit (il le répète) que le poids du corps passe par le sacrum, l'os coxal et l'acetabulum et la tête fémorale on parle de complexe lombo-pelvo-fémoral.

- Le poids du corps est donc intégralement transmis entre les deux têtes fémorales et ça tombe bien car la tête fémorale résiste a **200 kilos/cm2**

Alors pourquoi on a beaucoup d'arthrose si la tête respire autant ?

Parce que selon la position, par exemple en flexion le poids que subit la hanche est **multiplié par 10**, il est donc important d'être familier avec la mécanique du membre inf.

On regarde d'abord le bassin de face



Il faut déjà grader en tête que la marche n'est qu'une **succession de position instable** ou on a un pied au sol et un pied en l'air. On parle de succession **d'appui monopodal** alterné avec un déroulé de toutes les articulations du membre inf.

Durant la marche le bassin **pivote** et c'est le **moyen fessier** qui nous empêche de chuter dans ce processus et **maintien donc l'horizontalité du bassin**. Ce muscle pas très gros est alors fondamental et c'est pour ça que dans les myopathies les sujets ont une démarche dandinante / boiterie


Pour revenir à notre marche, lorsqu'on a la pied en l'air il y a **5/6 du poids sur l'acetabulum de la jambe fixe**.

On se doute alors bien que si le sujet fait des **contorsions** le poids peut facilement être multiplié lors de flexion, ainsi on augmente la pression dans l'articulation, si on ajoute à ça des **facteurs génétiques, l'âge** (usure chez les plus de 60 ans) et **l'activité** on explique l'arthrose très fréquente a ce niveau.

On s'intéresse toujours sur cette vue de face a l'axe de la jambe :

Quand on tire l'axe de la tête fémorale a la verticale : ligne de force, elle passe par la tête fémorale puis le genou et la cheville

Le col lui, **déporte cet axe** : un **angle** est alors formé entre **l'axe vertical et l'axe de la diaphyse**. Cet angle est de **5°** environ et il est **nécessaire à la bonne marche**, ainsi lors de la pose de prothèse on fait en sorte de reproduire cet angle ; si jamais on est trop proche de l'axe vertical les muscles et **ligaments** ne seront **pas tendus correctement** ce qui causera des problèmes de marche.



On prend maintenant une vue de profil et ce pour comprendre les mouvements de flexion et d'extension :

On ajoute juste avant ça qu'il y a quand même une légère déportation de l'axe du fémur

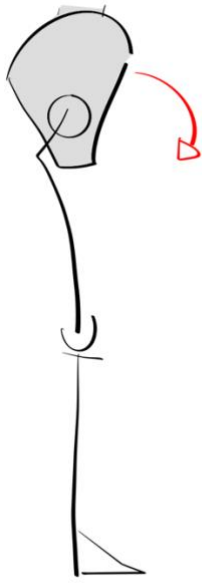
### Flexion :

D'abord on place le point fixe, ici on commence ici le **sol** le **pied** et le **genou** sont des **points fixes**

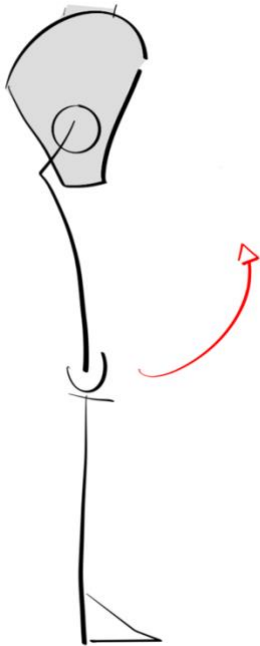
*(On va le comprendre plus tard mais c'est très important en anatomie de placer les points fixes pour comprendre le mouvement dans lequel on se situe. Ainsi en anat la mobilité est souvent définie par la partie proximale fixe, la racine est fixe et le reste est mobile : dans les luxations c'est donc la luxation la plus distale qui est prise en compte pour définir le type de déplacement)*

Donc on revient à notre flexion, vu qu'on a placé que le pied et le genou sont fixes, c'est donc le **tronc qui descend** pour faire la flexion, comme ça :

*(Le prof dit que c'est par exemple la position adoptée pour ramasser un objet)*



À l'inverse on peut également **lever la jambe** pour faire ce mouvement de flexion, comme ça :



De manière générale on estime que la flexion est de **90°**, cependant le prof apporte quand même des nuances

La flexion quand on lève la **jambe tendue est plus faible**, le prof dit que lui n'atteint pas 90°

Si on **pli le genou** par contre on **gagne en amplitude** et encore plus si on **tire avec la main** le prof montre :



Et on atteint **120 à 140°**

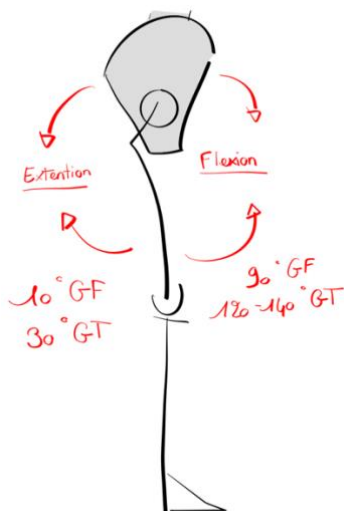
Les 90° sont donc discutables si on **pli ou non le genou**.

*Pour mesurer une amplitude de hanche on va alors demander au patient de plier le genou*

#### Extension :

L'extraction de la jambe est plutôt faible elle est de **10° genou tendu et 30° genou fléchi**, si on va plus loin c'est que le tronc se baisse.

Comme pour la flexion le mouvement peut être réalisé avec le **tronc qui se penche** en arrière ou la **jambe qui se lève en arrière** (on définit donc l'extension comme on l'a expliqué avant selon quel est le point fixe et quel est le point mobile)



Pour examiner le patient on le place allongé on lui demande de fléchir le genou, on amène ainsi la jambe comme on le souhaite pour mesurer les amplitudes

On aborde aussi les mouvements d'abduction et d'adduction

-**abduction** : on écarte la jambe **45°** (on peut écarter plus mais toujours en trichant avec le rachis)

-**adduction** : on rapproche la jambe ; on est évidemment gêné par l'autre membre mais on est globalement à **30°**

Pour finir à propos des **rotations** :

(En gros on regarde nos pieds et on les fait pivoter vers le dedans ou le dehors)

-**La rotation externe** est plutôt importante puisqu'elle est de **60°**

-**la rotation interne** est moins importante puisqu'elle est de **30°**

Dans ce mouvement de rotation il est important de comprendre qu'il « n'existe pas vraiment » ce n'est pas comme au niveau du bras : une prono-supination qui sera ici permise par le genou, c'est la hanche qui permet le mouvement.

Sauf dans certains cas où le genou est fléchi et dans ce cas on peut estimer qu'il aide un tout petit peu à la rotation sinon c'est la **hanche qui permet 100% de la rotation.**

Pour ces chiffres le prof finit sa partie en les prenant en photo et vous informe bien qu'au moment de l'examen s'il change ces chiffres ils seront vraiment délirant alors qu'au contraire il fera en sorte de mettre les chiffres exacts donnés aujourd'hui si jamais ils sont justes (c'est pour ça qu'il prend la photo) (en gros il faut se dire que si ça varie de 30° c'est faux mais qu'il ne faut pas chipoter pour 10/15° puisque ce sont des chiffres qui varient déjà selon les personnes)

- Les 2 principales fonctions du MI sont le **support du corps en position érigée** (debout) et la **marche**
- L'homme est le **seul animal bipède permanent**. C'est ce qui a mené à une **modification du MS** qui est maintenant un **membre de préhension fine**. De ce fait les éléments mécaniques des MI et MS ne sont pas du tout les mêmes : **MI = assumer poids du corps**
- **L'axe mécanique** du MI part de la **tête fémorale** (le poids du corps est passé avant ça. Par l'articulation sacro iliaque, la ligne innominée et le cotyle) le **centre du genou**, et se termine au **centre de la cheville** (valable de profil comme de face tant qu'il n'y a pas d'anomalie)
- Ainsi lorsque l'on **bloque le genou y en extension** les poids du corps sont répartis comme décrits au dessus et sont **compensés** par les **éléments architecturaux du MI** rendant la position érigée une **position économique sur le plan énergétique** que l'on peut garder **plusieurs heures**
- La marche est un phénomène dynamique et complexe : elle associe **flexion de hanche**, **flexion du genou**, **flexion dorsale de la cheville** et **mobilisation de différentes articulations du pied**.
- Le pied réalise des mouvements pour **alterner les différents points de pression** :

-appuie sur le **talon** au début du pas

-quand le pied est posé, on note **l'empreinte du talon des métatarsien et de la pulpe des orteils** (la partie qui n'est pas appuyée correspond à la **voûte plantaire**)

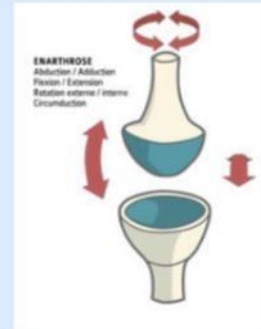-enfin **l'avant du pied reste appuyé** mais le **talon est soulevé**, on garde **l'appui de l'hallux** (gros orteil) et du **1<sup>er</sup> métatarsien**

- La marche est rendue **possible** seulement si les articulations du MI sont **stables** et **musculairement et neurologiquement fiables**.
- Durant la marche l'ensemble du corps est **posé sur un pied de manière alternée** obligeant une grande **stabilité** au niveau du **bassin**
- Si on suit le mouvement du bassin, il n'est pas rectiligne, on a en réalité une **succession d'instabilités monopodales** avec une **rotation** nécessaire du bassin
- Cependant le bassin reste à la **même hauteur**
- Ainsi il y'a donc **mise en jeu de l'ensemble des muscles du MI** et ceux du **tronc** pour avoir une **démarche normale**
  
- En cas de **défaut de marche** on parle **d'impotence fonctionnelle du MI**
  
- En cas de **fracture** (mal à marcher) on parle de **boiterie**
  
- Quand quelqu'un boite cela correspond à une **anomalie dans le déroulement de la marche** et il faut explorer **l'ensemble des articulations du MI**

# Annexe articulation

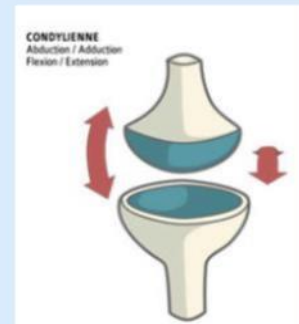
## Sphéroïde

3 ddl



## Condylienne = Ellipsoïde

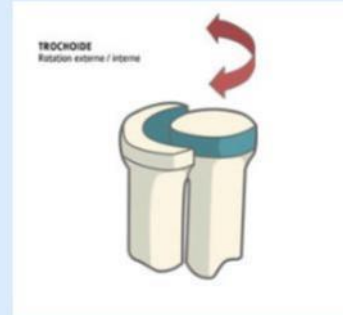
2 ddl



## Trochoïde

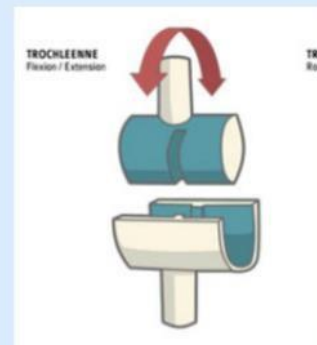
Trochoïde => Cylindroïde

**1 ddl**



## Trochléenne = ginglyme = En poulie

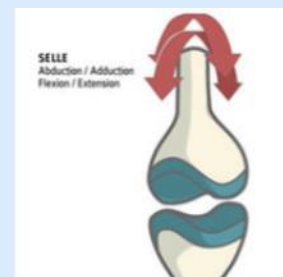**1 ddl**



## Toroïde = En selle

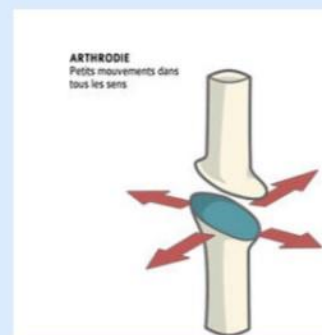
Mémo : selle de taureau => tauroïde

**2 ddl**



## Arthrodie = plane

**Faible amplitude**



# Mnémos

*Je vous mets tous les mémos qu'on nous avait donné l'an dernier, vous en faites ce que vous voulez mais ça peut toujours être utile !*

## **Pour retenir l'origine embryologique de l'os coxal et les localisations de chaque os :**

Prenez le mot "PUBLICITE" = PUBis + iLLum + sClatique. On fait une pub pour mettre un produit en avant, donc pubis en avant, ilium et ischium en arrière.

## **Pour retenir les os du pied :**

CacTus et le Cube NAVigue sur les cunéiformes / T'as NAVigué entre 3 cuni avec Cuboïde et Calcan.

## **Pour retenir les directions des ligaments sacro-épineux et sacro-tubéreux :**

Les tubercules poussent dans le sol (en bas), et les épines pointent vers l'avant pour protéger la plante.

## **Pour retenir la forme des têtes humérales et fémorales :**

2/3 de sphérique fémorale qui complète le 1/3 de sphère de la tête humérale).

## **Pour retenir la convexité des condyles tibiaux (mnémo de mon vieux Kinémilien) :**

Le tibia met ses exs de côté (donc le latéral est convexe).

## **Pour retenir la forme des ménisques (mnémo du king Baqué) :**

CITROEN → C + I = forme de C en Interne/médial ; et O + E = forme de O en Externe/latéral.

## **Toujours pour les ménisques (mnémo goatesque de ma vieille Sofiatrogène) :**

Central Cee pour le ménisque médiale en forme de C

## **Mémo (un peu tiré par les cheveux) pour les ligaments croisés :**

LCA = Lowest Common Ancestor aussi qui nous est éloigné (donc latéral pas proche => condyle latéral) et LCP = La Chambre Parlementaire de notre Assemblée nationale, dans NOTRE pays donc à l'intérieur donc médial => condyle médial.

## **Pour retenir l'ordre du NAV :**

NAVette (Nerf - Artère - Veine) qui vous ramène chez vous (de dehors en dedans)

**Pour retenir l'ordre du pédicule poplité :** AVis (Veine - Artère) => on donne son avis à quelqu'un (de dedans en dehors).

## DÉDIS

Dédi a pierre qui vit pour le tutorat

Dédit à Marilou (BDR) ma deuxième maman

Dédi à Emma Lisa ma troisième maman

Dédi à ma vraie maman tout de même (la goat) et mon papa (pas de jaloux) Dédi au J

Dédi a Clément sans qui il n'y aurait pas de fiches membre (vraiment l'ingénieur qu'il pense être)

Dédi au diabète de Mathis

Dédi à la co officieuse de maxime

Dédi a Carlsthme ma co-marraine adorée

Dédi marc lpb

Dédi a Laura ma slovaque préférée

Dédi à Loul tao et kiki mes besties qui verrons surement jamais cette dédi lol