



Correction DM 2 Discord

QCM 1 : À propos de l'intro :

A) L'étude embryologique s'étend de la **fécondation (J0)** jusqu'au **moment de l'accouchement (environ 39 semaines de grossesse (SG) soit 41 semaines d'aménorrhée (SA))**

B) Décrivez les 3 grands événements de l'embryologie :

- **Embryogenèse** : formation de l'embryon à 3 feuillets primitifs : ectoblaste, mésoblaste et entoblaste.
- **Morphogénèse : I** (délimitation de l'embryon) **& II** (l'acquisition de la morphologie humaine)
- **Organogénèse : I** (ormation des ébauches des organes et des appareils à partir des 3 feuillets primitifs) **& II** (formation des organes et des appareils définitifs par le remodelage et la maturation des ébauches précédentes)

C) Décrivez les 2 grandes périodes de l'embryologie :

- La période **embryonnaire** regroupe : Embryogénèse, Morphogénèse I & II et Organogénèse I & II
- La période **foetale** regroupe : Organogénèse I & II et la croissance

D) Différence entre œuf, embryon, fœtus :

- **Œuf** : résulte de la fécondation d'un ovule et d'un spermatozoïde. Il va être à l'origine des tissus embryonnaires (l'embryon résulte des TE) et des tissus extra-embryonnaires
- **Embryon** : lorsque le DED est formé : DED est composé de deux groupements de cellules : l'hypoblaste et l'épiblaste primitif (épiblaste I)
- **Fœtus** : une fois la morphogénèse terminée, soit à partir de la fin du 2ème mois début 3ème mois, la morphogénèse étant l'acquisition de la morphologie humaine

QCM 2 : À propos de la S1 :

A) Différents stades de la segmentation : **Pré compaction - Compaction ou Morula - Blastocyste - Éclosion**

B) La zone spatio-temporelle optimale pour la nidation : **J21 du cycle menstruel** (entre J20 et J24) et dans la partie **supéro-externe** de l'utérus

C) 3 phénomènes qui permettent de faire avancer l'œuf fécondé à travers la trompe :

- **Contraction des cellules musculaires lisses**
- **Sécrétions des cellules glandulaires,**
- **Battement des cils situés au pôle apical de cellules épithéliales**

D) Au stade compaction :

- **Périphérie** : **Cellules trophoblastiques**, polarisées recouvertes de microvillosités, jointives, couche continue
- **Centre** : **MCI**, non polarisées, pluripotentes

E) Le **blastocèle** : **cavité liquidienne** qui se forme au stade Blastocyste à l'intérieur de la morula. Est composée de liquide intra-utérin. Ce liquide refoule la MCI au pôle embryonnaire

QCM 3 : À propos de la S4 :

A) Les étapes de la formation du tube neural : **Plaque neurale (ectoblaste s'épaissit et se différencie en neurectoblaste) - Gouttière neurale (la plaque neurale se soulève) - Tube neural (les crêtes neurales de rejoignent sur la ligne médiane et se soudent**

- B) - Dermatome : **hypoderme**
- Myotome : **muscles de la paroi**
- Sclérotome : **vertèbres**

- C) - **Pédicule vitellin** = Canal vitellin + Vaisseaux vitelline + MEE
- **Pédicule embryonnaire** = Allantoïde + Vaisseaux ombilicaux + MEE
- **Cordon ombilical** = Pédicule vitellin + Pédicule embryonnaire

D) Plicature longitudinale :

- Résulte de la neurulation, très marquée au niveau crânial, notamment avec la mise en place des 3 vésicules cérébrales primitives
- A l'origine d'une saillie de toute l'extrémité crâniale dans la cavité amniotique

- Résulte du développement très important de la cavité amniotique responsable :
 - D'une bascule à 180° de l'extrémité crâniale qui va plonger sous la face ventrale, refoulant ainsi la zone cardiogène
 - D'une bascule de la région caudale sous la face ventrale

Plicature transversale :

- Résulte du développement très important du volume de la cavité amniotique
- Résulte de la croissance du neurectoblaste

- La partie médiane de l'embryon va faire saillie au sein de la cavité amniotique
- Les bords latéraux sont repoussés vers la partie ventrale
- Repliement du disque embryonnaire sur lui-même
- Ses bords latéraux repoussés vers la face ventrale et se rejoignent / se souder sur toute la ligne médiane SAUF au niveau de l'insertion du cordon ombilical
- L'embryon est totalement recouvert l'épiblaste secondaire
- La petite zone de cœlome au sein de l'embryon sera alors appelée cœlome interne

E) La **délimitation** : est la transformation, durant la 4ème semaine, du DET (=disque embryonnaire tridermique), issu de la gastrulation, aplati, non délimité, en un embryon définitif cylindrique. Cet embryon est délimité par de l'épiblaste secondaire et relié au chorion (ou sphère choriale) par le cordon ombilical. +++ Cette délimitation se réalise du fait de la plicature du disque embryonnaire selon deux axes : un axe longitudinal ou « cranio-caudal » et un axe transversal.

QCM 4 : À propos de l'entoblaste :

A) IPA :

Portion Céphalique

Arcs branchiaux
Cavités buccales
Pharynx
Diverticule respiratoire

Portion Caudale

Œsophage
Estomac
Foie et voies biliaires
Parties proximales du duodénum

IPM :

- Partie terminale du duodénum
- Jéjuno-iléon
- Partie proximale du côlon

IPP :

- Partie distale du côlon
- Rectum
- Canal anal

B) Arcs branchiaux : 5

Poches entoblastiques : 4

Poches épiblastiques : 4

C) Devenirs des poches épiblastiques :

- **La 1ère poche** va former les épithéliums de la face externe du tympan et du conduit auditif externe (CAE)
- **Les 2èmes, 3èmes et 4èmes poches** régressent (seul persistera le sinus cervical*)

D) Devenirs des poches entoblastiques :

- **La 1ère poche** : épithélium de l'oreille moyenne (face interne du tympan et trompe d'Eustache)
- **La 2ème poche** : épithélium des amygdales palatines
- **La 3ème poche** : parathyroïdes inférieures et thymus
- **La 4ème poche** : parathyroïdes supérieures et thyroïde (sauf cellules C (cellules neuroendocrines qui dérivent des crêtes neurales))

E) Membrane cloacale : ferme l'IPP, en postérieur, se différencie en 2 membranes : uro-génitale et anale

Membrane pharyngienne : ferme l'IPA, en antérieur, se résorbe à J27

QCM 5 : À propos du 3ème mois à la délivrance

3ème mois :

4ème - 5ème mois :

6ème - 7ème mois :

8ème - 9ème mois :

Apparition des ongles durant cette période
Les yeux et les oreilles sont à leur position définitive
Les yeux, initialement orientés latéralement, viennent se positionner sur le versant antérieur de la face
Les mouvements du fœtus sont habituellement perçus par la mère.
Une poursuite de la maturation des organes
Un duvet fin va s'installer au niveau de la tête : c'est le lanugo
Les sourcils, les cils, et les cheveux sont visibles
Les paupières s'ouvrent
La hernie ombilicale physiologique va commencer à disparaître
Le fœtus a un aspect ridé et rougeâtre
La peau commence à se recouvrir d'une substance blanchâtre et grasseuse : c'est le vernix caseosa
Les oreilles se rapprochent de leur position définitive au niveau de la partie latérale de la tête
Les chambres antérieure et postérieure communiquent via la pupille
Développement des organes génitaux externes
La mise en place de la graisse sous cutanée
La membrane pupillaire (image ci-contre) régresse complètement
Les points d'ossification primaires des os apparaissent
Le fœtus est recouvert du lanugo sur l'ensemble du corps

QCM 6 : À propos du 3ème mois à la délivrance

- A) Au début du 3ème mois, la tête constitue approximativement **1/2** de la taille fœtale.
- B) Au **5ème mois**, elle représente environ 1/3 de la longueur du fœtus.
- C) À la naissance, elle ne représentera plus que **1/4** de la longueur du fœtus.
- D) En embryologie, la grossesse est datée en **Semaine de Développement (SD)**. Les semaines sont comptabilisées à partir de la **fécondation**.
- E) En gynécologie, la grossesse est datée en **Semaine d'Aménorrhée (SA)**. Le début de grossesse correspond au **1er jour des dernières règles**.

QCM 7 : À propos des annexes :

- A) Les annexes : Placenta - Membranes fœtales - Cordon ombilical - Cavité amniotique
- B) Les caduques : Caduque basale - Caduque pariétale - Caduque Ovulaire
- C) Villosités I : CTT - STT (CTT entouré de STT)
Villosités II : MEE - CTT - STT
Villosités III : Vaisseaux sanguins - MEE - CTT - STT
- D) Origines du placenta : Maternelle avec la caduque basilaire - Fœtale avec le chorion villeux
- E) Origines des membranes : Ovulaire avec la membrane chorio-amniotique - Maternelle avec les caduques ovulaire et pariétale
- F) Le placenta est :
 - Hémo-chorial : les villosités sont baignées dans (=par) le sang maternel
 - Discoïde, non diffus
 - Pseudo-cotylédoné : septums incomplets
 - Déciduaire : participation des caduques maternelles.

QCM 8 : À propos des annexes :

Face fœtale :

- Lisse
- Recouverte par l'amnios (épithélium amniotique)
- Contact avec liquide amniotique
- Vaisseaux ombilicaux véhiculent le sange fœtal

Face maternelle :

- Bosselé
- Cotylédons maternels séparés par des septums inter-cotylédonaires
- Contact avec la couche spongieuse de l'endomètre

QCM 9 :

1	Ligne primitive	J15
2	Nœud primitif	J16
3	Gastrulation	J16

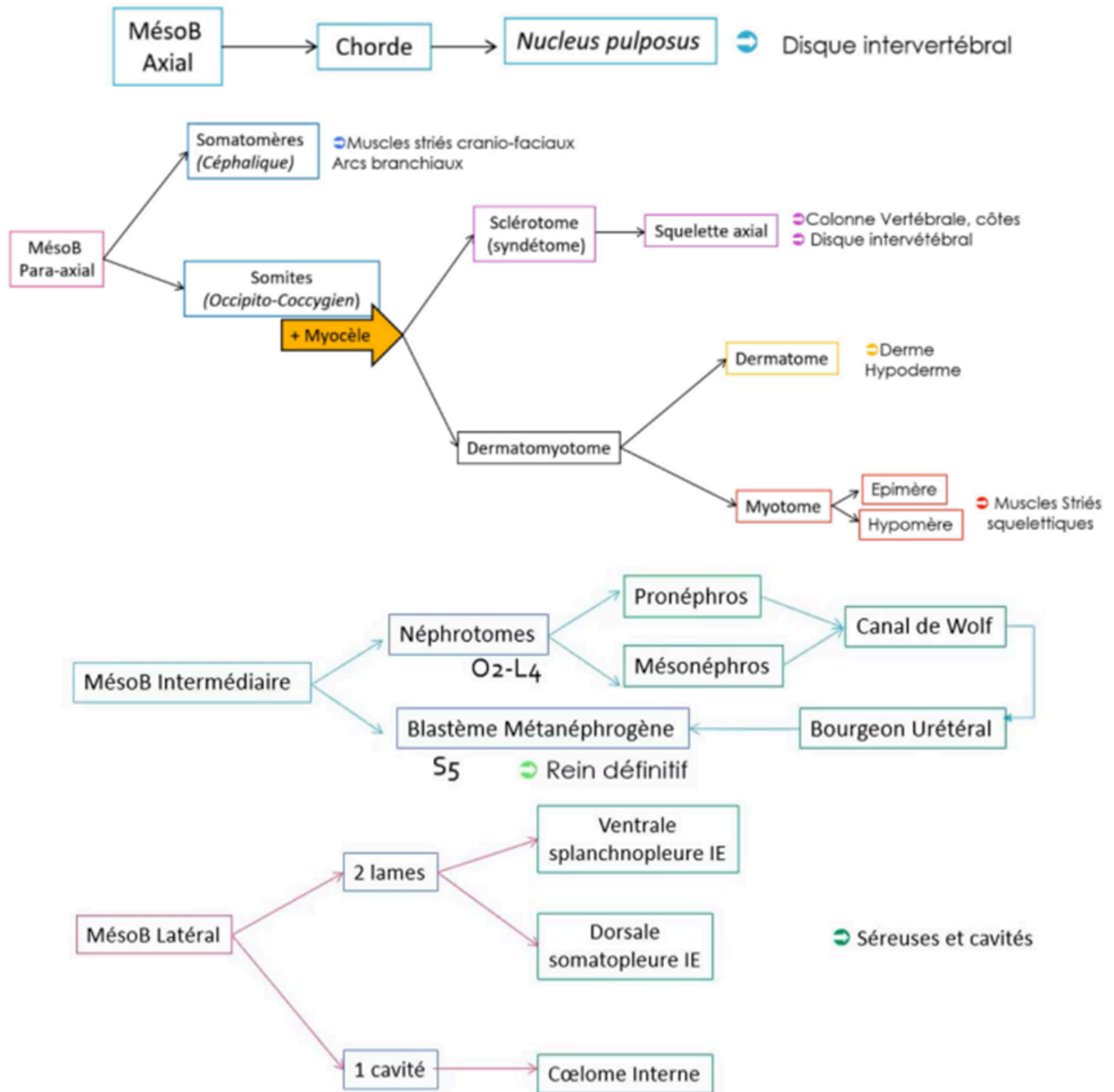
Entoblaste	Migration
Mésoblaste intra- embryonnaire	Migration
Ectoblaste	Différenciation

Processus chordal J17
Canal chordal
Plaque chordale
Chorde J19

Plaque neurale J19
Gouttière neurale J20
Tube neurale J22

Formation de l'allantoïde J16
Formation des gonocytes primordiaux J18
Ilots angioformateurs de Wolff et Pander

QCM 10 :



QCM 11 :

Canal auriculo-ventriculaire : D <- G 5S

Cloisonnement auriculo-ventriculaire

4 bourgeons endocardiques :

- Septum intermedium : à partir des 2 bourgeons principaux
- Orifices auriculo-ventriculaire : D et G + Valvules : à partir des 2 bourgeons D et G

Cloisonnement inter auriculaire

Septum I

- Ostium I (en bas) -> se referme
- Ostium II (en haut) -> formé par apoptose

Septum II (à droite) 6S

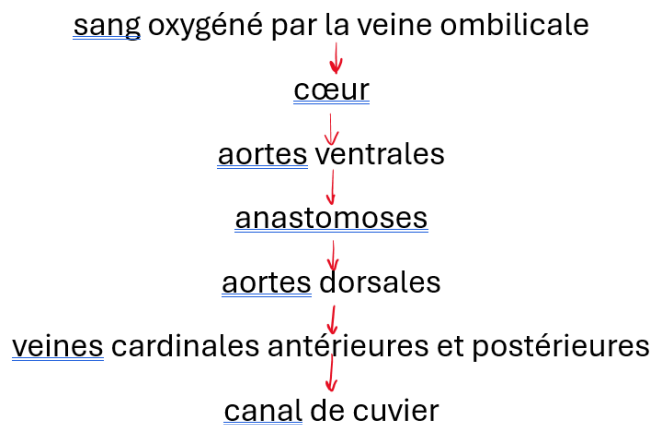
- Trou de Botal = foramen oval
- Valvule (formé par septum I -> tapis)
- Chicane (1 sens)

Cloisonnement interventriculaire 4S

Septum inferius (musculaire)

- Foramen interventriculaire (en haut) -> se referme avant naissance sinon PATHO

QCM 12 :



Circulation extra-embryonnaire :

- La circulation ombilicale draine le sang oxygéné qui provient du placenta via la veine ombilicale, le sang diffuse ensuite dans la circulation intra-embryonnaire puis retourne désoxygéné au placenta via les artères ombilicales.
Mémo : les VEINES VIENNENT au cœur.
- La circulation vitelline est branchée en dérivation . Le sang y arrive par les aortes dorsales via l'artère vitelline, et repart par la veine vitelline jusqu'au cœur.