

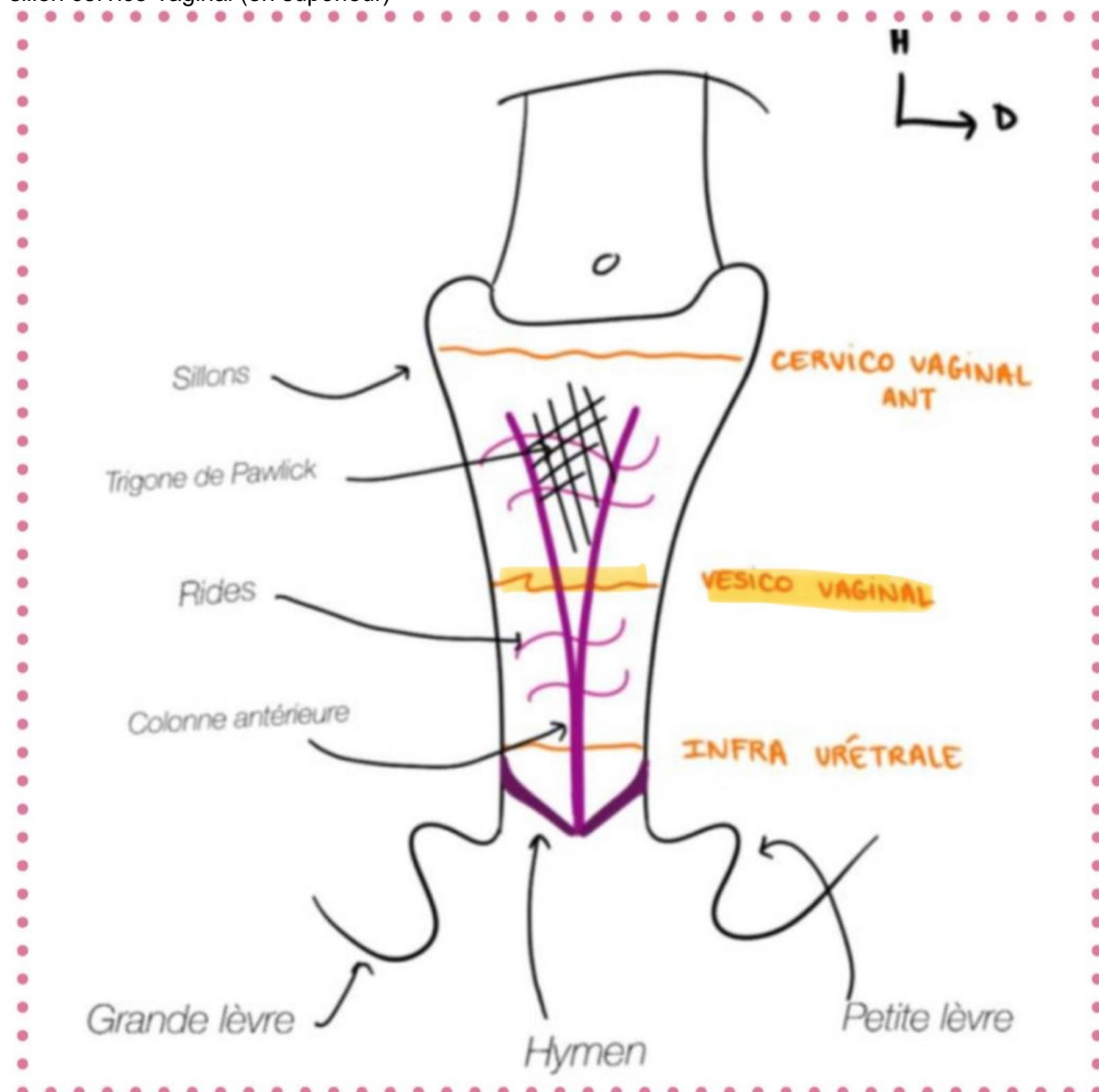
Correction officielle ANAT PB 2024-2025 :

QRM 1 : BD

- A) Faux : L'artère génitale droite vient de l'aorte (en L2-L3)
- B) Vrai : Texto cours
- C) Faux : L'artère rénale gauche est issue de l'aorte en regard de la vertèbre L1
- D) Vrai : Texto cours
- E) Faux

QRM 2 : ABCD

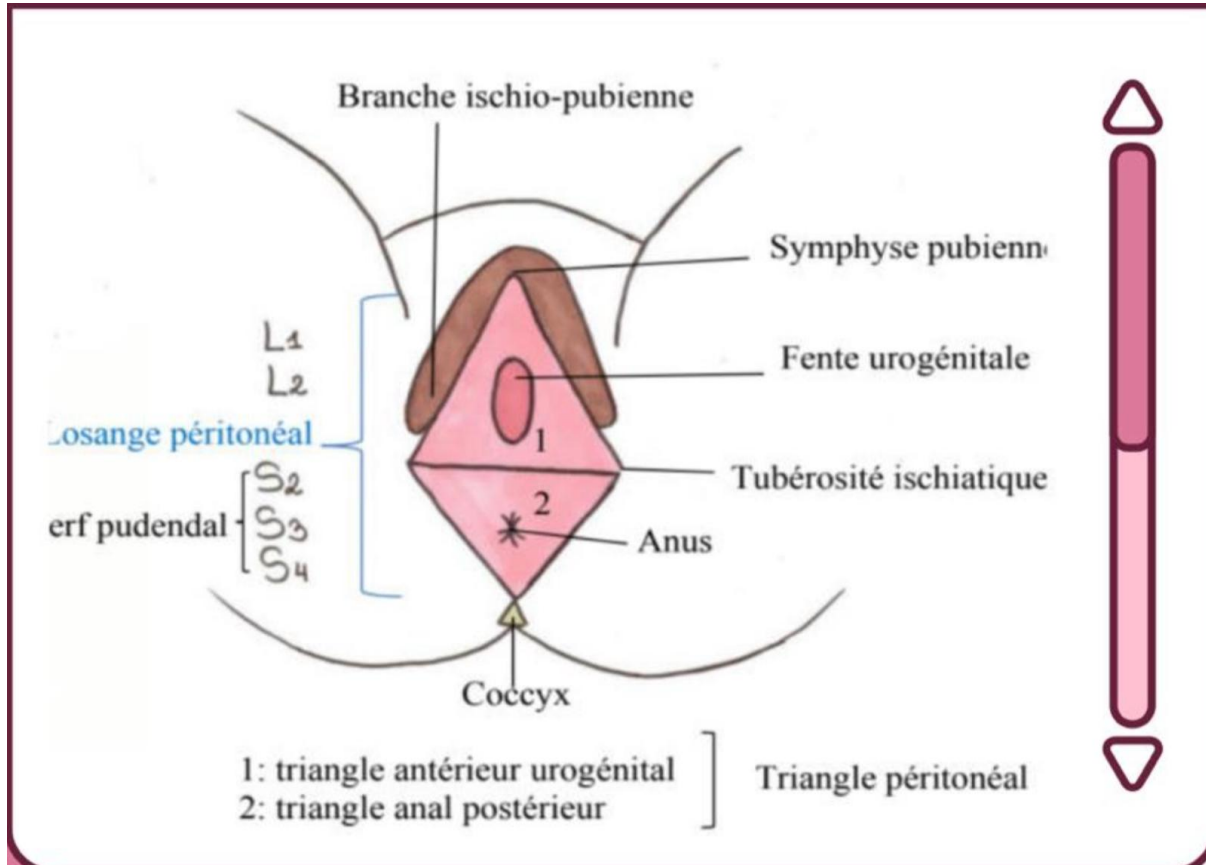
- A) Vrai : il l'a dit au cours présentiel et à la SDR !! C'est la paroi antérieure du vagin qu'on voit en premier lors d'un examen gynécologique !!
- B) Vrai : texto cours ! Le trigone de Pawlick se situe entre le sillon vésico-vaginal (en inférieur) et le sillon cervico-vaginal (en supérieur)



- C) Vrai : voir le schéma
- D) Vrai : texto cours → les rides vaginales sont transversales
- E) Faux

QRM 3 :

- A) Faux : les glandes bulbo-urétrales de Cooper ne se trouvent que chez les hommes !! Elles s'abouchent dans l'urètre **masculin**
- B) Faux : les glandes vestibulaires majeures de Bartholin ne se trouvent que chez la femme !!! Elles s'abouchent dans la partie moyenne ou postérieure du **vestibule du vagin**
- C) Faux : Chez l'homme comme chez la femme, les glandes urétrales (Cooper et Bartholin) se trouvent dans le **triangle antérieur uro-génital** !!



- D) Faux : Le muscle bulbo-spongieux comprime **le corps spongieux**
- E) Faux

QRM 4 : ACD

- A) Vrai : **TEXTO COURS, C'ÉTAIT SÛRRR !!**
- B) Faux : "La frange ovarique **couvre** la gonade féminine" → elle est bien au contact de l'ovaire
- C) Vrai : médulla = oestrogène
- D) Vrai : **endocrine** : oestrogène + progestérone / **exocrine** : ovocytes
- E) Faux

QRM 5 : BCD

- A) Faux : **nullipare** = orifice **annulaire** et **régulier**
- B) Vrai : **acide acétique** ⇒ **rosé** = **pas de cancer** / **blanc** = **cancer** (cellules cancéreuses acidophiles)
- C) Vrai : cf B
- D) Vrai : **lugol** ⇒ **rosé** = **cancer** (cellules cancéreuses **NON** lugolophiles) / **acajou** = **col sain** (cellules du col **lugolophiles**)
- E) Faux

QRM 6 : ACD

- A) Vrai : Texto cours
- B) Faux : C'est un organe **SOUS**-péritonéal
- C) Vrai : Texto cours
- D) Vrai : Texto cours
- E) Faux

QRM 7 : ABC

- A) Vrai : Texto cours (dans le cours "rétro-pubienne" correspond à "en regard du pubis")
- B) Vrai : Texto cours
- C) Vrai : Texto cours
- D) Faux : Lorsqu'elle est vide, elle se projette 3 cm **au-dessous** du bord supérieur du pubis
- E) Faux

QRM 8 : C

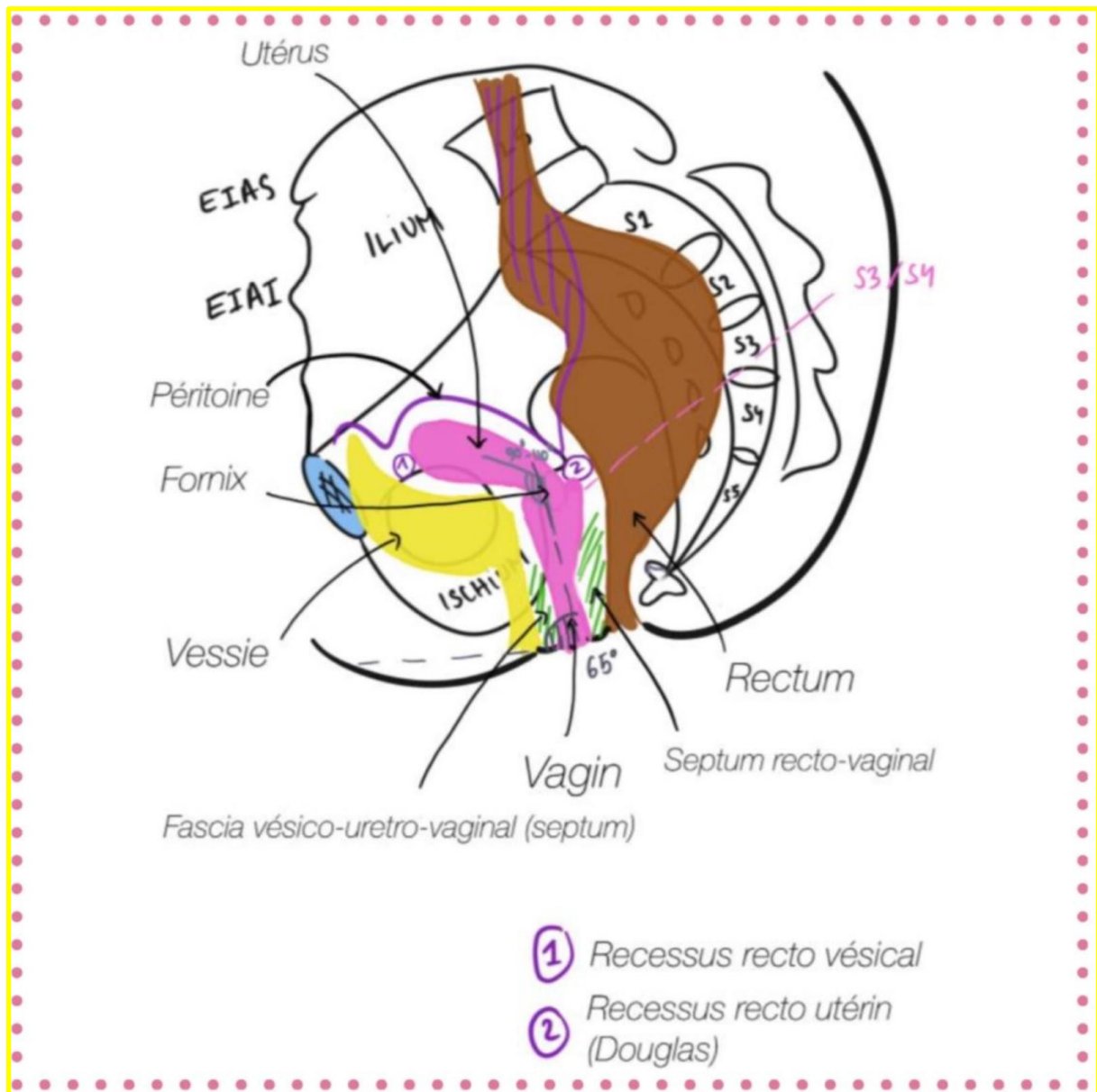
- A) Faux : La tunique moyenne est formée par le détrusor (muscle de la miction)
- B) Faux : La contraction du **muscle vésical** (détrusor) est sous la dépendance du système **PARA**sympathique
- C) Vrai : Texto cours
- D) Faux : La couche circulaire est hypertrophiée dans la partie basse de la vessie, entre vessie et urètre, formant ainsi le sphincter **LISSE** de l'urètre
- E) Faux

QRM 9 : CD

- A) Faux : Le pli inter-urétéral réunit l'uretère droit et l'uretère gauche
- B) Faux : Cf réponse au-dessus
- C) Vrai : Texto cours
- D) Vrai : Texto cours
- E) Faux

QRM 10 : D

- A) Faux : glandes para-urétrales = glandes de **Skene**
- B) Faux : Les glandes para-urétrales, comme leur nom l'indique, s'abouchent **de part et d'autre de l'urètre féminin !!**
- C) Faux : **il y a une différence entre le péritoine et les fascias/septums qui séparent les différents organes pelviens entre eux !** Le fascia vesico-uréthro-vaginal de Halban est une cloison qui se trouve entre le vagin, l'urètre et la vessie mais il n'est pas composé de péritoine !!
fascia vésico-uréthro-vaginal ≠ cul-de-sac vésico-vaginal attention ! (Pas simple cet item)



- D) Vrai : petit urètre féminin = les bactéries remontent plus facilement
E) Faux

QRM 11 : CD

- A) Faux : easy, triangle postérieur du périnée = triangle **anal**
B) Faux : ¼ **antérieur** du périnée innervé par les rameaux antérieurs des nerfs spinaux **L1/L2**
C) Vrai : ¾ **postérieur** du périnée innervé par les rameaux antérieurs des nerfs spinaux **S2, S3 et S4**
D) Vrai : **nerf pudendal = S2/S3/S4**
E) Faux

QRM 12 : ABCD

- A) Vrai : grandes lèvres réunies en avant par une commissure antérieure
B) Vrai : grandes lèvres réunies en arrière par une commissure postérieure
C) Vrai : petites lèvres réunies en avant par une commissure antérieure
D) Vrai : petites lèvres réunies en arrière par une commissure postérieure
E) Faux : il était donné cet item 🤔 tellement facile qu'il met le doute par contre, j'espère que vous l'avez eu !

QRM 13 : ABC

- A) Vrai : hymen **vierge** : **labié/cribriforme/annulaire/semi-lunaire**
- B) Vrai
- C) Vrai
- D) Faux : **caroncules hyménéales** = femme **déflorée nullipare**
- E) Faux

QRM 14 : ABCD

- A) Vrai : La **réunion des 2 piliers caverneux** droit et gauche sur la ligne médiane forme le corps du clitoris
- B) Vrai : texto cours :(("**Les bulbes vestibulaires sont entourés d'un fascia**"
- C) Vrai : **glandes vestibulaires majeures** sécrètent **cyprine** = **lubrification** pendant les rapports
- D) Vrai : muscles ischio-caverneux + muscles bulbo-spongieux = muscles en cornets
- E) Faux

QRM 15 : ABC

- A) Vrai : Le ligament large s'agit d'une formation péritonéale **paire** (*parce qu'elle se trouve sur le côté droit et gauche de l'utérus ? Le ligament large recouvre la trompe droite et gauche, le ligament rond droit et gauche...*) et **symétrique** (*rejoint le point précédent*) qui recouvre les annexes de l'utérus (**sauf l'ovaire**) ⇒ en effet, le ligament large a trois ailerons dans lequel il recouvre des annexes de l'utérus (**trompe = mésosalpinx, ligament rond = méso-funiculaire et ligament utéro-ovarien = mésovarium**)
- B) Vrai : le péritoine pelvien recouvre la face antérieure de l'utérus puis la face postérieure de l'utérus !! C'est le trajet du péritoine au niveau des organes **pelviens**
- C) Vrai : cf B
- D) Faux : Le col de l'utérus ne peut pas être recouvert par le péritoine, il est à l'intérieur de l'utérus
- E) Faux

QRM 16 : E

- A) Faux : ligament large au niveau du **ligament rond** = **méso-funiculaire**
- B) Faux : ligament large au niveau de la **trompe** = **méso-alpinx**
- C) Faux : ligament large au niveau du **ligament utéro-ovarien** = **mésovarium**
- D) Faux : il n'y a pas de péritoine autour de l'ovaire ;(
- E) Vrai

QRM 17 : ABCD

- A) Vrai : aileron **antérieur** = **méso-funiculaire**
- B) Vrai : aileron **supérieur** = **méso-alpynx**
- C) Vrai : aileron **postérieur** = **mésovarium**
- D) Vrai : Le péritoine pelvien recouvre la partie **EXTERNE** du pavillon de la trompe alors que la partie **INTERNE** de l'infundibulum n'est pas péritonisée !!!!
- E) Faux

QRM 18 : BC(D)

A) Faux : Les artères à destinée utérine et vaginale sont le plus souvent d'origine iliaque **INTERNE** ⇒ l'artère hypogastrique donne l'artère honteuse interne, obturatrice, vaginale, utérine, ombilicale et vésicale

B) Vrai : drainage lymphatique du périnée se fait vers les **nœuds lymphatiques inguinaux superficiels** (vers le trigone fémoral de Scarpa au niveau de l'aine !)

C) Vrai : drainage lymphatique utérin vers les nœuds lymphatiques le long des vaisseaux iliaques internes (*paraît logique puisque l'artère utérine provient de l'artère iliaque interne ?*)

D) Vrai/Faux : drainage lymphatique utérin essentiellement vers les nœuds lymphatiques disposés de part et d'autre de la crosse de la veine saphène (*je ne saurais pas vous dire pourquoi cet item serait faux ? Il me fait douter puisqu'il parle de l'artère iliaque interne en C, mais je pense que c'est vrai parce que les vaisseaux lymphatiques sont anastomosés et l'utérus est un organe pelvien mais puisque c'est pas du texto cours je mets le doute*)

E) Faux

QRM 19 : BC

A) Faux : L'**uretère droit** croise l'artère iliaque **externe** droite

B) Vrai : Texto cours

C) Vrai : Texto cours

D) Faux : L'**uretère gauche** croise l'artère iliaque **commune** gauche

E) Faux

QRM 20 : BD

A) Faux : ligament sacro-épineux = unit le sacrum à l'**épine ischiatique**

B) Vrai

C) Faux : cf D

D) Vrai : ligament sacro-tubéral = unit le sacrum à l'**ischion**

E) Faux

QCM du sujet d'ANAT G (ECUE 7) :

QRM 24 : E

A) Faux : Le sphincter **strié** de la vessie engaine le bec (l'apex) de la prostate

B) Faux : Le sillon médian délimite le plan qui sépare la prostate **en deux lobes prostatiques : le lobe droit et gauche**

C) Faux : Le colliculus séminal (verru montanum), se trouve sur la face **postérieure** de l'urètre prostatique

D) Faux : Les vésicules séminales **NE SONT PAS** incluses dans la glande prostatique (**elles sont séparées de la prostate**)

E) Vrai