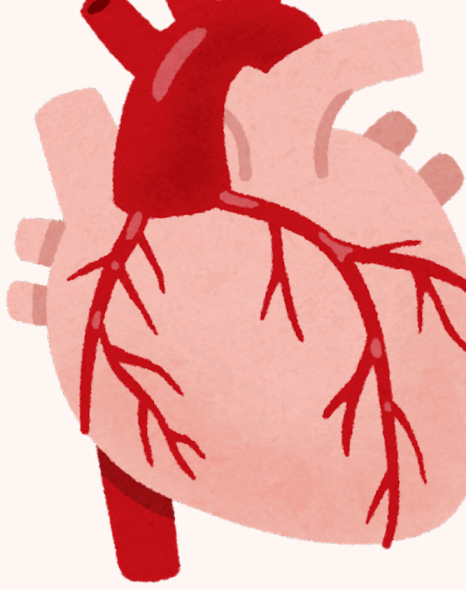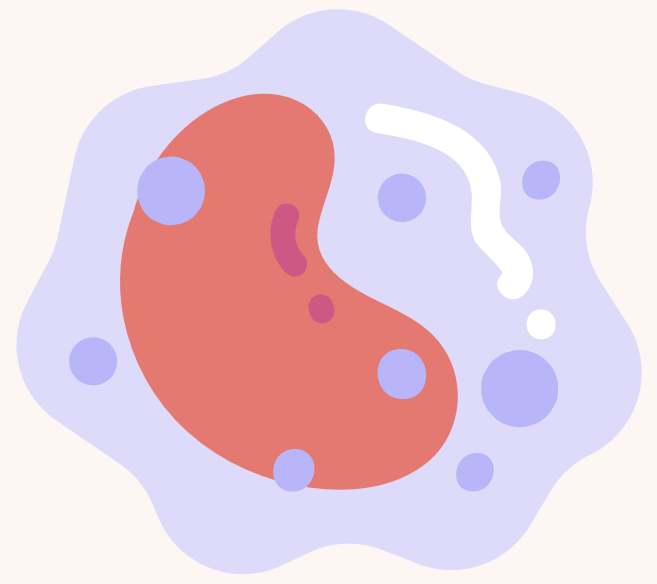

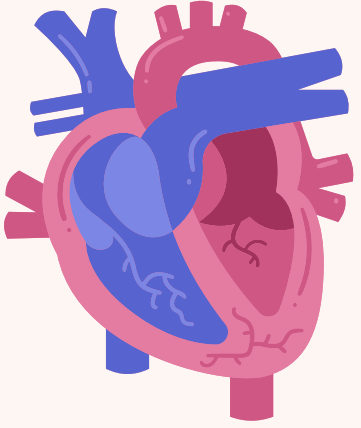


Séance discord 7\10\2025

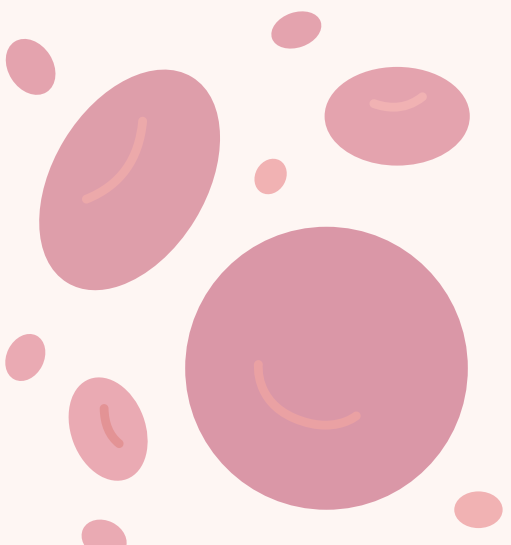
**QCM Annales potentiel d'action
cardiaque et flux transépithélieux**

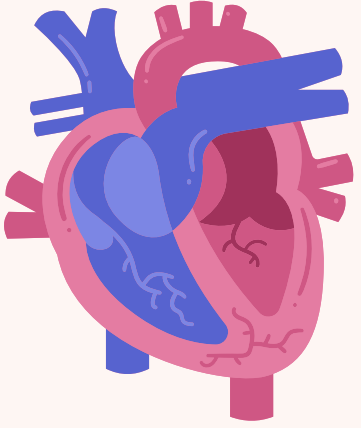




QCM 1 – Concernant l’automatisme cardiaque, quelle(s) est(sont) la(les) proposition(s) exacte(s) ?


- A. L’automatisme cardiaque dépend de la présence de cellules intracardiaques à dépolarisation spontanée
- B. Le squelette fibreux du cœur permet l’ancrage des valves cardiaques
- C. L’automatisme cardiaque est définitivement aboli par la destruction du nœud sino-auriculaire
- D. L’automatisme cardiaque ne persiste pas après transplantation cardiaque
- E. Les propositions A,B,C et D sont fausses

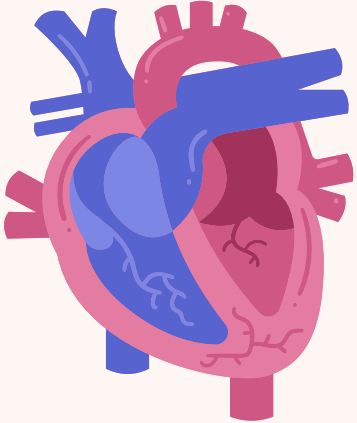




QCM 1 – Concernant l’automatisme cardiaque, quelle(s) est(sont) la(les) proposition(s) exacte(s) ?

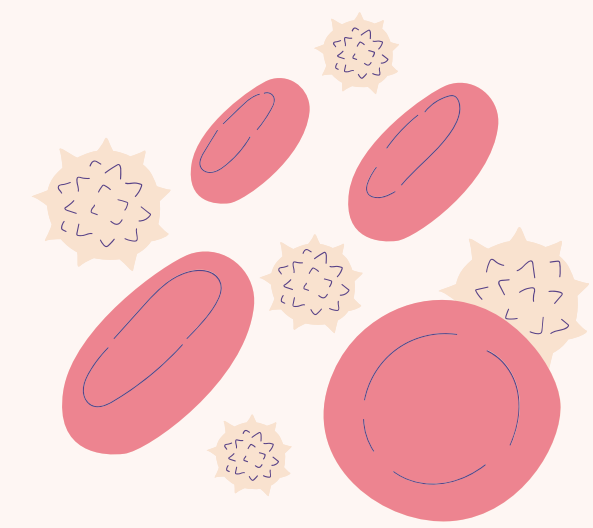
- A. L’automatisme cardiaque dépend de la présence de cellules intracardiaques à dépolarisation spontanée
- B. Le squelette fibreux du cœur permet l’ancrage des valves cardiaques
- C. L’automatisme cardiaque est définitivement aboli par la destruction du nœud sino-auriculaire
- D. L’automatisme cardiaque ne persiste pas après transplantation cardiaque
- E. Les propositions A,B,C et D sont fausses

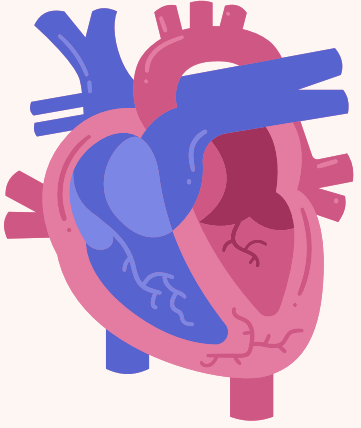




QCM 2 – Concernant l'automatisme cardiaque, quelle(s) est(sont) la(les) proposition(s) exacte(s) ?

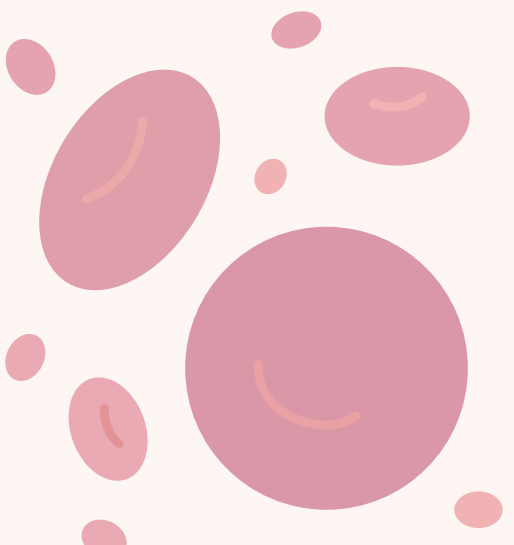
- A. Les canaux sodiques de type F se dépolarisent spontanément
- B. Les canaux sodiques de type F sont situés sur les cardiomyocytes
- C. L'ouverture et la fermeture des canaux sodiques de type F dépendent de la différence de potentiel transmembranaire
- D. L'ouverture des canaux sodiques de type F est diminuée par l'acétylcholine
- E. Les propositions A, B, C et D sont inexactes

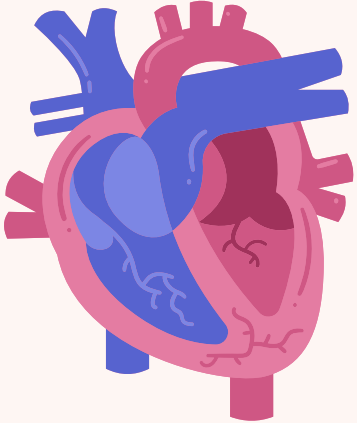




QCM 2 – Concernant l'automatisme cardiaque, quelle(s) est(sont) la(les) proposition(s) exacte(s) ?

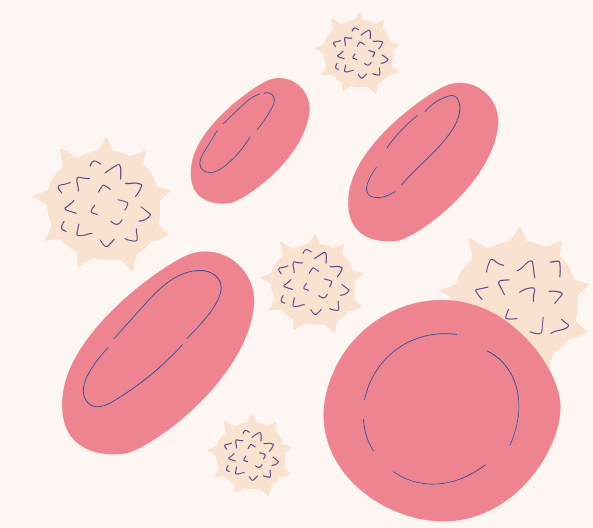
- A. Les canaux sodiques de type F se dépolarisent spontanément
- B. Les canaux sodiques de type F sont situés sur les cardiomyocytes
- C. L'ouverture et la fermeture des canaux sodiques de type F dépendent de la différence de potentiel transmembranaire
- D. L'ouverture des canaux sodiques de type F est diminuée par l'acétylcholine
- E. Les propositions A, B, C et D sont inexactes

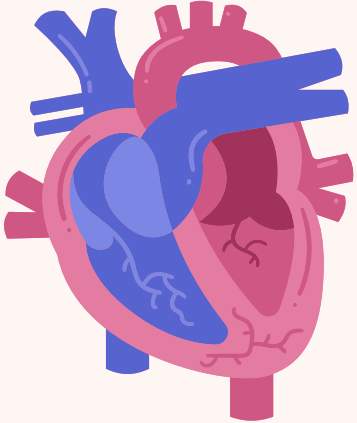




QCM 3 – Concernant la dépolarisation des cellules nodales, quelle(s) est(sont) la(les) proposition(s) exacte(s) ?

- A. La dépolarisation des cellules nodales ne concerne que les ventricules
- B. La dépolarisation des cellules nodales est spontanée
- C. La dépolarisation des cellules nodales se transmet des oreillettes aux ventricules
- D. La dépolarisation des cellules nodales se transmet dans les ventricules par le faisceau de His
- E. Les propositions A,B,C et D sont fausses





QCM 3 – Concernant la dépolarisation des cellules nodales, quelle(s) est(sont) la(les) proposition(s) exacte(s) ?

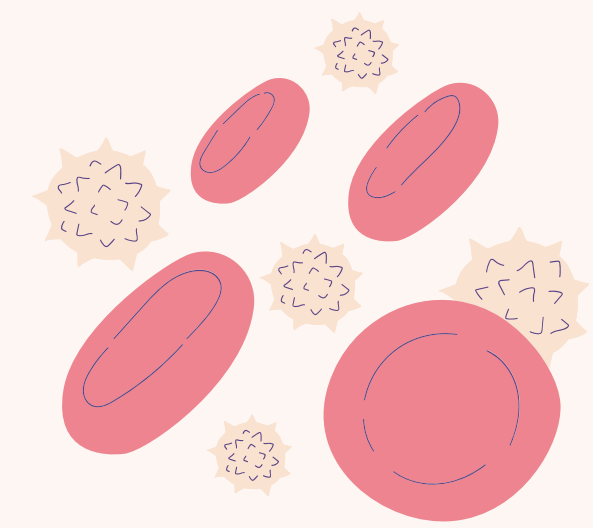
A. La dépolarisation des cellules nodales ne concerne que les ventricules

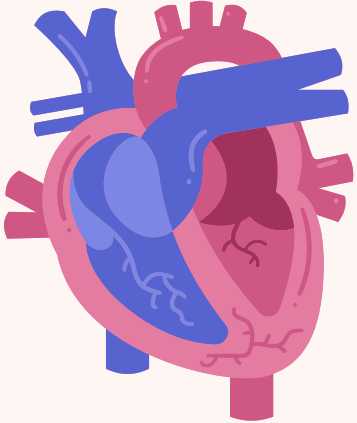
B. La dépolarisation des cellules nodales est spontanée

C. La dépolarisation des cellules nodales se transmet des oreillettes aux ventricules

D. La dépolarisation des cellules nodales se transmet dans les ventricules par le faisceau de His

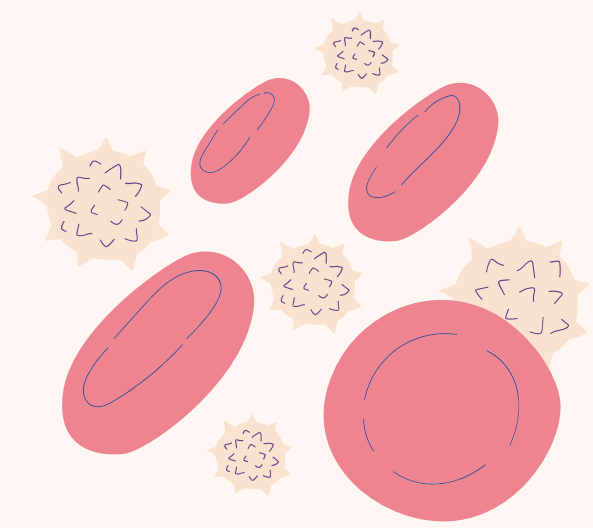
E. Les propositions A,B,C et D sont fausses

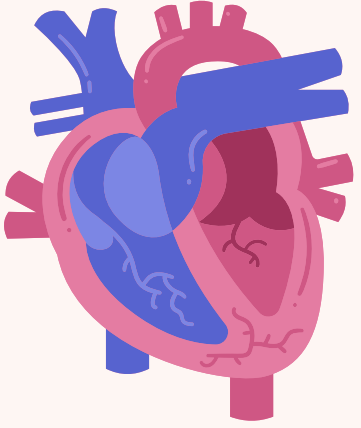




QCM 4 – Concernant le squelette fibreux du cœur, quelle(s) est(sont) la(les) proposition(s) exacte(s) ?


- A. Le squelette fibreux du cœur interrompt les jonctions communicantes (gap-junctions) entre les cardiomyocytes auriculaires et ventriculaires
- B. Le squelette fibreux du cœur permet l'ancrage des valves cardiaques
- C. Le squelette fibreux du cœur sépare l'oreillette droite de l'oreillette gauche
- D. Le squelette fibreux du cœur sépare le ventricule droit du ventricule gauche
- E. Les propositions A,B,C et D sont fausses

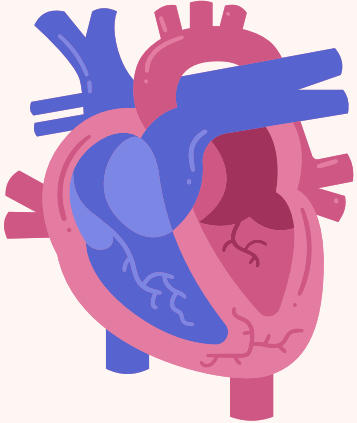




QCM 4 – Concernant le squelette fibreux du cœur, quelle(s) est(sont) la(les) proposition(s) exacte(s) ?

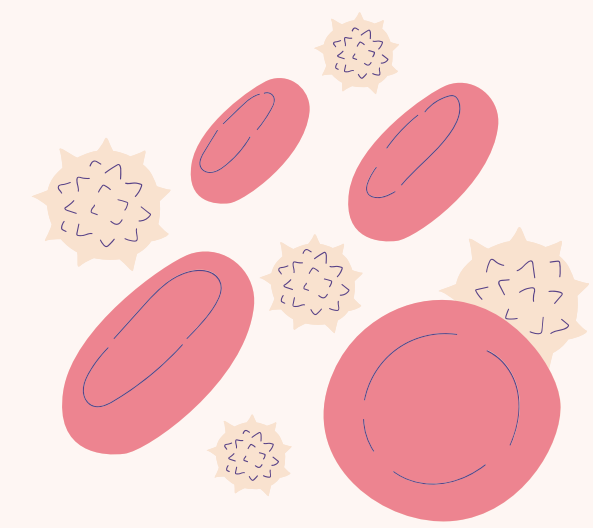
- A. Le squelette fibreux du cœur interrompt les jonctions communicantes (gap-junctions) entre les cardiomyocytes auriculaires et ventriculaires
- B. Le squelette fibreux du cœur permet l'ancrage des valves cardiaques
- C. Le squelette fibreux du cœur sépare l'oreillette droite de l'oreillette gauche
- D. Le squelette fibreux du cœur sépare le ventricule droit du ventricule gauche
- E. Les propositions A,B,C et D sont fausses

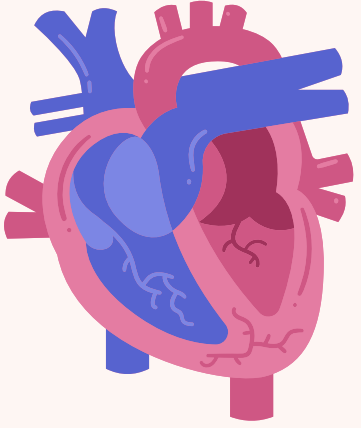




QCM 5 – Concernant l'électrocardiogramme, quelle(s) est(sont) la(les) proposition(s) exacte(s) parmi les suivantes ?

- A. La repolarisation auriculaire est masquée par la dépolarisation ventriculaire
- B. L'onde P correspond à la repolarisation ventriculaire
- C. L'intervalle entre l'onde P et le complexe QRS correspond à la durée du passage du potentiel d'action dans le nœud auriculo-ventriculaire
- D. Le complexe QRS désigne la repolarisation ventriculaire
- E. Les propositions A, B, C et D sont fausses





QCM 5 – Concernant l'électrocardiogramme, quelle(s) est(sont) la(les) proposition(s) exacte(s) parmi les suivantes ?


A. La repolarisation auriculaire est masquée par la dépolarisation ventriculaire

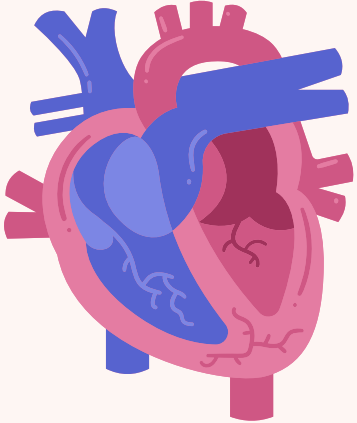
B. L'onde P correspond à la repolarisation ventriculaire

C. L'intervalle entre l'onde P et le complexe QRS correspond à la durée du passage du potentiel d'action dans le nœud auriculo-ventriculaire

D. Le complexe QRS désigne la repolarisation ventriculaire

E. Les propositions A, B, C et D sont fausses





QCM 6 – À propos de l'électrocardiogramme, quelle(s) est(sont) la(les) proposition(s) exacte(s) ?

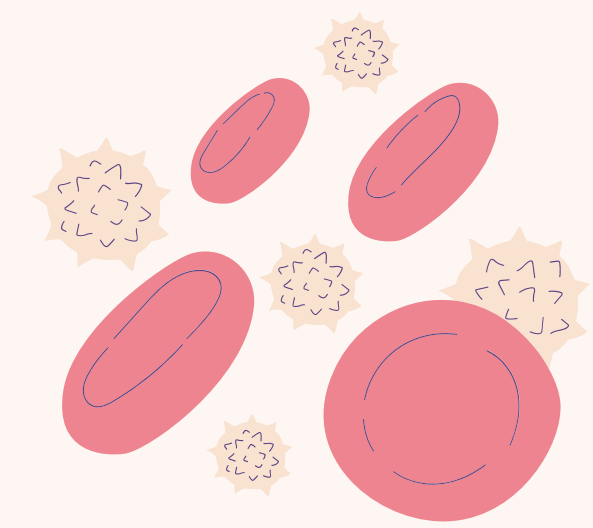
A. L'onde P correspond à la repolarisation auriculaire


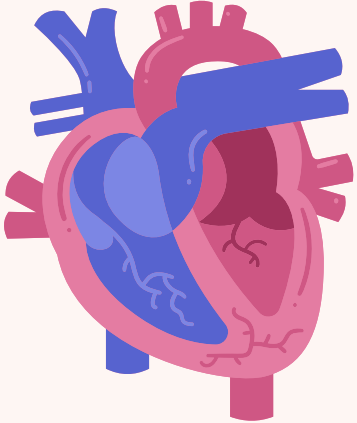
B. L'épicarde se dépolarise en dernier et se repolarise en premier

C. La théorie des dipôles est utile pour comprendre l'électrocardiogramme enregistré avec les dérivations précordiales

D. Les dérivations périphériques sont les suivantes : DI, DII, DIII, aVF, aVR et aVL

E. Les propositions A, B, C et D sont inexactes





QCM 6 – À propos de l'électrocardiogramme, quelle(s) est(sont) la(les) proposition(s) exacte(s) ?

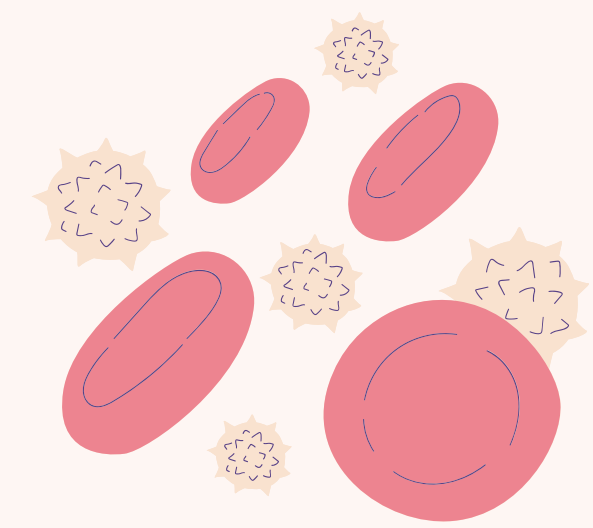
A. L'onde P correspond à la repolarisation auriculaire

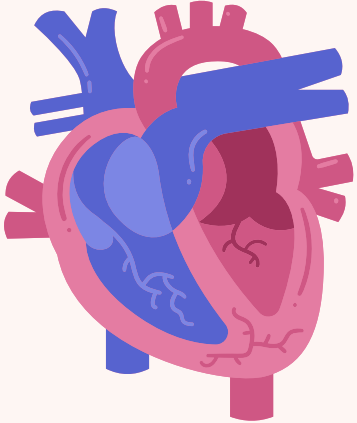
B. L'épicarde se dépolarise en dernier et se repolarise en premier

C. La théorie des dipôles est utile pour comprendre l'électrocardiogramme enregistré avec les dérivations précordiales

D. Les dérivations périphériques sont les suivantes : DI, DII, DIII, aVF, aVR et aVL

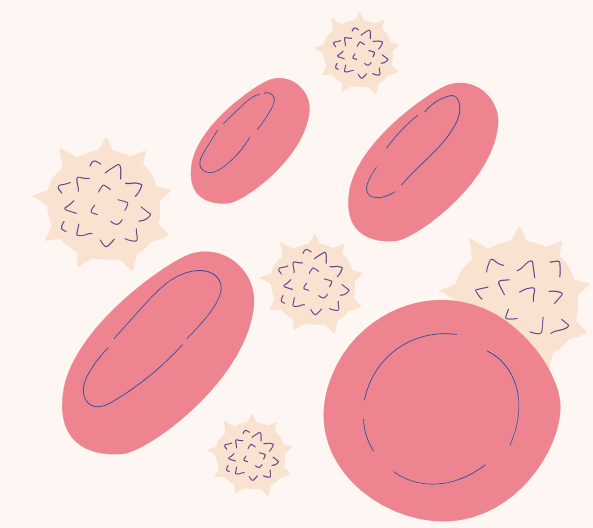
E. Les propositions A, B, C et D sont inexactes

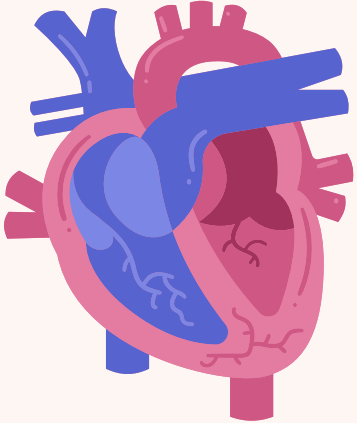




QCM 7 – L'électrocardiogramme (ECG) représente la succession des ondes de dépolarisation des différentes parties du cœur. Quelles sont les propositions exactes ?

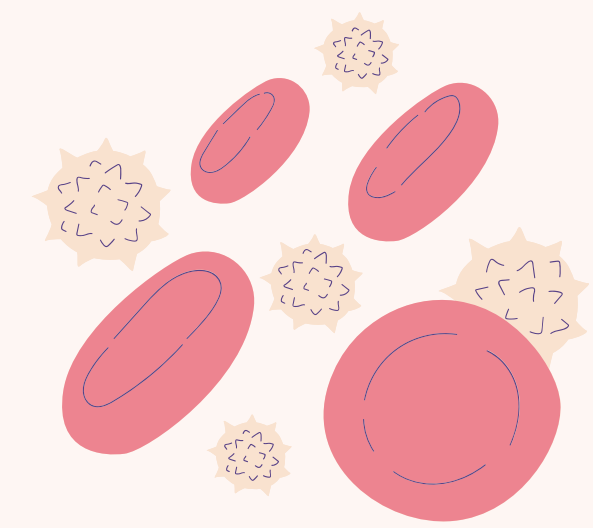
- A. La progression des ondes de dépolarisation que l'on enregistre est : nœud sino-auriculaire – nœud auriculo-ventriculaire – réseau de Purkinje – faisceau de His
- B. La durée du potentiel d'action des cardiomyocytes est plus longue que celle de la conduction dans les oreillettes
- C. Le potentiel d'action du myocarde ne présente pas de période réfractaire contrairement à celui du muscle squelettique
- D. La dérivation bipolaire DII traduit la différence de potentiel entre le membre supérieur droit et le membre inférieur gauche
- E. Les propositions A, B, C et D sont fausses

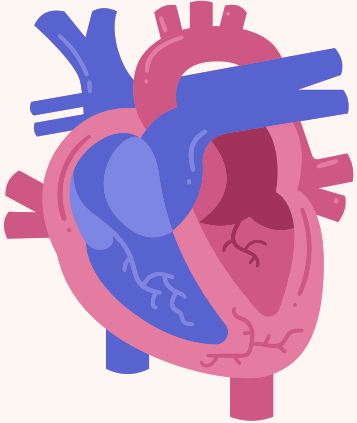




QCM 7 – L'électrocardiogramme (ECG) représente la succession des ondes de dépolarisation des différentes parties du cœur. Quelles sont les propositions exactes ?

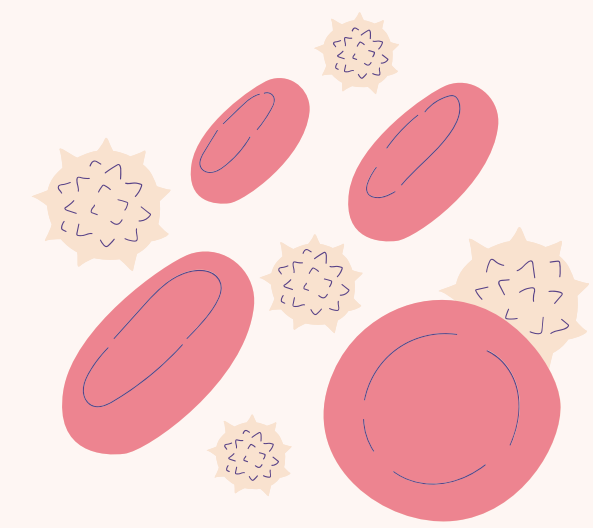
- A. La progression des ondes de dépolarisation que l'on enregistre est : nœud sino-auriculaire – nœud auriculo-ventriculaire – réseau de Purkinje – faisceau de His
- B. La durée du potentiel d'action des cardiomyocytes est plus longue que celle de la conduction dans les oreillettes
- C. Le potentiel d'action du myocarde ne présente pas de période réfractaire contrairement à celui du muscle squelettique
- D. La dérivation bipolaire DII traduit la différence de potentiel entre le membre supérieur droit et le membre inférieur gauche
- E. Les propositions A, B, C et D sont fausses

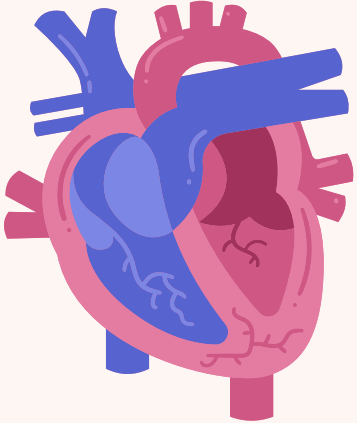




QCM 8 – Concernant le potentiels d'action cardiaque, quelles sont les propositions exactes ?

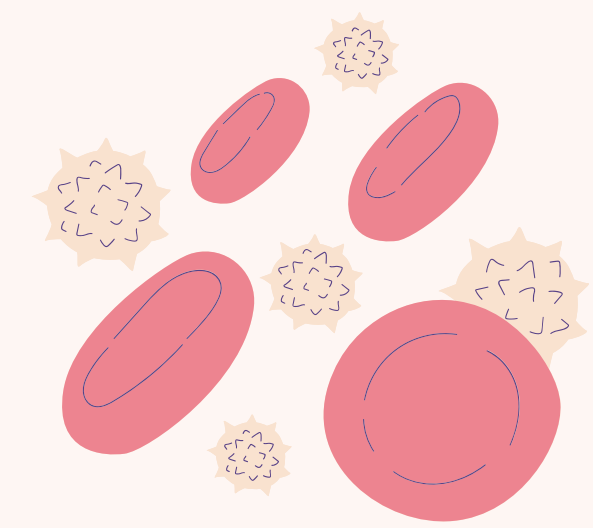
- A. Le potentiel d'action du cardiomyocyte est transmis par des gap-junctions
- B. L'onde de dépolarisation du tissu cardiaque naît au niveau du nœud auriculo-ventriculaire
- C. Pendant la phase 3 du potentiel d'action d'une cellule cardiaque, il y a des canaux K^+ ouverts
- D. La phase 2 du potentiel d'action des cardiomyocytes est due à l'ouverture des canaux calciques
- E. Les propositions A, B, C et D sont fausses

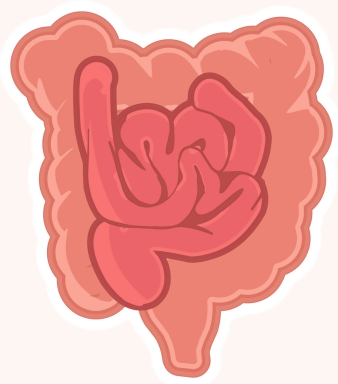




QCM 8 – Concernant le potentiels d'action cardiaque, quelles sont les propositions exactes ?

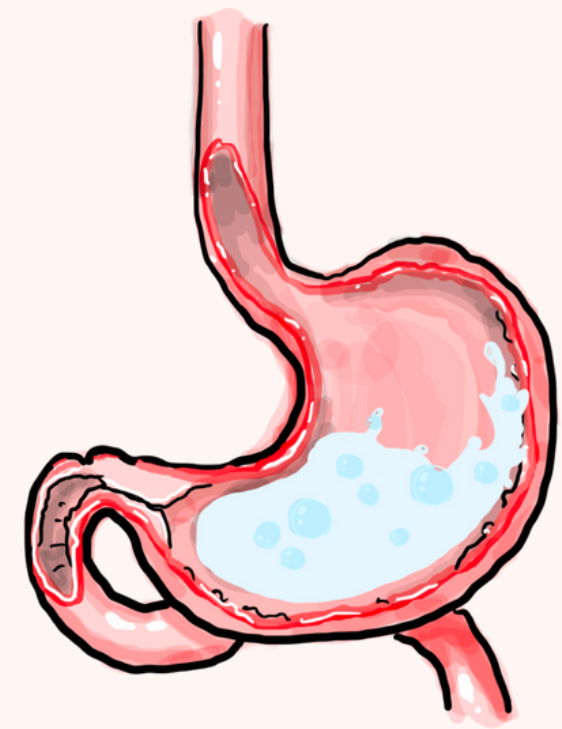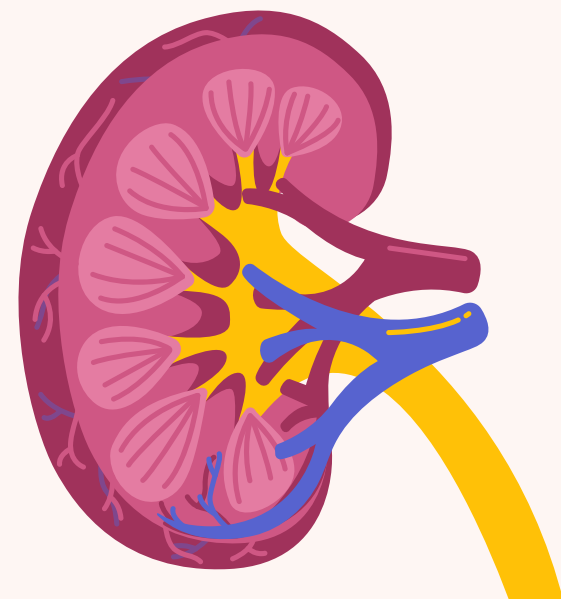
- A. Le potentiel d'action du cardiomyocyte est transmis par des gap-junctions
- B. L'onde de dépolarisation du tissu cardiaque naît au niveau du nœud auriculo-ventriculaire
- C. Pendant la phase 3 du potentiel d'action d'une cellule cardiaque, il y a des canaux K^+ ouverts
- D. La phase 2 du potentiel d'action des cardiomyocytes est due à l'ouverture des canaux calciques
- E. Les propositions A, B, C et D sont fausses

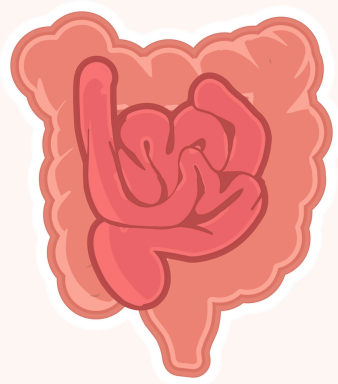




QCM 9 – Considérant que la diffusion est le mécanisme principal de l'absorption intestinale, quelle(s) est(sont) la(les) proposition(s) exacte(s) ?

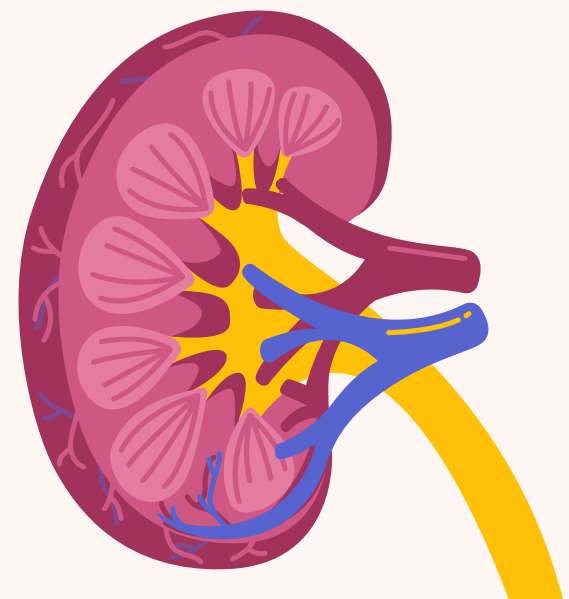
- A. L'absorption intestinale diminue lorsque le temps de contact entre le bol alimentaire et l'épithélium intestinal augmente
- B. L'absorption intestinale diminue lorsque le débit sanguin dans les capillaires intestinaux augmente
- C. L'absorption intestinale augmente lorsque la surface de l'épithélium intestinal augmente
- D. L'absorption intestinale augmente lorsque la concentration des nutriments dans le bol alimentaire augmente
- E. Les propositions A, B, C et D sont fausses

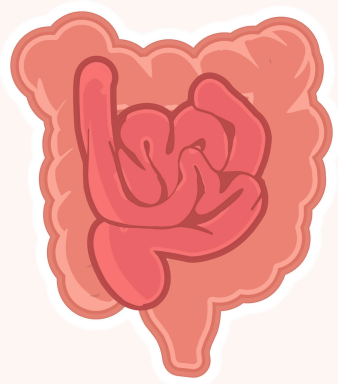




QCM 9 – Considérant que la diffusion est le mécanisme principal de l'absorption intestinale, quelle(s) est(sont) la(les) proposition(s) exacte(s) ?

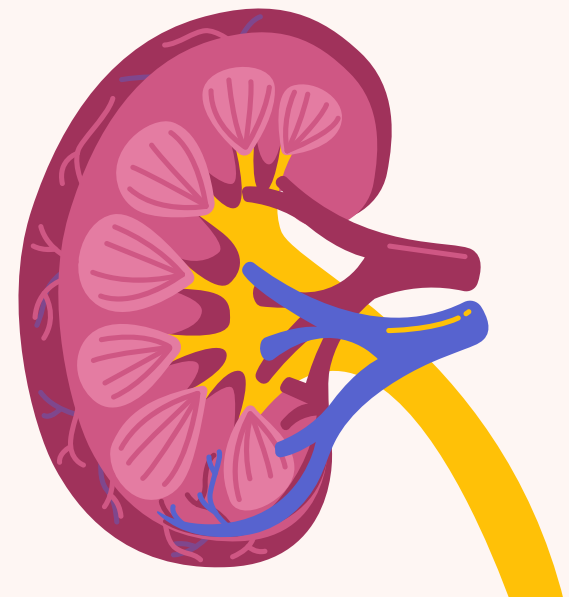
- A. L'absorption intestinale diminue lorsque le temps de contact entre le bol alimentaire et l'épithélium intestinal augmente
- B. L'absorption intestinale diminue lorsque le débit sanguin dans les capillaires intestinaux augmente
- C. L'absorption intestinale augmente lorsque la surface de l'épithélium intestinal augmente
- D. L'absorption intestinale augmente lorsque la concentration des nutriments dans le bol alimentaire augmente
- E. Les propositions A, B, C et D sont fausses

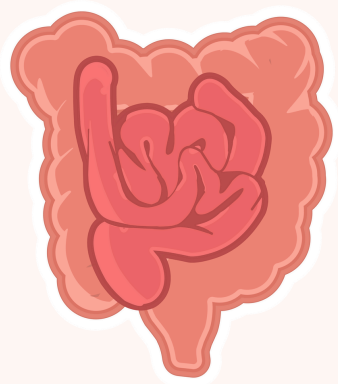




QCM 10 – Concernant l’anhydrase carbonique, quelle(s) est(sont) la(les) proposition(s) exacte(s) ?

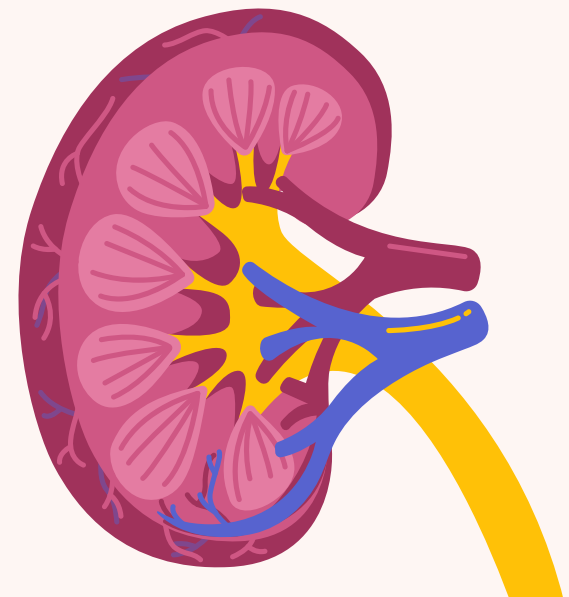
- A. L’anhydrase carbonique est absente de l’épithélium digestif
- B. L’anhydrase carbonique accélère la transformation de H_2O et CO_2 en acide carbonique (H_2CO_3)
- C. L’anhydrase carbonique accélère la dissociation de l’acide carbonique (H_2CO_3) en H^+ et HCO_3^-
- D. L’anhydrase carbonique accélère la dissociation de l’acide carbonique (H_2CO_3) en H_2O et CO_2
- E. Les propositions A, B, C et D sont fausses

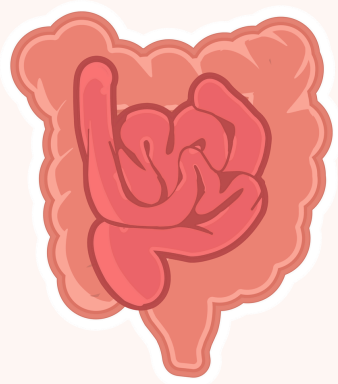




QCM 10 – Concernant l’anhydrase carbonique, quelle(s) est(sont) la(les) proposition(s) exacte(s) ?

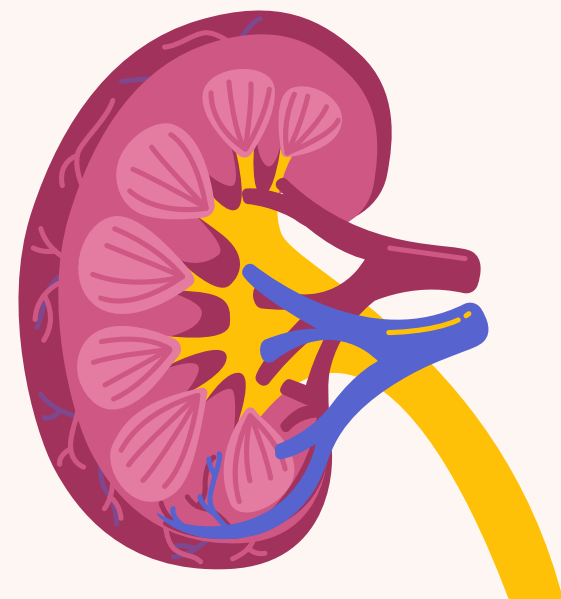
- A. L’anhydrase carbonique est absente de l’épithélium digestif
- B. L’anhydrase carbonique accélère la transformation de H_2O et CO_2 en acide carbonique (H_2CO_3)
- C. L’anhydrase carbonique accélère la dissociation de l’acide carbonique (H_2CO_3) en H^+ et HCO_3^-
- D. L’anhydrase carbonique accélère la dissociation de l’acide carbonique (H_2CO_3) en H_2O et CO_2
- E. Les propositions A, B, C et D sont fausses

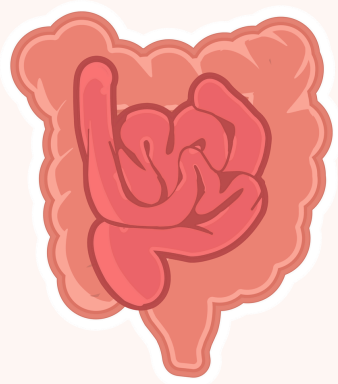




QCM 11 - Les épithéliums de l'intestin grêle ou du tubule rénal proximal ont en commun la capacité de transporter le glucose du milieu extérieur vers le milieu intérieur. Parmi les propositions suivantes, la(es)quelle(s) est(sont) exacte(s) ?

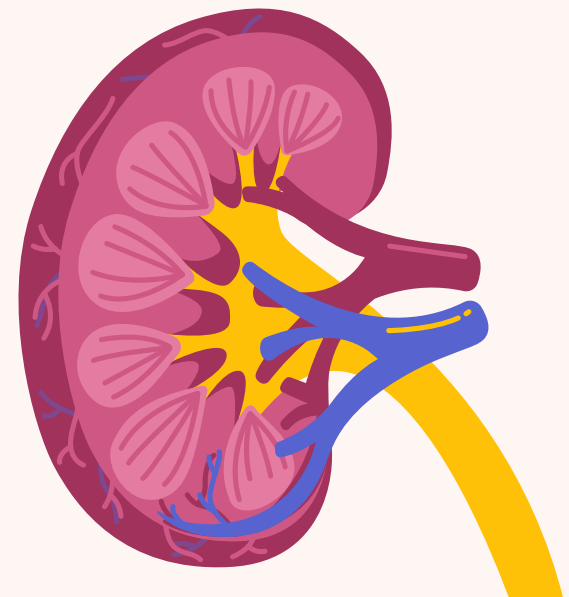
- A) Ce transport dépend des pompes à sodium basolatérales
- B) Ce transport dépend des échangeurs sodium-glucose luminaux
- C) Ce transport dépend des canaux à glucose luminaux
- D) Ce transport dépend de la présence de jonctions intercellulaires serrées
- E) Les propositions A, B, C et D sont inexactes





QCM 11 - Les épithéliums de l'intestin grêle ou du tubule rénal proximal ont en commun la capacité de transporter le glucose du milieu extérieur vers le milieu intérieur. Parmi les propositions suivantes, la(es)quelle(s) est(sont) exacte(s) ?

- A) Ce transport dépend des pompes à sodium basolatérales
- B) Ce transport dépend des échangeurs sodium-glucose luminaux
- C) Ce transport dépend des canaux à glucose luminaux
- D) Ce transport dépend de la présence de jonctions intercellulaires serrées
- E) Les propositions A, B, C et D sont inexactes





FIN - Bon courage <3