

# APPAREIL GÉNITAL FEMININ

*50 nuances d'AGF*



# SOMMAIRE

Introduction

I ) Organes génitaux externes

A ) Généralités

B ) Description de la partie antérieure du périnée cutanée

C ) Les corps érectiles de la femme

II ) Organes génitaux internes

A ) Le vagin

B ) L'utérus

C ) L'oviducte




D ) L'ovaire

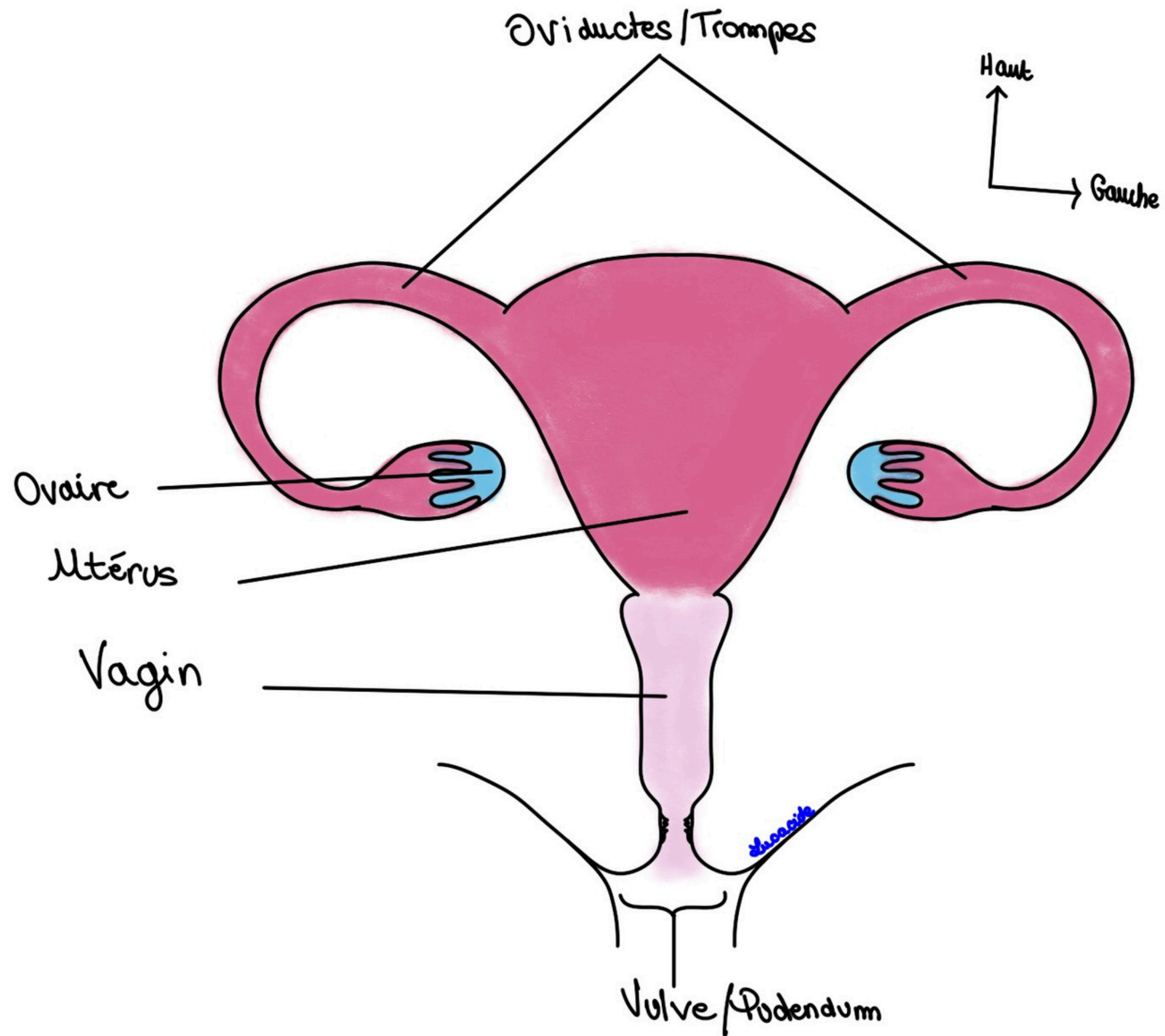
III ) Ligaments et péritoine

A ) Ligaments

B ) Rapports péritonéaux

IV ) Examen gynécologique de la femme





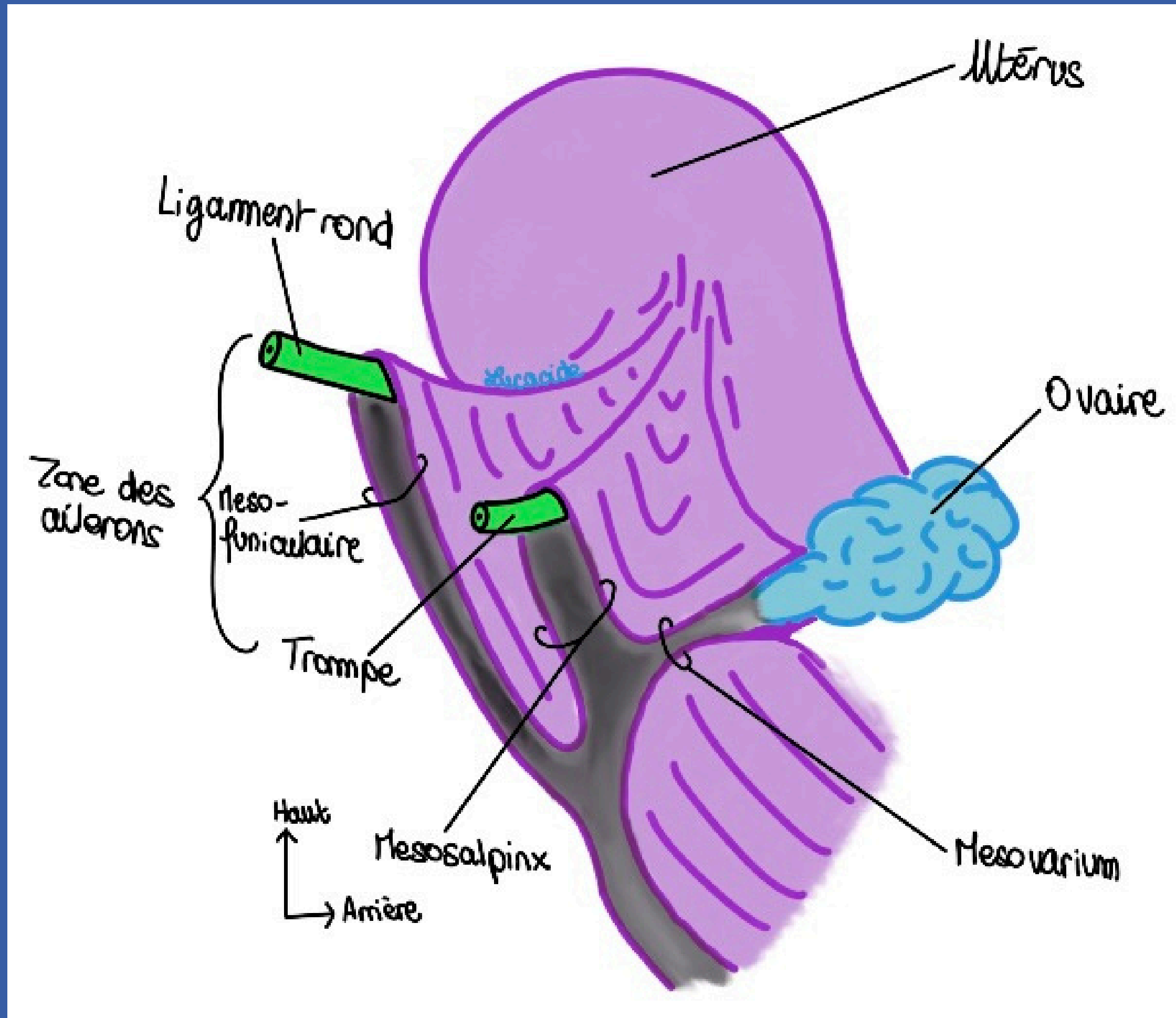
# INTRO



Partie externe : Vulve/Pudendum

Partie interne :

- Vagin (femme) - copulation
- Utérus (mère) - gestation
- Trompes - transport de l'oeuf
- Ovaires/gonades



# \* ORGANES GÉNITAUX EXTERNES

Limites du Petit bassin :

- Supérieure → Déroit supérieur
- Inférieure → Plancher pelvien (périnée cutanée+musculaire)

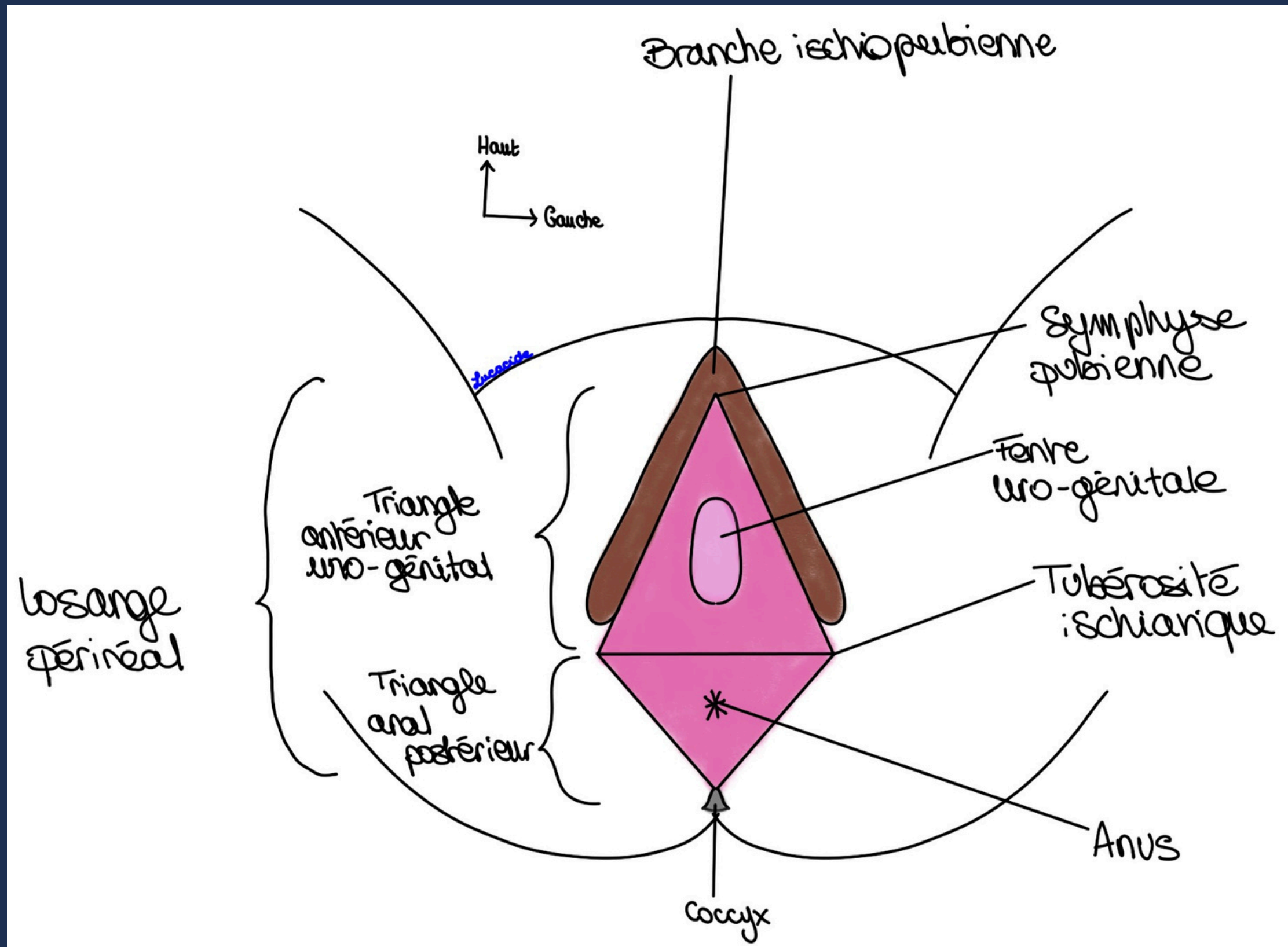
Losange périnéal

Triangle antérieur uro-génital

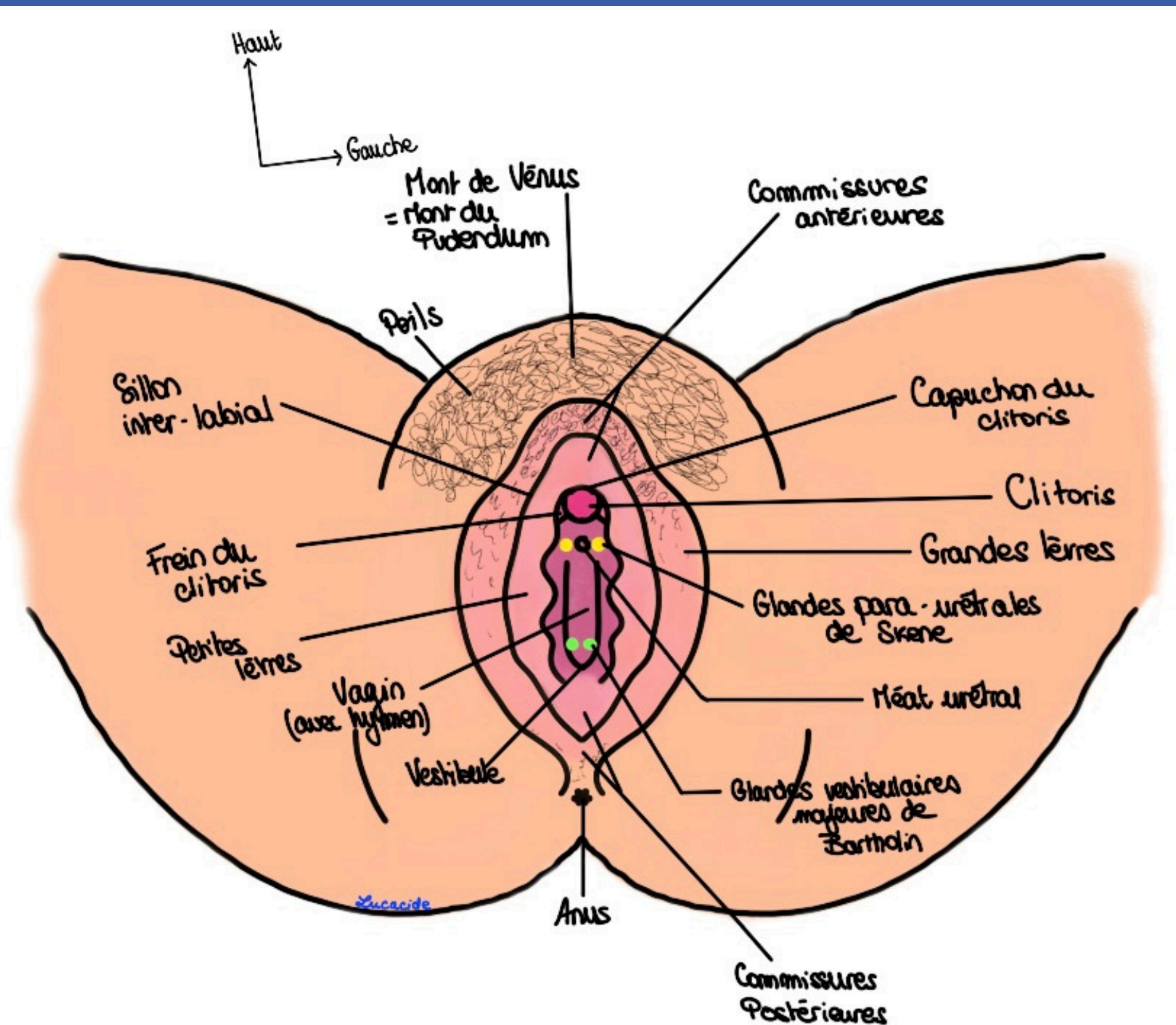
Triangle postérieur anal

L1+L2 → 1/4 antérieur

S2 à S4 → 3/4 postérieur



# PÉRINÉE CUTANÉE



Mont du pudendum = Graisse "air bag"

Grandes Lèvres = graisseuses et poilues

Petites Lèvres = Guide le jet d'urine

Vestibule du vagin = entrée entourée des glandes de Skene


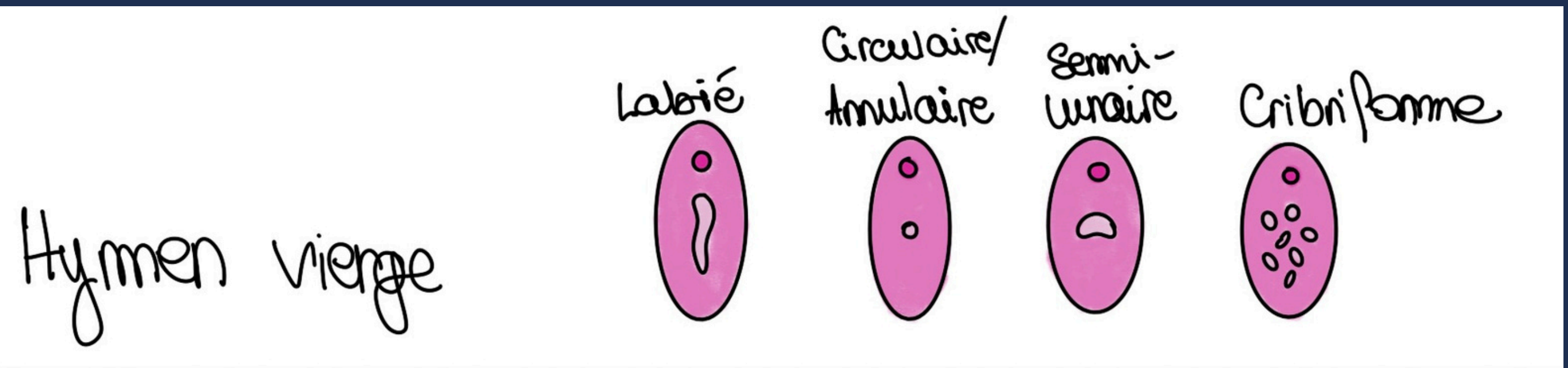
Glandes de Bartholin = niveau moyen du vestibule

Hymen = fond du vestibule



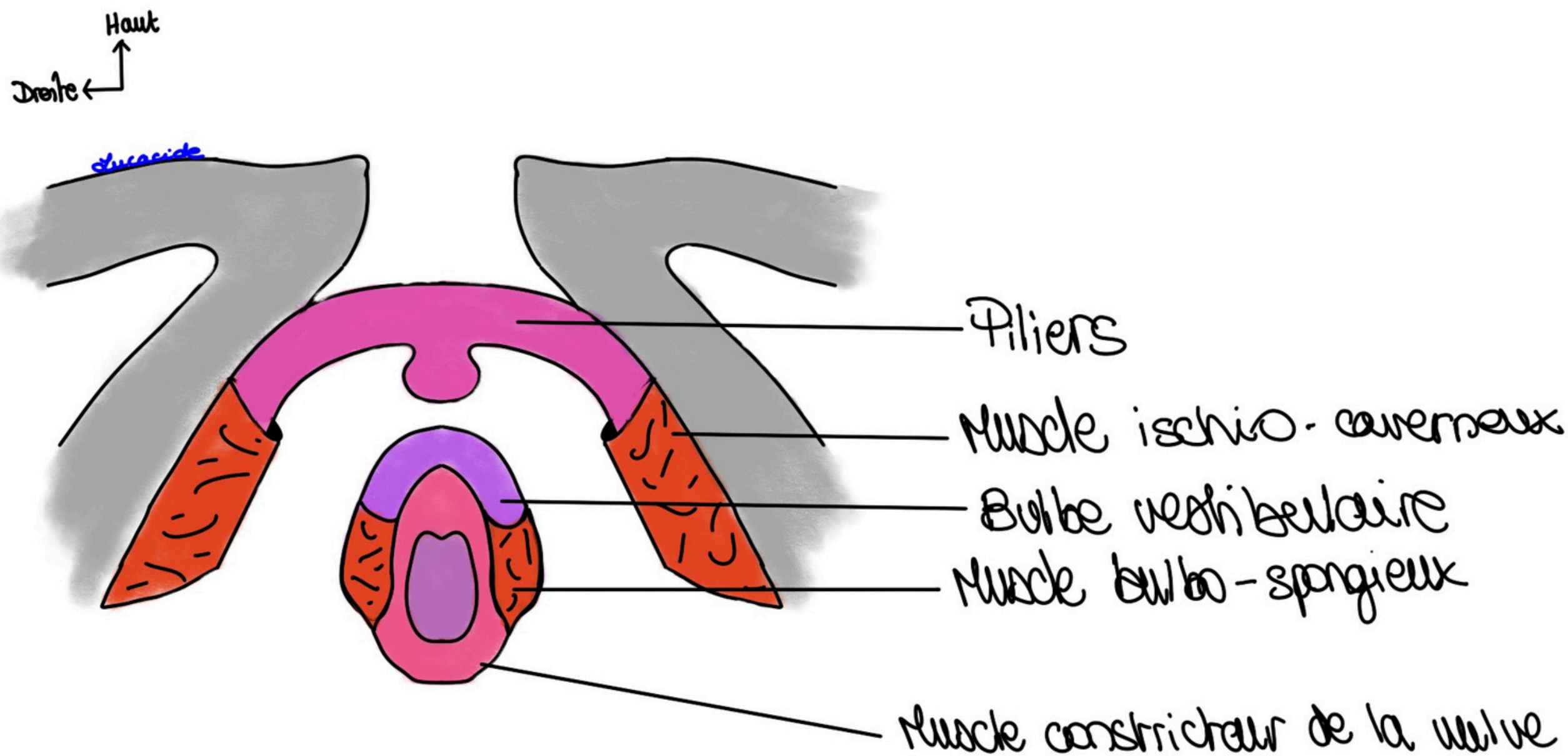


# \* FORMES D'HYMEN \*



# \* LES CORPS ÉRECTILES \*

Pendant ce temps en profondeur du périnée cutanée...

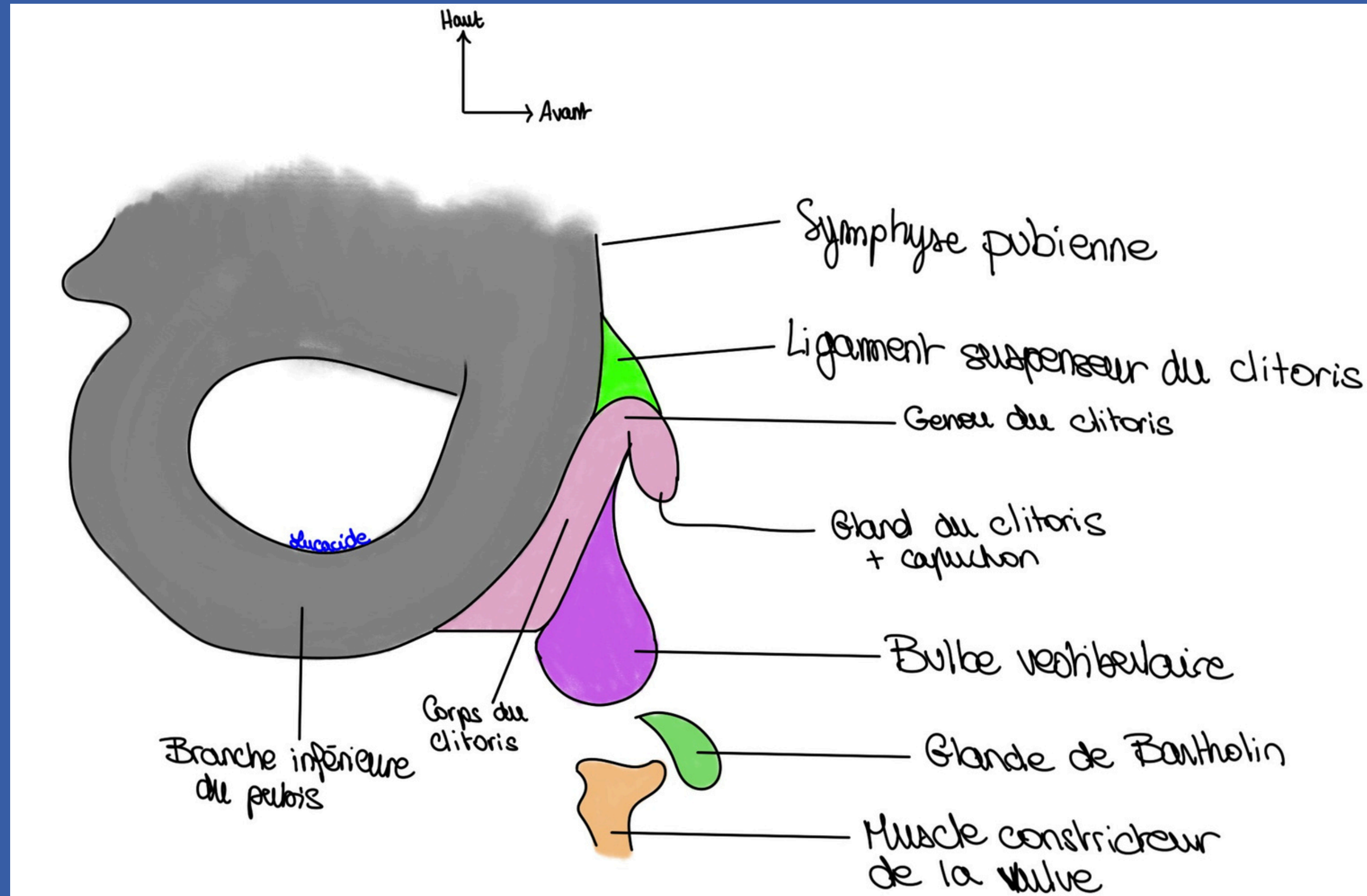


Entourés de muscles en cornets

Corps érectiles imparfaits

Clitoris

# LES CORPS ÉRECTILES



# ORGANES GÉNITAUX INTERNES

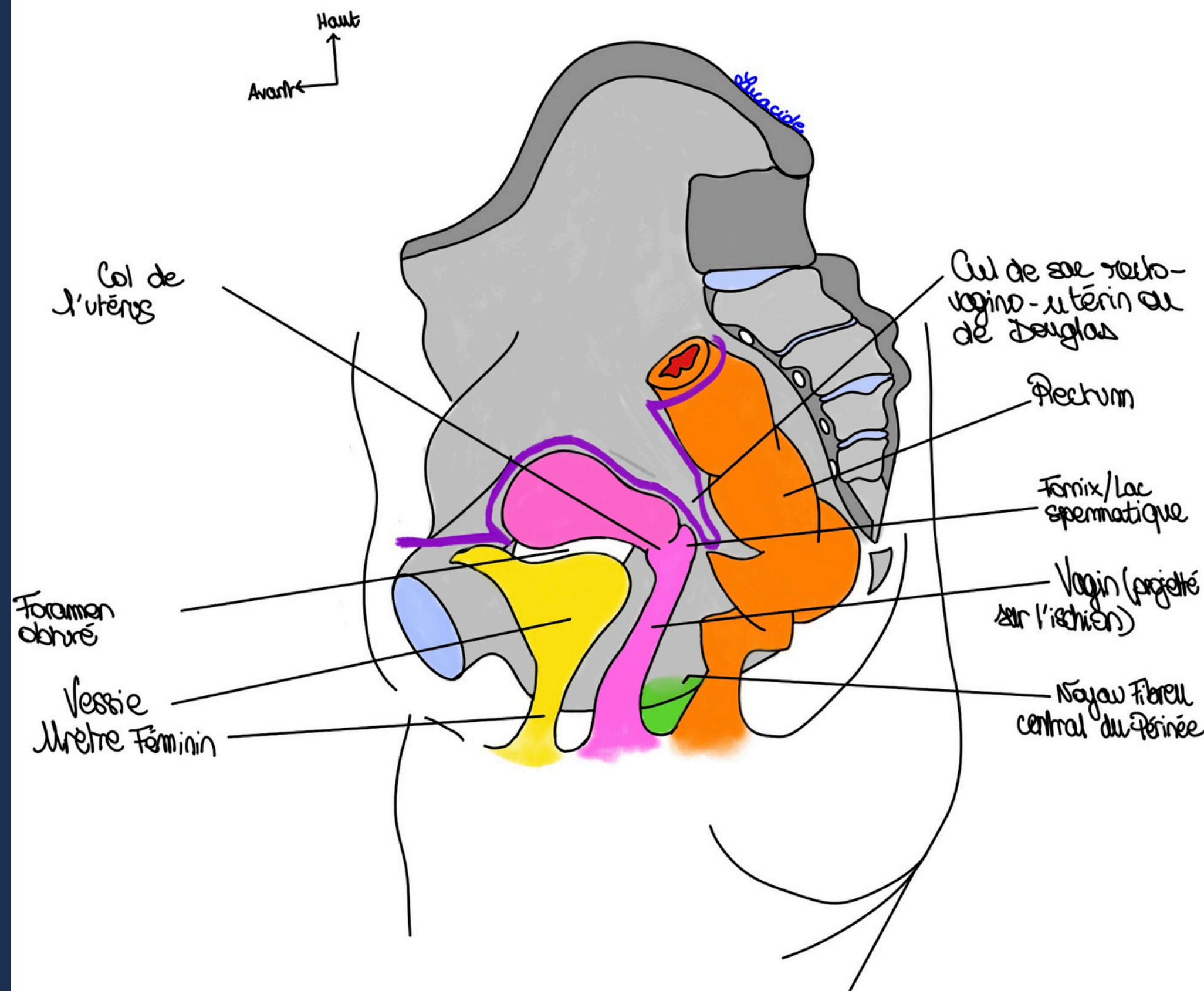
Vagin :

Projeté sur l'ischion

60° avec l'horizontal/concave en arrière

Organe musculo-membraneux de 8cm de long qui accueille le pénis lors de la copulation

Lac spermatique/fornix/voute/dome

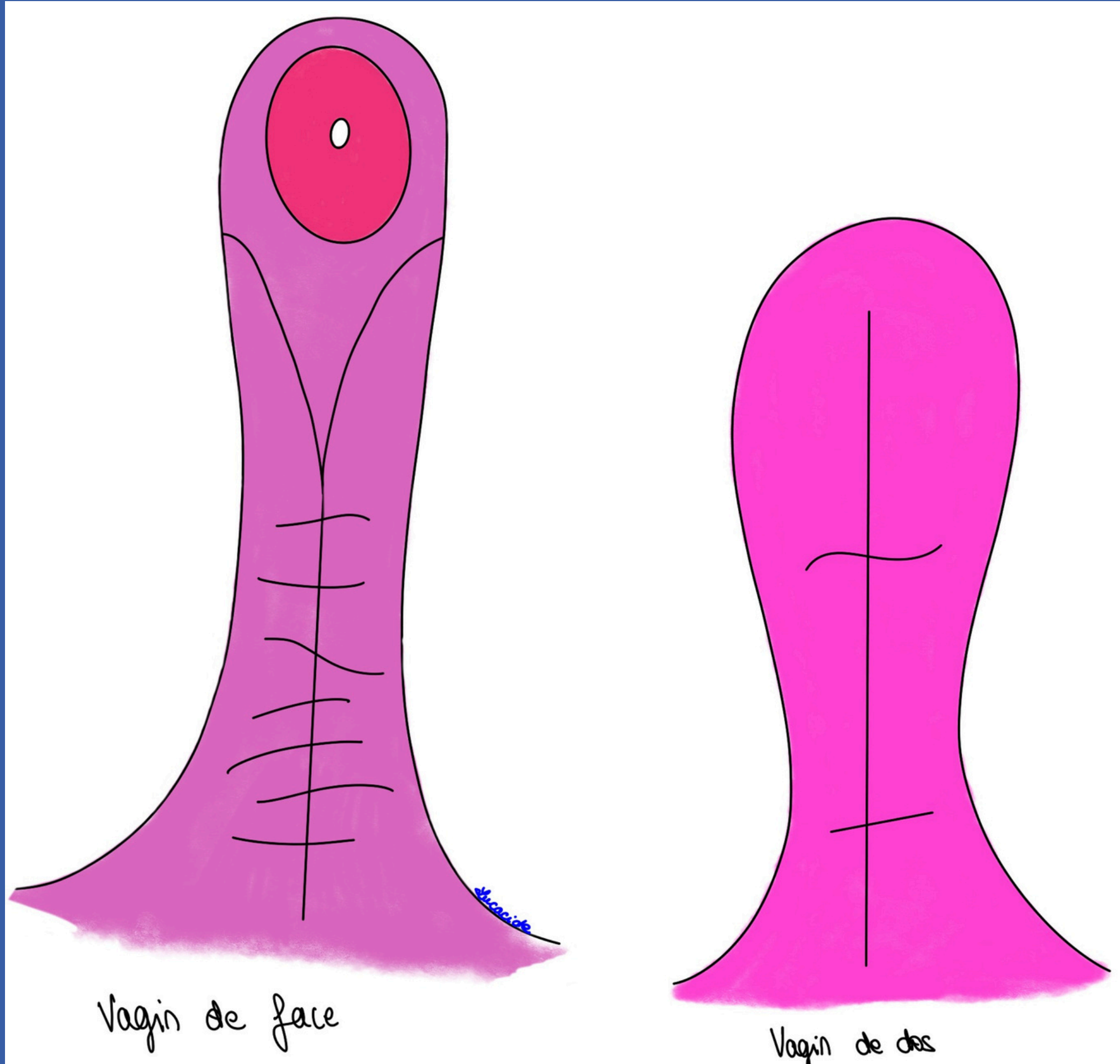


# OGI



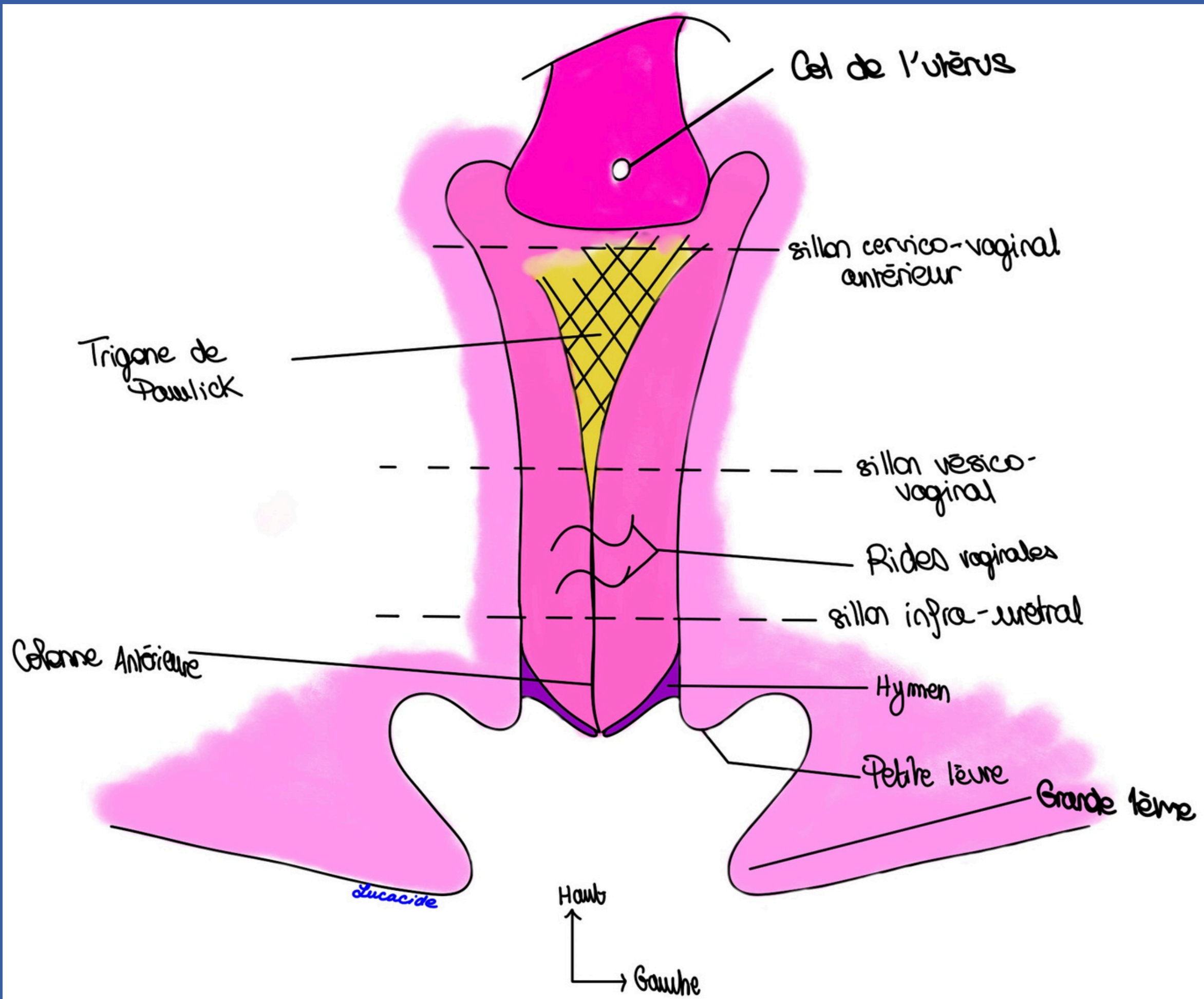
Rides vaginales (disparaissent avec le temps)

Colonnes (surtout antérieure)



Vagin de face

Vagin de dos



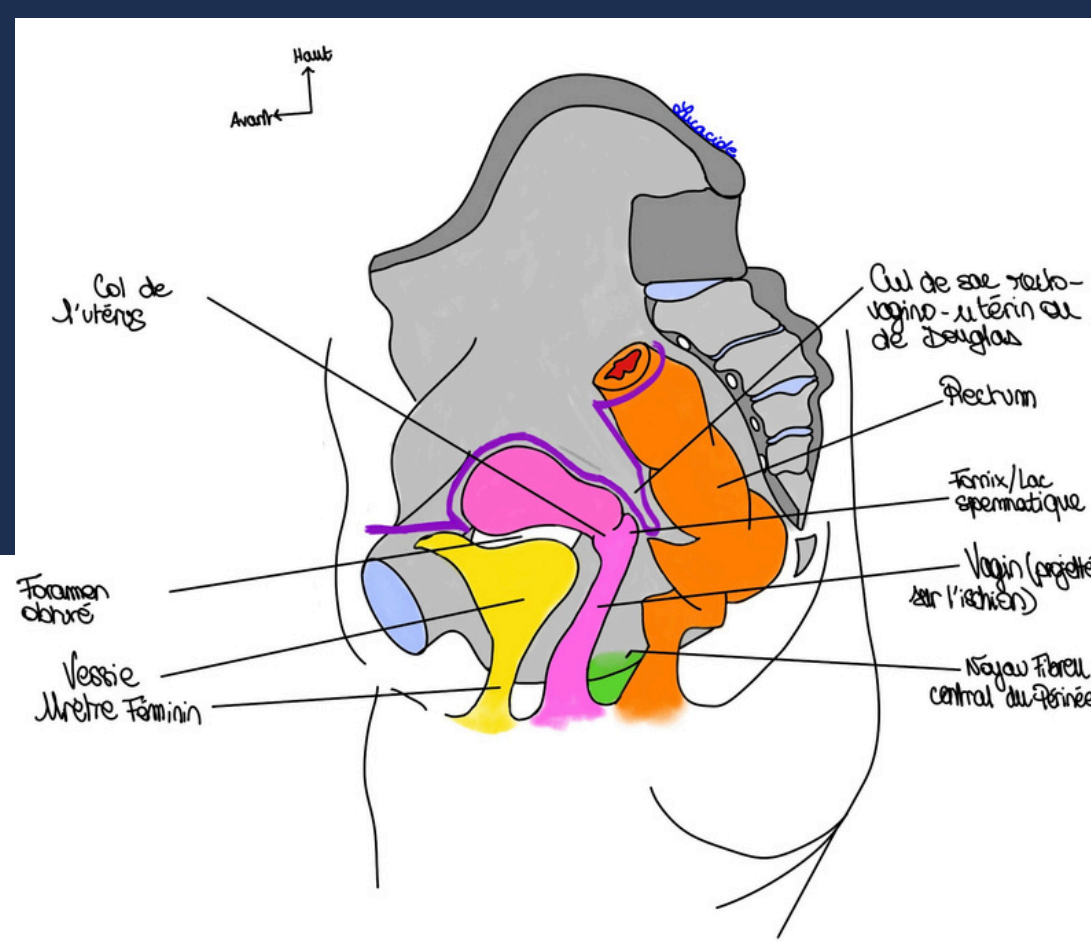
# OIGI



Sillon on verra le jour du présentiel (rajouts 24-25)

Trigone vaginal de Pawlick = projection sur la paroi antérieure du vagin du trigone vésical

# OIGI



## Utérus

Antéversé et antéfléchi en vue latérale

Tronc de cône aplati de face

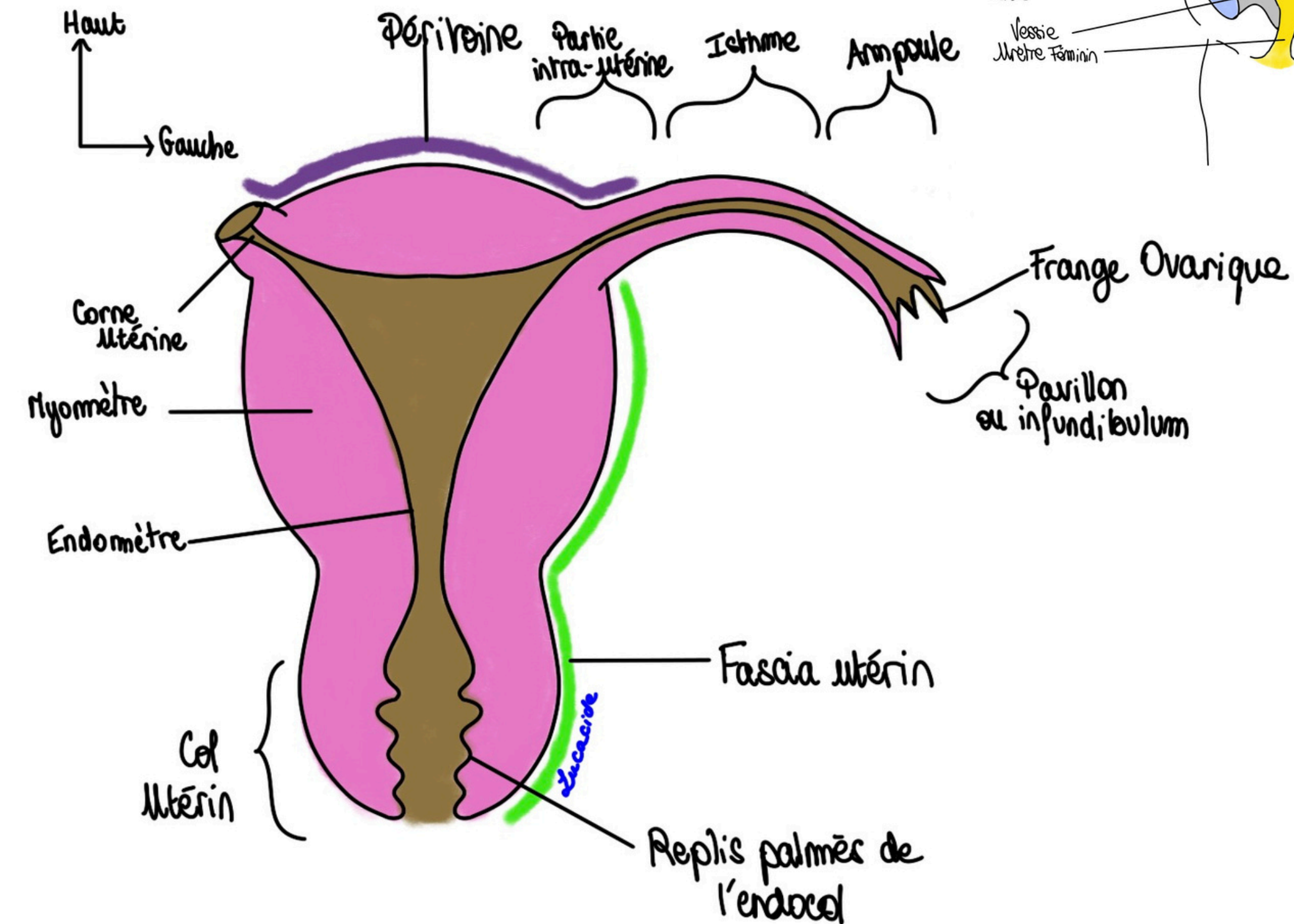
De haut en bas :

- Fond de l'utérus
- Corps
- Isthme
- Col

Différentes tuniques :


- Externe : Péritoine ou fascia
- Moyenne : myomètre
- Interne : endomètre

Forme stérilet







# OGI



Nullipare



Primipare



Multipare

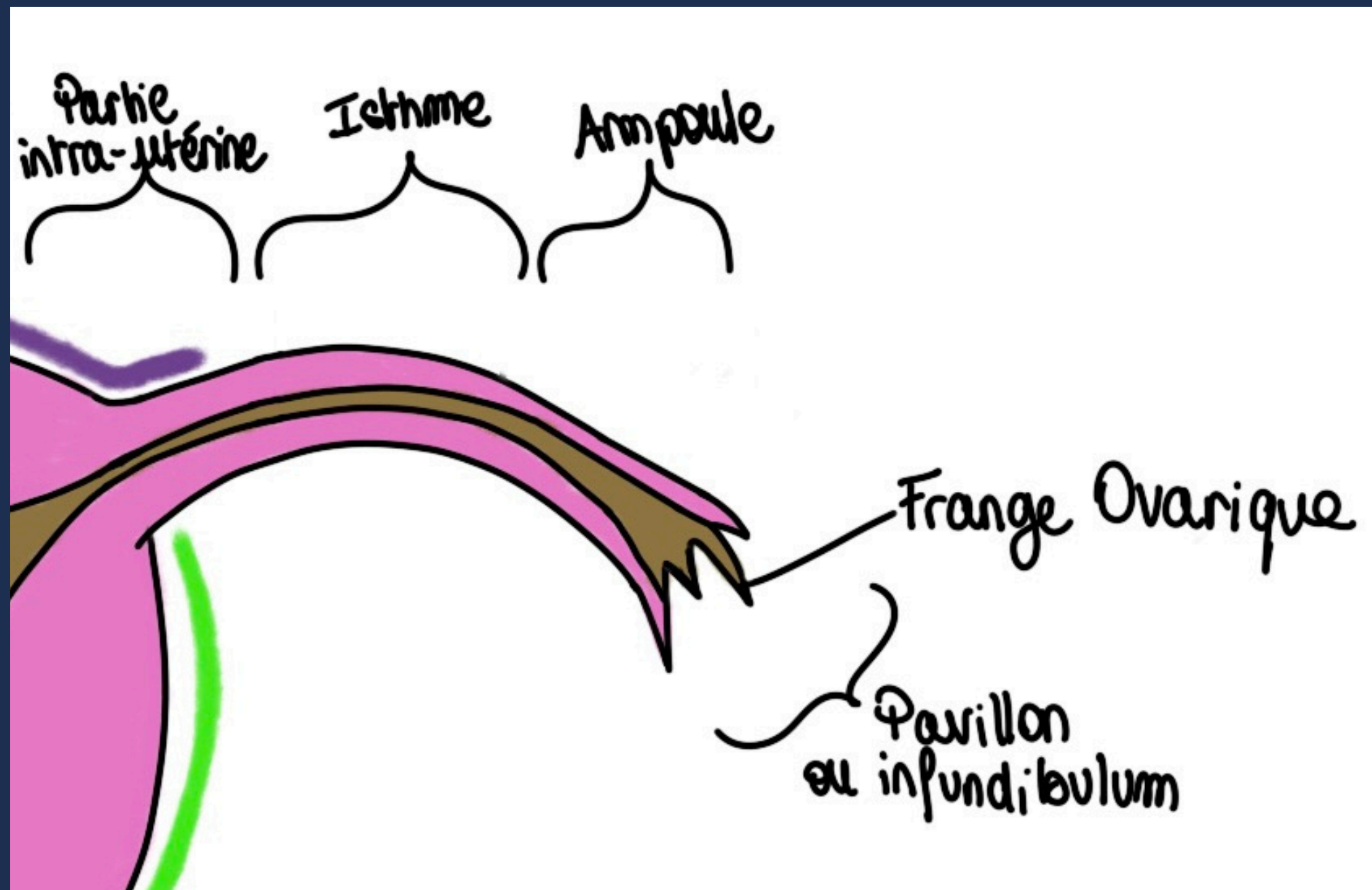
# OVI

Trompe = oviducte

Transport de l'oeuf de la gonade vers l'utérus

Plusieurs portions :

- Intra-utérine courte
- Isthme
- Ampoule (dilatée + fécondation)
- Pavillon

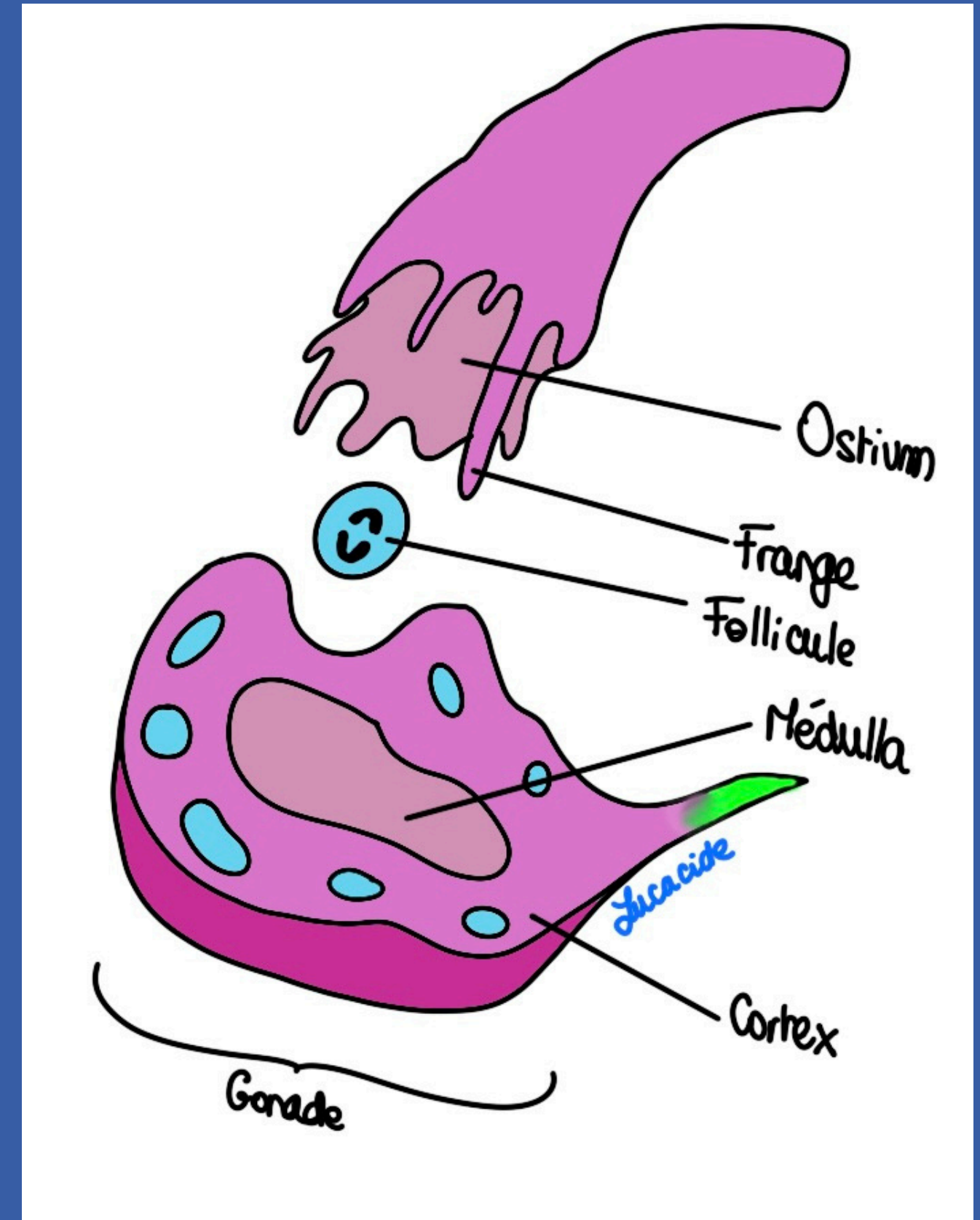


# OGE

## Ovaire

Taille et forme d'une amande, non péritonisée !!!!

Fonction/Partie de la gonade	Périphérie/Corticale /Cortex/Organe de la mère	Médulla/Organe de la femme
Exocrine	Follicules (Corps Jaune=CJ)	X
Endocrine	Progestérone du CJ	Oestrogènes

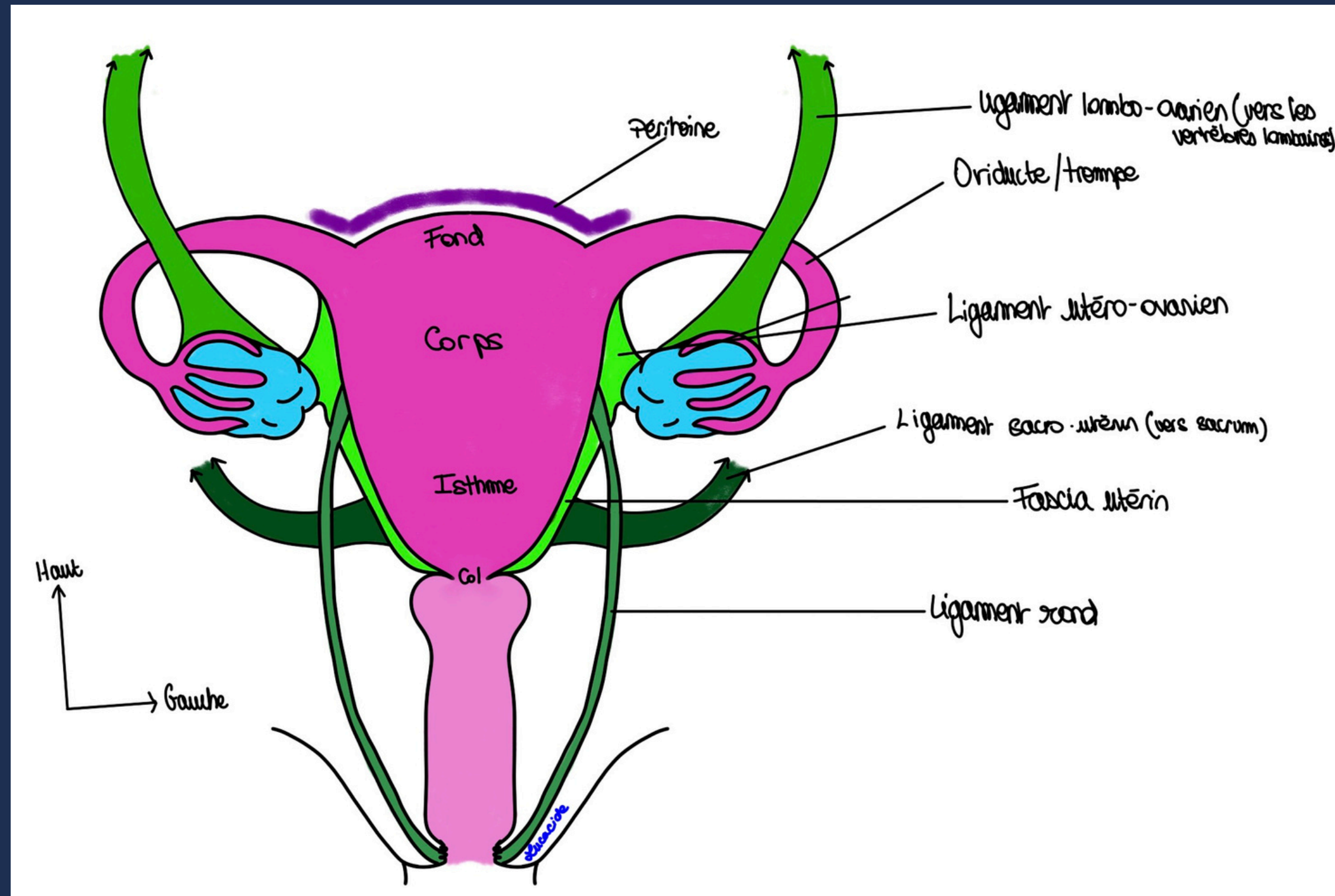


# LIGAMENTS

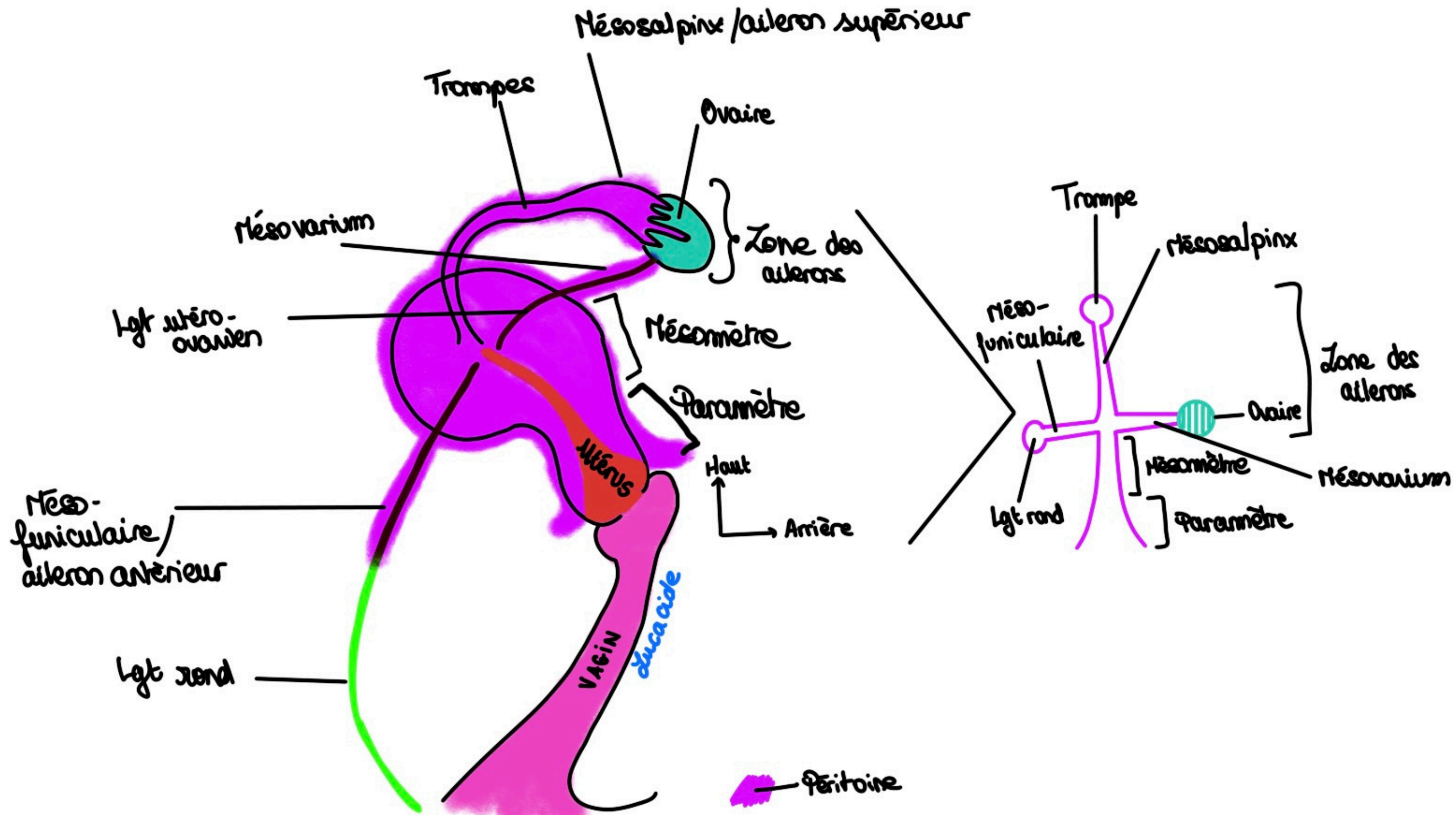
On retient que (pour l'instant) :

- Lgt Rond
- Lgt utero-ovarien

+ y a un ligament formé par le péritoine tendu entre les parois pelvienne et l'utérus



# LIGAMENTS

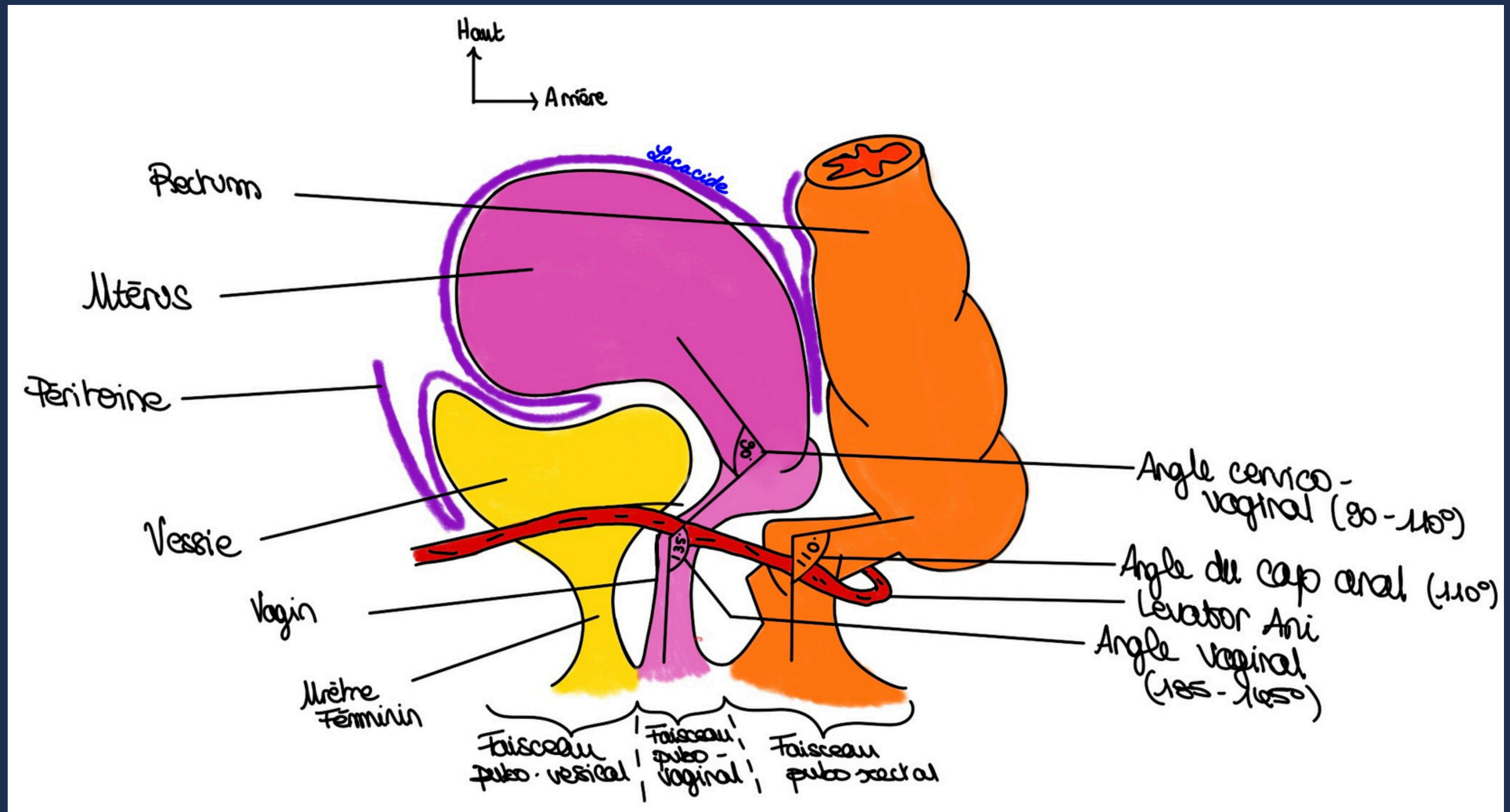


# RAPPORTS PÉRITONÉAUX

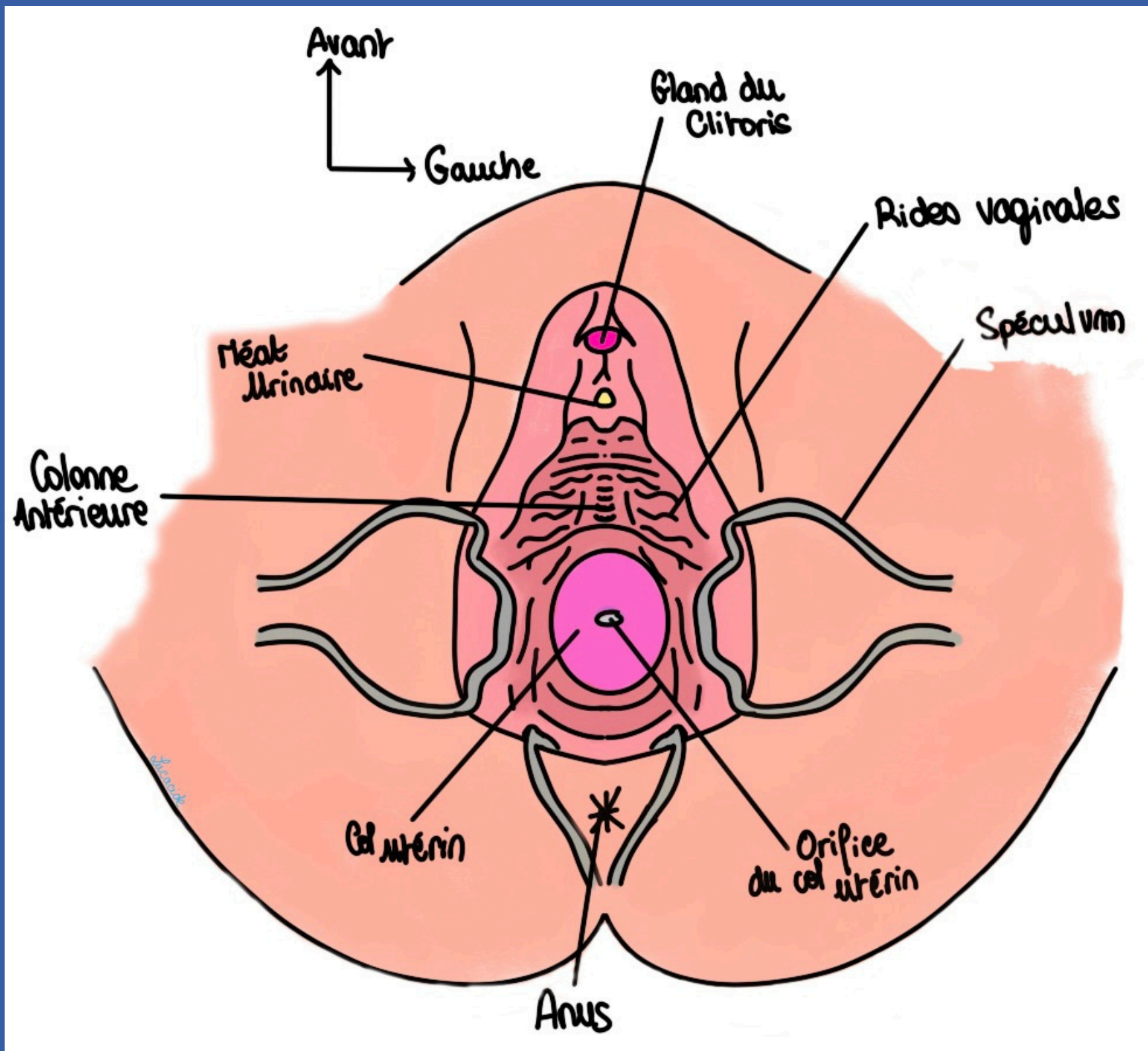
Cul de sac utéro vaginal

Cul de sac de Douglas

Angles +++ surtout après rajouts



# \* EXAMEN GYNÉCOLOGIQUE \*





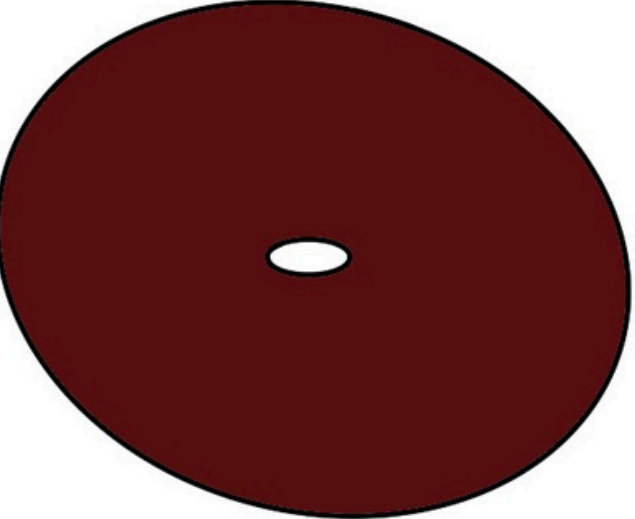

Toucher vaginal : pour examiner le col + DÉFLORÉE

Toucher rectal : Fornix/cul de sac de douglas +  
cri

Examen au spéculum : parois du vagin et col

→ Peut aboutir en coloration du col

# COLORATION DU COL

	Col Sain	Col malade (biopsie)
<i>Lucacide</i>		
Acide Acétique		
Lugol		



# BON COURAGE



*Merci, likez, commentez*

Questions → [forum](#)

