

Rachis

Coucou tout le monde ! Je me présente : Gabrielle aka Gaypophyse sur le forum et je suis vraiment trooop contente d'être une de vos tutrices d'anat G !!! On se retrouve aujourd'hui pour mon premier cours : le rachis. Alors au début ce cours va vous sembler un peu compliqué parce qu'au début on ne maîtrise pas forcément tous les termes un peu techniques et on n'a pas la vision d'ensemble du corps mais c'est NORMAL, vous comprendrez tout mieux en voyant les autres cours et revenant ensuite sur celui-là (et avec du recul vous verrez qu'il est hyper chill en fait). Je vais essayer de simplifier au max et de bien tout expliquer promis. Cette fiche correspond au cours vidéo sur moodle, il y a aura surement un cours présentiel qui apportera des infos en plus que je rajouterai sur la fiche bien évidemment. Ce qui est encadré en bleu ne sera pas au programme de l'EB4 et je n'en parle pas dans la vidéo mais je vous le laisse pour que ceux qui veulent commencer à apprendre puissent le faire. Sur ce je vous souhaite bon courage pour ce cours, promis tout va bien se passer (mes remarques et mémo seront écrits comme ça)

Sommaire :

Anatomie générale du tronc et du rachis

- Introduction et généralités
- Anatomie de surface

Squelette du tronc

- Généralités
- Rachis thoracique
- Rachis cervical
- Rachis lombaire
 - Sacrum

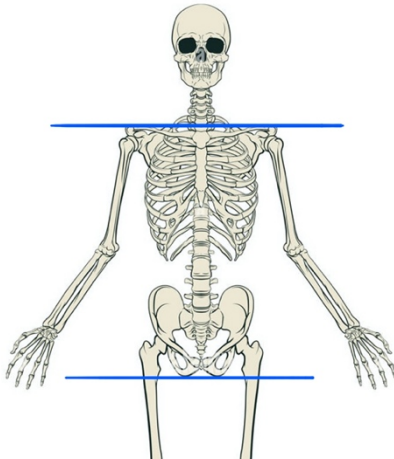
Anatomie fonctionnelle du rachis

- Pathologies du disque intervertébral
 - Autres pathologies vertébrales
 - Mobilité de la colonne
- Anatomie fonctionnelle statique
 - Squelette du thorax

1) Anatomie générale du tronc et du rachis

A) Introduction et généralités

Le **tronc** c'est l'ensemble du corps en enlevant les 4 membres, la tête et le cou. La limite supérieure du tronc correspond à l'**orifice supérieur du thorax** et sa limite inférieure correspond au **périnée (plancher pelvien)**



Le squelette du tronc correspond à la **colonne vertébrale** (le rachis thoracique et lombaire en particulier)

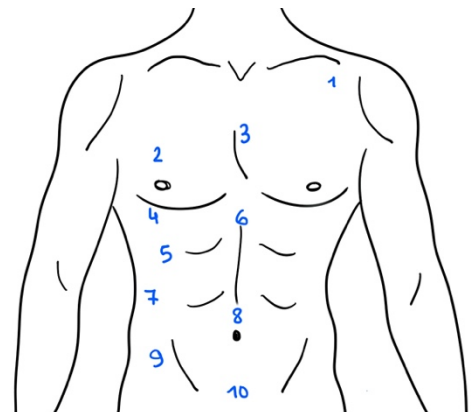
Donc le tronc c'est l'ensemble du thorax (avec le **rachis thoracique**) + le **rachis lombaire** + le **sacrum** (qui fait partie de la ceinture pelvienne) (*on va revoir tout ça très vite ça va devenir clair*)

B) Anatomie de surface

On va maintenant parler d'**anatomie de surface** (c'est très utile pour situer une plaie aux urgences par exemple ++)

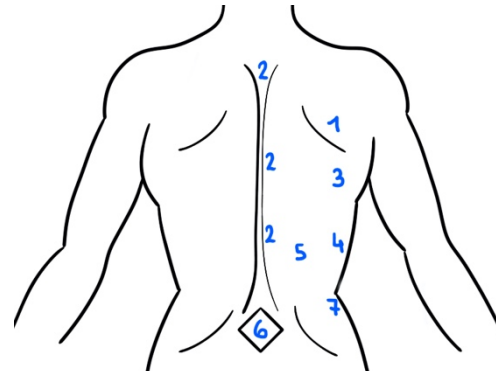
En **antérieur** on va avoir :

- 1 : La fosse infra claviculaire
- 2 : La région mammaire
- 3 : La région pré sternale
- 4 : La région infra mammaire
- 5 : L'hypochondre droit (*et gauche*)
- 6 : L'épigastre
- 7 : Le flanc droit (et gauche)
- 8 : La région ombilicale
- 9 : La région inguinale droite (*et gauche*)
- 10 : L'hypogastre (région pubienne)



Et en **postérieur** on va avoir :

- 1 : La région scapulaire
- 2 : La région vertébrale centrale
- 3 : La région infra scapulaire
- 4 : La région lombaire latérale
- 5 : La région lombaire post
- 6 : Le losange lombo sacral
- 7 : La crête iliaque



Petites infos en plus : la crête iliaque est le principal repère osseux (*vous pouvez la sentir*) en dehors des épines vertébrales et la région vertébrale se termine par le losange lombo sacré

Les **muscles du tronc** (*coucou Maylistériose*) sont **plats et courts** et permettent de mobiliser le tronc (*le professeur ne développe pas plus car cela a déjà été évoqué dans un autre cours*)

Le tronc divisé en deux par le diaphragme :

- On a une **région thoracique au-dessus du diaphragme**, elle-même divisée en deux : le **médiastin au centre** (divisé en médiastin antérieur, moyen et postérieur) + **l'appareil pleuropulmonaire latéralement**
- Et on a une **région abdomino pelvienne en dessous du diaphragme**

(Je sais que ça doit paraître hyper flou au début du semestre tous ces termes spécifiques mais Maylistériose parle du médiastin et des poumons dans son cours appareil respiratoire donc ça vous fait des rappels)

L'abdomen est aussi divisé en deux :

- La **cavité abdominale** (elle-même divisée en 2 régions : sus mésocolique et sous mésocolique) (*vous comprendrez bien avec le cours digestif de Lauraorte, ici ce sont juste des rappels*)
- La **cavité pelvienne**

Le tronc correspond donc à un ensemble de compartiments qu'il faut connaître et localiser

Alors je sais que ça fait beaucoup d'infos d'un coup mais en vrai toutes ces infos vous les reverrez plein de fois dans les cours de mes incroyables co-tut donc don't worry tout va bien se passer c'est promis !!!

2) Squelette du tronc

A) Généralités (entrons dans le vif du sujet)

On parle aussi de **squelette axial** qui s'oppose au squelette appendiculaire (c'est le squelette du membre inférieur et du membre supérieur, *cf. mes cours hihi*)

Le squelette axial c'est donc la colonne vertébrale qui correspond à la « **poutre** » de l'ensemble du tronc

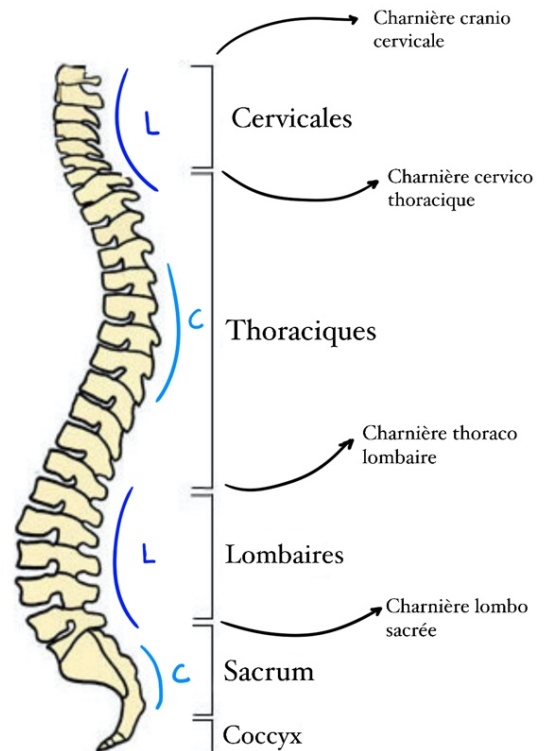
La colonne vertébrales et composée de **7 vertèbres cervicales, 12 vertèbres thoraciques, 5 vertèbres lombaires et du sacrum** (fusion de 5 vertèbres sacrées) (*ça c'est par cœur le nombre de vertèbres ++*)

On va avoir **différentes courbures sur une vue de profil** : +++

- Une **lordose lombaire**
- Une **cyphose thoracique**
- Une **lordose lombaire**
- Une **cyphose sacrée**

Mémo : Lordose Lombaire et à partir de là on sait que c'est toujours lordose puis cyphose donc on reconstitue

Par contre sur une **vue de face** la **colonne** est **parfaitement droite** ! (*Quand on regarde une personne de face elle est bien droite, y'a pas de courbes en vue de face normalement*)



On a donc plusieurs régions : **un rachis cervical, un rachis thoracique, un rachis lombaire et le sacrum** (*je sais qu'on se répète mais comme ça ça rentre mieux dans vos jolies têtes*)

Et qui dit régions, dit **charnières** entre les régions :

- Entre le crâne (C0) et l'atlas C1 : **charnière craniale cervicale**
- Entre la région cervicale et thoracique : **charnière cervico thoracique**
- Entre la région thoracique et lombaire : **charnière thoraco lombaire**
- Entre la région lombaire et le sacrum : **charnière lombo sacrée**

Ces charnières sont **très importantes sur le plan mécanique** : les pathologies traumatiques se font le plus souvent au niveau des charnières : on va avoir des

fractures entre C7 et T1, **entre T12 et L1** (les fractures vertébrales les plus fréquentes) et de **l'usure dégénérative** au niveau de la **charnière lombo sacrée**

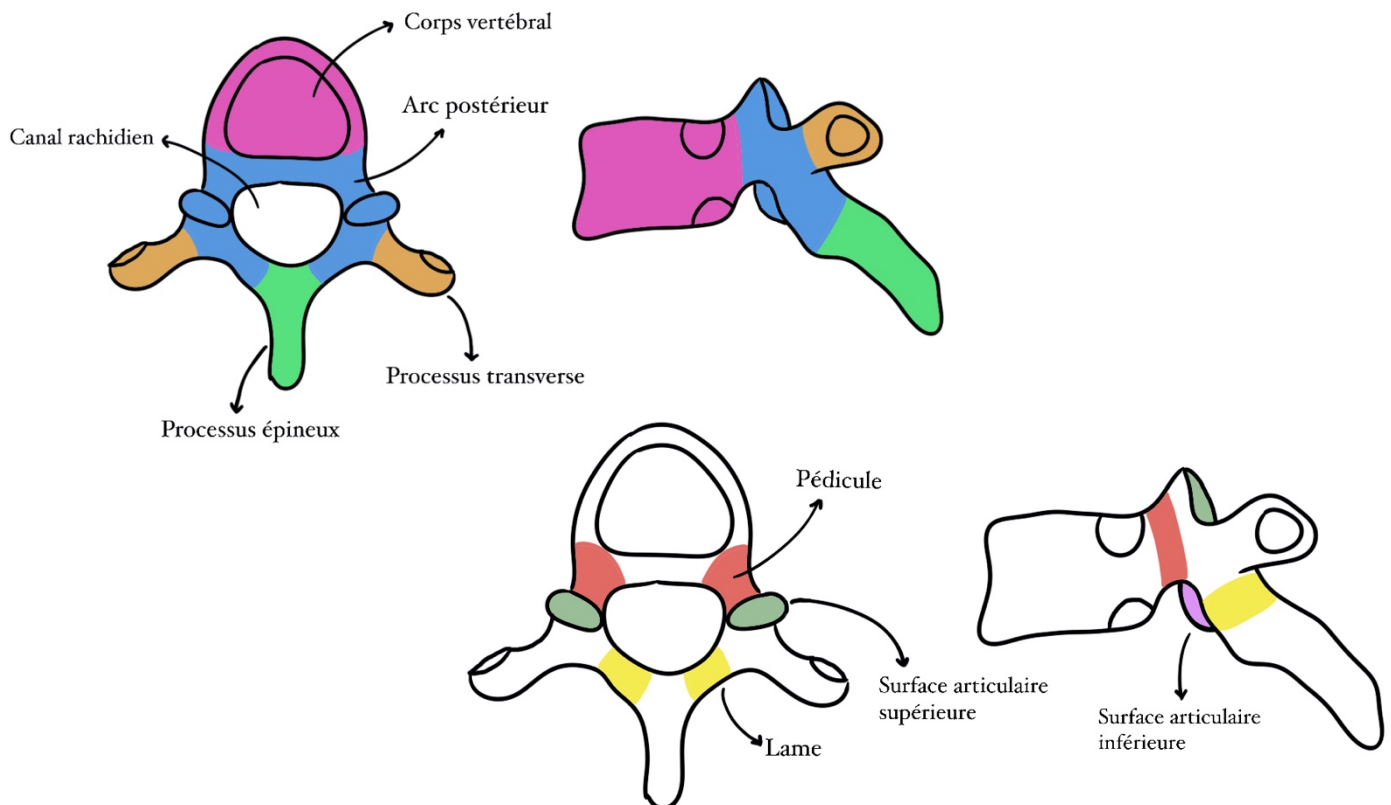
Les **zones charnières** sont donc des **zones d'usure** (*mémo : à la charnière Thoraco lombaire on va avoir des Traumatismes (les fractures) et aussi niveau de la charnière lombo sacrée on va avoir de l'usure dégénérative car il y a tout le poids du corps dessus*)

B) Rachis thoracique

La vertèbre type est T5 car elle n'a pas de particularités

On peut alors citer les différents éléments qui composent une vertèbre :

- Un **corps vertébral (CV) cardiforme** (*mémo : cardiforme ressemble à « cœur » qui est aussi niveau du rachis thoracique*)
- Un **arc postérieur** qui comprend les **pédicules** directement collés au CV, les **lames** en arrière qui se réunissent et les **surfaces articulaires (SA) supérieures et inférieures**
- Le **canal rachidien** (ou vertébral) au centre de l'arc, où passe la moelle épinière
- Les **processus** (ou apophyses) **transverses**
- Le **processus épineux monofide** (*les processus épineux vous pouvez les sentir en touchant votre colonne dans le dos*)



*Sur la gauche vous avez une vue supérieure et sur la droite vous avez une vue de profil, et en gros les vertèbres vont s'empiler les unes sur les autres : les corps vertébraux vont s'empiler et les deux surfaces articulaires supérieures d'une vertèbre vont s'articuler avec les deux surfaces articulaires inférieures de la vertèbres du dessus, (c'est le même principe pour toutes les vertèbres du rachis), je vous conseille **VIVEMENT** d'aller sur visible body pour bouger la colonne dans tous les sens pour mieux comprendre ++*

Les **pédicules** sont importants pour les chirurgiens de la colonne car c'est à l'intérieur des pédicules qu'on met des **vis d'ostéosynthèse** en cas de fractures ou de déformation vertébrale

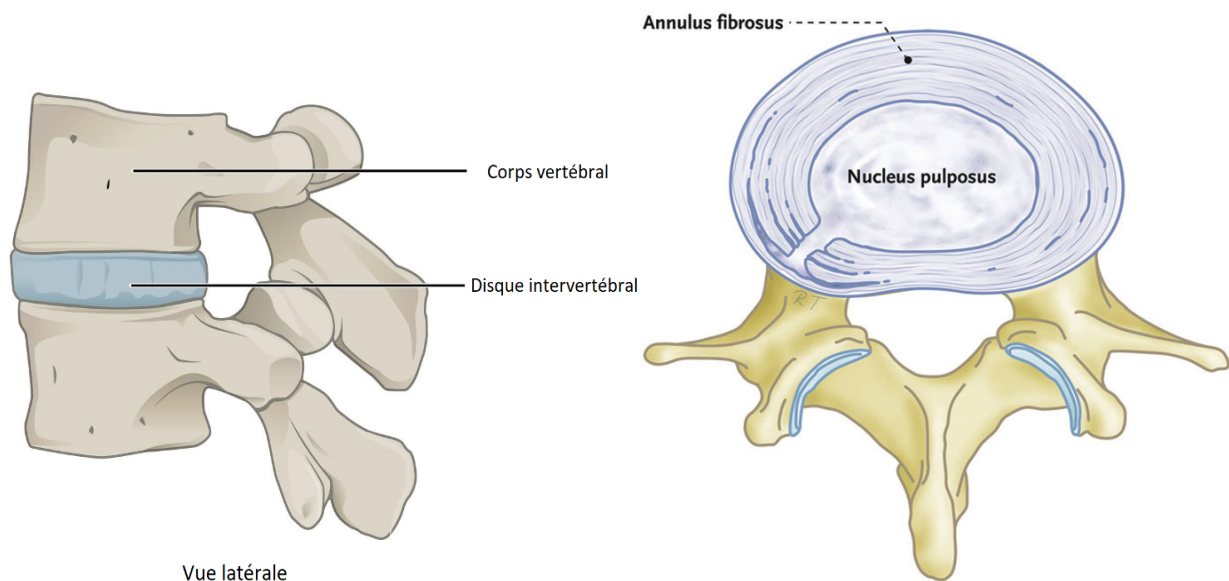
Au niveau des vertèbres on a 3 systèmes anatomiques :

- **Une partie antérieure** : CV + disques intervertébraux (CIV) *on y revient après*
- **Une partie moyenne** : canal vertébral ou passe la moelle (avec donc les risques neurologiques)
- **Une partie postérieure** : surfaces articulaires + lames + processus épineux

La partie (ou colonne) antérieure : corps vertébraux + disques intervertébraux

Le **disque intervertébral** correspond à du **fibrocartilage (solide) non vascularisé** et il est composé d'un **nucléus pulposus** (noyau pulpeux) au centre et **anulus fibrosus** (anneau fibreux) en périphérie. Il a un rôle d'amortisseur car il **absorbe les contraintes mécaniques**

*Mémo : le **DIV** c'est comme une noix de coco, pulpeux à l'intérieur (la chair du fruit) et fibreux à l'extérieur (la coque autour), j'espère que vous aimez la noix de coco, moi j'adore*



Il y a bien sûr des **ligaments pour tenir les vertèbres entre elles** : un **ligament vertébral commun en avant des CV** et aussi un **ligament commun en arrière du CV** (dans le plan des pédicules) *je vous met un schéma sur les ligaments après*

- ⇒ Le **ligament commun antérieur est plus large que le postérieur**
- ⇒ Ces ligaments sont **richement vascularisés** : s'il se déchirent on ressent une douleur aigue qu'on appelle **lumbago** (très fréquente dans les hernies discales, *on les revoit plus tard ne vous inquiétez pas*)

La colonne moyenne : canal rachidien

La moelle spinale va de **C0 jusqu'en L2**, en **dessous de L2** il n'y a plus de moelle et parle alors de **queue de cheval** qui prolonge la moelle spinale. Des racines sortent de cette queue de cheval à chaque étage en regard des disques et au niveau des **foramen intervertébraux FIV** (ou trous de conjugaison). C'est entre deux pédicules que se trouvent un trou de conjugaison

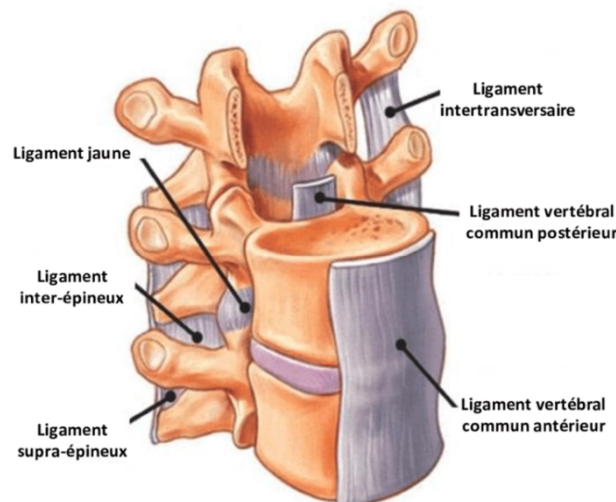
Donc on a la moelle qui circule dans le canal rachidien et entre chaque vertèbres y'a des racines nerveuses qui sortent de chaque côté par les FIV pour aller innerver tout le corps (vous reverrez ça avec Dianévrisme dans système nerveux)

Alors l'an dernier après le présentiel y'a eu un débat sur cette histoire de moelle jusqu'en L2 et de queue de cheval, je vous mets ce que dit le prof en vidéo et on verra ce qui se dit cette année en présentiel

Colonne postérieure : surfaces articulaires + lames + apophyse épineuse

Tout ceci est réuni par des **ligaments** à chaque niveau :

- Au niveau des articulation : la **capsule articulaire**
- Au niveau des lames : le **ligament inter lamellaire** (ou ligament jaune)
- Au niveau des épineuses : le **ligament interépineux** et le **ligament supra épineux**
- Au niveau des processus transverses : le **ligament intertransversaire**



Le ligament supra épineux relie les pointes des épines, alors que l'interépineux relie la « queue » des épines

C) Rachis cervical

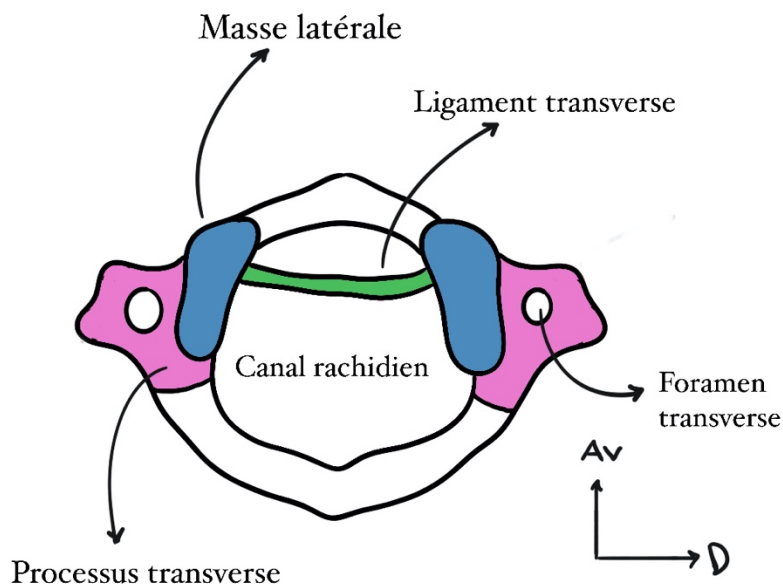
Le **rachis cervical supérieur** est composé de **C1 et C2**

Le **rachis cervical inférieur** est composé de **C3, C4, C5, C6 et C7**

Vous reverrez tout ça plus en détail en anat TC !

La **première** vertèbre cervicale (**C1**) s'appelle **l'atlas** : *(vue supérieure de C1 en dessous)*

- Elle a une **forme d'anneau**
- Elle n'a **PAS de corps vertébral** mais des **masses latérales**
- Son canal vertébral est très large
- Elle a **2 surfaces articulaires supérieures** qui s'articulent avec le **crâne**
- Elle a **2 surfaces articulaires inférieures** qui s'articulent avec **C2**



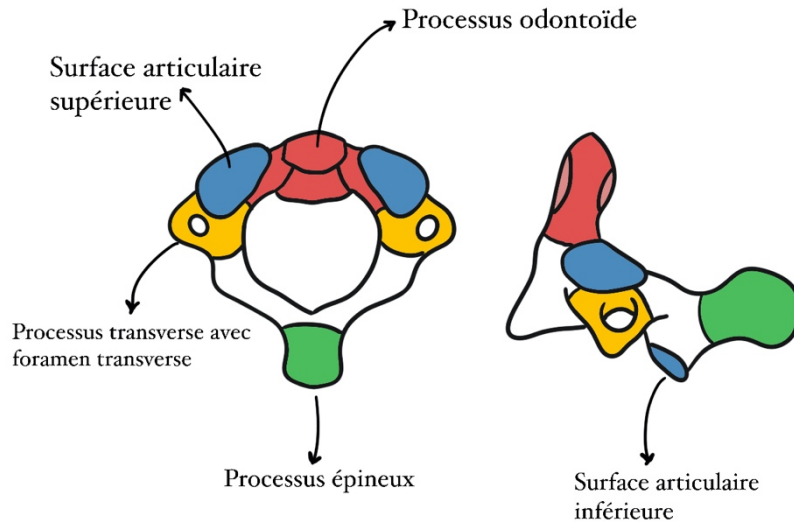
Les vertèbres cervicales ont une particularité : elles ont un **foramen transverse** au niveau du processus transverse par lequel passe **l'artère et la veine vertébrale** +++ (les 2 artères pénètrent par le foramen magnum et forment ensemble le tronc basilaire, *vous reverrez ça avec Dianévrisme*)

Foramen = trou dans un os

La **deuxième** vertèbre cervicale (**C2**) s'appelle **l'axis** : *(vue supérieure et latérale de C2 en dessous)*

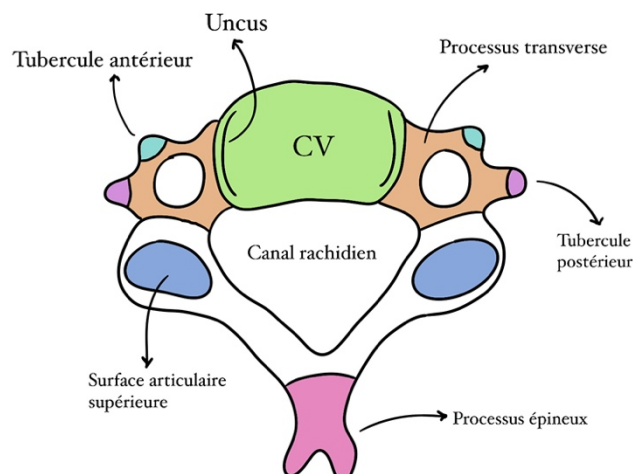
- Elle a une **apophyse odontoïde** (*littéralement comme une dent*)
- Il y a une articulation à l'avant de l'apophyse odontoïde qui s'articule avec l'arrière de l'arc antérieur de C1

- Il y a un **ligament transverse au niveau de C1** qui s'articule avec la face postérieure de l'odontoïde et qui bloque l'axe de rotation pour éviter que l'apophyse odontoïde ne touche les éléments neveux en arrière (*au secours j'en peux plus du mot odontoïde*)



La vertèbre type du rachis cervical inférieur est C5 : (*vue supérieure de C5 en dessous*)

- Le **corps vertébral est carré**
- On a toujours des **foramen transverses** pour faire passer l'artère et la veine vertébrale
- Toujours des surfaces articulaires supérieures et inférieures (sur le schéma on ne voit que les supérieures)
- On a des **uncus** sur les côtés du CV pour protéger le chirurgien des éléments vasculaires (*les bords du CV sont relevés en gros*)
- Le **processus transverse a deux tubercules** : un **antérieur** et un **postérieur**
- Une **apophyse épineuse bifide** (*comme une queue de sirène*) de C3 à C6 (car C7 est transitionnelle donc elle est MONOFIDE) *donc C3 à C7 = bifide et C7 = monofide car transition vers les vertèbres thoraciques qui ont un processus épineux monofide*

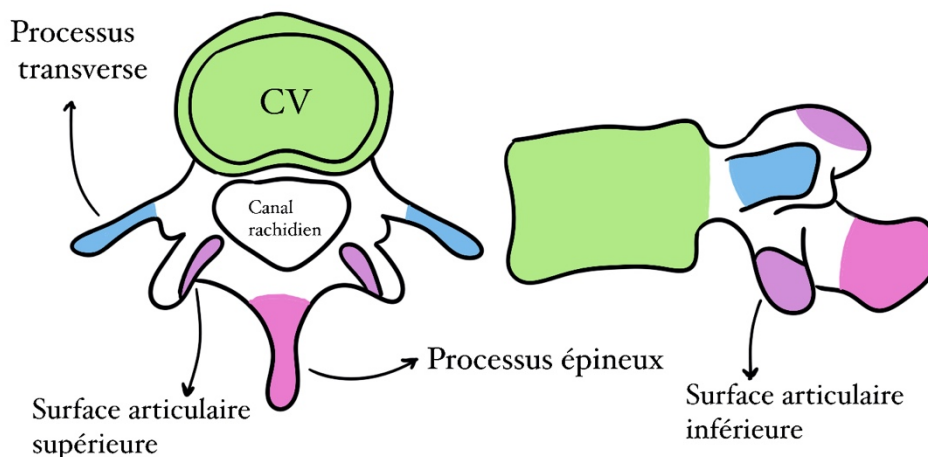


Je trouve personnellement que les vertèbres cervicales inférieures (genre C5) ressemblent beaucoup à des têtes joyeuses mdr je les ai toujours trouvées mimi (si vous êtes tristes pensez à C5)

D) Rachis lombaire

Vertèbre type : L3 (*vue supérieure et de profil en dessous*)

- Le **corps vertébral est réniforme** (*mémo : les reins sont au niveau des lombaires donc réniforme*)
- On a des **apophyses transverses** plus ou moins fines : L3 a les apophyses transverses les plus longues (*mémo : la L3 c'est la dernière année de licence donc c'est long, comme les processus transverses de L3*)
- Les **surfaces articulaires sont massives** (*elles supportent tout le poids*) avec une orientation plutôt sagittale (orientation frontale au niveau thoracique)
- **L'apophyse épineuse et courte, épaisse et monofide**
- Le **canal vertébral est large** (et L3 il ne contient que la queue de cheval et plus de moelle spinale, *# rappel*)



E) Le sacrum

Le dernier élément qui se situe à la **base de la colonne vertébrale**, il correspond à la **fusion de 5 vertèbres sacrées** ; on a donc **4 zones de fusion**, équivalentes aux disques intervertébraux

Cas particulier : 6 vertèbres sacrées, *mais le professeur ne posera pas de question dessus youuuupi*

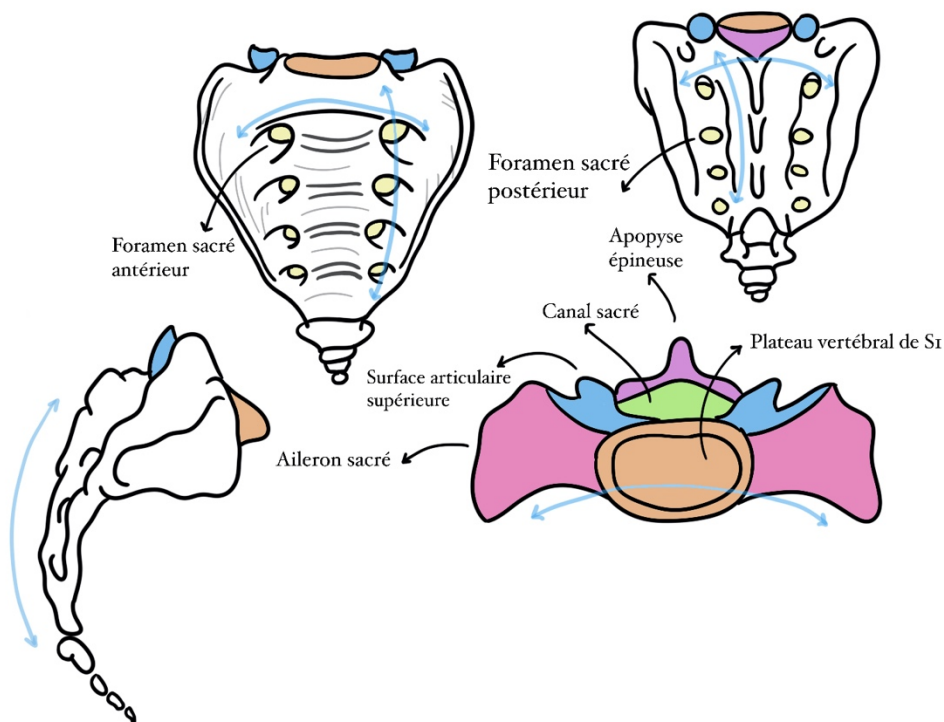
On retient qu'il y a **4 paires de foramens sacrés en antérieur et 4 paires en postérieur**, il s'agit du **lieu de sorti des nerfs sacrés**, qui formeront les plexus sacrés et rejoindront les plexus lombaires (*plexus = un réseau de nerfs*)

Le sacrum a une forme particulière : (*vue antérieure à gauche, vue postérieure à droite et vue supérieure et de profil en bas*)

- Il a une **forme de triangle** qui permet de répartir le poids du corps vers les 2 hanches
- Il s'agit d'une **zone de répartition des charges**
- On retrouve une **double concavité antérieure** visible sur os sec *cette double concavité est importante ++ je le montre avec mes flèches bleues : on a une concavité antérieure dans le plan frontal (la flèche horizontale) et une concavité antérieure dans le plan sagittal (la flèche verticale), regardez sur visible body si vous avez du mal à visualiser !!*

Sur une vue supérieure on voit :

- Un équivalent du **plateau vertébral de S1**
- Une zone qui s'élargit latéralement : **l'aileron sacré**
- Une **surface articulaire supérieure**
- **L'apophyse épineuse toute petite**
- Le **canal vertébral sacré**



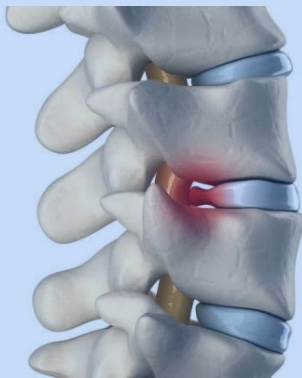Petite pause s'impose : je voulais juste vous rappeler que vous êtes vraiment courageux, vraiment c'est incroyable ce que vous faites et je suis très fière de vous. On ne s'en rend pas forcément compte en tant que P1 mais sachez que vous fournissez un travail énorme et que même si c'est compliqué vous ne lâchez rien, et ça c'est beau. Je crois en vous, vous êtes les meilleurs continuez comme ça !!! Je vous souhaite bon courage pour la suite de ce cours et je suis de tout cœur avec vous <3

3) Anatomie fonctionnelle du rachis

La colonne vertébrale est comme la poutre osseuse du tronc : elle a un rôle de stabilité qui est nécessaire à la position érigée (*debout*), elle a un rôle de mobilité (*dont on parle plus tard*) et elle a un rôle de protection des éléments nerveux (*la moelle épinière*)

A) Pathologie du disque intervertébral

Le prof rappelle les éléments ligamentaires du rachis (tous les ligaments qu'on a vus au-dessus) et il répète que le **ligament vertébral commun postérieur est plus fin que celui antérieur** : il constitue une **zone de faiblesse avec un risque de hernie discale** (souvent paramédiane)



Alors une hernie c'est la sortie anormale d'un tissu ou d'un organe (ici le disque intervertébral) à travers la paroi de la cavité dans laquelle il réside normalement : donc notre petit disque il va passer à travers le ligament commun postérieur et va sortir en partie de son emplacement normal pour se rapprocher de la moelle

On a alors un **système qui est très tenu** avec tous ces ligaments mais aussi **très mobile** (*je me répète mais on va vite en parler*)

Le **disque est à la partie antérieure** du rachis (*tut' rappelle la colonne antérieure*) Il a un aspect blanc car c'est du cartilage avec une périphérie fibreuse solide et une partie centrale beaucoup plus aqueuse et permettant ce **phénomène d'amortisseur** : les charges sont verticales et le disque est le principal élément pour assumer ces charges

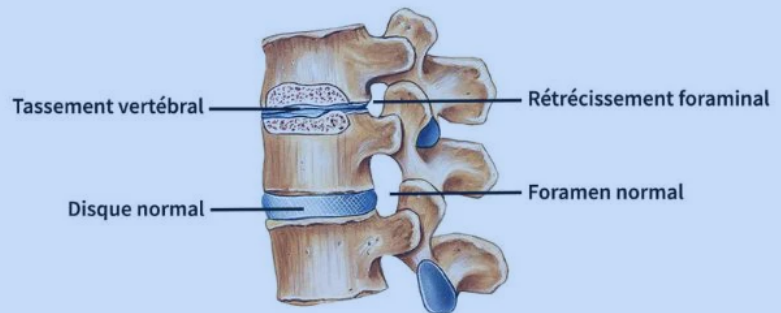
Cependant avec le temps **le disque va s'user** et il va notamment **se tasser**, c'est le principe des **pathologies dégénératives** qui sont liées à l'âge

En arrière des CV on a un espace qui permet la sortie des nerfs : **les foramen intervertébraux** (*dont on a parlé*), qui sont **plus ou moins hauts** grâce à la **hauteur du disque**

Avec l'âge, la dégénérescence discale va amener une modification structurale du disque avec une défaillance des propriétés mécaniques et un **rapprochement inévitable des vertèbres entre elles**. Ce phénomène va donc entraîner un pincement discal qui fait que les deux plateaux vertébraux vont se toucher et les **foramens intervertébraux vont rétrécir** et les nerfs passeront moins bien

Tout ceci entraîne bien sûr des **douleurs** mais il est difficile de savoir si ces douleurs sont discales, foraminales ou articulaires, c'est l'objet de l'enquête diagnostique du médecin ou du chirurgien

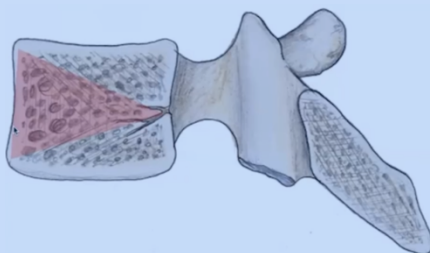
Mais en tous cas tout ceci est synchrone : **l'usure du disque va amener un vieillissement du foramen intervertébral +++**



B) Autres pathologies vertébrales

Si on regarde une vertèbre en coupe sagittale on remarque le corps vertébral avec une **périphérie corticale solide mais l'intérieur est de l'os spongieux relativement fragile**

- ⇒ Lors de traumatisme modéré chez la femme âgée ou plus violent chez les plus jeunes on peut avoir un **tassement vertébral** avec une vertèbre plutôt carrée qui devient alors **trapézoïde** (*la partie postérieure de l'os du CV est plus solide mais on a un triangle à l'avant qui l'est moins et qui peut se tasser*)
- ⇒ L'élément le plus important sera l'atteinte ou non des éléments neurologiques

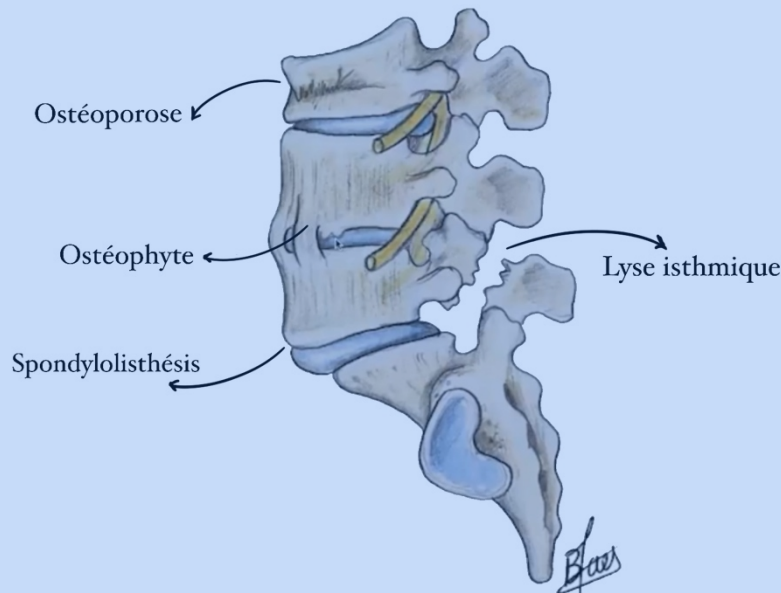


On imagine que la vertèbre se tasse là où il y a le triangle et ça forme un trapèze

Le prof cite d'autres pathologies qui seront résumés sur un schéma :

- La **perte de densité osseuse** qui correspond à de **l'ostéoporose** (fréquent) => tassement vertébral à nouveau
- **Arthrose** avec **disparition des DIV** et **contact entre les CV**, cela peut entraîner des **ostéophytes = fusion des vertèbres** dégénérative

- **Glissement de L5 par rapport au plateau supérieur de S1 : spondylolisthésis** (si glissement en avant : antélisthésis) *ce nom est très barbare mdr désolée*
- **Cassure ou fracture (lyse)** au niveau de la jonction entre la surface articulaire supérieure de S1 et la surface articulaire inférieure de L5, on parle de **lyse isthmique** (si c'est une lyse bilatérale elle est responsable du glissement de L5 par rapport à S1)



Ce sont des éléments qu'on constate **lors de radio** pour des bilan de lombalgie en particulier (*lombalgie = douleur lombaire*)

C) Mobilité de la colonne

En **positon debout statique**, si on let un fil à plomb partant du **méat acoustique externe** il tombe verticalement pile dans l'axe du **centre de la tête fémorale**, c'est la **position de repos qui est équilibrée**

Malgré cela on a une **grande mobilité du tronc** et il est important de connaître les mobilités du rachis car en cas de chirurgie **d'arthrodèse** (*blocage des vertèbres pour des raisons thérapeutiques*) les patients doivent savoir ce qu'ils risquent de perdre en mobilité

- Le **rachis cervical extrêmement mobile** : la tête peut être mise dans plein de positons
- Le **rachis thoracique est très peu mobile** car c'est une cage
- Le **rachis lombaire est très mobile**, c'est notamment pour ça qu'on a beaucoup d'usure dégénérative à ce niveau

Je vous mets juste en dessous un tableau avec les différents degrés de mobilité de chaque rachis, alors juste pour bien comprendre RCS veut dire « rachis cervical supérieur »

	Rachis cervical	Rachis thoracique	Rachis lombaire
Flexion/extension	127° (dont 45° RCS)	30° flex/20° ext	53° flex/30° ext
Rotation axiale	71° (dont 50% RCS)	40° (85% T6 à T12)	8°
Inflexion latérale	53° (dont 13° RCS)	20°	20°

Explication des différents mouvements : (je prends l'exemple du rachis cervical mais c'est le même principe pour le reste)

Flexion : on penche la tête en avant

Extension : on penche la tête en arrière

Rotation axiale : on fait non de la tête

Inflexion latérale : on penche la tête sur le côté (comme pour rapprocher l'oreille de l'épaule)

Le prof nous dit que s'il y a des qcm sur les degrés ce ne sera pas au degré près (plutôt 10 ou 20 degrés près), il faut juste avoir connaissance de la mobilité globale du rachis !!

D) Anatomie fonctionnelle statique

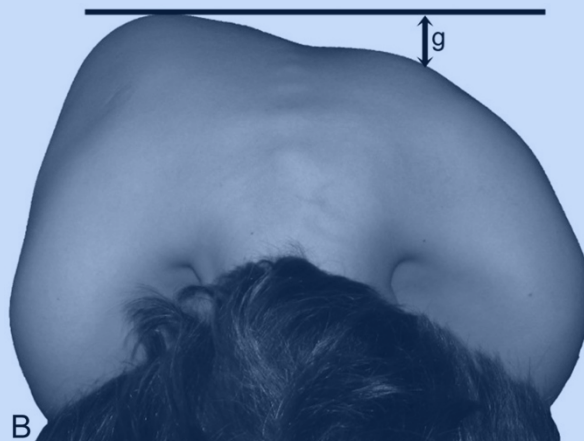
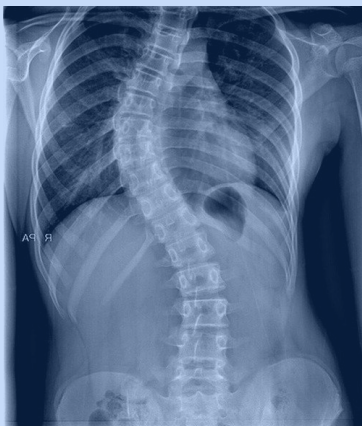
De profil on va avoir des **courbures** (lordose et cyphose)

De face il n'y a pas de courbure : elle est **droite comme un « i »**

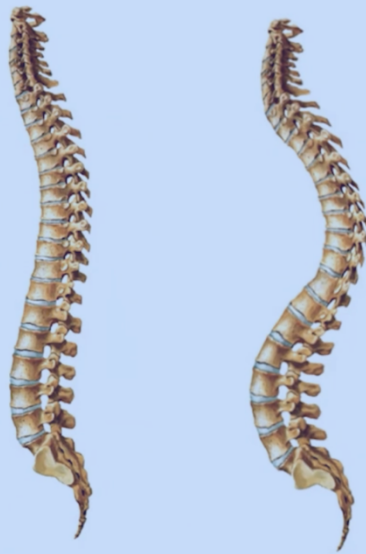⇒ Si ce n'est pas le cas on a des déformations et une **perte d'équilibre frontal** : c'est principalement la **scoliose** qui touche surtout les jeunes filles en phase de croissance, il s'agit de courbure sur une vue dorsale qu'on ne devrait pas avoir

La **scoliose** est une **rotation vertébrale** qui déforment les côtes en particulier et qui entraîne une **déformation frontale de la colonne** (on surveille les scolioses en radio et on peut parfois opérer pour redresser la déformation)

Quand le patient se penche vers l'avant on a une augmentation d'une déformation : c'est une **gibbosité (le petit « g »)** qui confirme le diagnostic de scoliose



L'axe de gravité passe par le **méat acoustique** et va jusqu'au **centre de tête la fémorale** ++ (*rappels !!*)

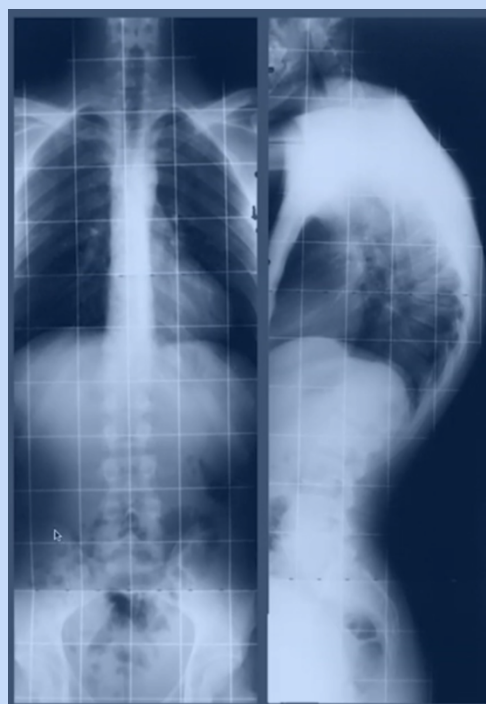
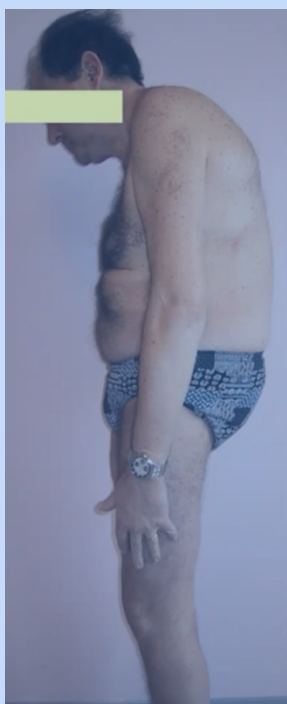

Il y a **plusieurs formes de colonne** qui existent : des colonnes avec des courbures faibles (**courbure statique à gauche**) ou des courbures fortes (**courbure dynamique à droite**). Mais dans les deux cas on a un **équilibre sagittal harmonieux** car les courbures se compensent +++

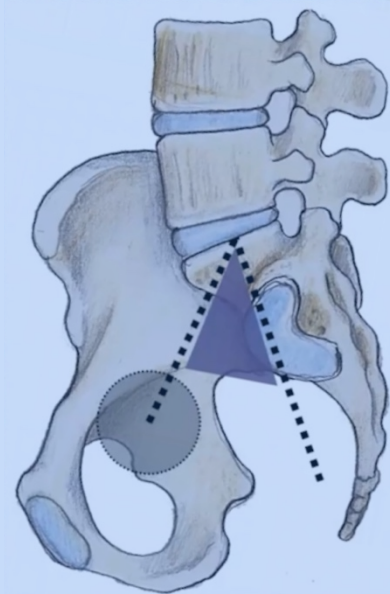
S'il y a un **déséquilibre en vue de profil** on peut avoir la tête en avant de l'axe de gravité (**déséquilibre sagittal antérieur**) ou en arrière (**déséquilibre sagittal postérieur**)

Si on a **cyphose dorsale isolée marquée** et **pas de lordose lombaire** marquée on a un **déséquilibre sagittal** car toutes les courbures ne se compensent pas

Exemple : sur une vue de face en radio on voit une colonne droite donc il n'a pas de scoliose mais le problème c'est qu'il y a un **déséquilibre sagittal avec cyphose thoracique très importante**, il y a une très forte bosse et le regard du patient est bloqué vers le sol, il aura du mal à relever la tête



De plus, la **forme de la colonne est induite par la forme du sacrum** : on mesure alors des angles comme **l'angle d'incidence pelvienne** ++ *on ne parlera que de cet angle (y'en a plein d'autres)*



⇒ Il s'agit de l'angle formé par une **droite passant par la tête fémorale qui va jusqu'au centre du plateau sup de S1** puis une autre **droite qui est la perpendiculaire à ce plateau de S1**

Si **angle augmente** le **sacrum s'horizontalise** et on aura une **lordose lombaire beaucoup plus prononcée**

Grace à ce paramètre pelvien on peut **évaluer la lordose lombaire** normale propre à chaque sujet avec une incidence pelvienne mesurée et on peut alors **surveiller la perte de lordose** (*notamment chez les patients âgés*)

Enfin, on peut dire que la colonne vertébrale correspond au **mat du bateau** qui permet l'équilibre, mais cet **équilibre est aussi permis par les muscles**

Les masses musculaires au niveau de l'abdomen (grands droits, obliques et transverse) compressent la cavité abdominale et amènent un redressement (*si on inspire profondément on a un redressement de notre position*)

⇒ La **position érigée** et aussi liée à la **masse musculaire abdominale** ++ (*sujet qui a un gros ventre avec une perte de masse musculaire abdominale aura une cyphose réactionnelle*)

Avec l'âge et la dégénérescence de la colonne, **les patients vont s'adapter** :

- Les hanches sont raides et le dos n'a plus de lordose à causes des disques qui sont à plat : **le patient va utiliser une canne**
- Puis il va **plier les genoux et les hanches** avec la **main mise en arrière ou derrière le dos**
- Enfin le patient a besoin de **poser la canne en arrière**

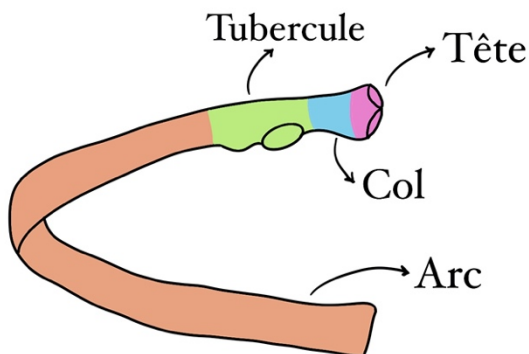
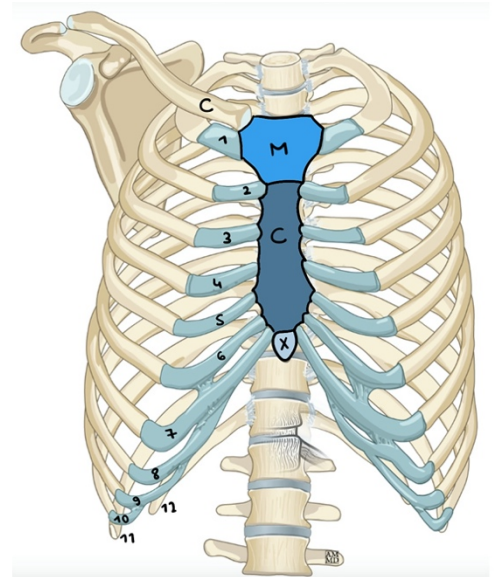
E) Squelette du thorax

Le squelette du thorax est plutôt rigide avec **12 cotes de chaque côté** et le **sternum** en avant

Le sternum est composé du **manubrium (M)**, du **corps (C sous le M)** et de l'appendice **xyphoïde (X)**

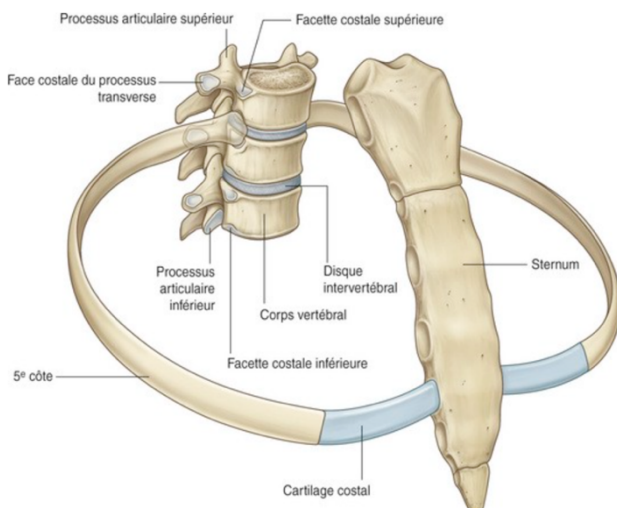
Le **sternum est articulé avec la clavicule (C)** (qui fait partie du squelette du membre thoracique, *cf. mon cours sur le membre supérieur*)

- La **1^e cote** est articulée avec le **manubrium**
- La **2^e cote** est à la **jonction entre manubrium et corps**
- Les **3^e, 4^e, 5^e, et 6^e cotes** sont articulées avec le **reste du corps du sternum** (les 6 premières côtes sont les **vraies côtes** car elles sont articulées chacune individuellement avec le sternum ++)
- Les **7^e, 8^e, 9^e et 10^e cotes** sont des **fausses côtes** réunies par un même cartilage costal qui rejoint l'insertion de la 6^e cote
- Les **11^e et 12^e cotes** sont les **côtes flottantes** (*pas reliées au sternum*)



Chaque côte est composée d'une **tête** (*qui s'articule avec le rachis thoracique*), d'un **col**, d'un **tubercule** et d'un **arc** qui rejoint le sternum en avant ++

L'articulation costo vertébrale est un élément nécessaire pour pouvoir remplir la cage thoracique d'air



Alors le prof n'explique pas ça mais je trouve que c'est important pour bien tout comprendre donc je vous explique rapidement : la tête de la côte va s'articuler à la jonction entre deux corps vertébraux sur les parties latérales des corps, puis le tubercule de la côte s'articule avec le processus transverse de la vertèbre, et ensuite l'arc de la côte rejoint le sternum en avant

ET VOILA CE COURS EST FINI !!! Un grand bravo à vous d'être arrivés jusqu'au bout je suis trop fière de vous ! Si vous avez la moindre question/incompréhension n'hésitez pas à aller sur le forum, je vous répondrai avec plaisir ! Ou même si vous avez des remarques sur le format de mes fiches je suis preneuse (j'espère qu'elles vous plaisent) !! En tous cas sachez que si vous êtes un peu perdus la première fois que vous voyez ce cours c'est NORMAL, l'anat G c'est vraiment une matière qui prend du temps à maîtriser mais vous verrez qu'au bout de plusieurs révisions ce cours deviendra hyper chill et il sera en lien avec plein d'autres cours que ce soit en anat G ou en anat TC donc vraiment no stress si vous comprenez/retenez pas tout d'un coup !!

Et maintenant voilà le meilleur moment de ma fiche : les dédiiiiis !!!

Dédi à mon copain évidemment, le meilleur finalement

Dédi à mes super copines du tutorat que j'aime fort et qui se reconnaîtront !!

Dédi à mes parents, à mon frère, à ma sœur, à mon neveu et à ma nièce

Spéciale dédi à mon frère qui a fait une perf incroyable au marathon de Valence 2025 (2h37 omg)

Dédi à ma meilleure amie du lycée qui ne verra jamais cette dédi mais qui est une personne merveilleuse

Dédi à mon chat Pompon qui mérite entièrement sa place dans ces dédis parce que c'est le plus mignon

Dédi à tous les tuteurs de l'an dernier, c'est vraiment en immense partie grâce à eux que je suis passée en P2, heureusement qu'ils étaient là

Dédi à mon été post P1 qui a quand même été l'un des meilleurs étés de ma vie

Dédi aux LAS2 que je connais, vous êtes les meilleurs lâchez rien !!!

Dédi à mes fillotes (vous êtes les meilleures), et dédi spéciale à Lisa qui en plus d'être ma fillote est devenue une super copine (je crois en toi, donne tout ce semestre tu vas réussir j'en suis sûre !!!)

Mais surtout dédi à vous !! Vous avez fait la moitié de l'année alors ne lâchez rien et donnez tout pour accéder à la filière de vos rêves, vous en êtes capables j'en suis certaine. Je sais qu'il y a beaucoup de matières ce semestre mais ça va le faire je vous le promets, au début on peut parfois avoir l'impression qu'on ne va jamais y arriver et que c'est impossible de tout retenir mais ce n'est qu'une impression et à la fin du semestre vous vous rendrez compte de tout ce que vous savez et avez appris et vous serez fiers de vous. Croyez en vous !!! Gros bisous à vous et bon courage pour le reste de votre journée <3