



# LE RACHIS

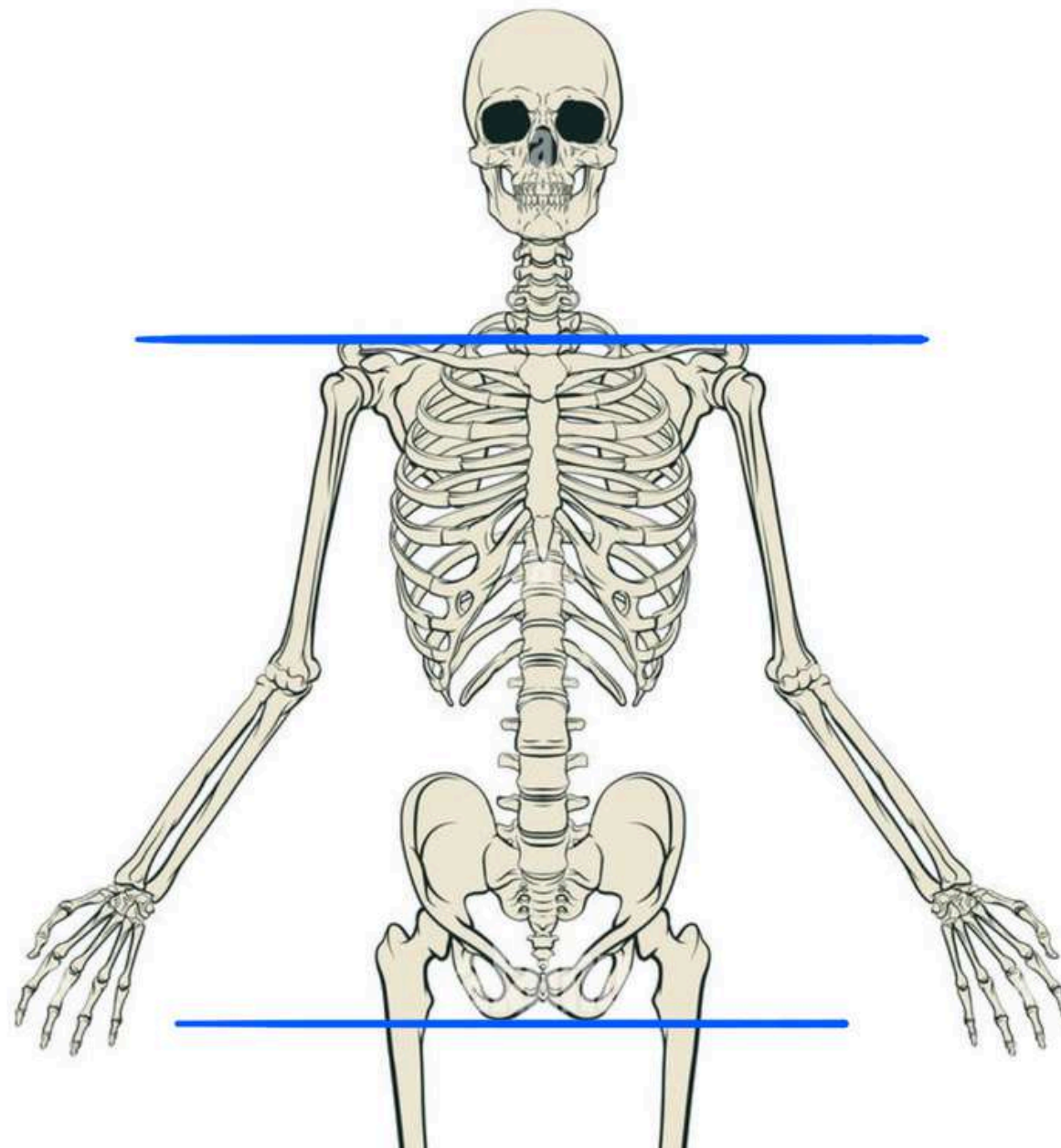
TUT'TOUR DU MONDE



By Gabypophyse



- **Tronc** = ensemble du corps - les 4 membres et - la tête et le cou
- Limite supérieure tronc : **orifice supérieur du thorax**
- Limite inférieure tronc : **plancher pelvien**
- Le squelette du tronc correspond à la **colonne vertébrale**



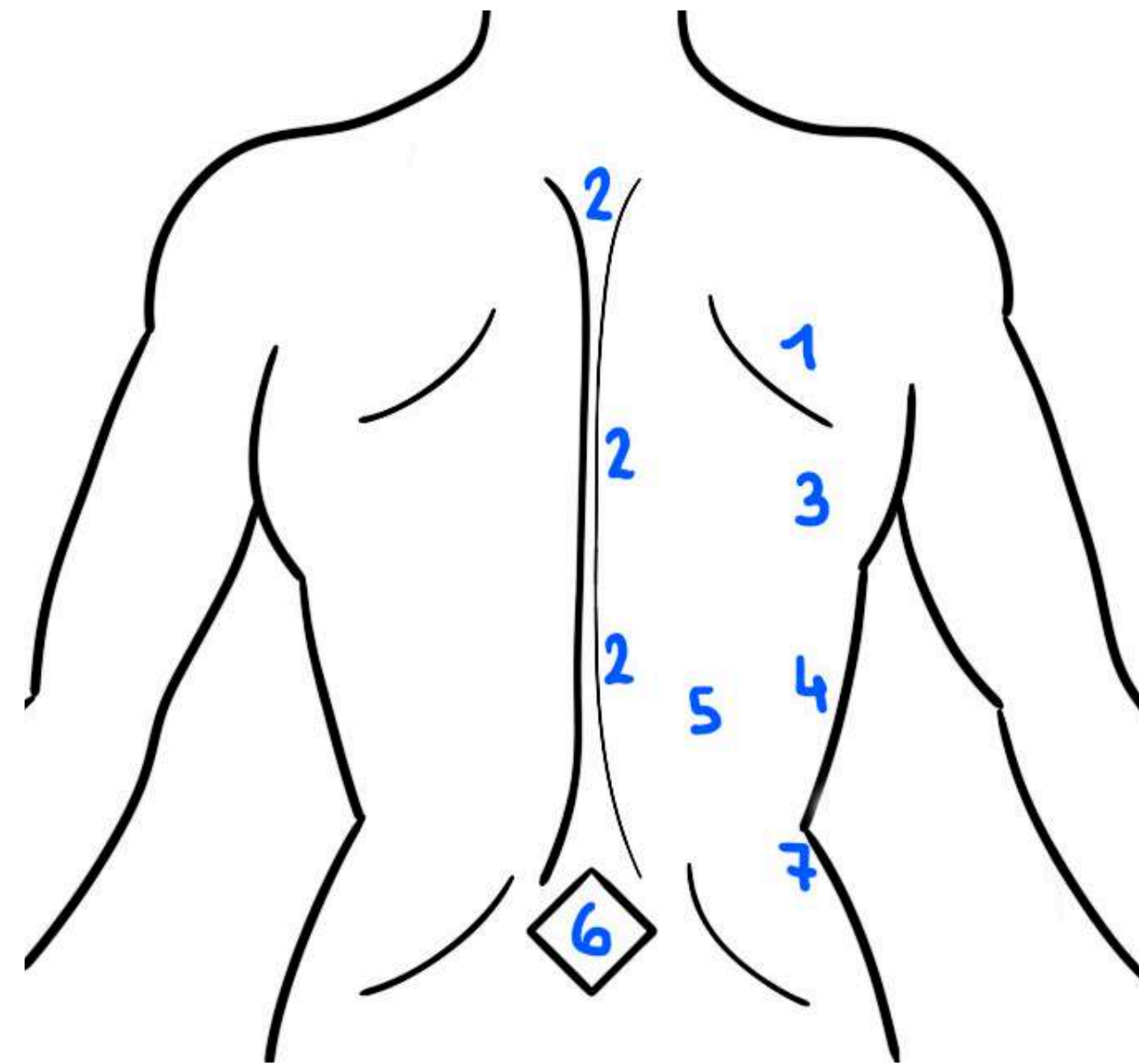
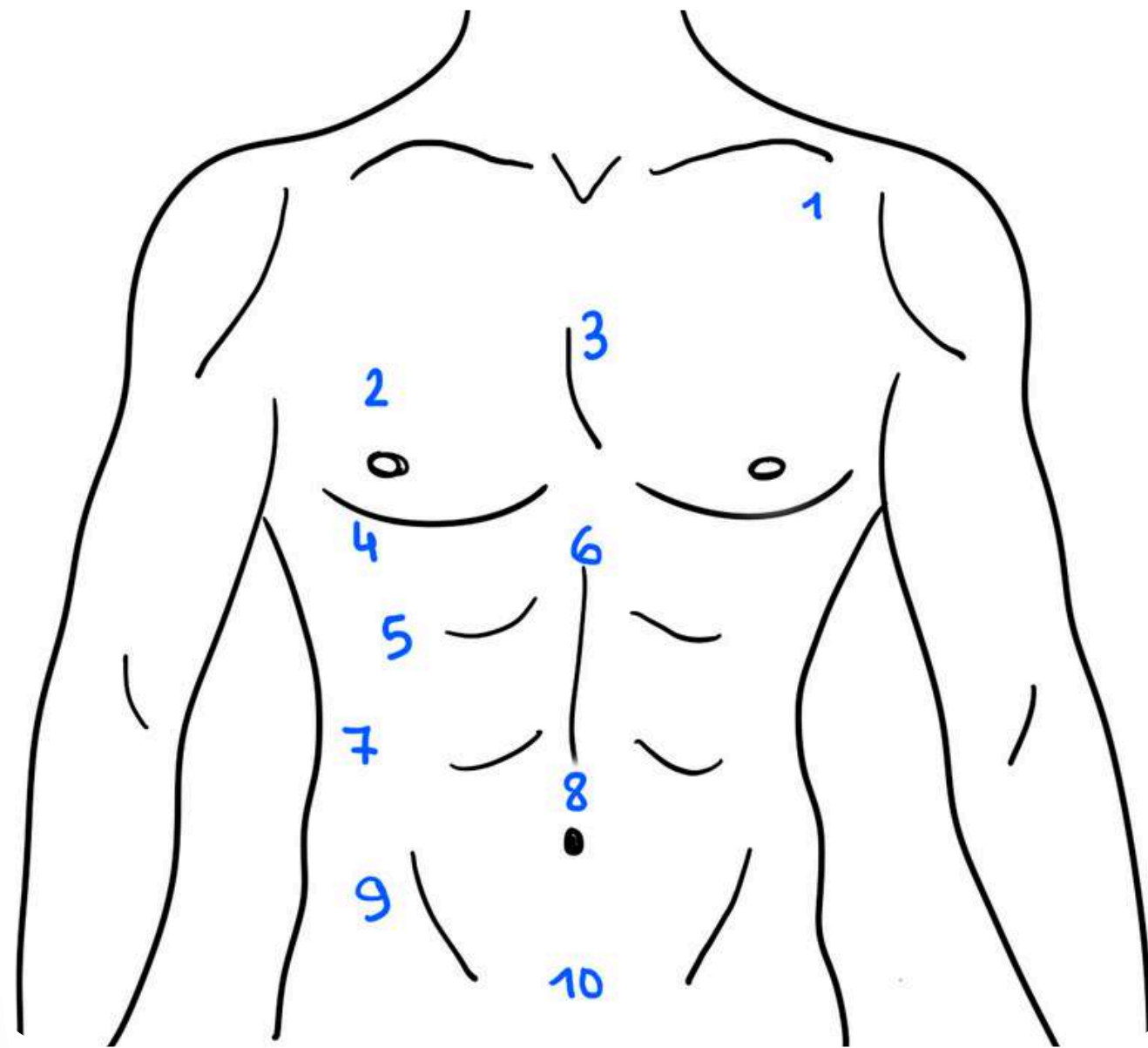


# ANATOMIE DE SURFACE



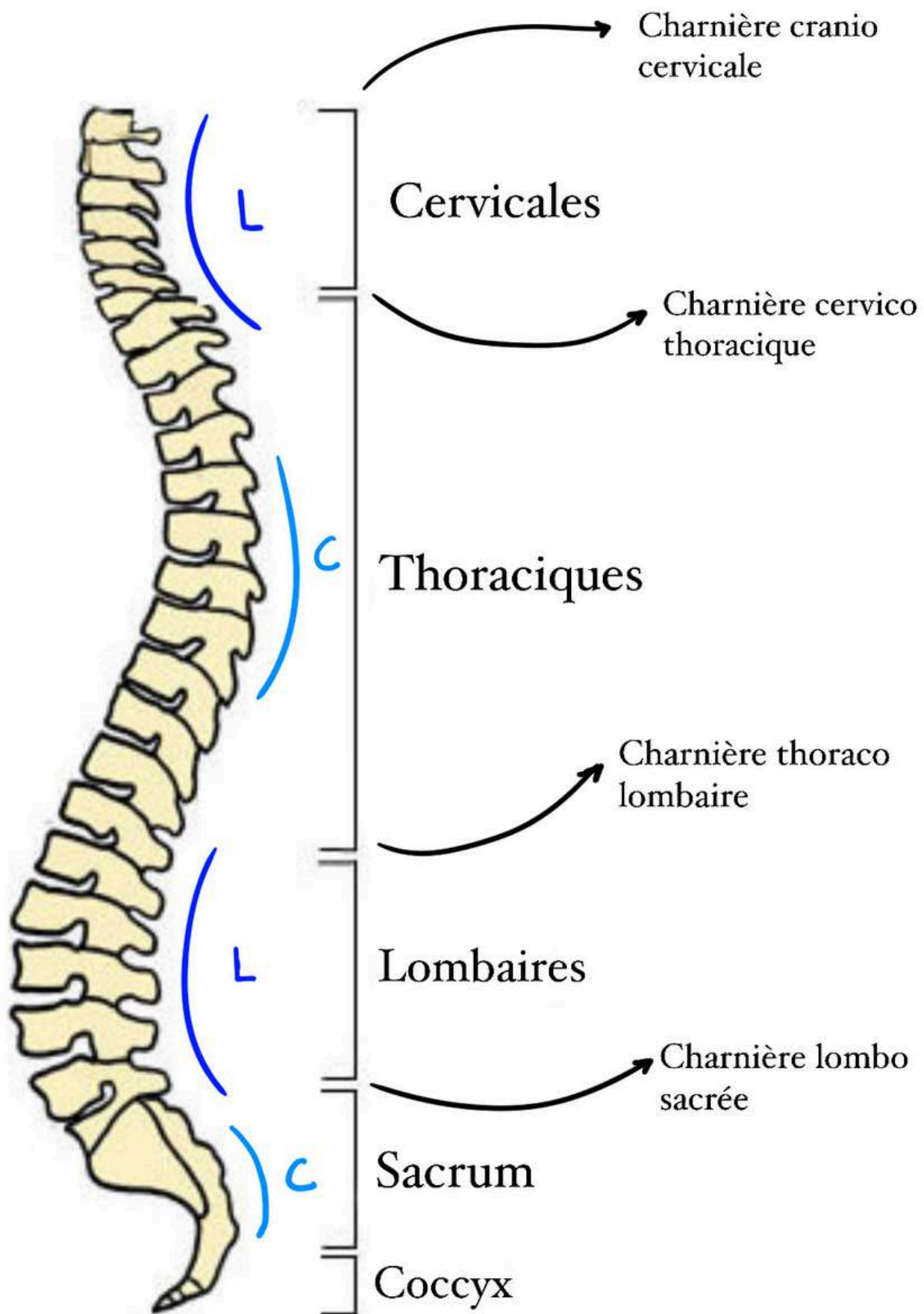
VUE ANTÉRIEURE

VUE POSTÉRIEURE





# SQUELETTE DU TRONC

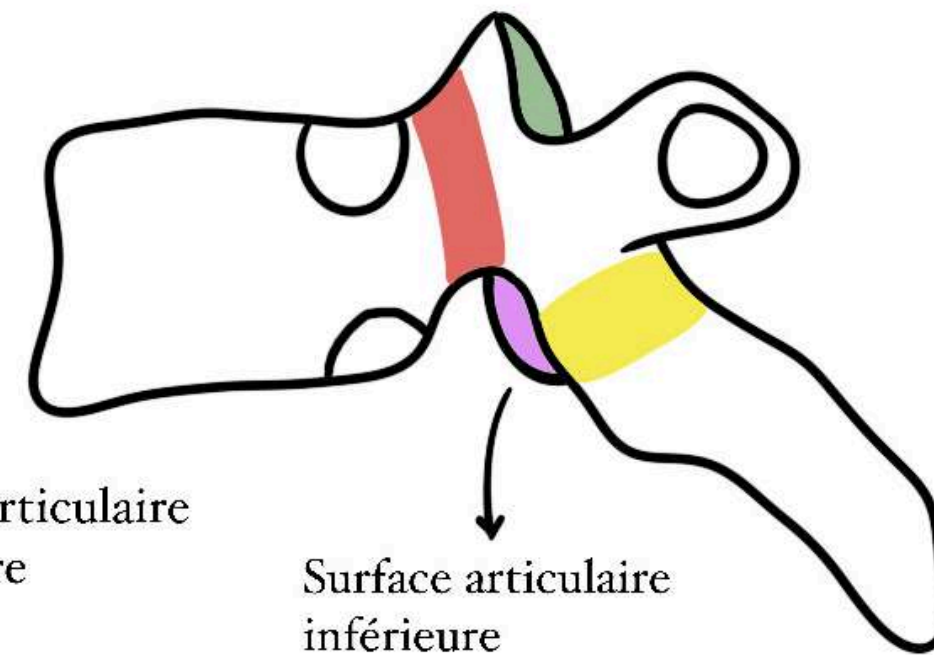
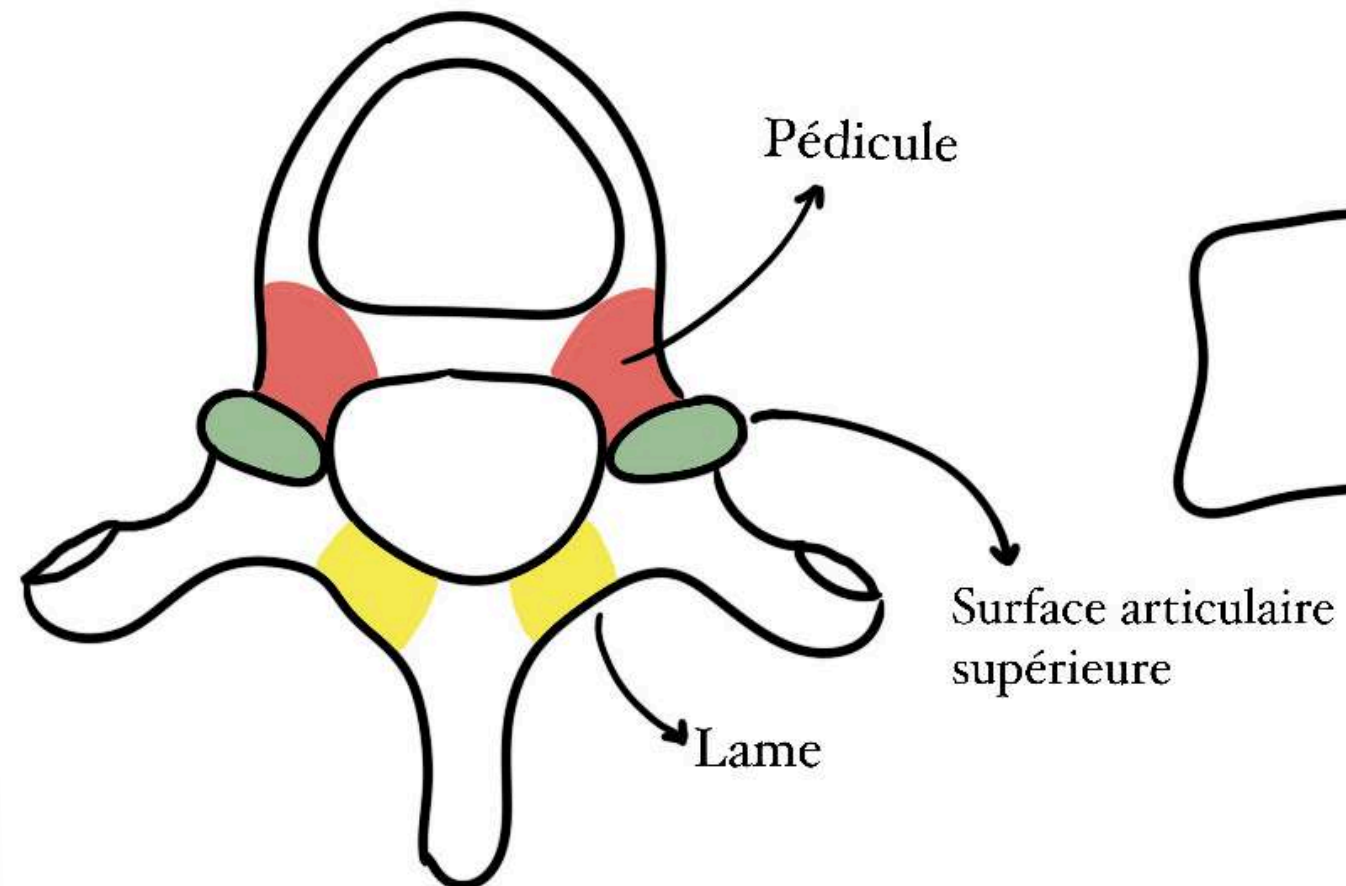
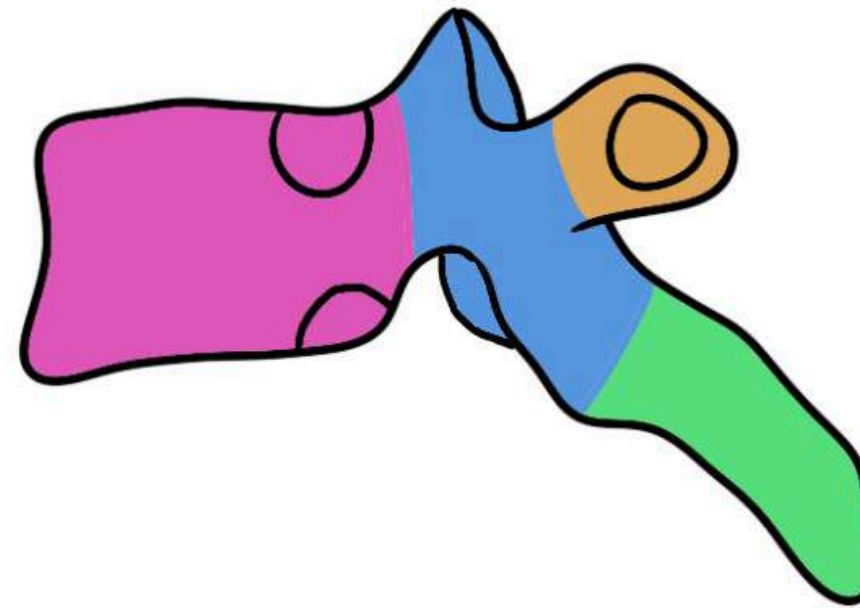
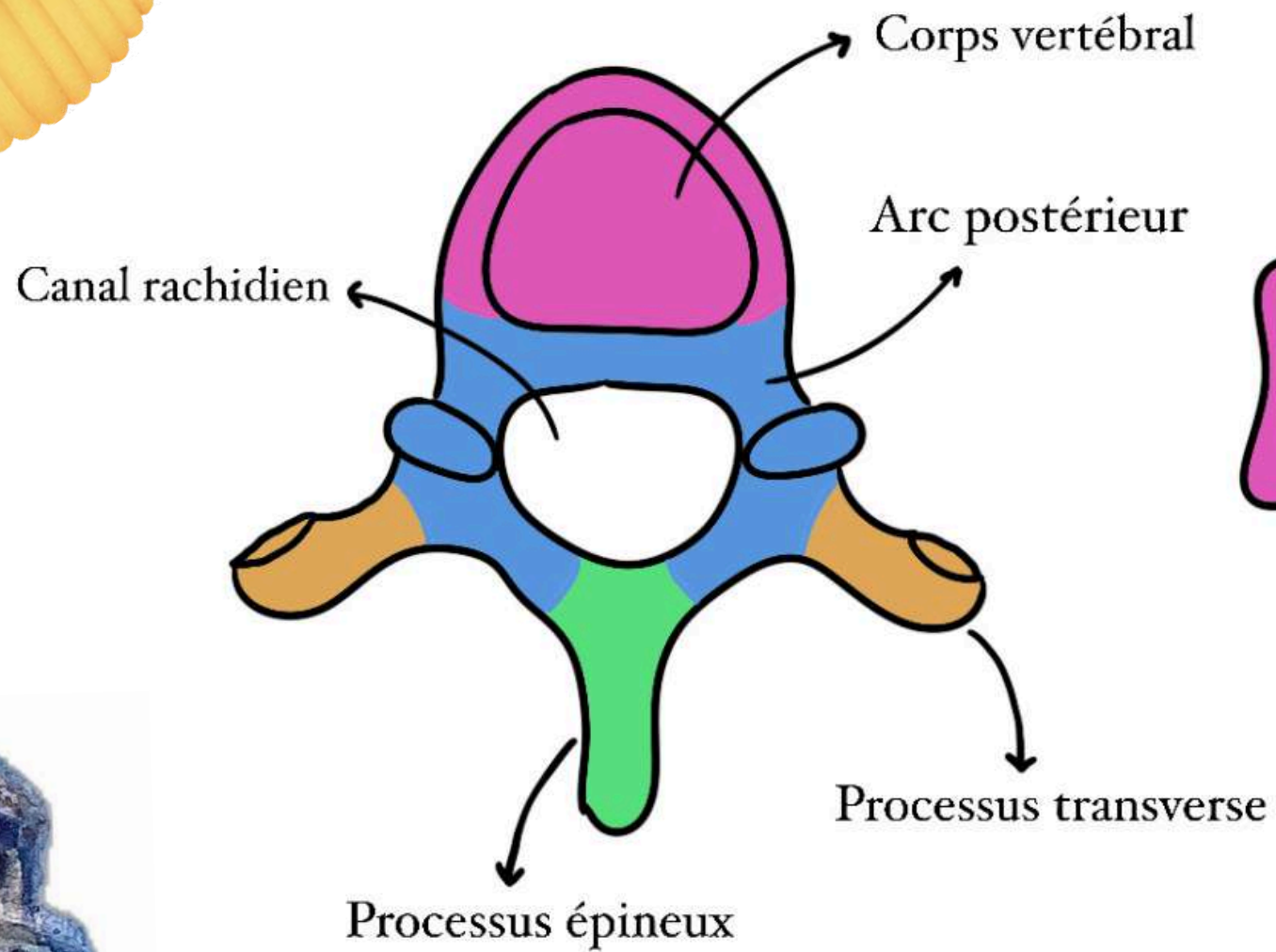


**Colonne vertébrale = 7 vertèbres cervicales (lordose) + 12 vertèbres thoraciques (cyphose) + 5 vertèbres lombaires (lordose) + le sacrum (cyphose) +++**

**Fractures entre T12 et L1 et usure entre L5 et S1**



# RACHIS THORACIQUE

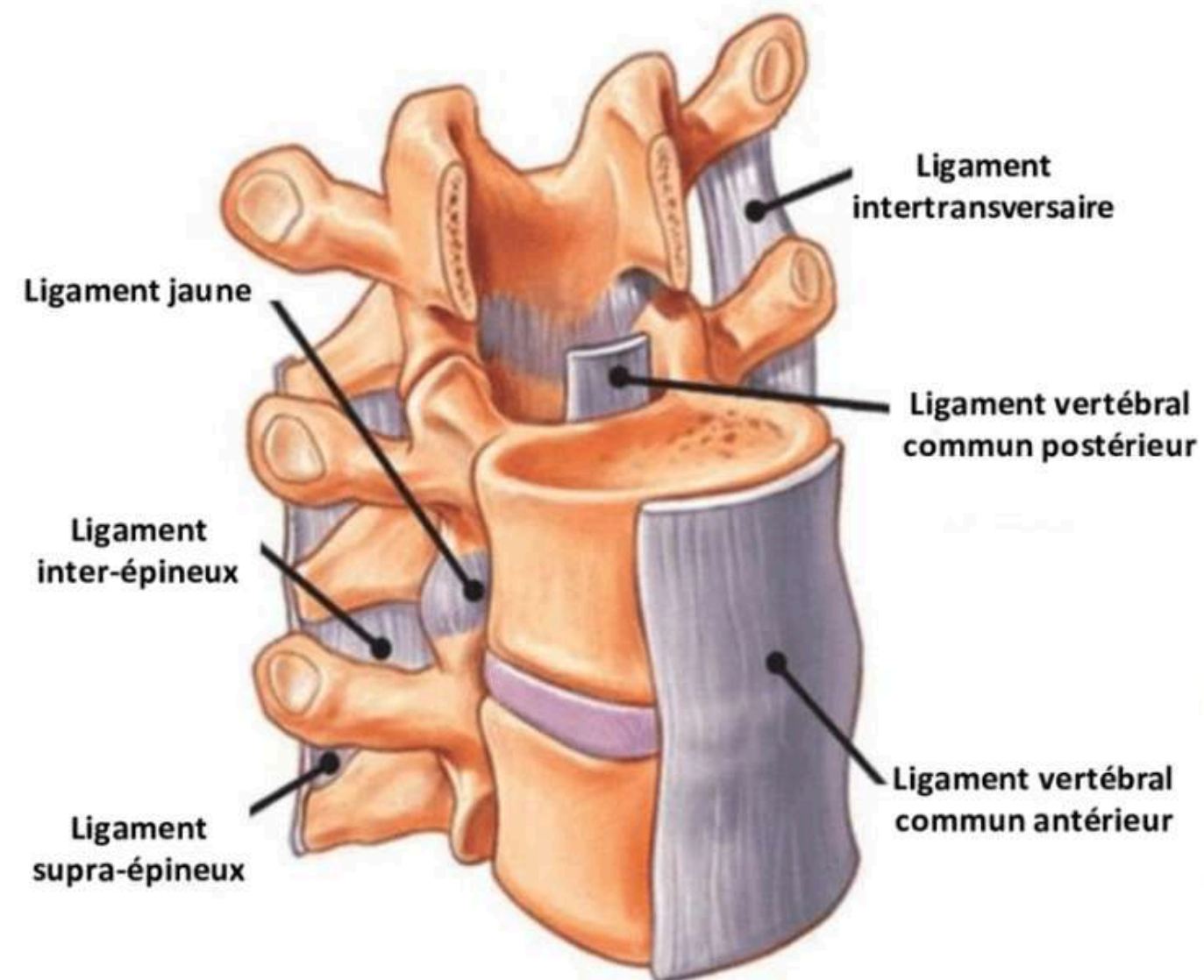
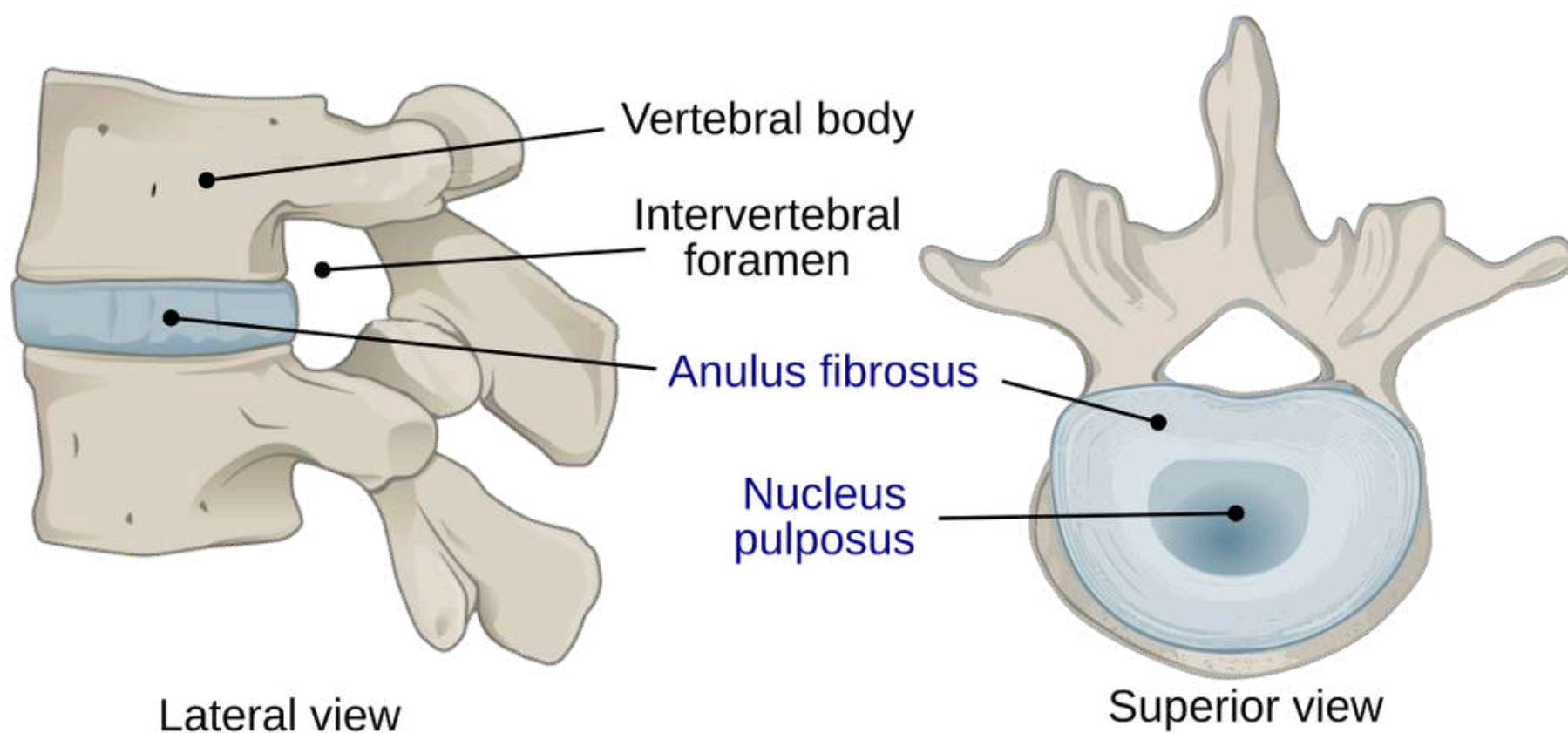


- **corps vertébral**
- **arc postérieur (pédicules, lames, SA)**
- **canal rachidien**
- **processus transverses**
- **processus épineux**



# 3 SYSTÈMES ANATOMIQUES

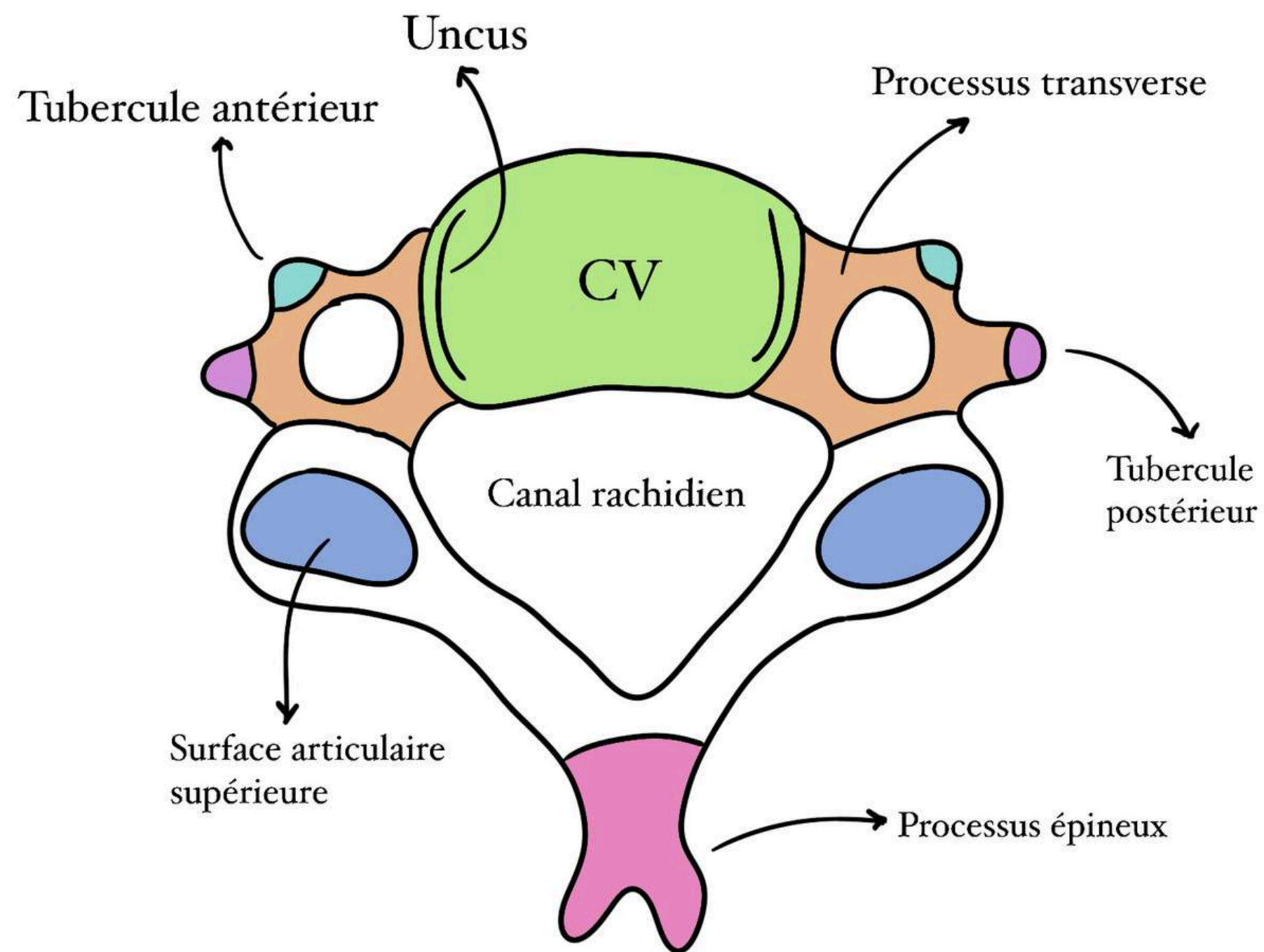
- Colonne antérieure (CV + DIV)
- Colonne moyenne (canal rachidien)
- Colonne postérieure (SA + lames + processus épineux)



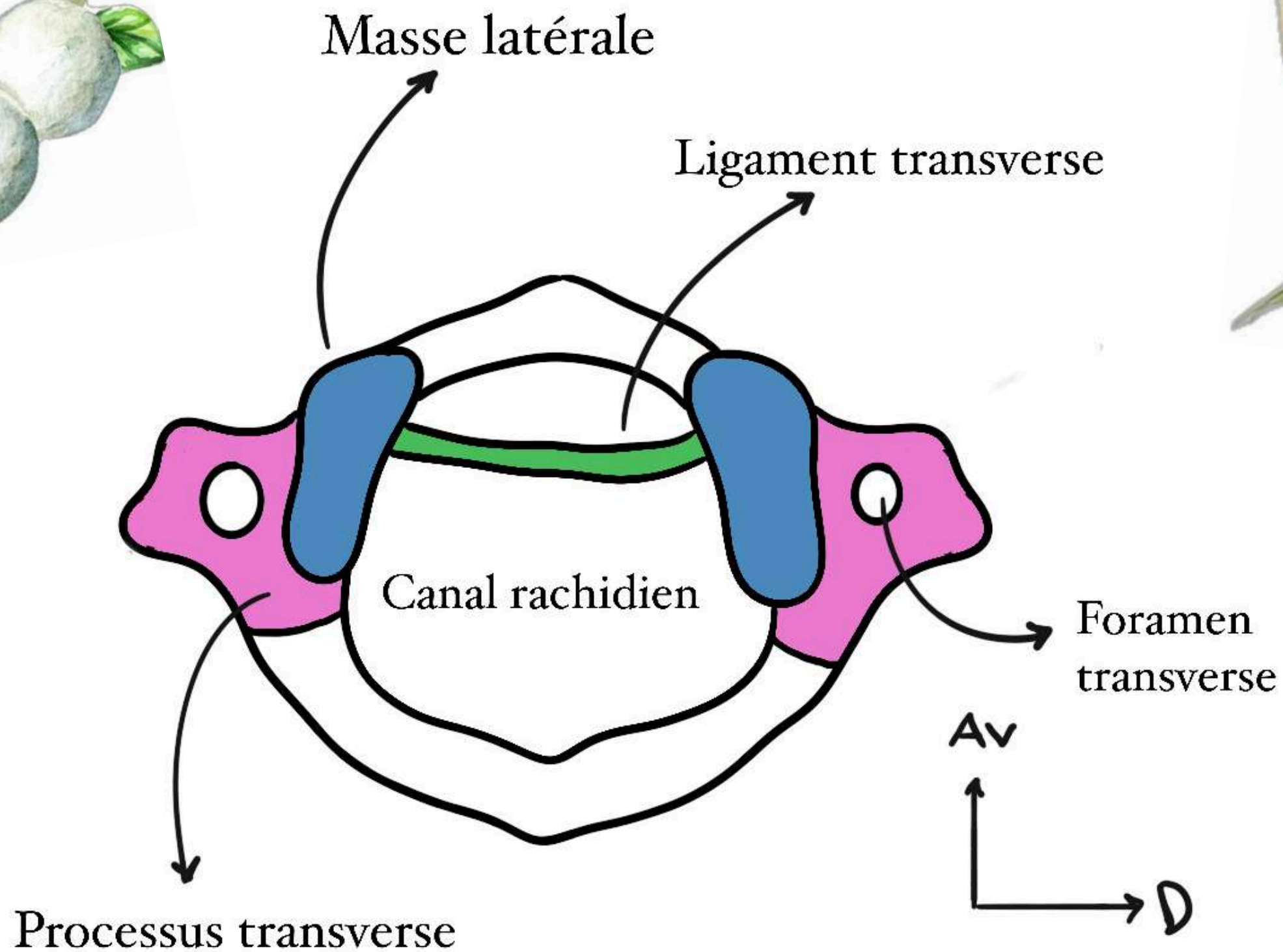
# RACHIS CERVICAL

Rachis cervical supérieur : C1 + C2

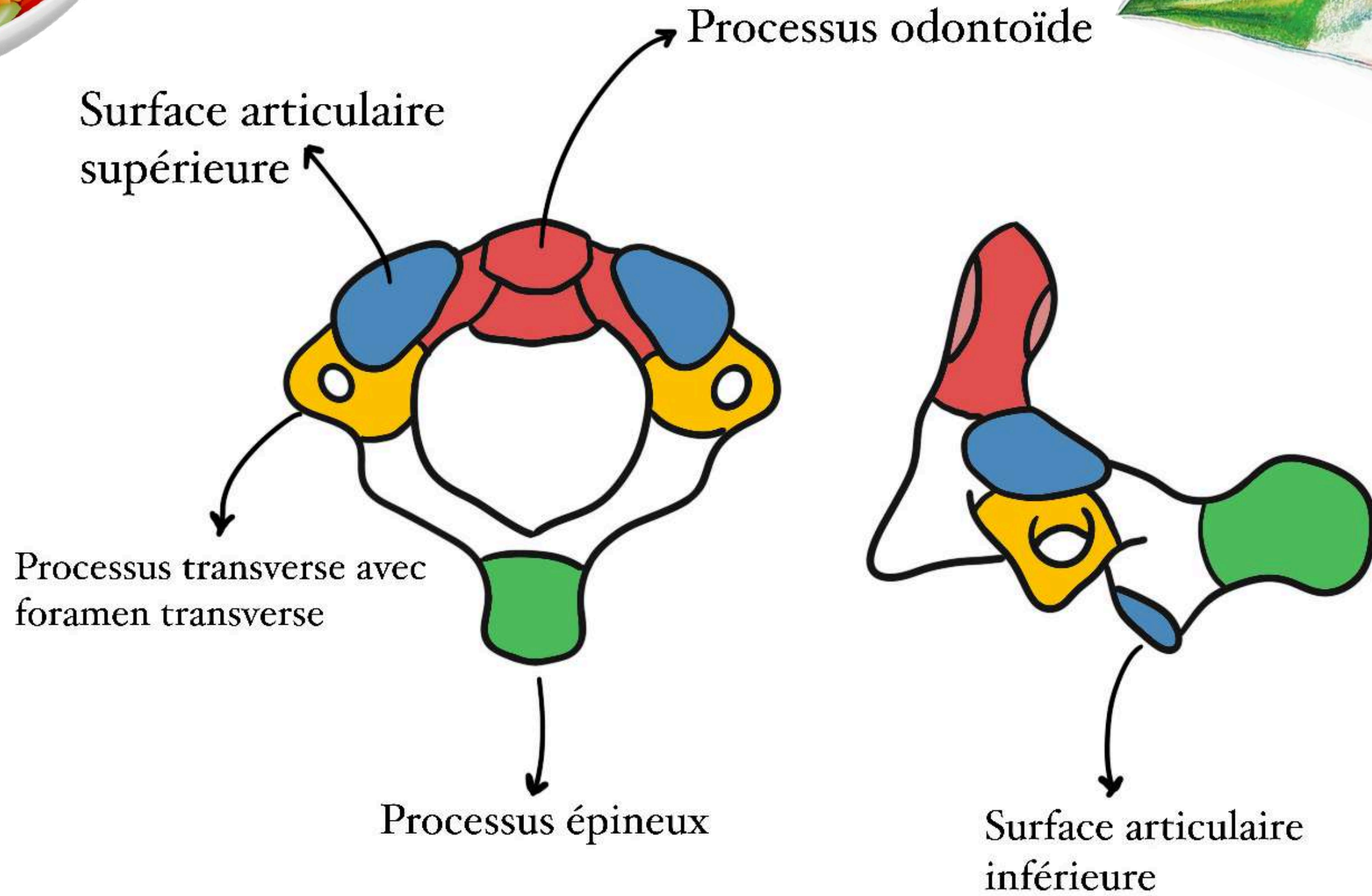
Rachis cervical inférieur : C3 + C4 + C5 + C6 + C7



# C1: L'ATLAS



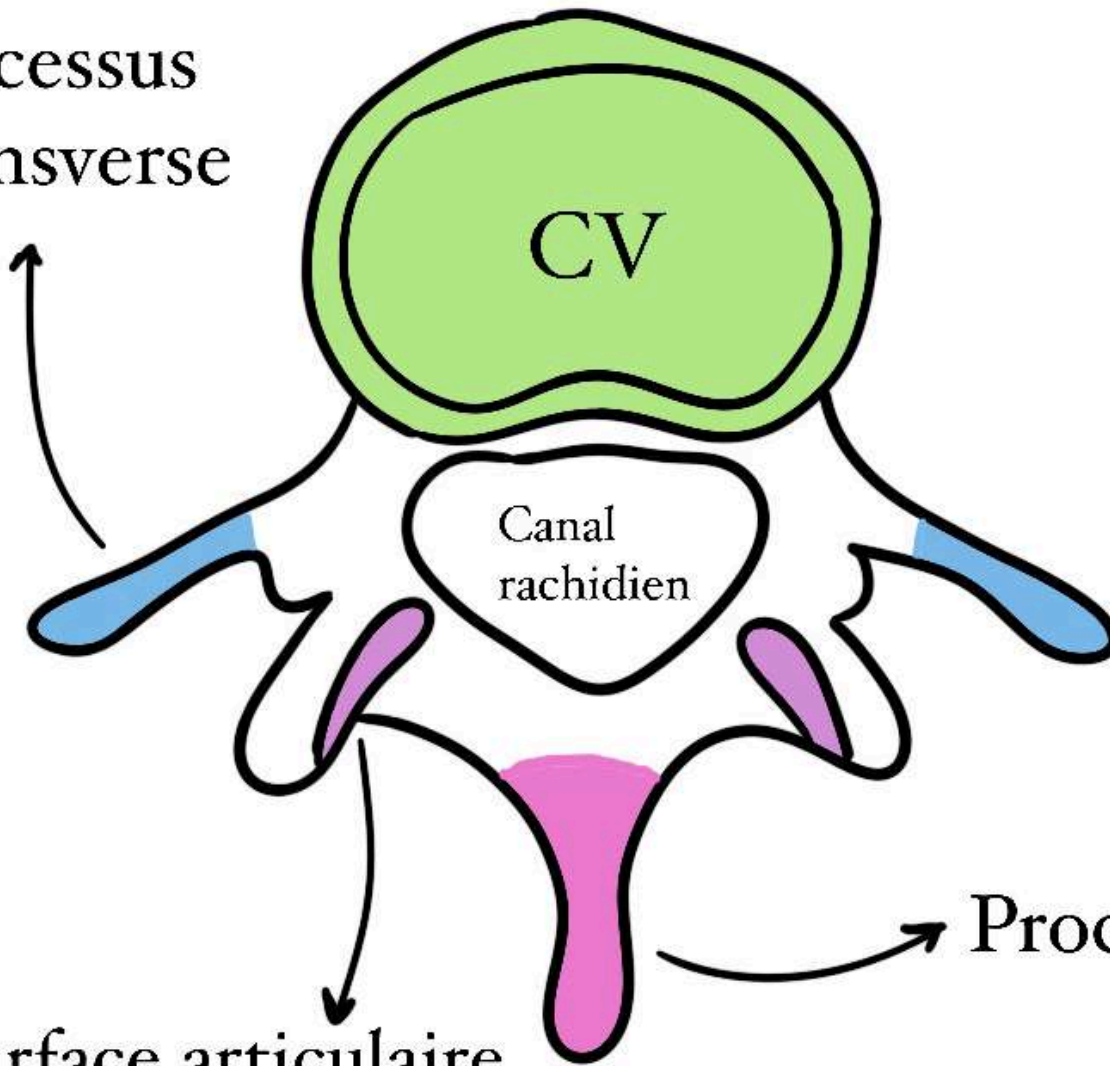
# C2: L'AXIS



# RACHIS LOMBAIRE



Processus  
transverse



Processus épineux

Surface articulaire  
supérieure

Surface articulaire  
inférieure



# LE SACRUM



Foramen sacré antérieur

Foramen sacré postérieur

Apophyse épineuse

Canal sacré

Plateau vertébral de S1

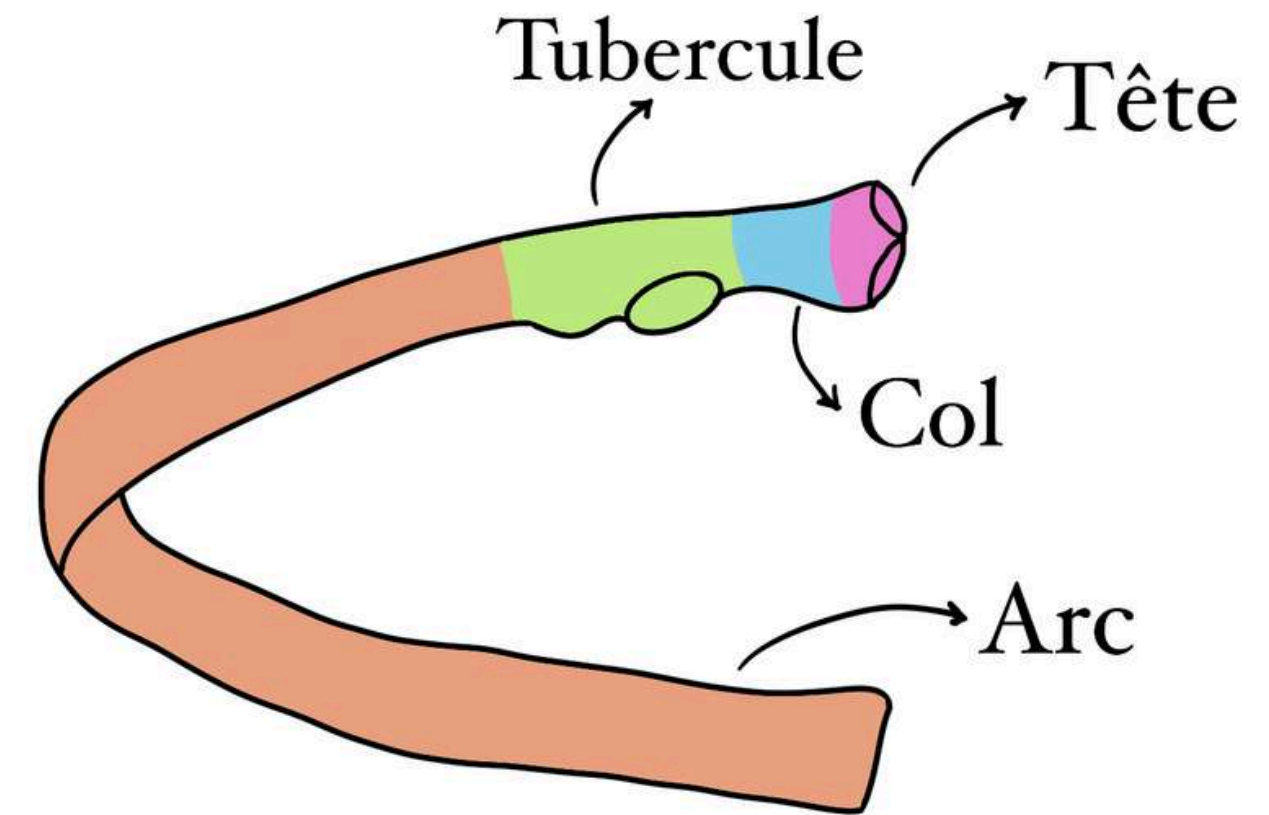
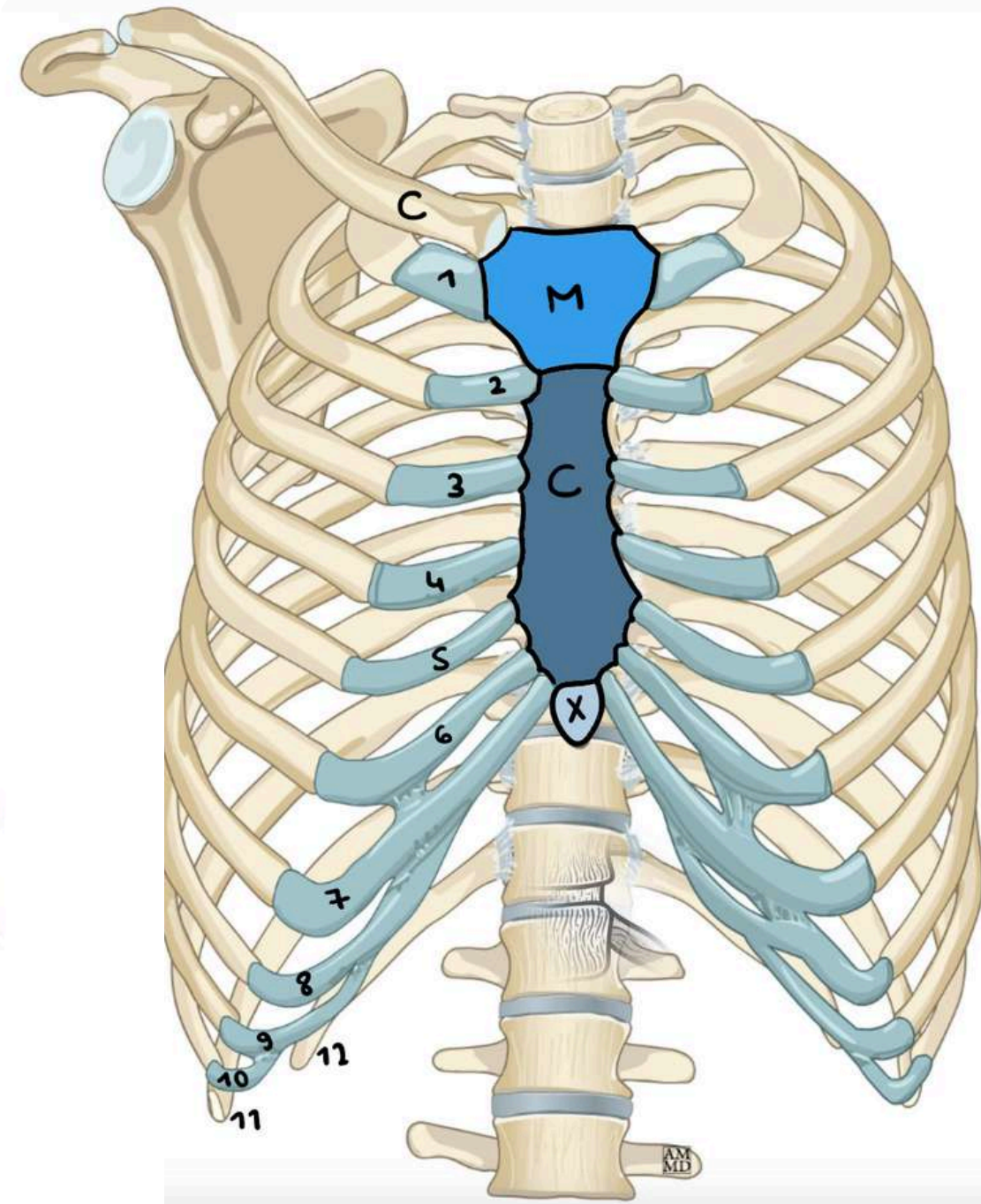
Surface articulaire supérieure

Aileron sacré

- fusion de 5 vertèbres sacrées
- forme particulière de triangle
- **DOUBLE CONCAVITÉ ANTÉRIEURE +++**



# SQUELETTE THORACIQUE





**J'ESPÈRE QUE ÇA  
VOUS AURA PLU**

**!!!**

**PLEIN DE BISOUS DE  
L'ANATOMITALIE !!!**

