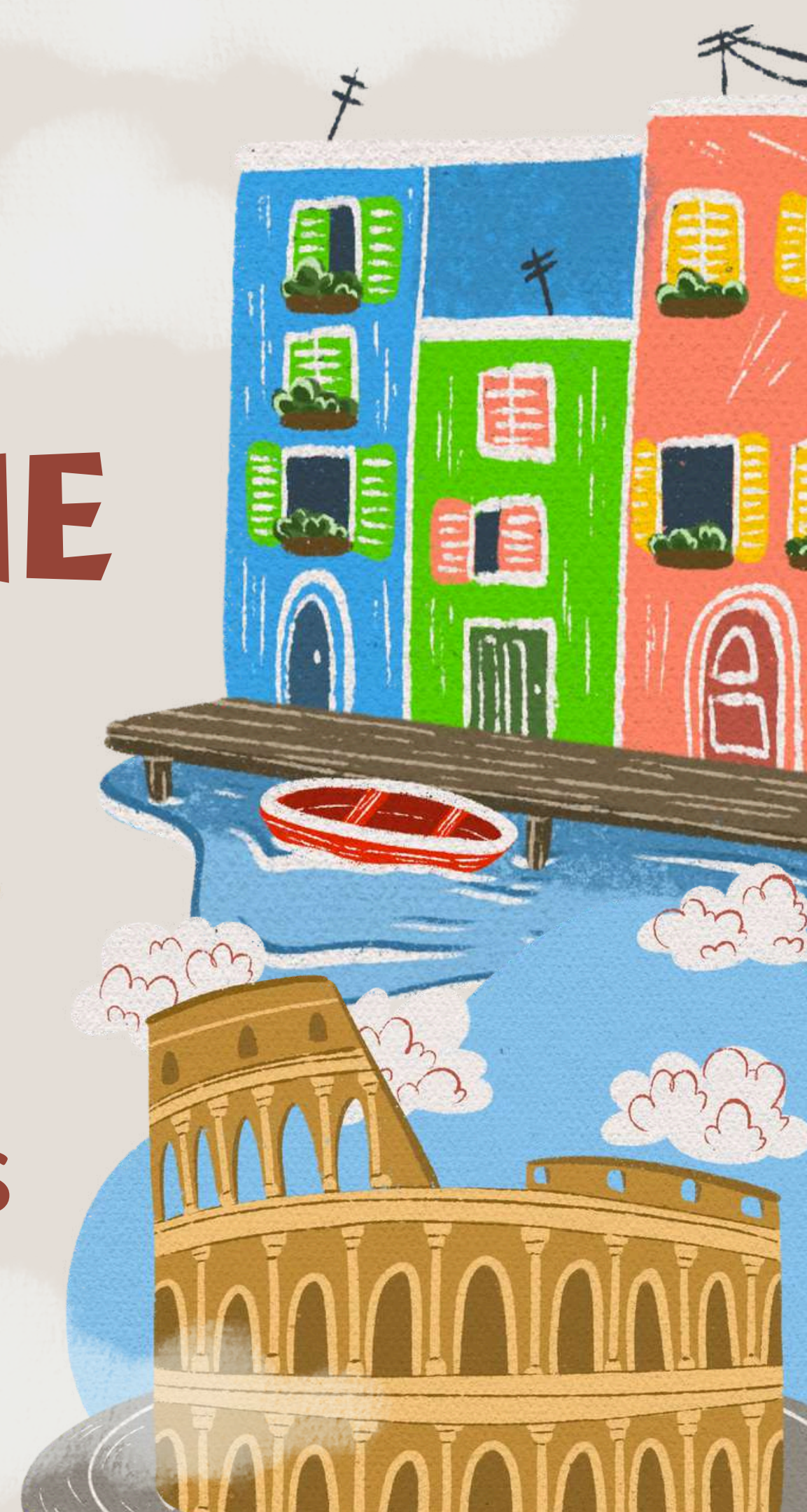



# ANATOMIE ITALIE ET GNOCHIS

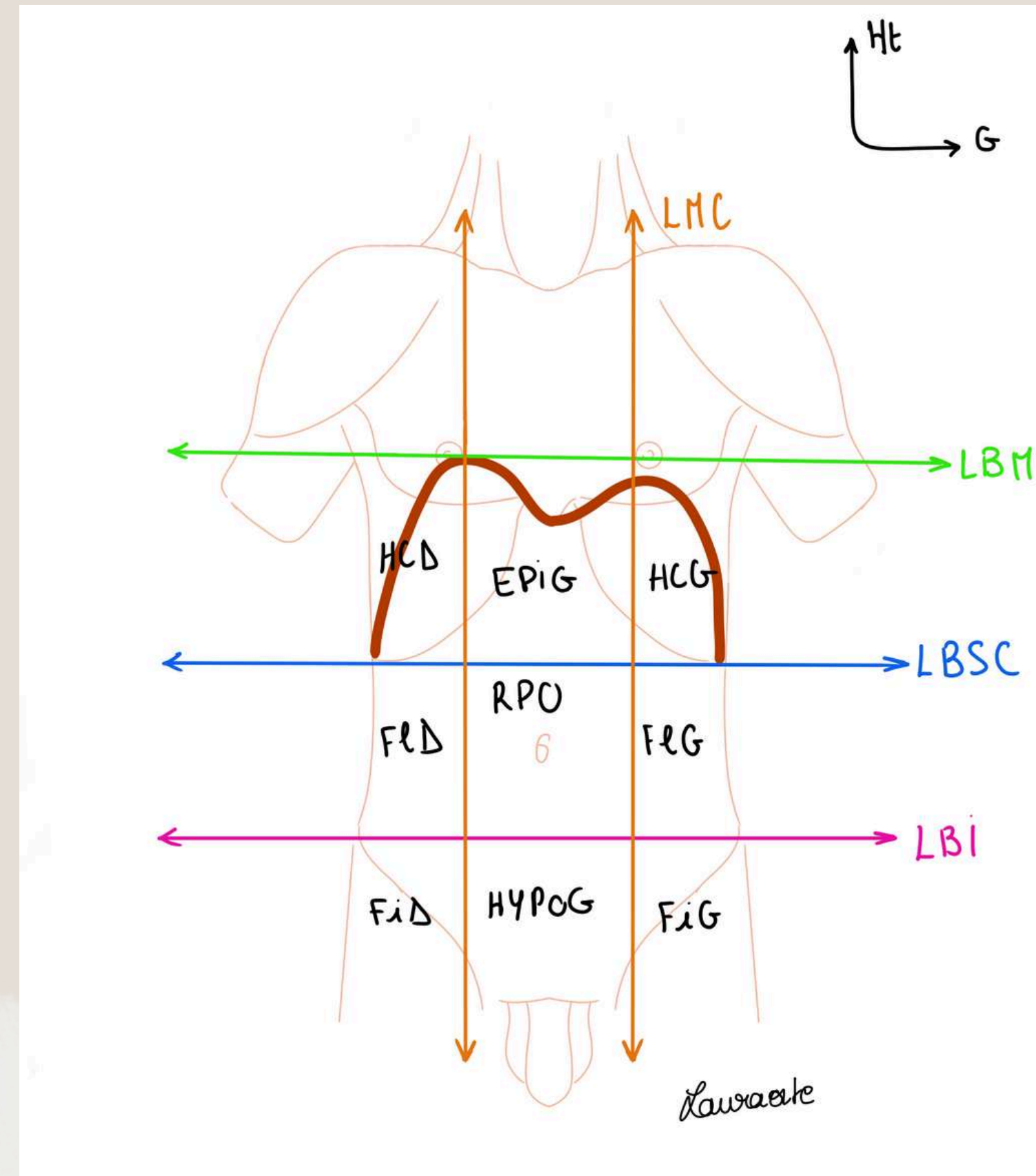
ANATOMIE GÉNÉRALE  
APPAREIL DIGESTIF COURS  
VIDÉO (1ère partie)



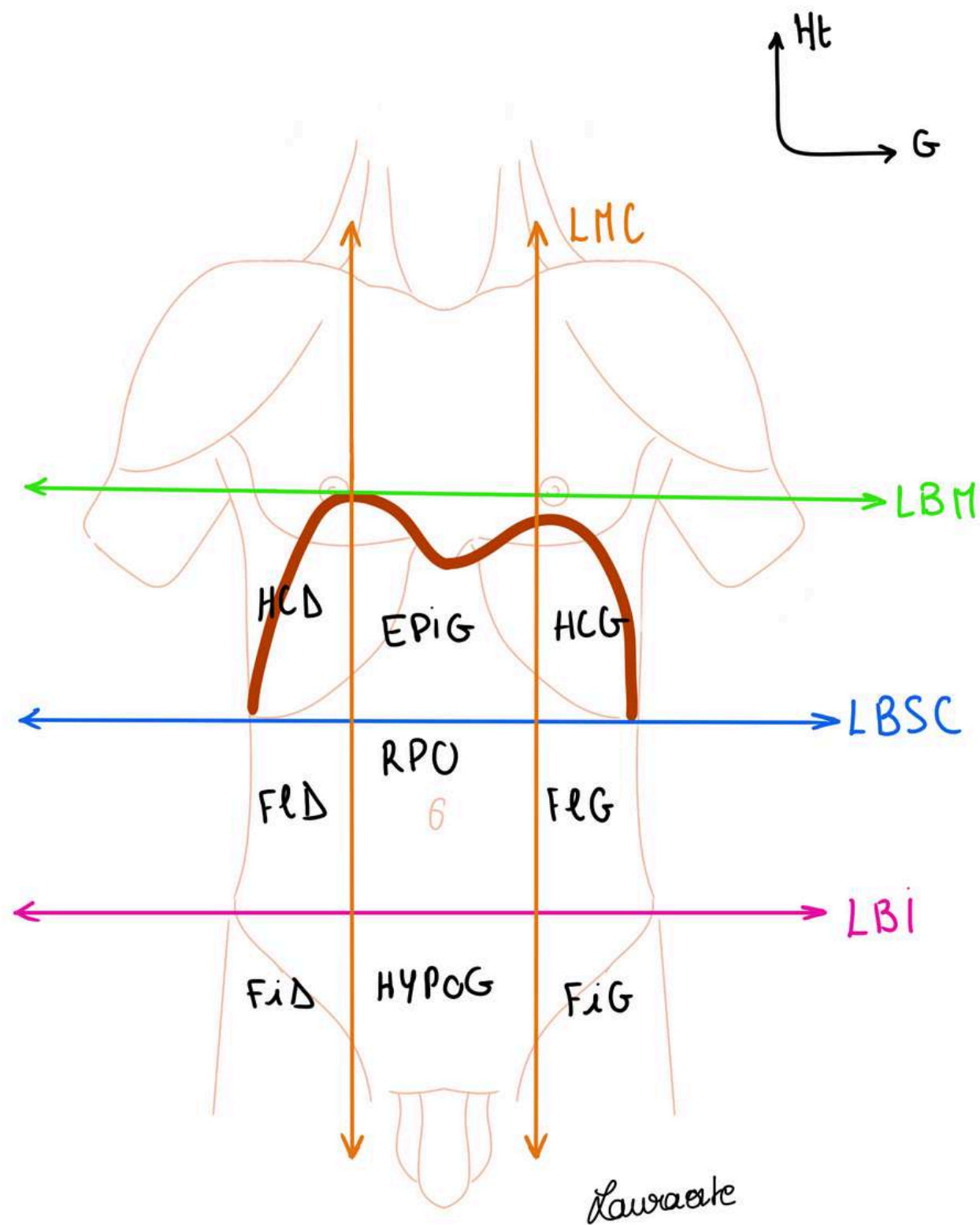
# TOPOGRAPHIE DE SURFACE

- Les deux **mamelons**
- Les **muscles du cou**
- Les moignons de l'épaule avec le muscle **deltoïde**
- La paroi de l'abdomen
- Les **épinés iliaques**
- Les **plis de l'aîne** et les organes génitaux
- Le sillon **delto-pectoral**
- L'origine du moignon du bras.

Le tronc est séparé en 2 par le **diaphragme thoraco abdominal (DTA)**



# TOPOGRAPHIE DE SURFACE



Lignes cutanées en anatomie de surface sur le tronc :

- **La ligne bi-mamelonnaire LBM**

Le sommet de la coupole droite du DTA affleure la LBM tandis que la coupole gauche se situe **2 à 3 travers de doigts** au dessous de la LBM.

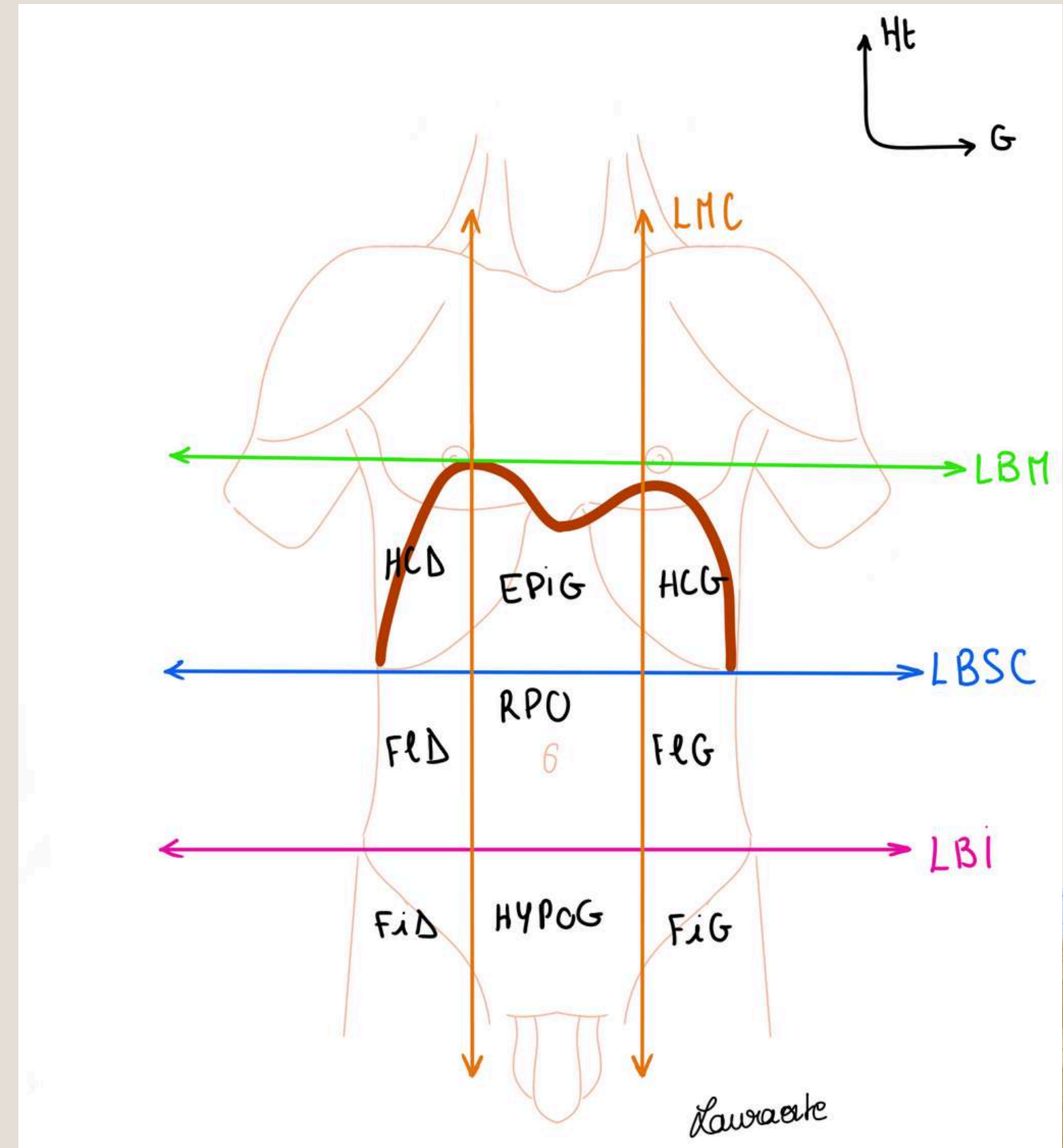
- **La ligne bi-sous-costale LBSC**
- **La ligne bi-iliaque LBI**
- **Les lignes médio-claviculaires LMC**



# TOPOGRAPHIE DE SURFACE

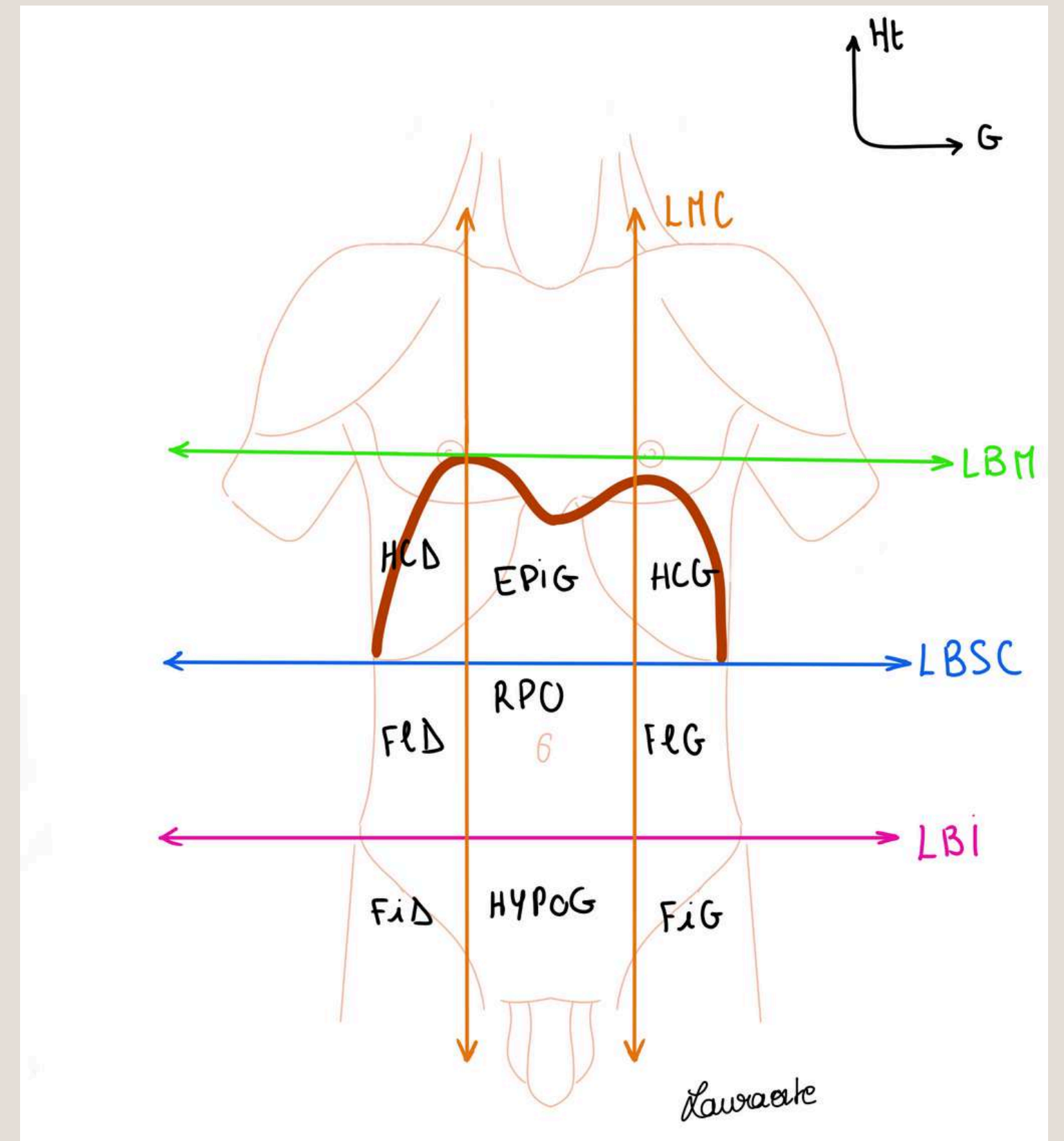
Les 9 cadrans :

- **Hypochondre droit (HCD)** en haut à droite et **Hypochondre gauche (HCG)** en haut à gauche
- **Epigastre (EPIG)**, cadrant supérieur et médian
- **Région péri ombilicale (RPO)**, autour du nombril
- **Flanc G (FIG)** et **Flanc D (FID)** de part et d'autre de la région, péri-ombilicale.
- **Hypogastre (HYPOG)**, au dessous de la LBI au niveau médian.
- **Fosse iliaque G (FiG)** et **Fosse iliaque D (FiD)** de part et d'autre de l'hypogastre.



# TOPOGRAPHIE DE SURFACE

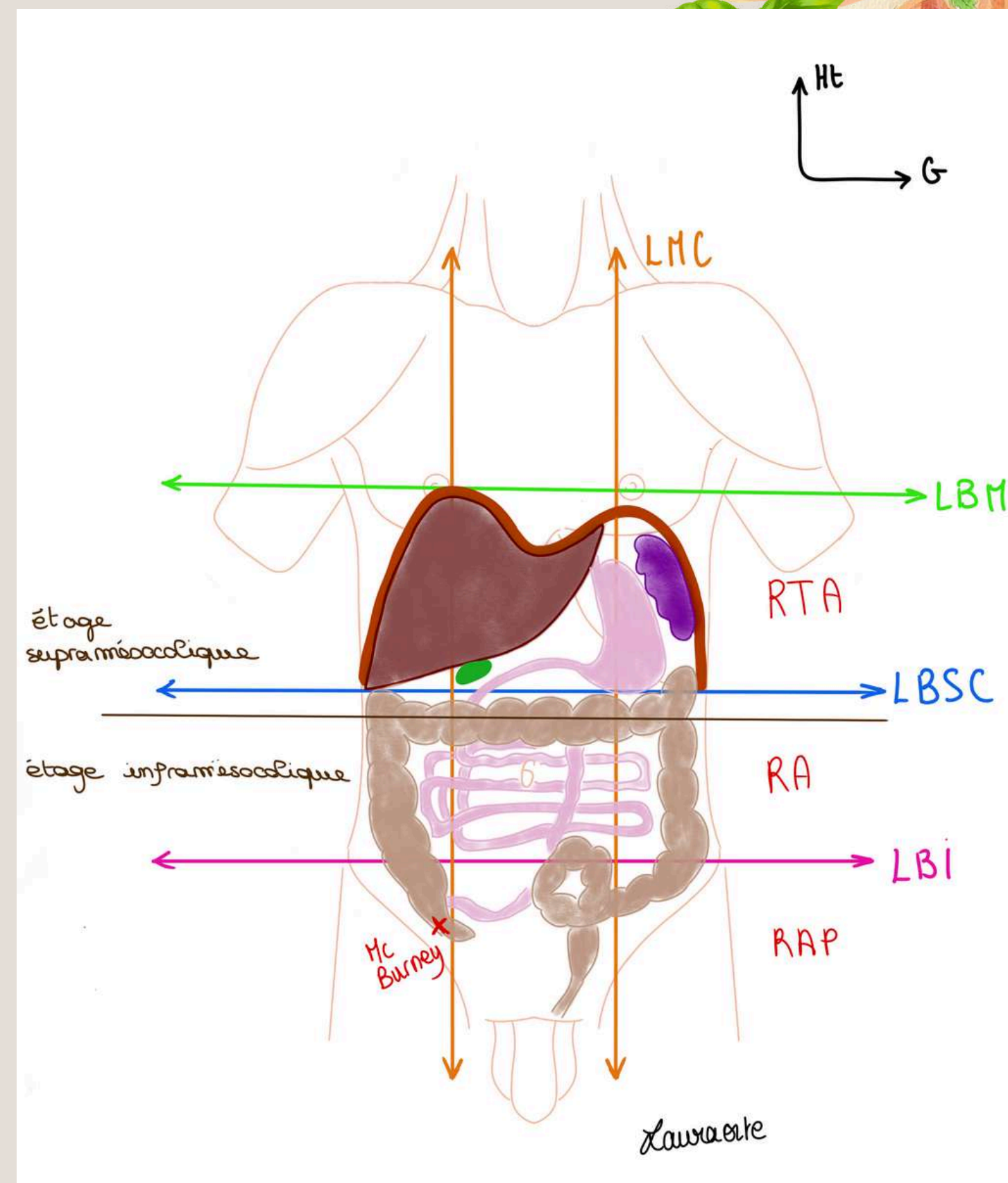
- Cadrants décrits dans le **sens des aiguilles d'une montre** et organisés autour de la région péri-ombilicale
- Importants pour la **localisation de la douleur** des patients et pour l'examen systématique de l'abdomen



# LOCALISATION DES ORGANES

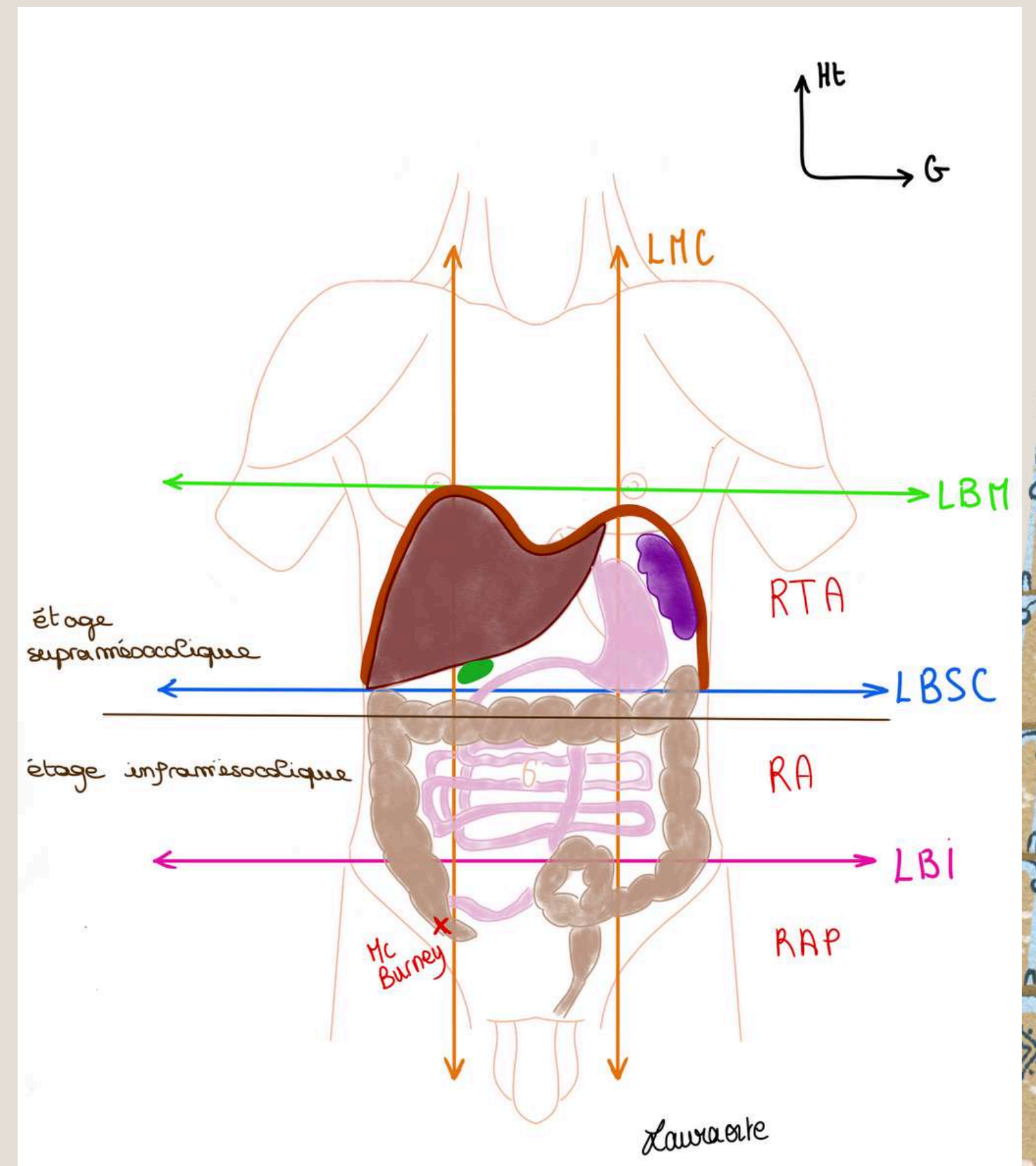
La cavité abdominale : entre **LBM** et **plancher pelvien** et est subdivisé en 3 grandes sous régions :

- **Région thoraco-abdominale**
- **Région abdominale**
- **Région abdomino-pelvienne**
- Traumatisme pénétrant de la région thoraco-abdominale peut donner des **lésions thoraciques ET abdominales**
- Localisation des organes visible après incision de l'abdomen et ouverture
- Lorsqu'on ouvre on voit essentiellement de la **graisse**



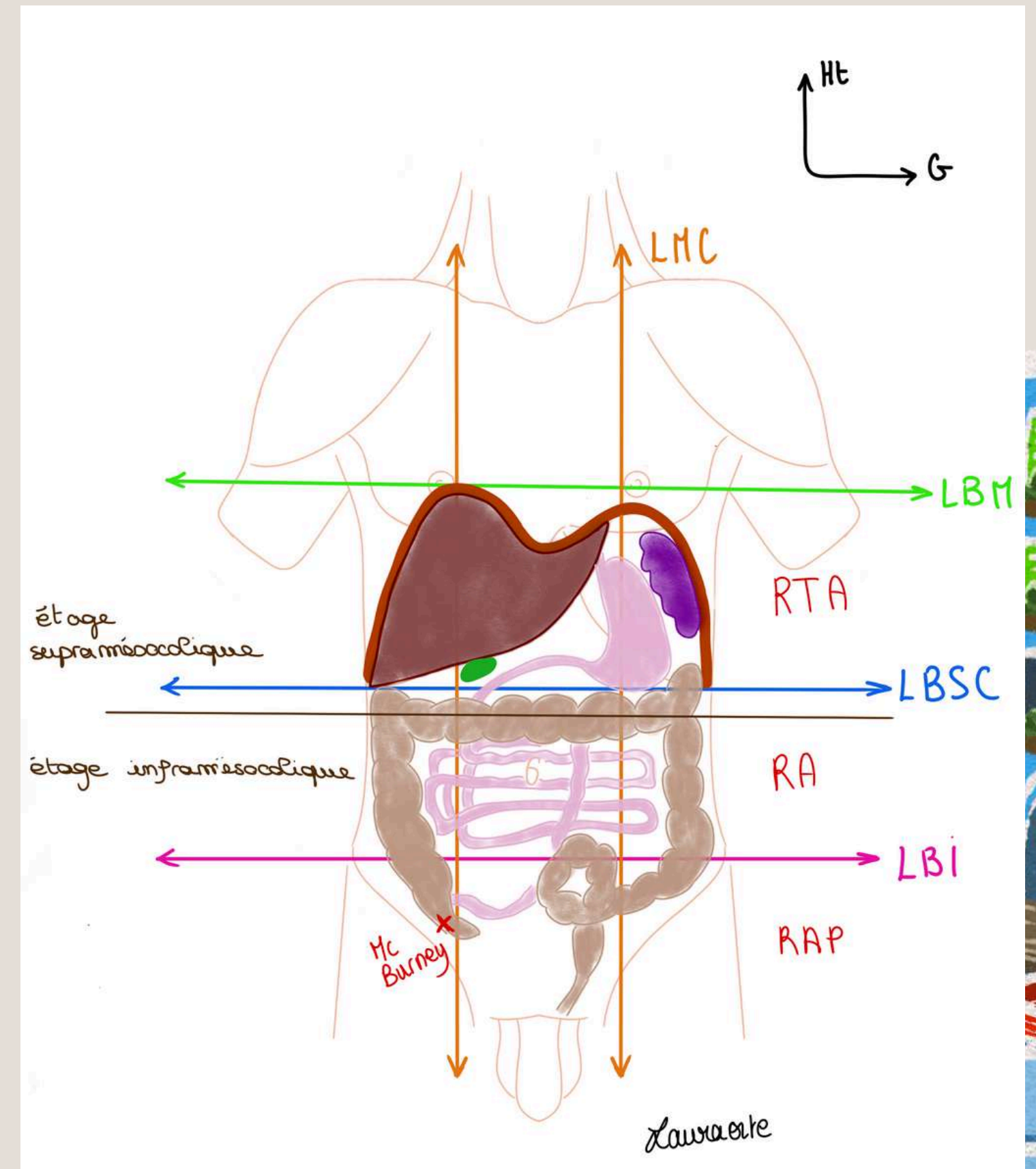
# LOCALISATION DES ORGANES

- L'**oesophage** thoracique puis abdominal qui amène les aliments depuis le pharynx jusqu'à votre estomac
- Le **foie**, au niveau de l'**HCD**
- La **rate** au niveau de l'**HCG**
- L'**estomac**, au niveau de l'**épigastre**
- Le **duodénum** puis l'**intestin grêle**, au niveau de la région péri-ombilicale et hypogastrique, qui déborde sur les flancs



# LOCALISATION DES ORGANES

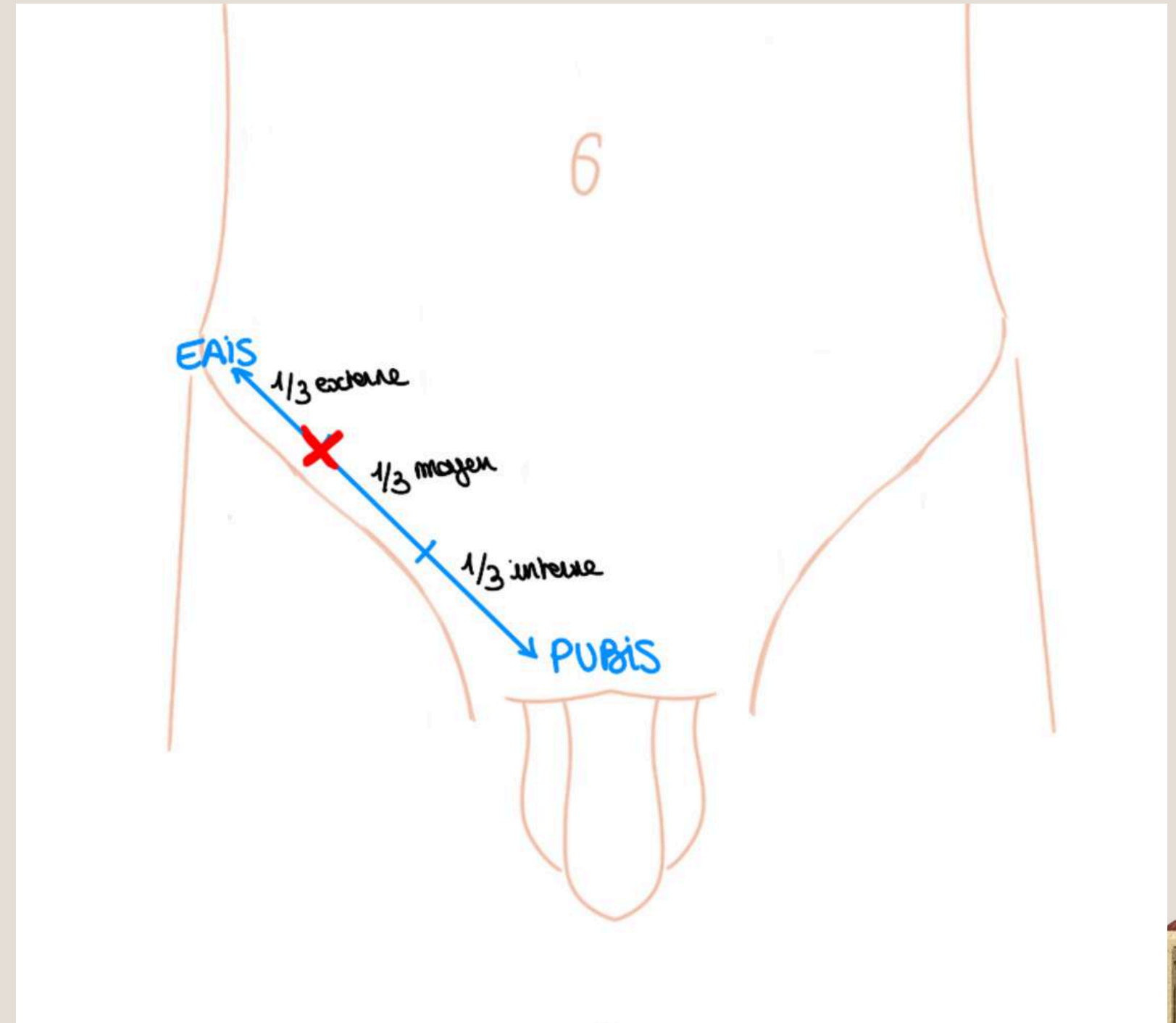
- Le **colon** : flancs droit et gauche et région péri-ombilicale
- **Etage supra-mésocolique** au dessus du colon transverse
- **Etage infra-mésocoloïque** au dessous du colon transverse
- L'appendice : **FiD** au niveau du **point de Mc Burney**
- Le **rectum** : partie profonde du pelvis



# LOCALISATION DES ORGANES

Le **point de Mc Burney** :

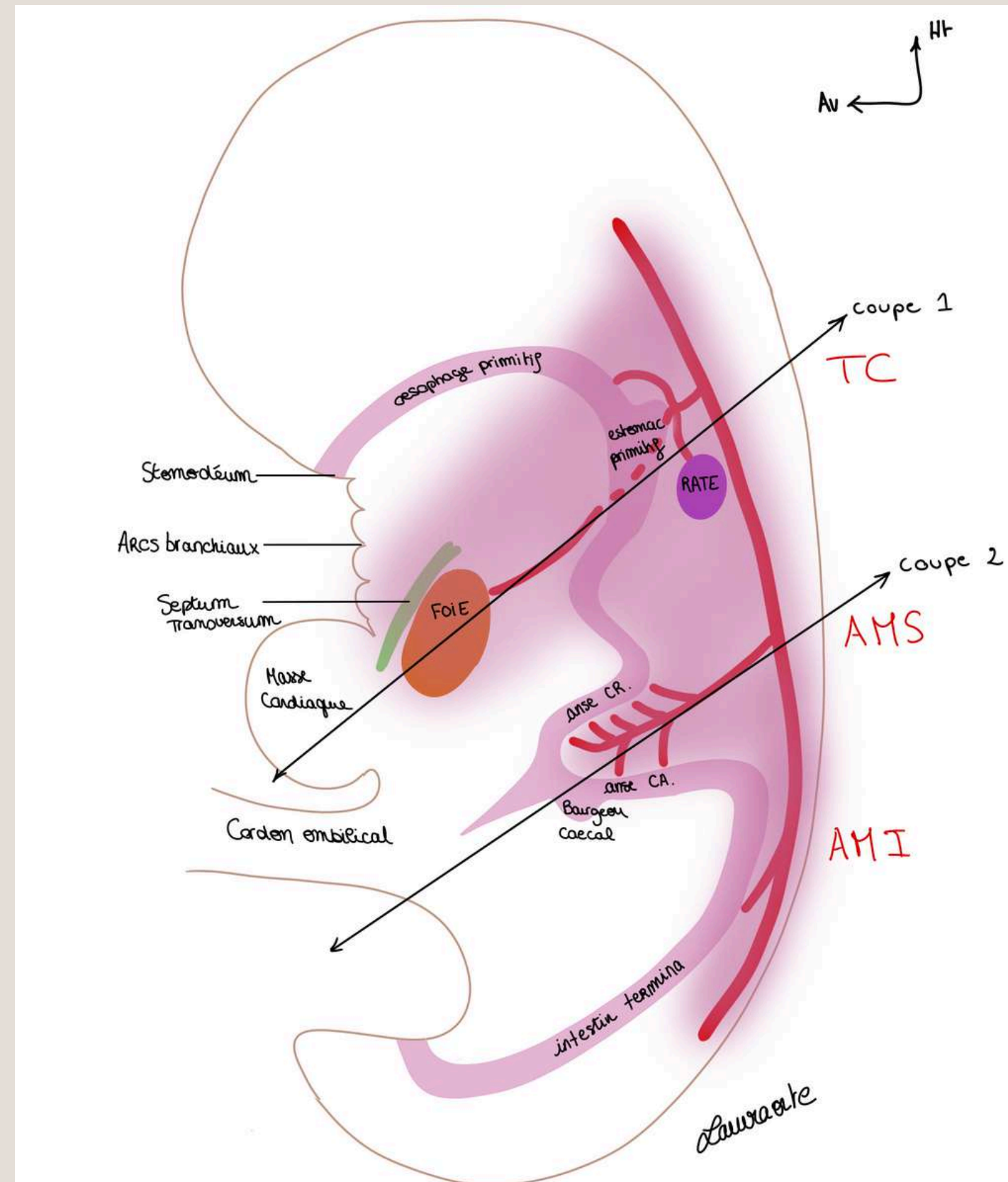
- sur la ligne pubis-EAIS
- jonction entre le  $\frac{1}{3}$  externe et le  $\frac{1}{3}$  moyen de cette ligne
- localisation de la douleur en cas d'**appendicite**



# EMBRYOLOGIE DIGESTIVE

Sur une coupe sagittale de l'embryon :

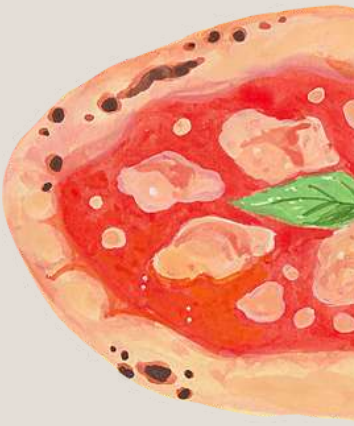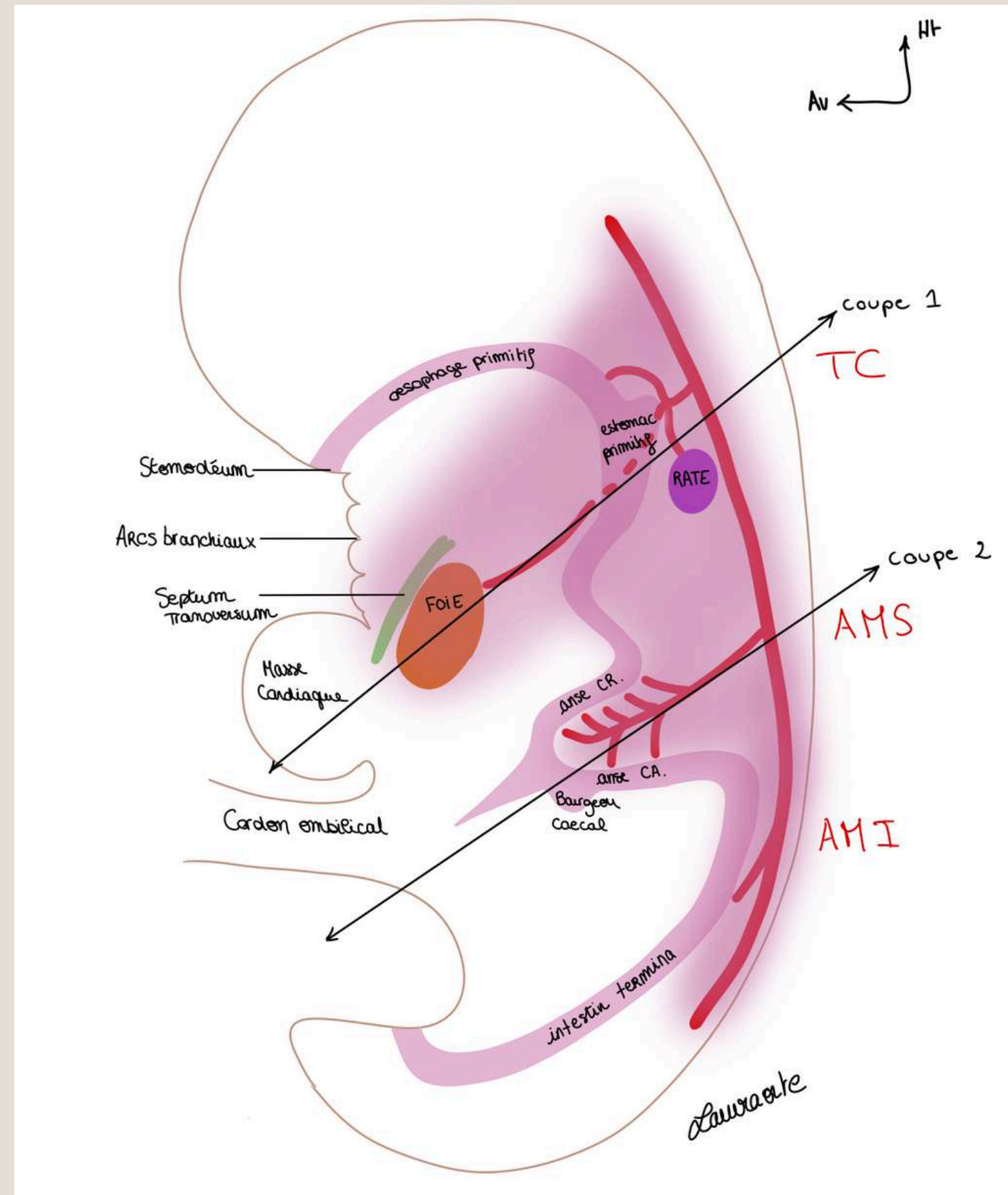
- les arcs branchiaux
- la masse cardiaque
- le codon ombilical
- **l'aorte primitive**
- le tube digestif primitif
- ébauche DTA = **septum transversum**
- ébauche du **foie**



# EMBRYOLOGIE DIGESTIVE

le tube digestif primitif :

- la bouche primitive
- l'oesophage primitif
- l'estomac primitif
- l'anse intestinale primitive
- intestin terminal



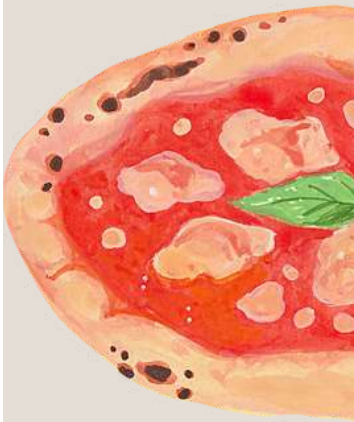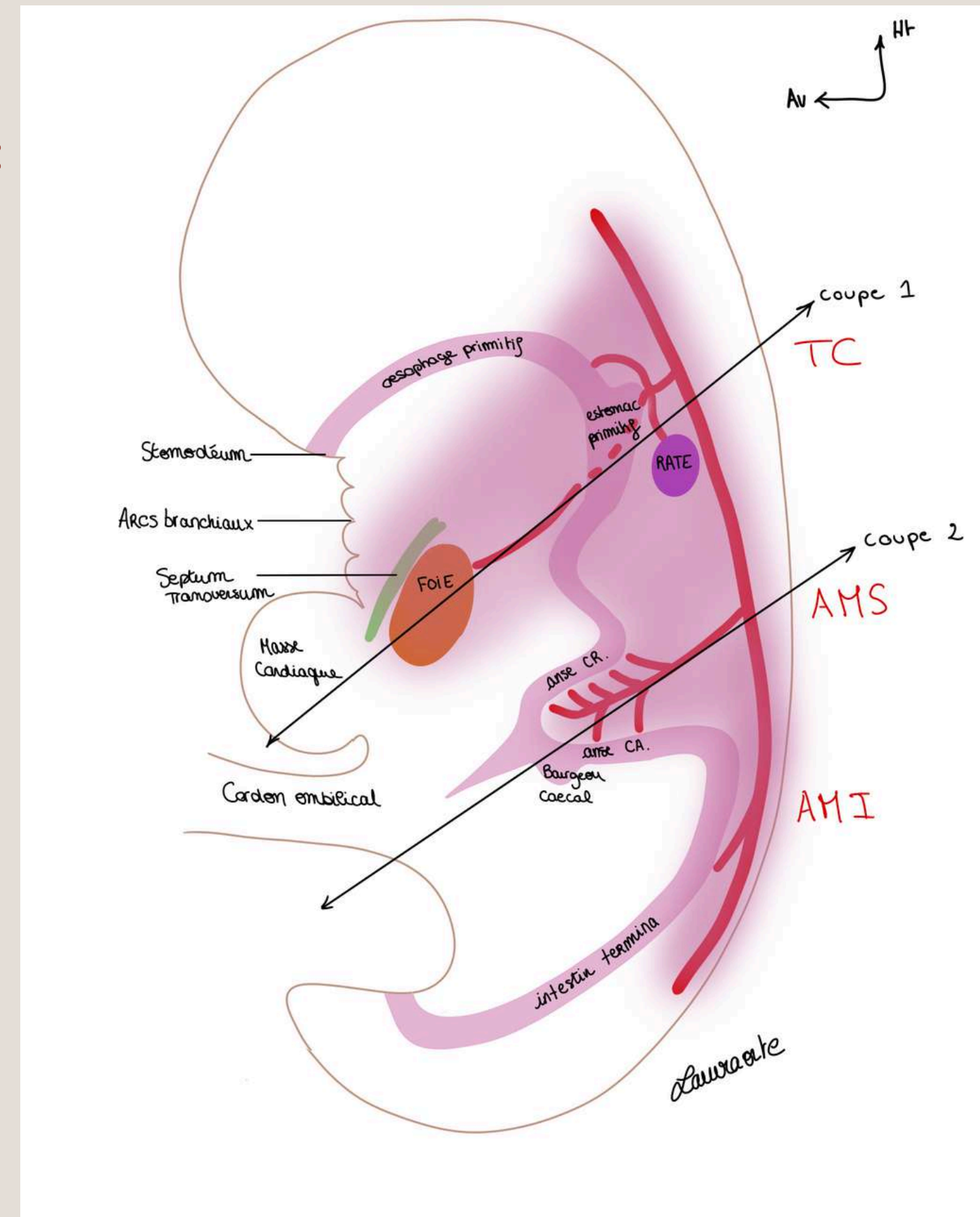
# EMBRYOLOGIE DIGESTIVE

les 3 branches principales venant de l'aorte primitive :

- le **Tronc coeliaque (TC)**
- l'**Artère mésentérique supérieure (AMS)**
- l'**Artère mésentérique inférieure (AMI)**

## AMS :

- plus de branches pour la partie craniale de l'anse intestinale primitive



# EMBRYOLOGIE DIGESTIVE

Le **péritoine** = membrane qui tapisse les **viscères**

**Péritoine** = 2 feuillets en continuité = feuillet **viscéral** et feuillet **pariétal**

**Méso** = formation péritonéale qui est un **accolement de 2 feuillets de péritoine viscéral** dans lequel se trouve les vaisseaux destinés aux viscères provenant de l'aorte.

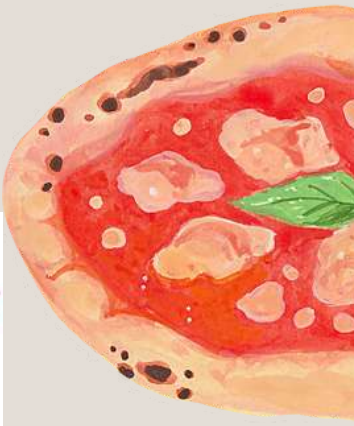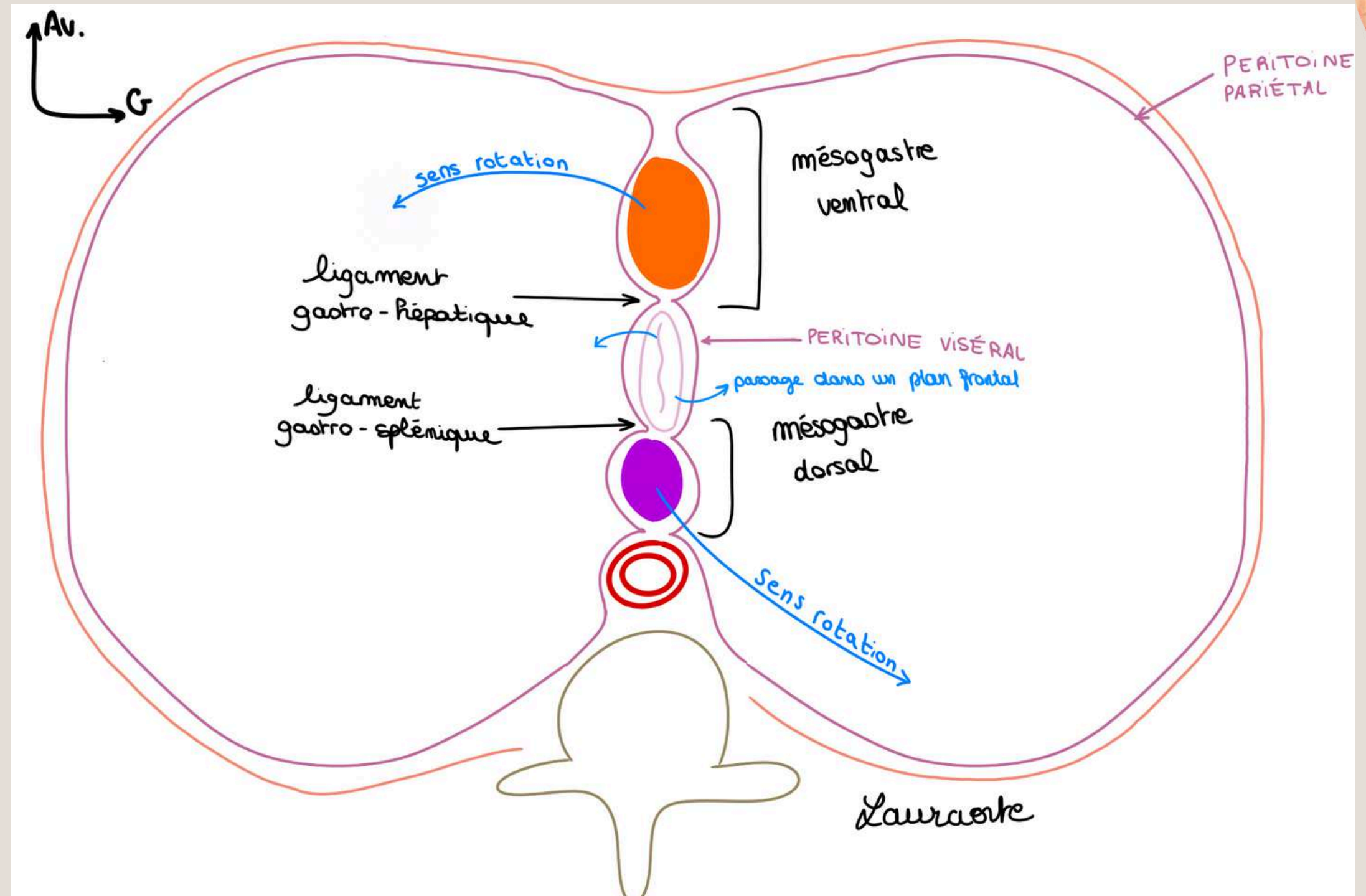
**Ligament** = double feuillet de péritoine qui réunit 2 organes.



# EMBRYOLOGIE DIGESTIVE

## Coupe 1 : étage tronc coeliaque/étage gastrique


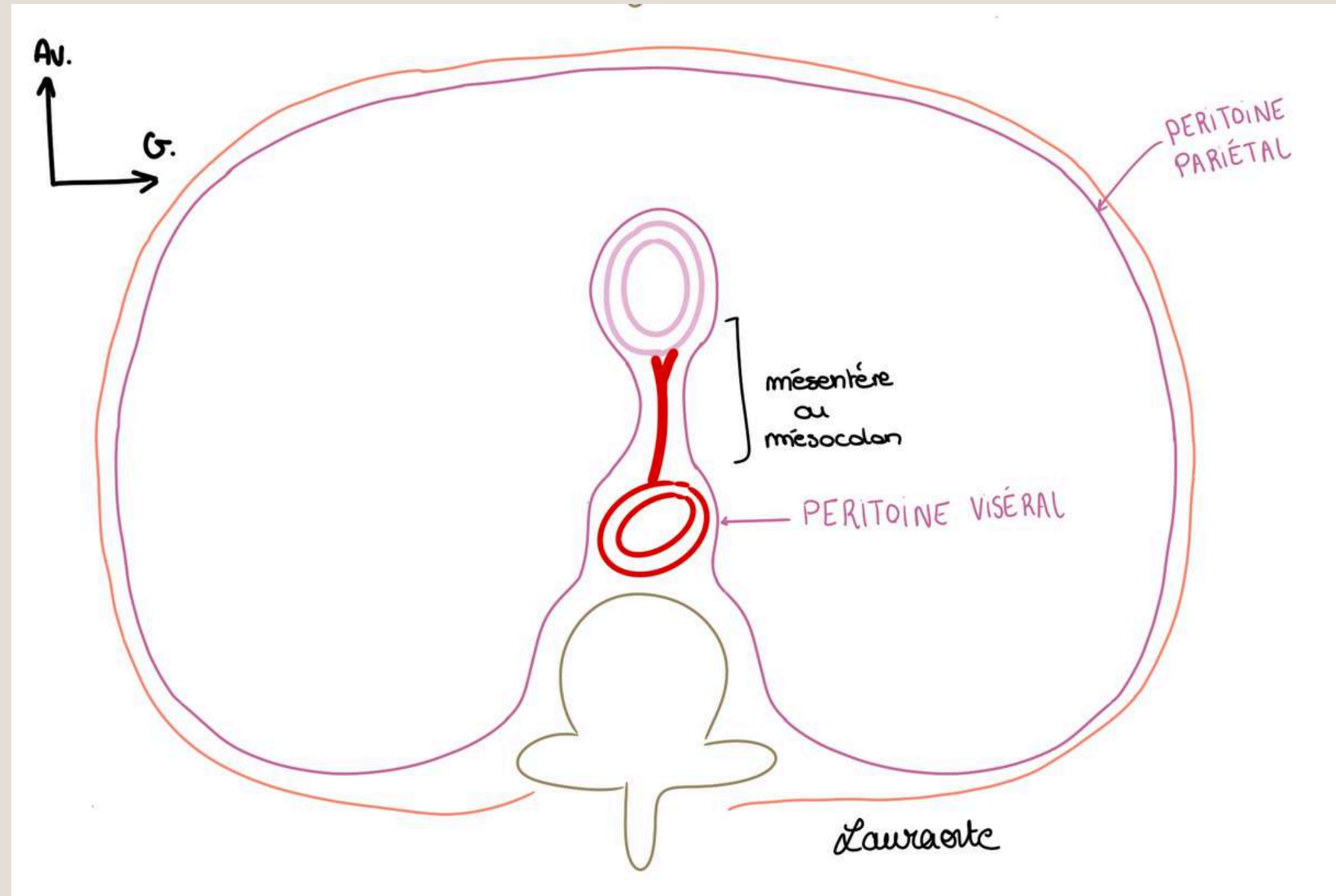
- d'arrière en avant on a : vertèbre rudimentaire, **aorte**, **rate**, **estomac**, **foie**
- un mésogastre ventral
- un mésogastre dorsal
- ligament gastro-splénique
- ligament gastro-hépatique



# EMBRYOLOGIE DIGESTIVE

## Coupe 2 : étage de l'anse intestinale primitive :

- **aorte** avec, plus en avant, **l'anse intestinale primitive**
- un seul méso dorsal = mésentère = contenant l'artère mésentérique supérieure
- **mésentère** = double accotement de feuillet viscéral contenant l'intestin = méso de l'intestin




# DIFFÉRENTS MOUVEMENTS DES VISCÈRES

## ÉTAGE DE L'ESTOMAC PRIMITIF:

Les viscères (foie, estomac, rate) vont tourner dans le **sens anti-horaire** entraînant avec eux le péritoine qui les tapisse.

Cela aboutit à la formation de plusieurs diverticules de la cavité péritonéale.

**Ligaments = omentum** = formation péritonéale qui réunit les viscères.

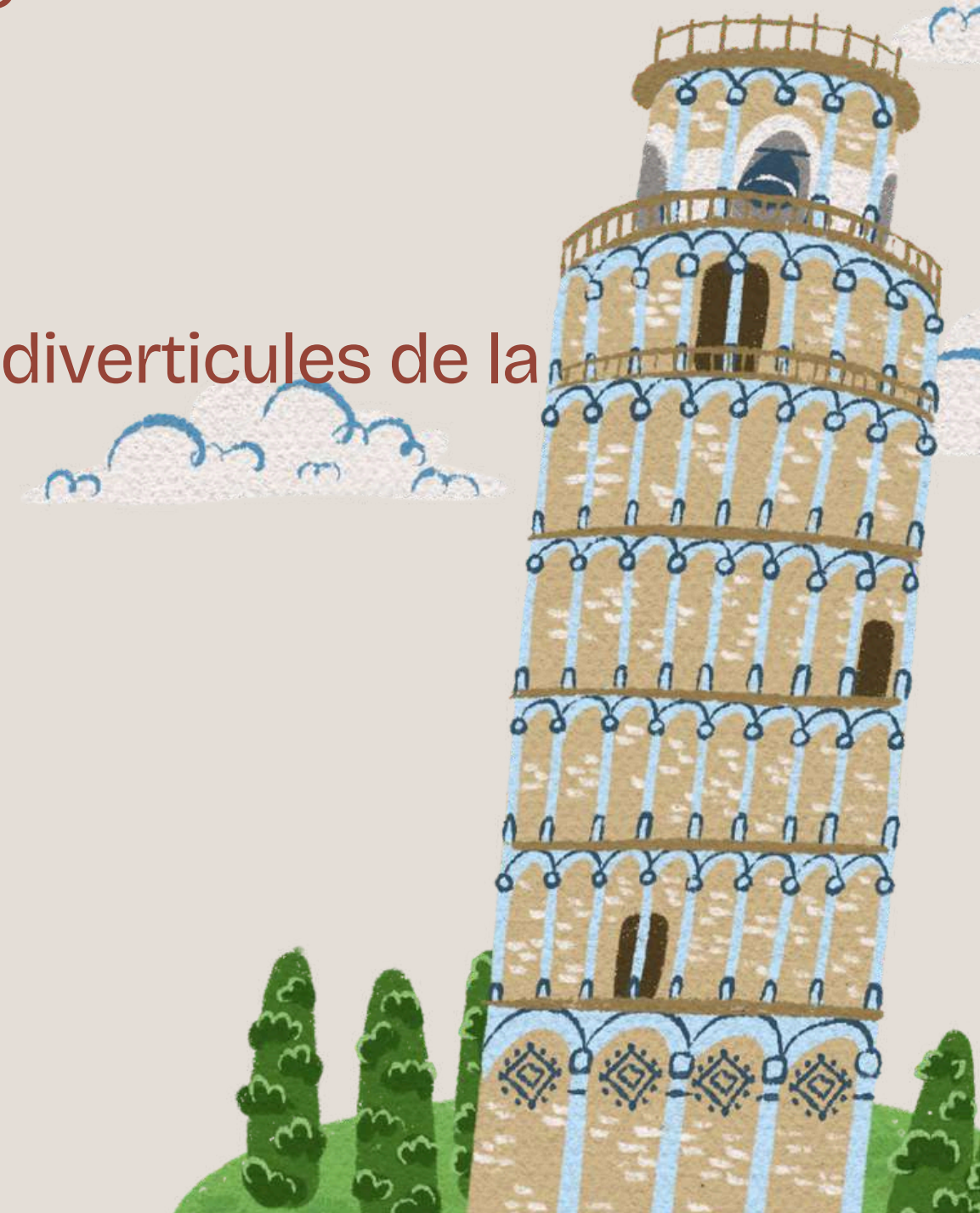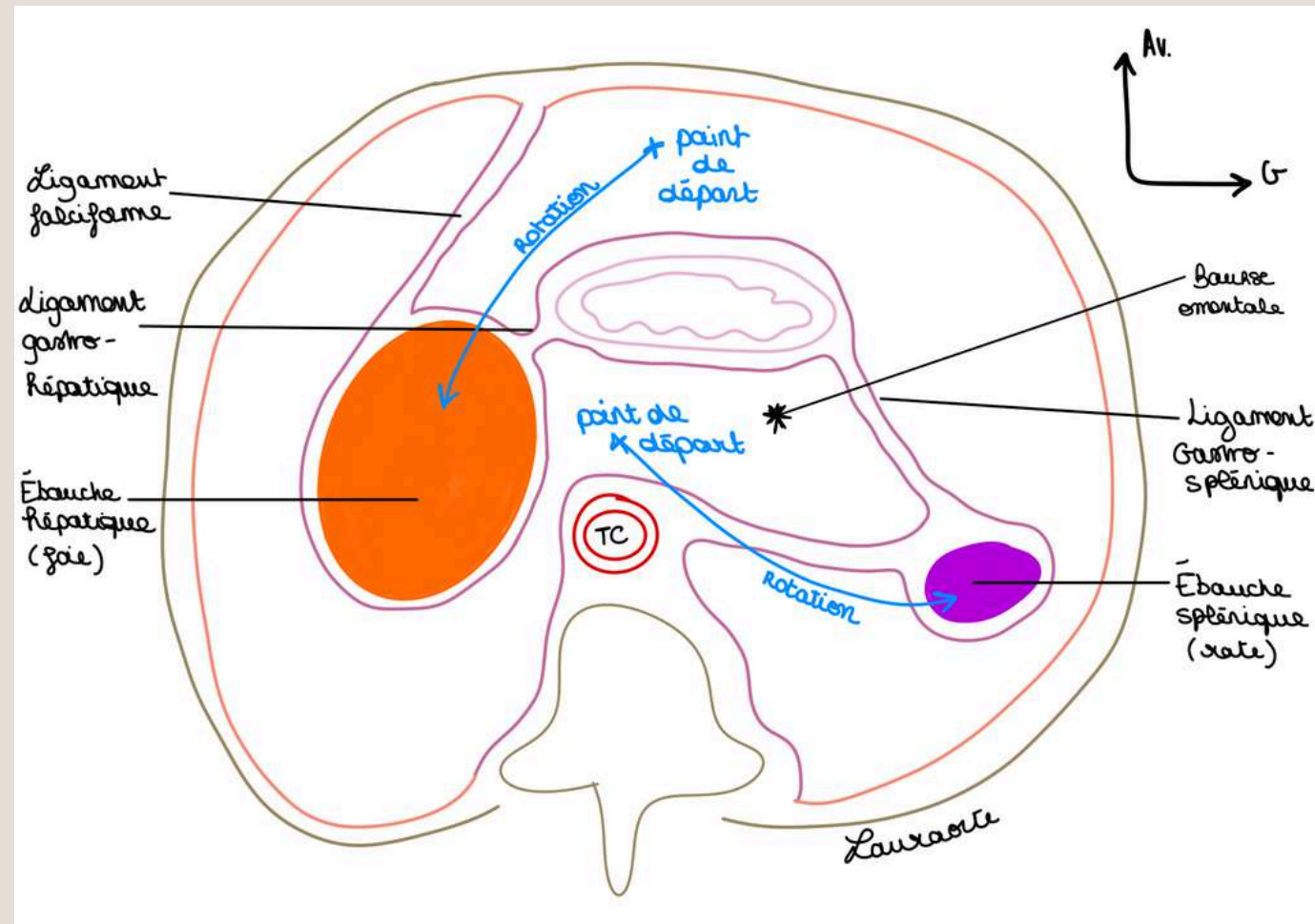


# DIFFÉRENTS MOUVEMENTS DES VISCÈRES

- migration de **l'ébauche (bourgeon) hépatique** vers l'hypochondre D
- migration de **l'ébauche splénique** vers l'hypochondre G

Ainsi l'estomac passe d'un plan sagittal à un **plan frontal**.

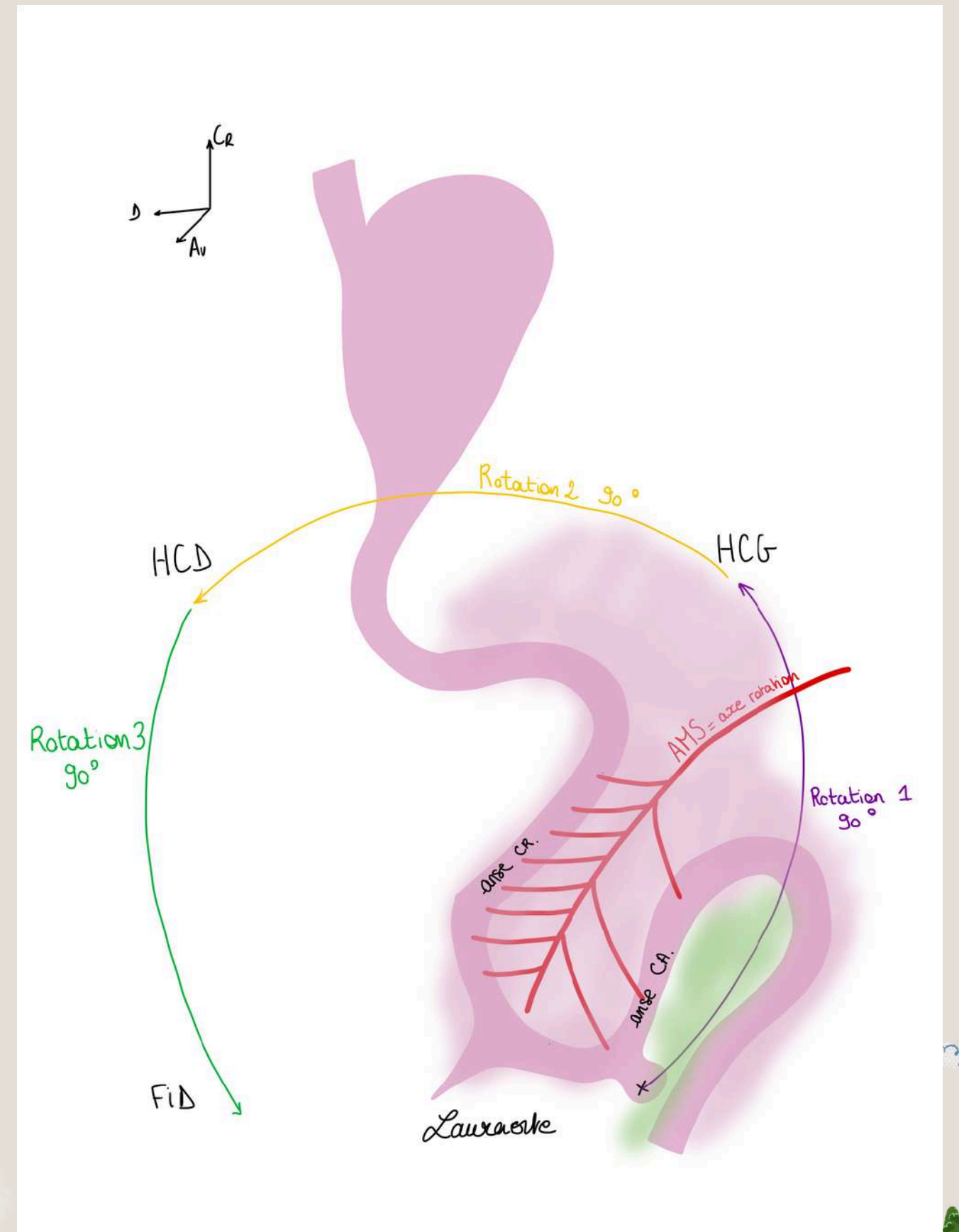
Les feuilletts du péritoine ont suivi les viscères : ainsi se constituent des diverticules de la cavité péritonéale.



# DIFFÉRENTS MOUVEMENTS DES VISCÈRES

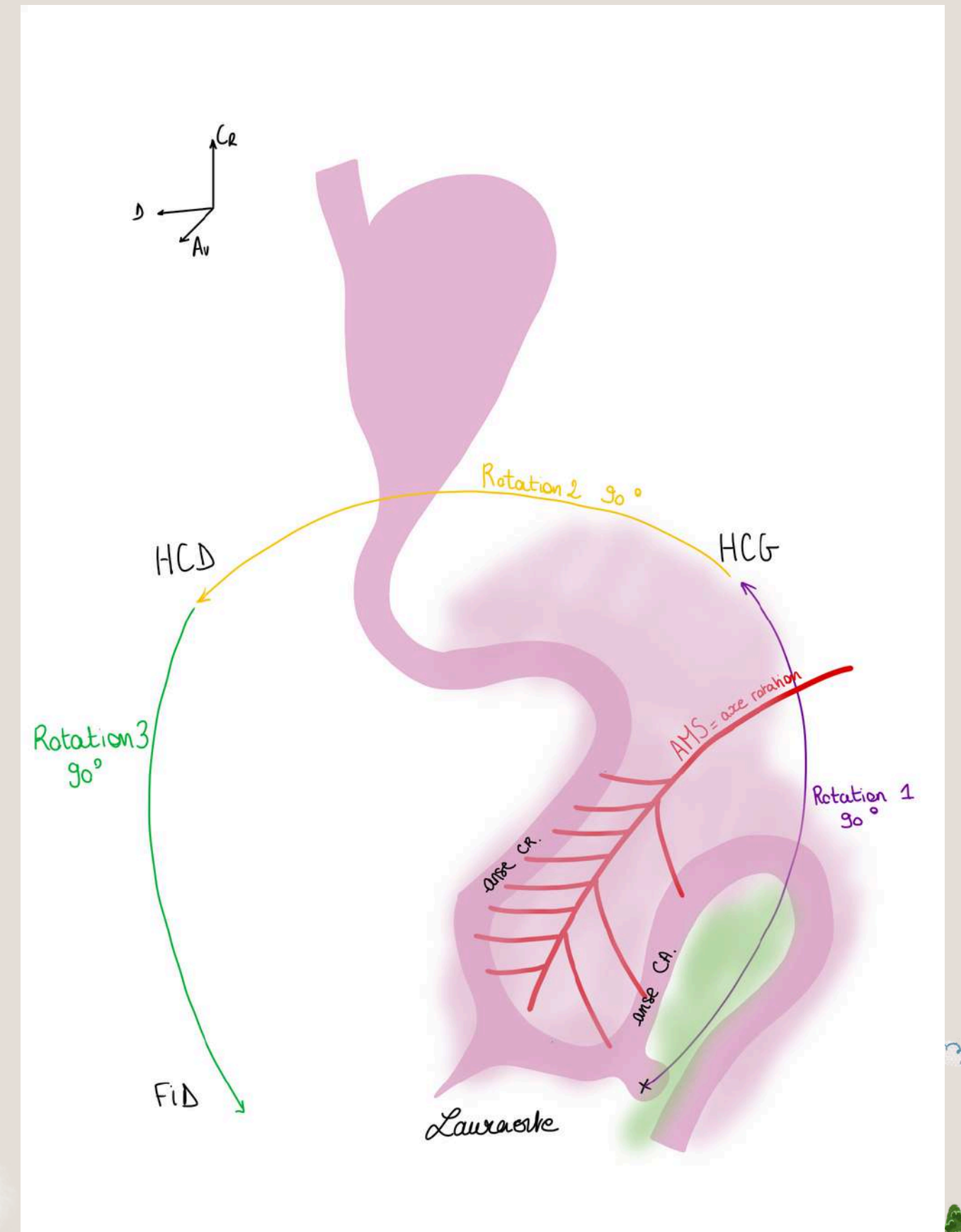
## ÉTAGE DE L'ANSE INTESTINALE PRIMITIVE : vue de $\frac{3}{4}$ gauche

- L'anse intestinale primitive centrée par **l'AMS**
- Branches venant de **l'AMS** : plus de branches pour la partie **Craniale** (CR)
- le diverticule cæcal : sur la branche **caudale** (CA)



# DIFFÉRENTS MOUVEMENTS DES VISCÈRES

- mouvement de rotation l'anse intestinale primitive **autour de l'AMS**
- le bourgeon caecal se situe initialement en **région hypogastrique**
- 3 rotations de **90 degrés** dans le sens **anti-horaires**










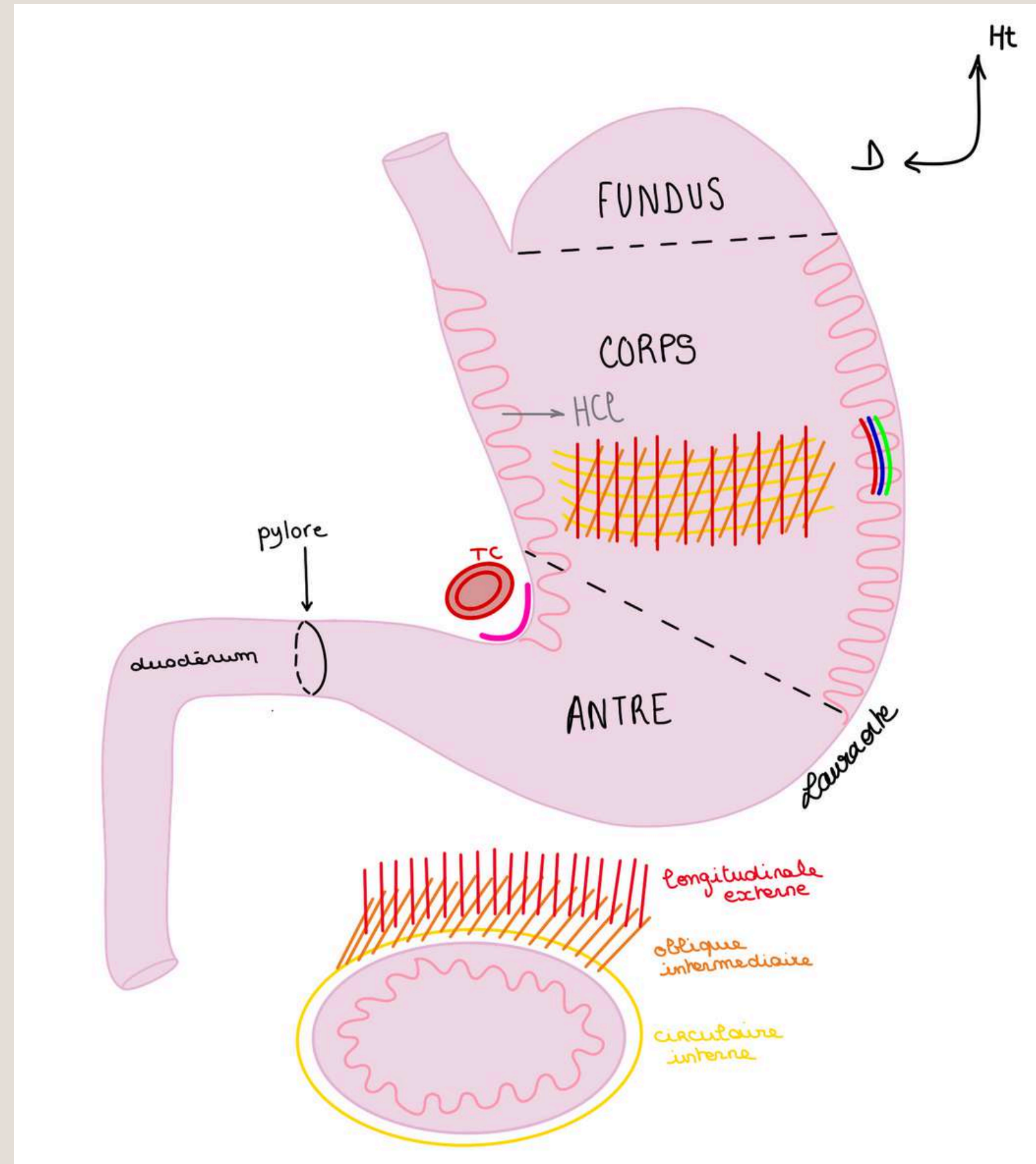
# L'ESTOMAC



Rôle de l'estomac : **première digestion chimique**

**Structure** de l'estomac :

- La **muqueuse**, très plissée, épaisse, accueille le bol alimentaire et sécrète HCl
- La **sous muqueuse**, couche la plus vascularisée qui contient tous les vaisseaux (**artères**, **veines**, **lymphatiques**)
- La **musculeuse** : contraction de l'estomac, propulsion, du bol alimentaire. Particularité de l'estomac : sa couche musculieuse comporte **3 couches** contrairement à tous le reste du TD qui en comporte que 2





**MERCIIII POUR VOTRE ATTENTION,  
RDV EN PRÉSENTIEL POUR LA SUITE !!!!!**



Posez toutes vos questions sur le forum :)  
mon messenger si vous avez besoin : **Laura Brémond**

