



ThailANAT PB

Paroi du Petit bassin



Sommaire

I

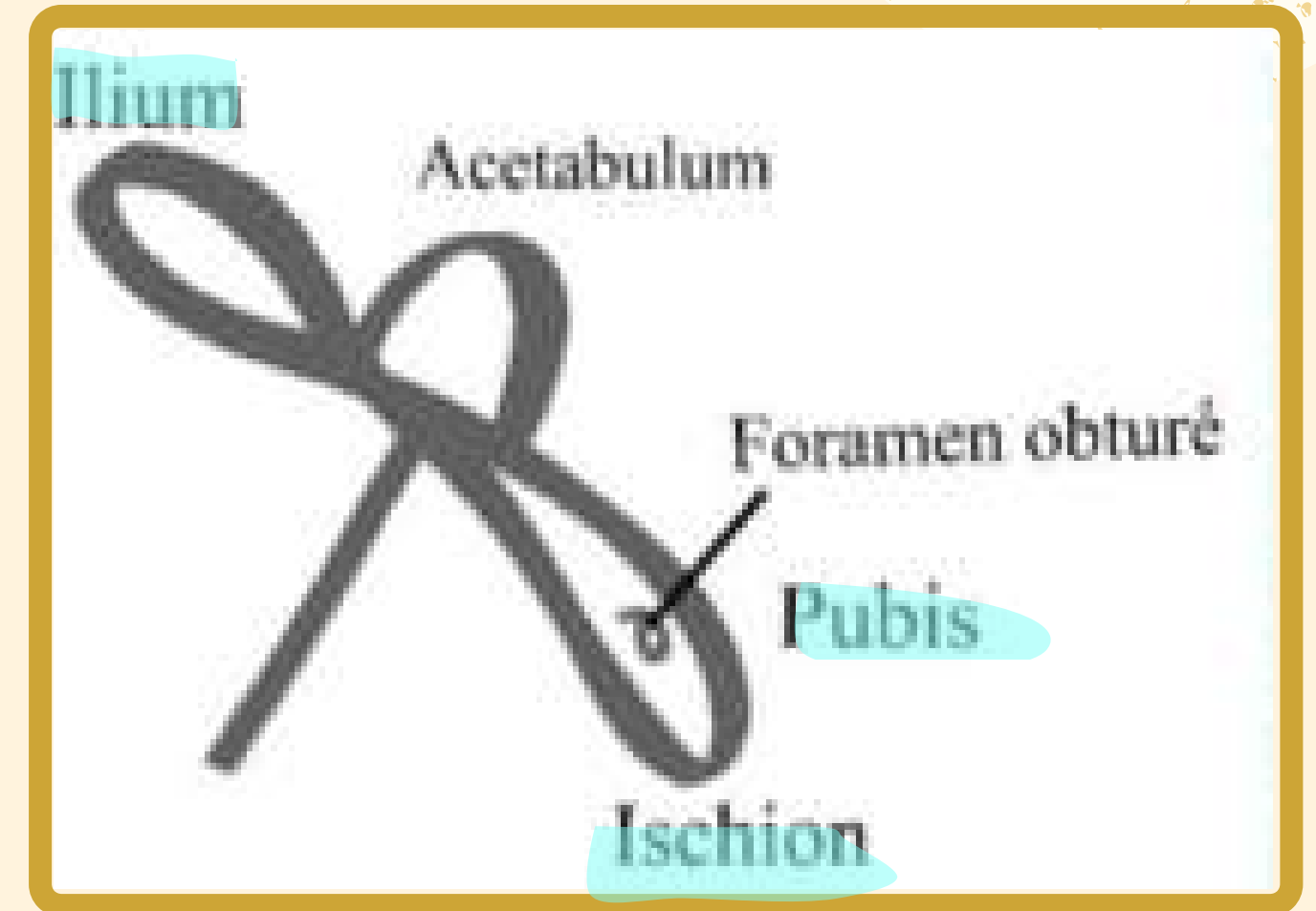
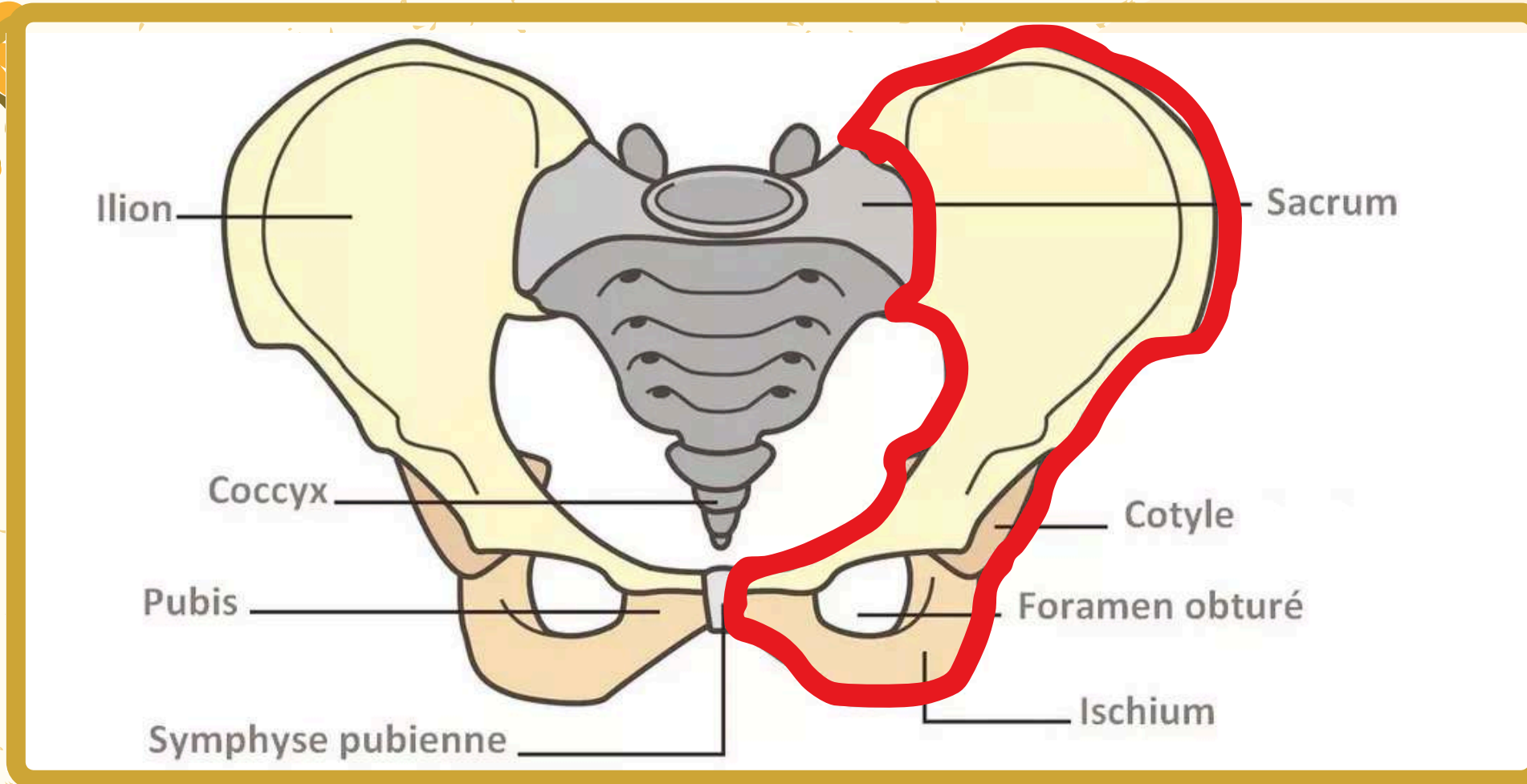
- Ostéologie
- Vue de profil de l'os coxal
- Vue de face du bassin
- Vue médiale du bassin
- Vue genupectorale du périnée

II

- Plancher pelvien

I

Osteologie



-ceinture osseuse de 3 os:

2 os **coxaux** (iliaques) sur les côtés + le sacrum en arrière

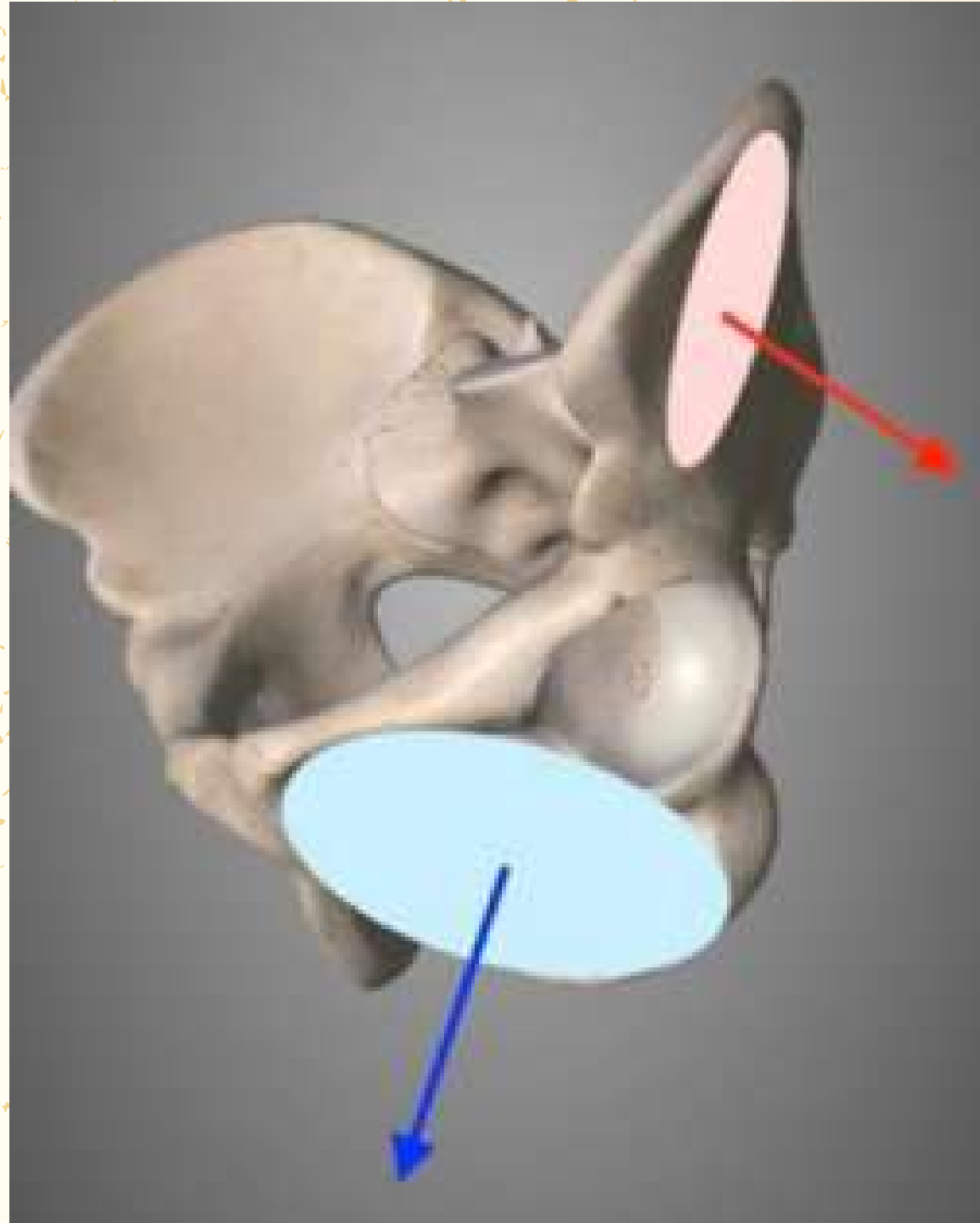
-l'os coxal est comparable à une hélice d'avion à 2 pâles et 1 moyeu

-pâle sup: ilium / pâle inf: pourtour du foramen obturé

- l'os coxal est le résultat de la fusion de 3 pièces osseuses

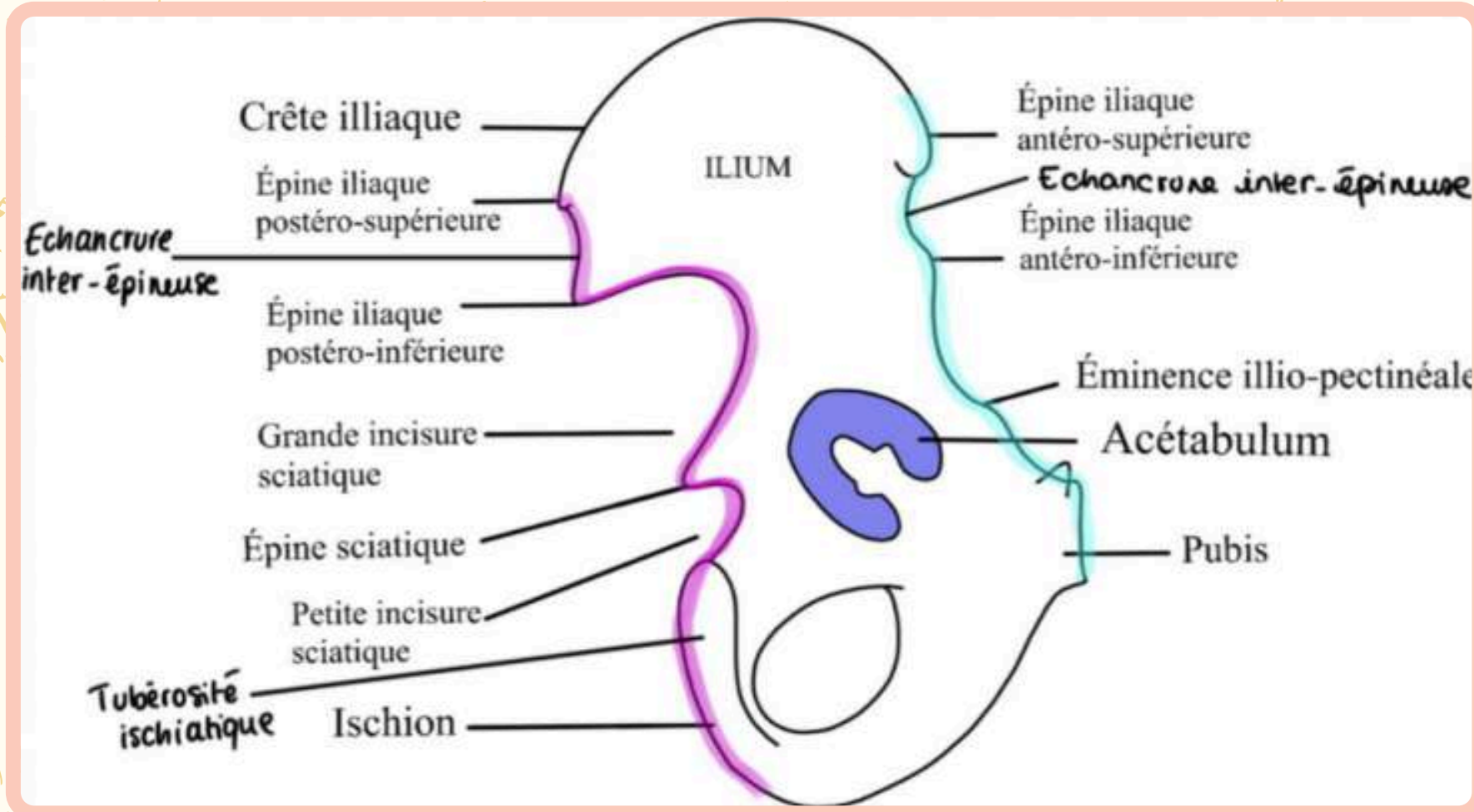


Osteologie



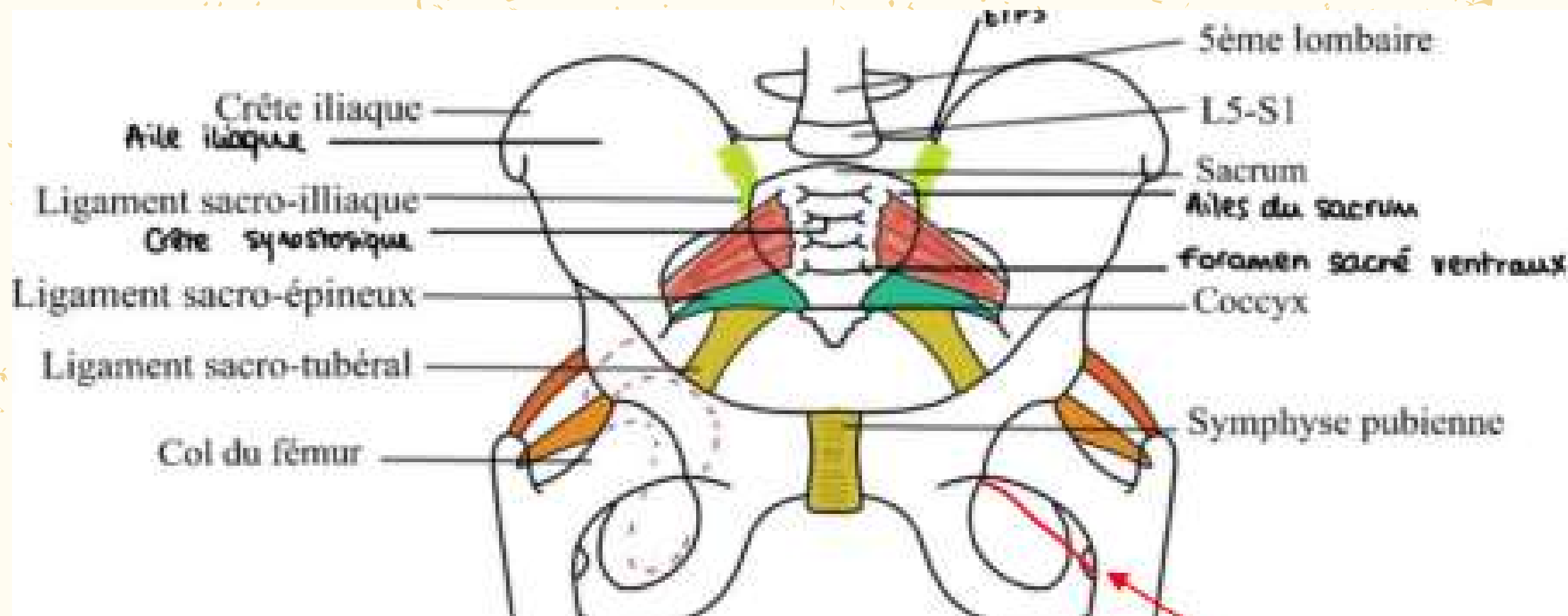
**Nos deux pâles sont
perpendiculaires !**

I Vue de profil de l'os coxal



Bord antérieur	Bord postérieur
Epine iliaque antéro-supérieure	Epine iliaque postéro-supérieure
Echancrure inter-épineuse (situé entre EIAS et EIAI)	Echancrure inter-épineuse (situé entre EIPS et EIPI)
Epine iliaque antéro-inférieure	Epine iliaque postéro-inférieure
Eminence ilio-pectinéale	Grande incisure ischiatique
	Epine ischiatique
	Petite incisure ischiatique

I Vue de face du bassin

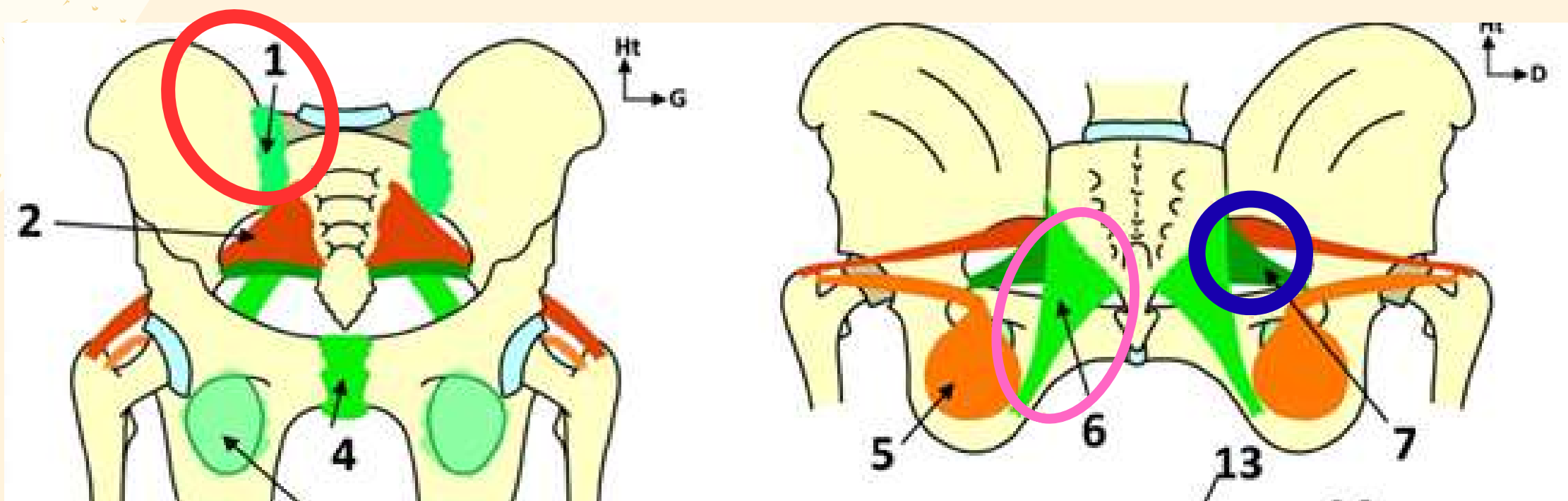


- Les ligaments sacro-iliaques (entre le sacrum et l'os iliaque) puissants et participent à solidité de l'ensemble. chez la femme enceinte, l'imprégnation hormonale va entraîner un assouplissement permettant une certaine ouverture lors de l'accouchement, la symphyse pubienne également sous l'effet des hormones

- Ligament sacro-épineux qui partent du bord antéro-latéral du sacrum jusqu'à l'épine ischiatique. Il est de forme triangulaire (pour retenir souvenez vous qu'un triangle est pointu comme une épine).

- Ligaments sacro tubéral qui va aussi du bord antéro-latéral du sacrum jusqu'à la face médiale de la branche ischio-pubienne de l'os coxal. Il vient se fixer sur la tubérosité ischiatique.

Le ligament sacro-tubéral est en DEHORS du ligament sacro-épineux



I Vue médiale du bassin

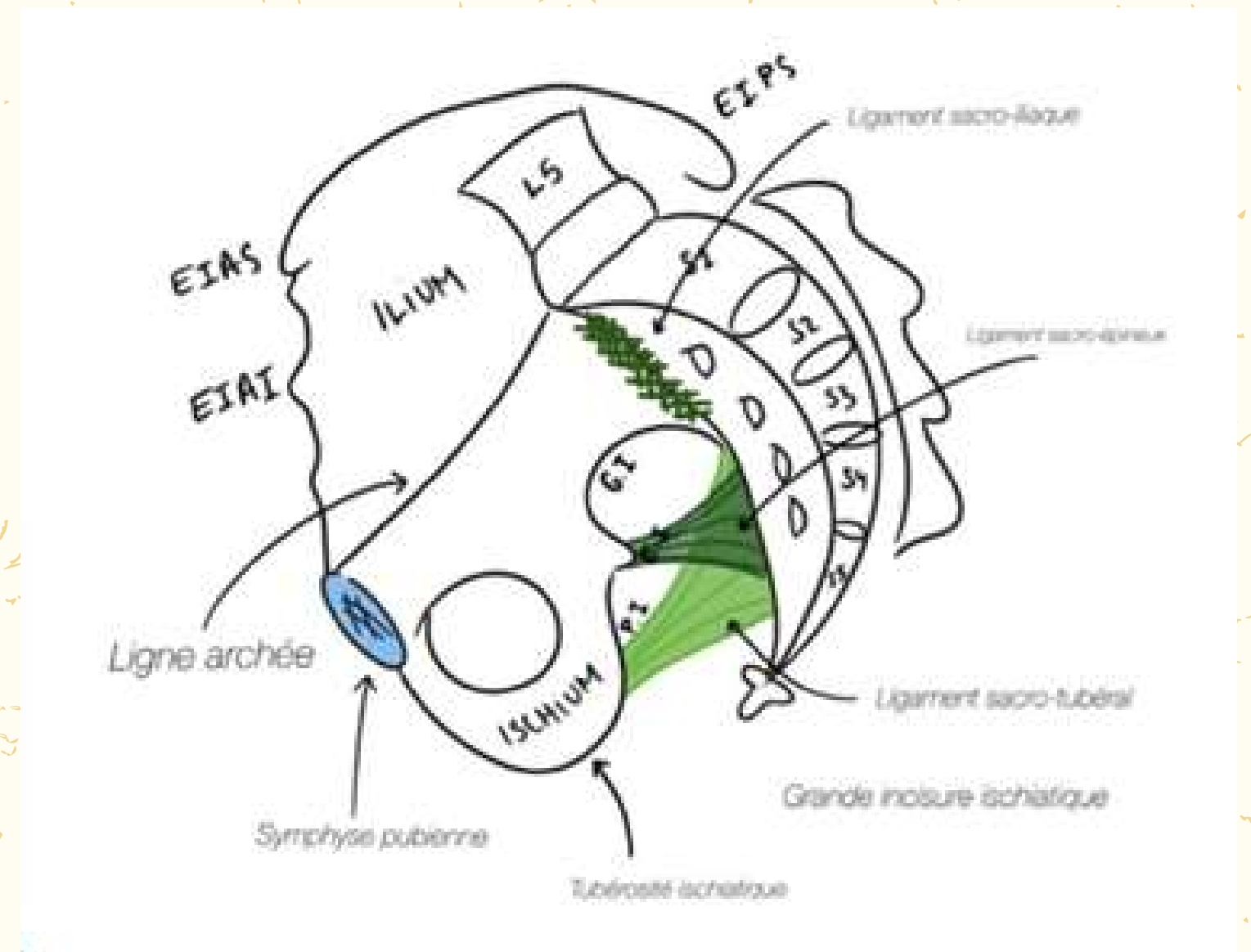
La ligne arquée délimite 2 zones : au dessus le détroit supérieur ou grand bassin et en dessous le détroit inférieur ou petit bassin.

Le sacrum peut être divisé en 2 parties :

- supérieure avec S1 et S2
- inférieure avec S3-S4-S5

5 vertèbres

4 crêtes synostosiques sur la face antérieure et la crête sacrale sur la face postérieure






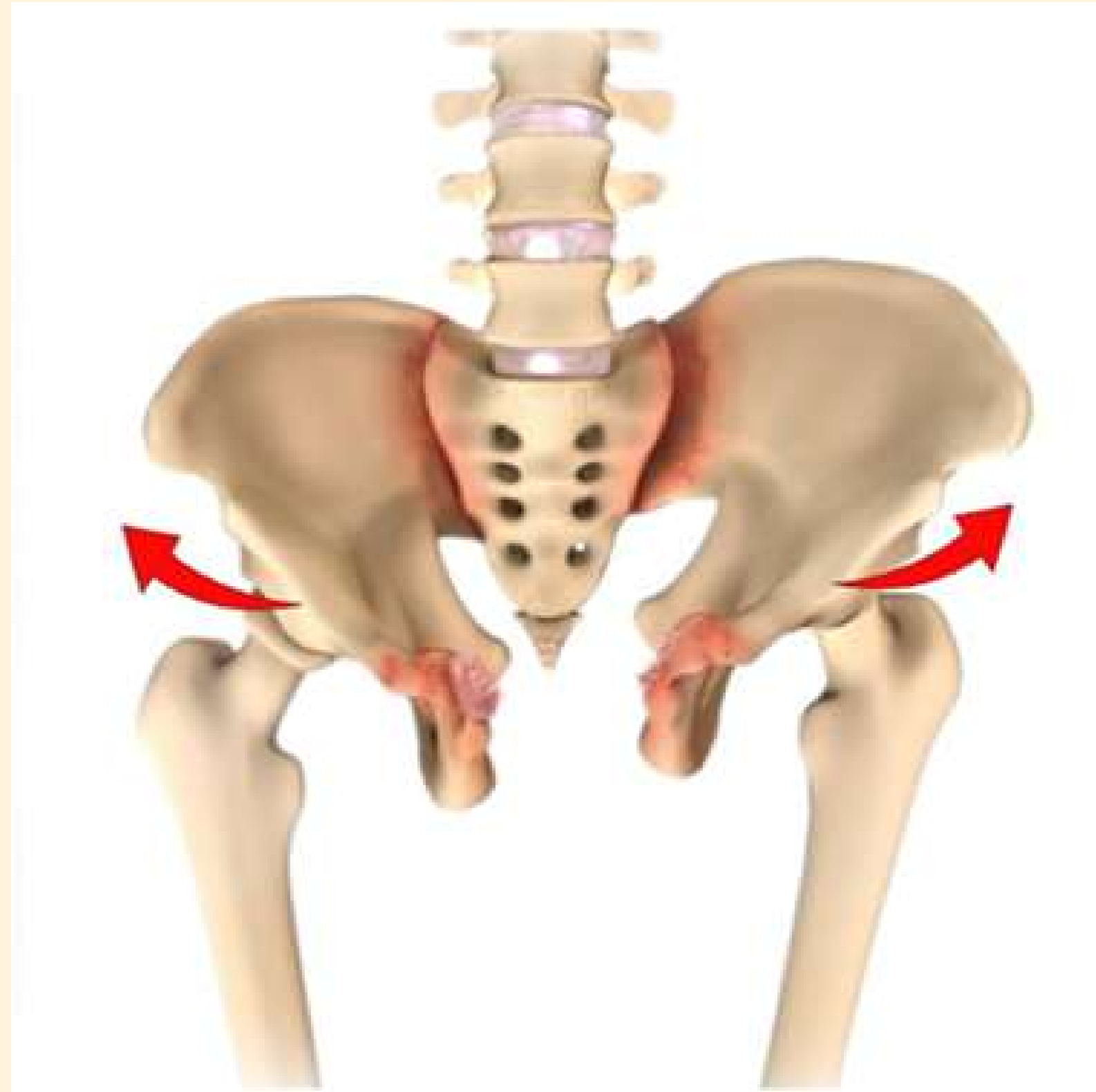
I

Vue médiale du bassin

On est ainsi assis sur un losange :
sur les côtés avec les tubérosités ischiatiques
en avant avec le pubis
en arrière avec le sacrum



Pathologie possible : la fracture en open book



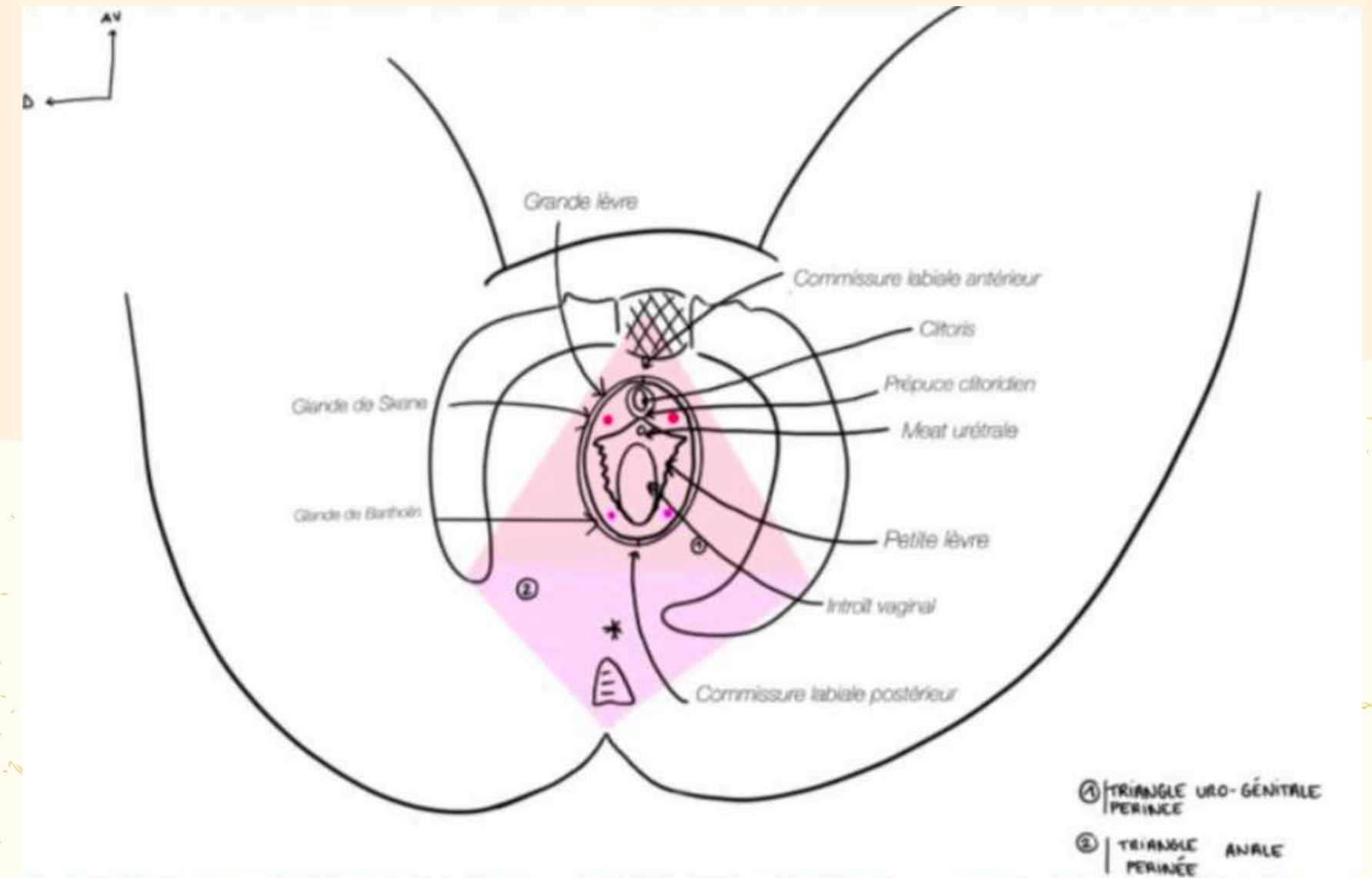
I Vue g enupectorale du p rin e

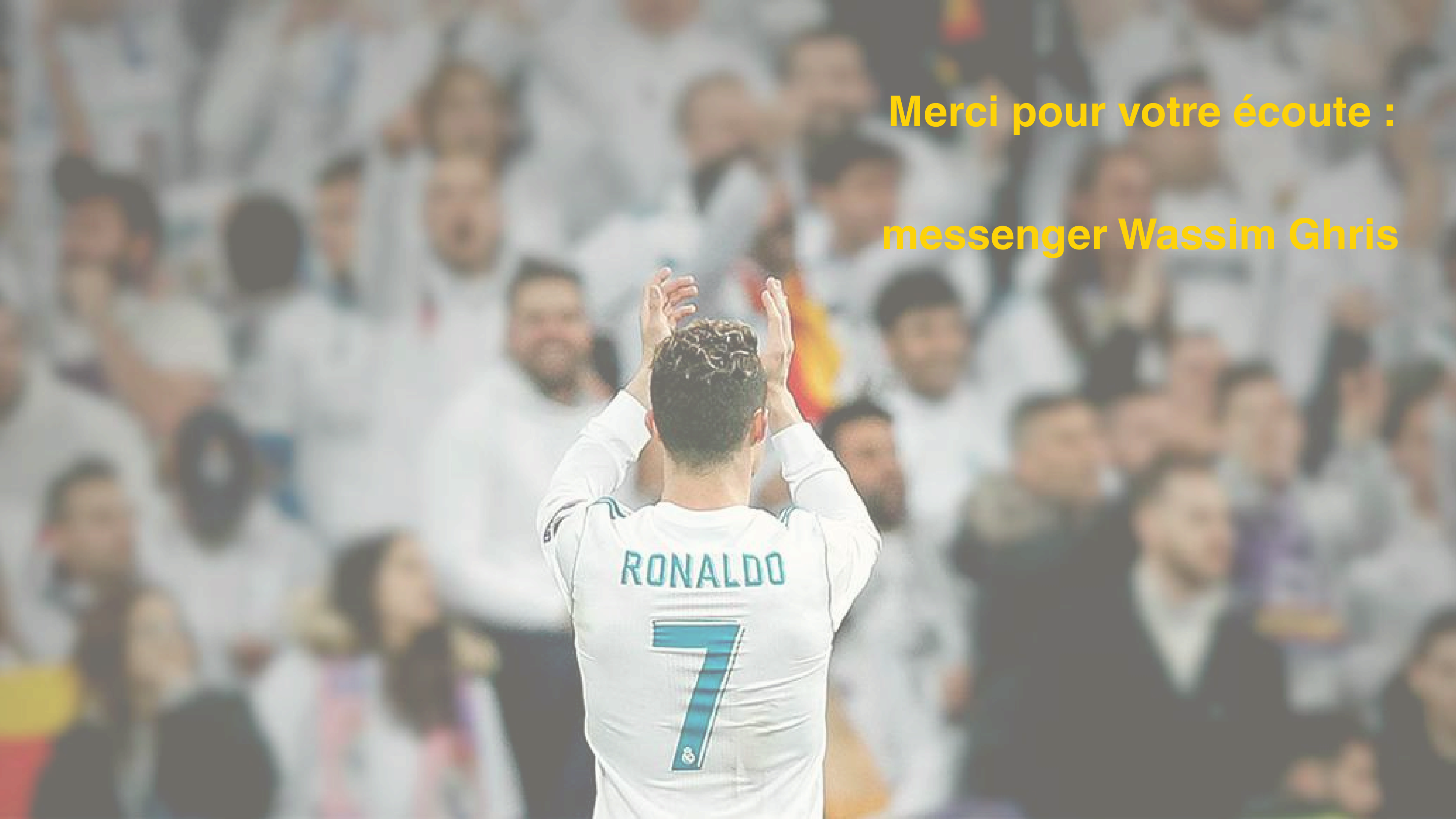
Le p rin e c'est l'ensemble des parties molles situ es en dessous du plancher pelvien

notre losange sur lequel on s'assoit aka le losange p rin al peut  tre divis  en 2 :

Le triangle ou p rin e ant rieur uro-g nital

Le triangle ou p rin e post rieur anal o  se termine le syst me digestif avec l'orifice anal constitu  de plis radi s.





Merci pour votre écoute :
messenger Wassim Ghris