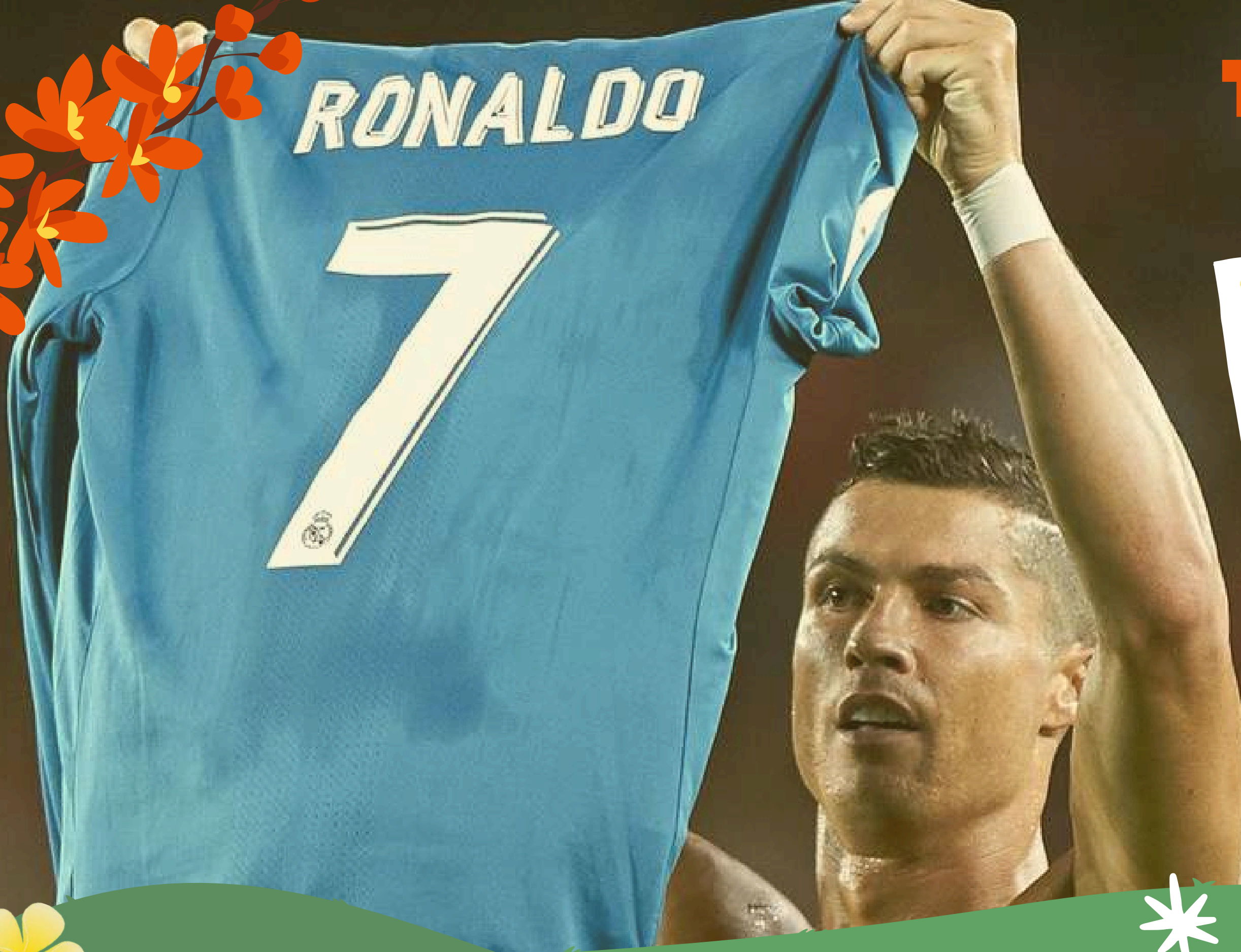

ThaïAnat PB

VIDÉO 1

**APPAREIL
GÉNITAL
MASCULIN**



PROGRAMME

I. ORGANES GÉNITAUX EXTERNES

- VUE PÉRINÉALE**
- GÉNÉRALITÉ SUR LA VERGE**
- ZOOM SUR LE GLAND DU PÉNIS**

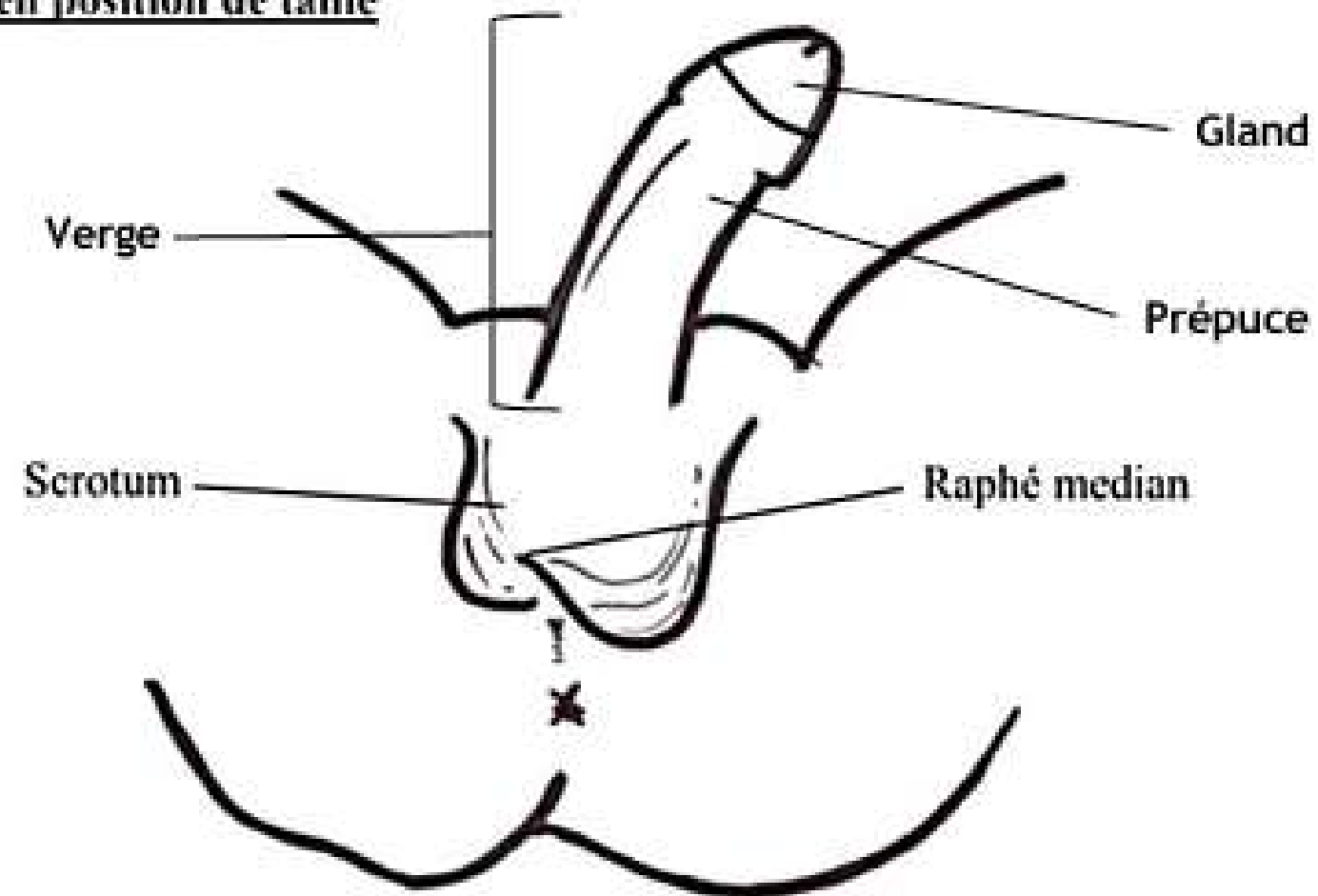
II. ORGANES GÉNITAUX INTERNES

- VUE POSTÉRIEURE ORGANES GENITAUX INTERNES**
- CARREFOUR URINAIRE ET GÉNITAL**
- PROSTATE**

I.ORGANES GÉNITAUX EXTERNES

-VUE PÉRINÉALE

Schéma 6 : Périnée de l'homme en position de taille



-VUE EN POSITION DE TAILLE PERMET D'OBSERVER LES OGE

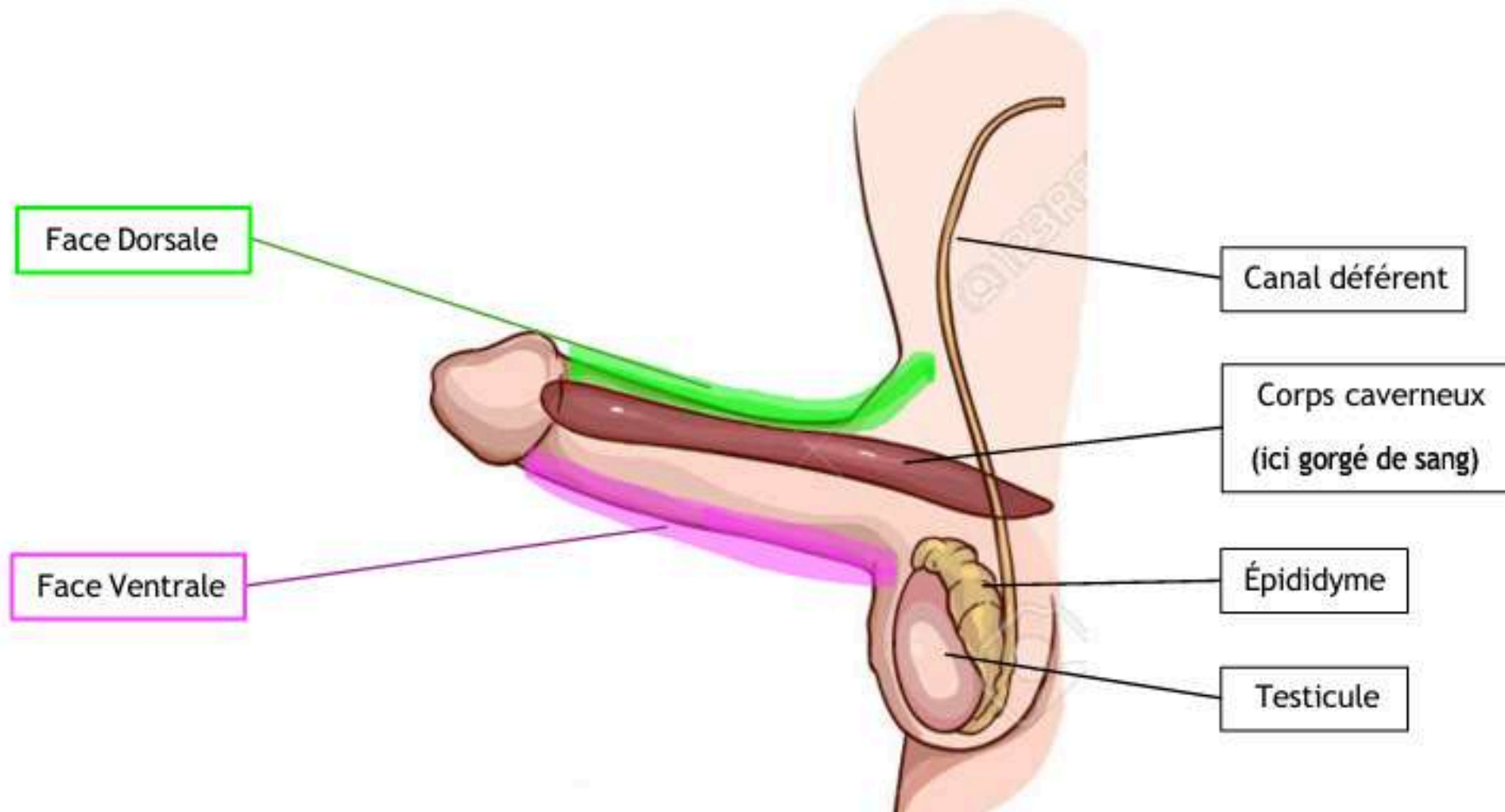
-VERGE AVEC NOTRE PRÉPUCE QUI RECOUVRE LE GLAND. NOTRE SCROTUM AVEC SON RAPHÉ MÉDIAN

-UN MODÈLE QUE L'ON RETROUVE ÉGALEMENT CHEZ LA FEMME

-LE BASSIN DE LA FEMME EST PLUS LARGE QUE CELUI DE L'HOMME

I.ORGANES GÉNITAUX EXTERNES

-GÉNÉRALITÉS SUR LA VERGE



La verge et ses deux faces :

Face dorsale = face postérieure

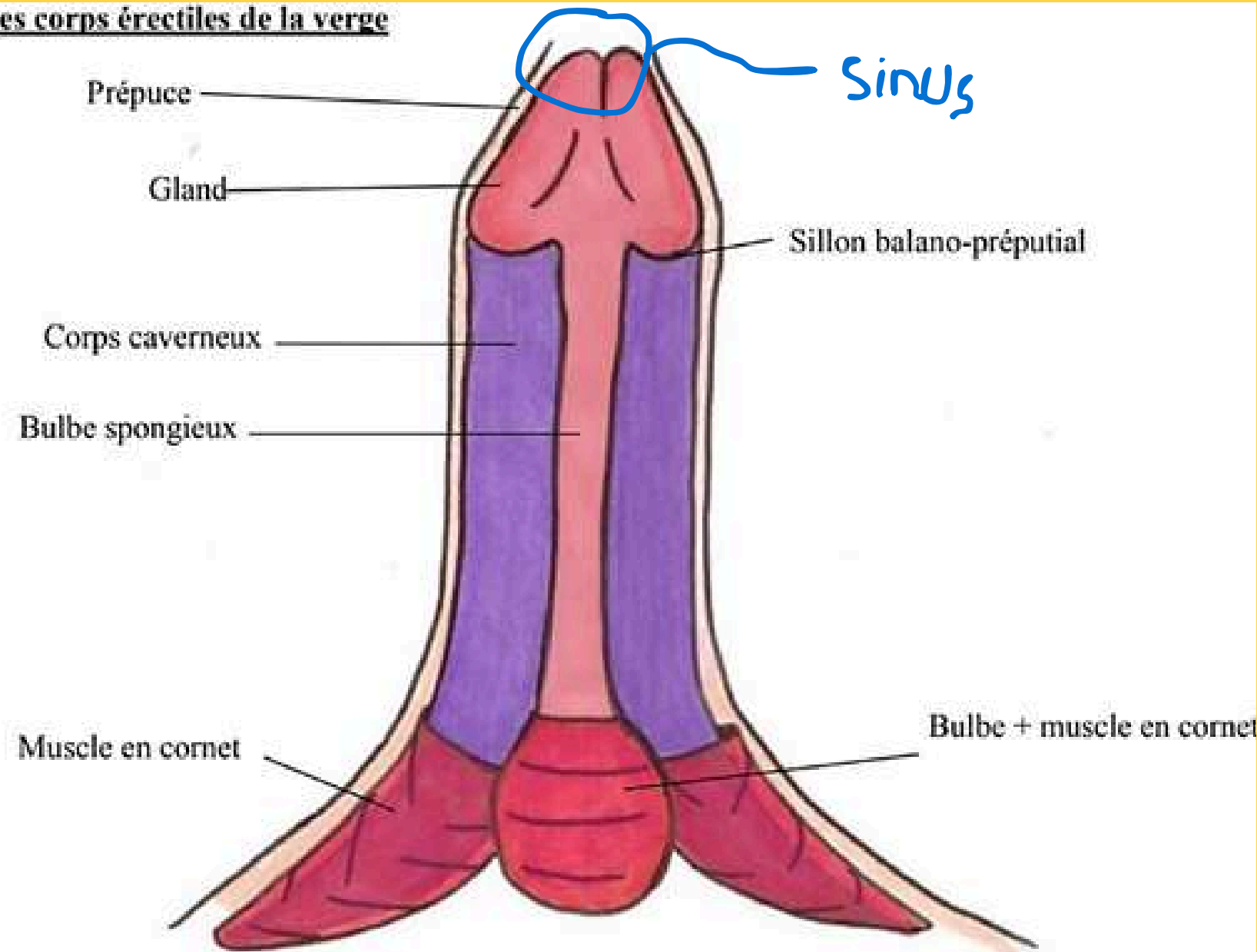
Face ventrale = face antérieure

“La face Postérieure c’est ton Pote”

I. ORGANES GÉNITAUX EXTERNES

- GÉNÉRALITÉS SUR LA VERGE

Schéma 7 : Les corps érectiles de la verge



Les corps érectiles de la verge forment le corps du pénis

Les 2 corps caverneux
Le (1) corps spongieux

“Nettoyer 2 caves avec 1 éponge”

Ils sont recouverts de muscles:

Les muscles ischio-caverneux et
Le muscle bulbo-spongieux

SPONGÉBÔB = BÔB l'éponge

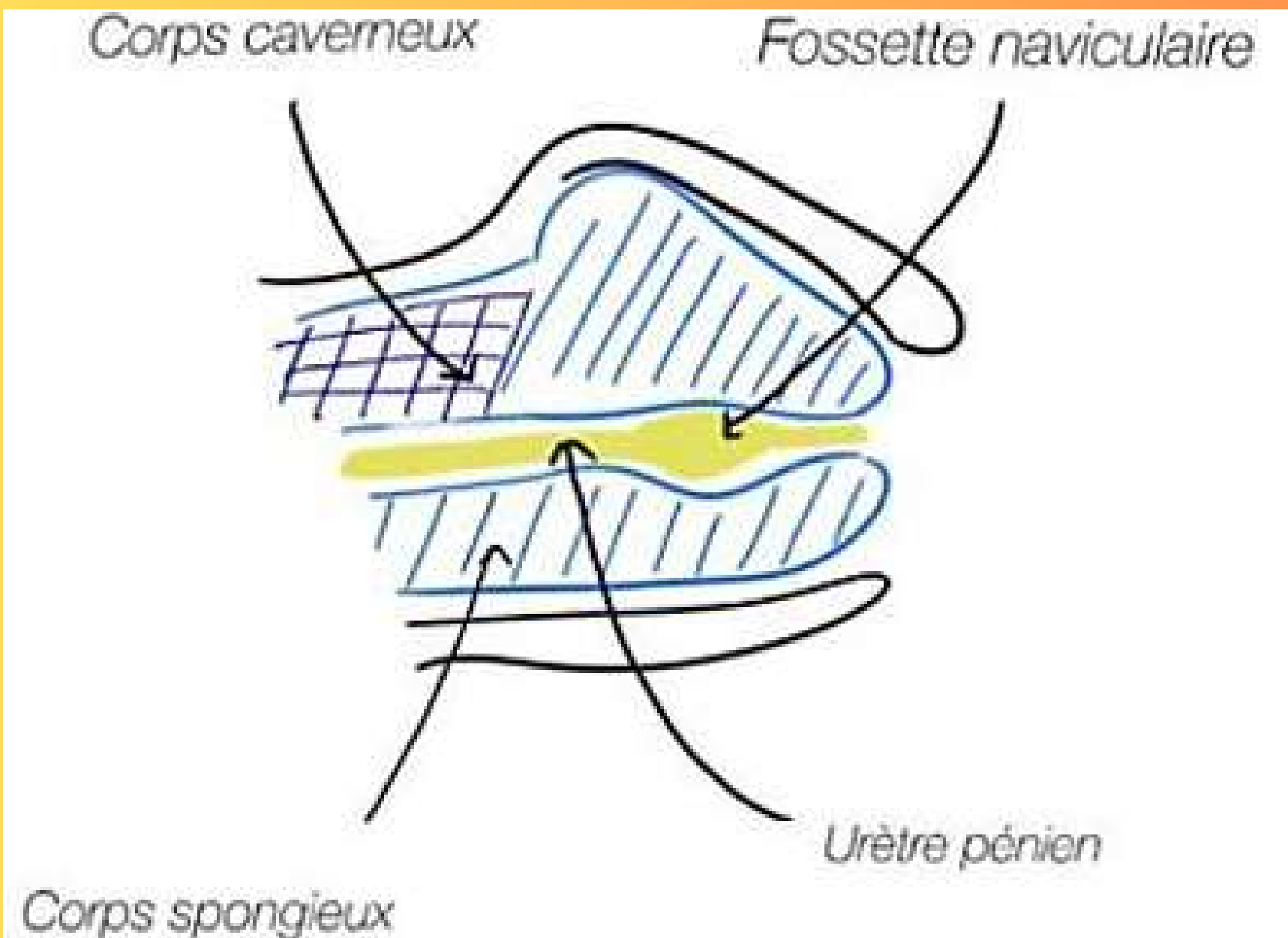
I. ORGANES GÉNITAUX EXTERNES

-ZOOM SUR LE GLAND DU PÉNIS

**LES CORPS CAVERNEUX
FORMENT LA FACE DORSALE**

**L'URÈTRE PÉNIEN SE TERMINE
PAR LA FOSSETTE NAVICULAIRE
QUI PEUT ÊTRE PROFONDE**

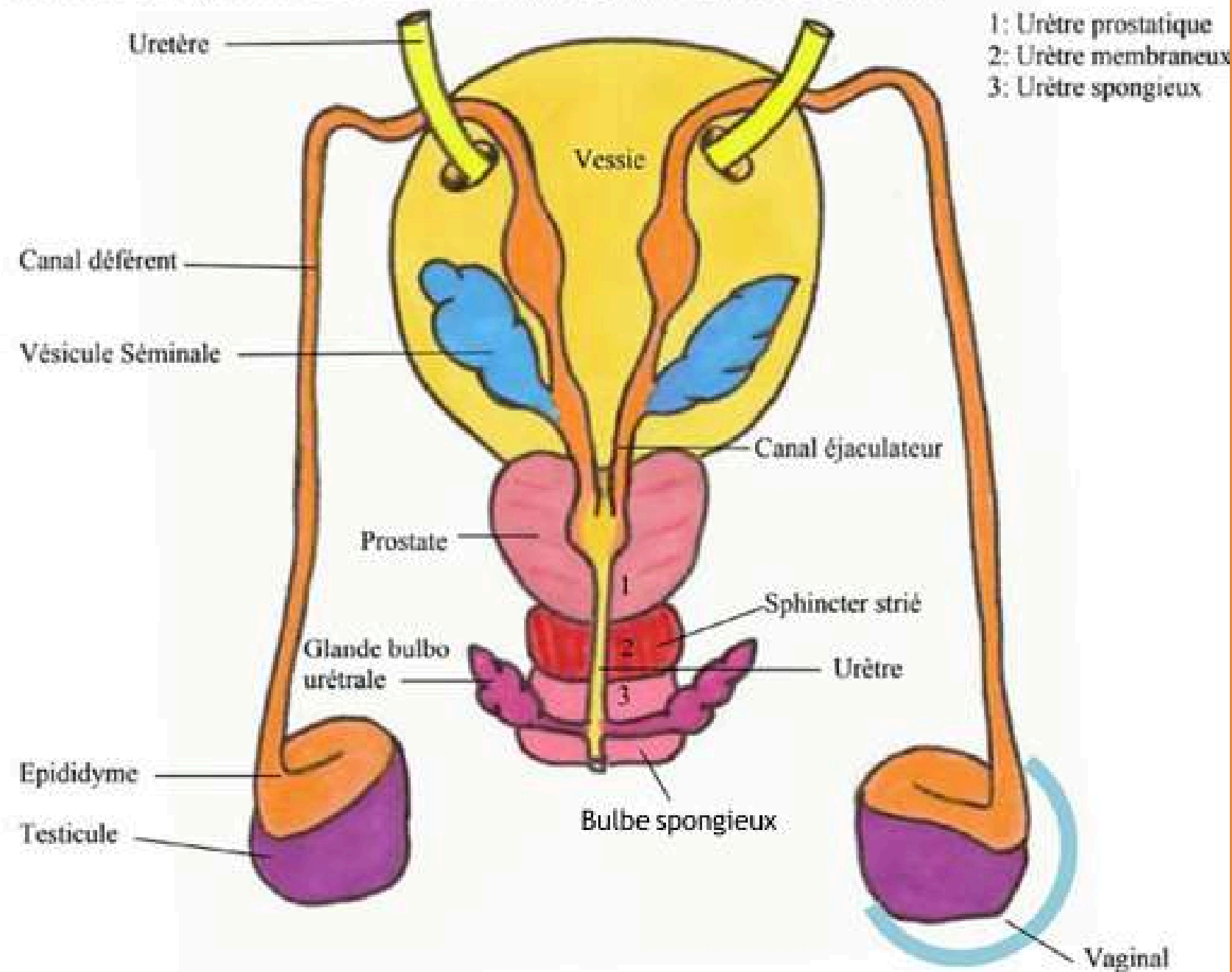
**LE PRÉPUCE ENTOURE LE TOUT
ET LA DÉLIMITATION ENTRE LE
GLAND ET LE PRÉPUCE SE FAIT
NATURELLEMENT VIA UN
PROCESSUS HORMONALE**



II. ORGANES GÉNITAUX INTERNES

-VUE POSTÉRIEURE ORGANES GÉNITAUX INTERNES

Schéma 9 : Vue postérieure de la vessie + organes génitaux internes de l'homme



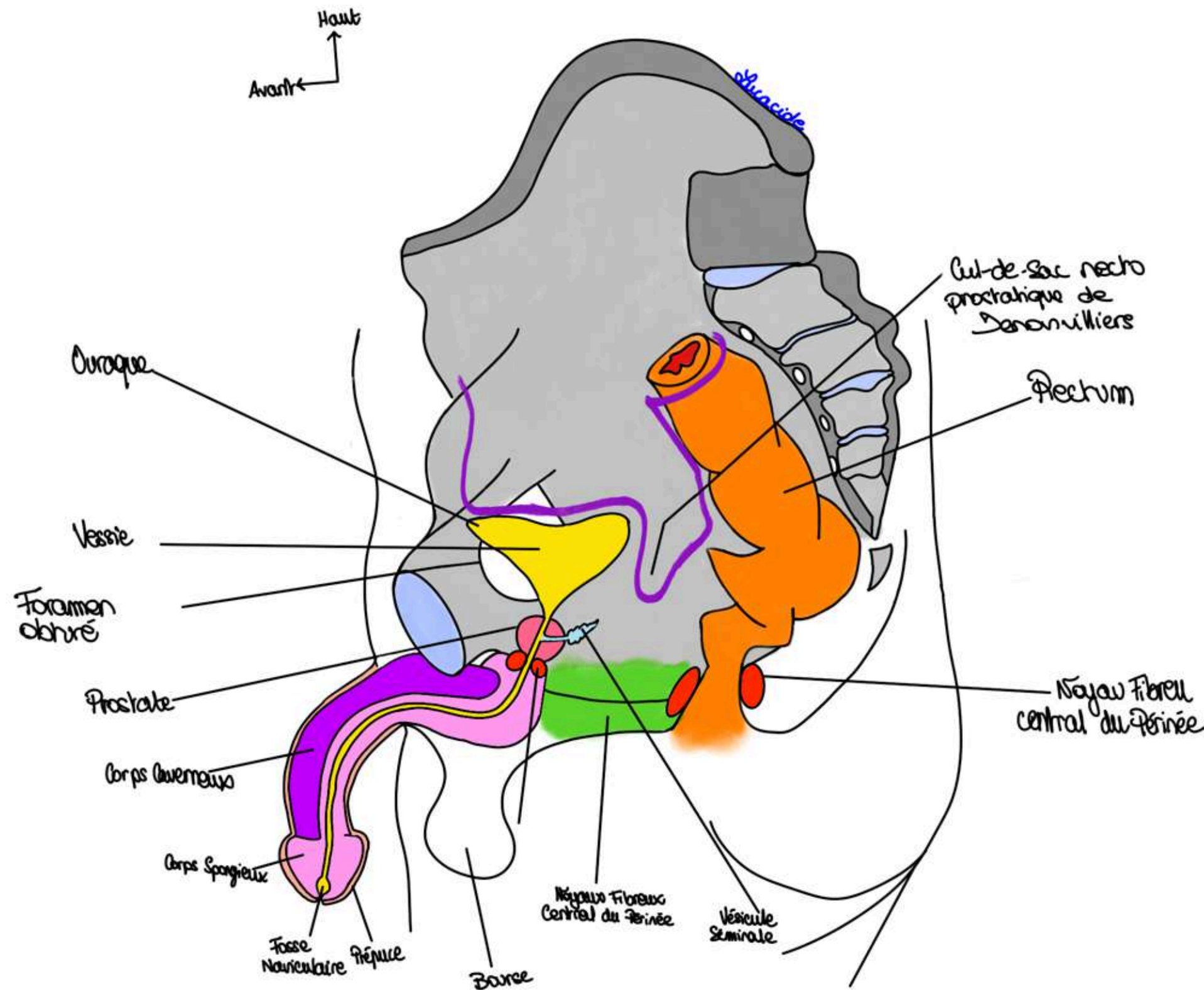
LE TESTICULE :IL S'AGIT D'UNE GLANDE DITE AMPHICRINE QUI VA RÉALISER 2 TÂCHES :
SÉCRÉTER LES HORMONES MÂLES = TESTOSTÉRONE C'EST LE RÔLE ENDOCRINE
SÉCRÉTER LES SPERMATOZOÏDES C'EST LE RÔLE EXOCRINE
SURMONTÉ (CIMIER DE CASQUE) PAR L'ÉPIDIDYME.

L'ÉPIDIDYME PUIS LE CANAL DÉFÉRENT PASSENT AU-DESSUS DE TOUS LES ÉLÉMENTS SUR LA FACE POSTÉRIEURE.

ILS REJOIGNENT DE CHAQUE CÔTÉS LES VÉSICULES SÉMINALES POUR DONNER EN INTRA-PROSTATIQUE LE CONDUIT ÉJACULATEUR QUI VA S'OUVRIRE DANS L'URÈTRE PROSTATIQUE

II. ORGANES GÉNITAUX INTERNES

-CARREFOUR URINAIRE ET GÉNITAL



Les uretères vont acheminer l'urine du rein vers la vessie tandis que l'urètre va lui l'acheminer de la vessie vers l'extérieur en passant par différents points notamment la prostate

Le conduit éjaculateur s'ouvre dans l'urètre prostatique et ainsi le sperme traverse les différentes portions de l'urètre qui sont :

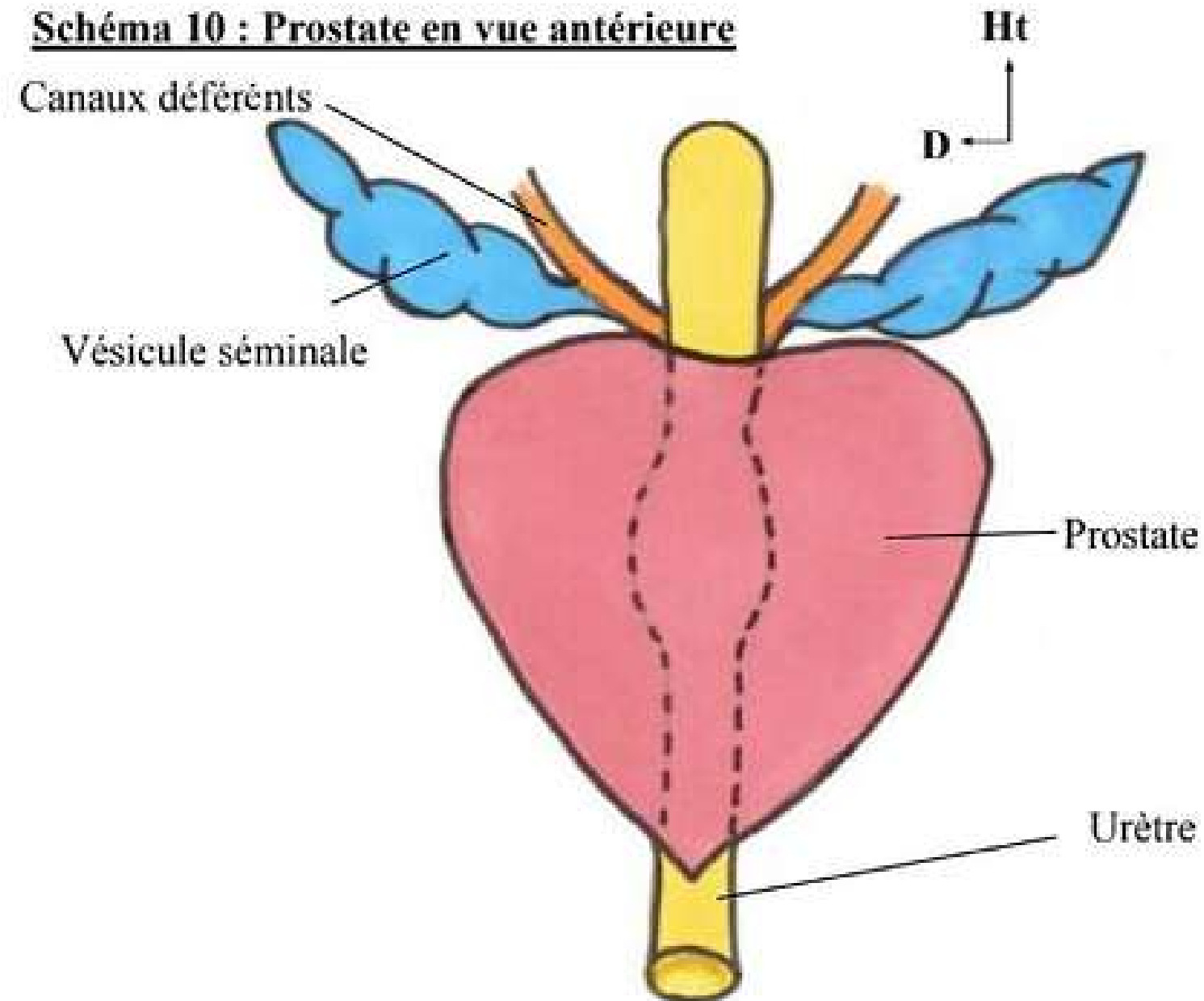
1. **L'URÈTRE PROSTATIQUE**
2. **L'URÈTRE MEMBRANEUX**
3. **L'URÈTRE PÉNIEN**

D'où le terme de **carrefour** et les **pathologies** qui en découlent.

II.ORGANES GÉNITAUX INTERNES

-LA PROSTATE

Schéma 10 : Prostate en vue antérieure



ORGANE MYO-GLANDULAIRE

CHÂTAIGNE

BASE SUPÉRIEURE ET UNE POINTE INFÉRIEUR AVEC SON BEC

ON PEUT LA DIVISER EN DEUX ZONES PAR RAPPORT AU SILLON MÉDIAN

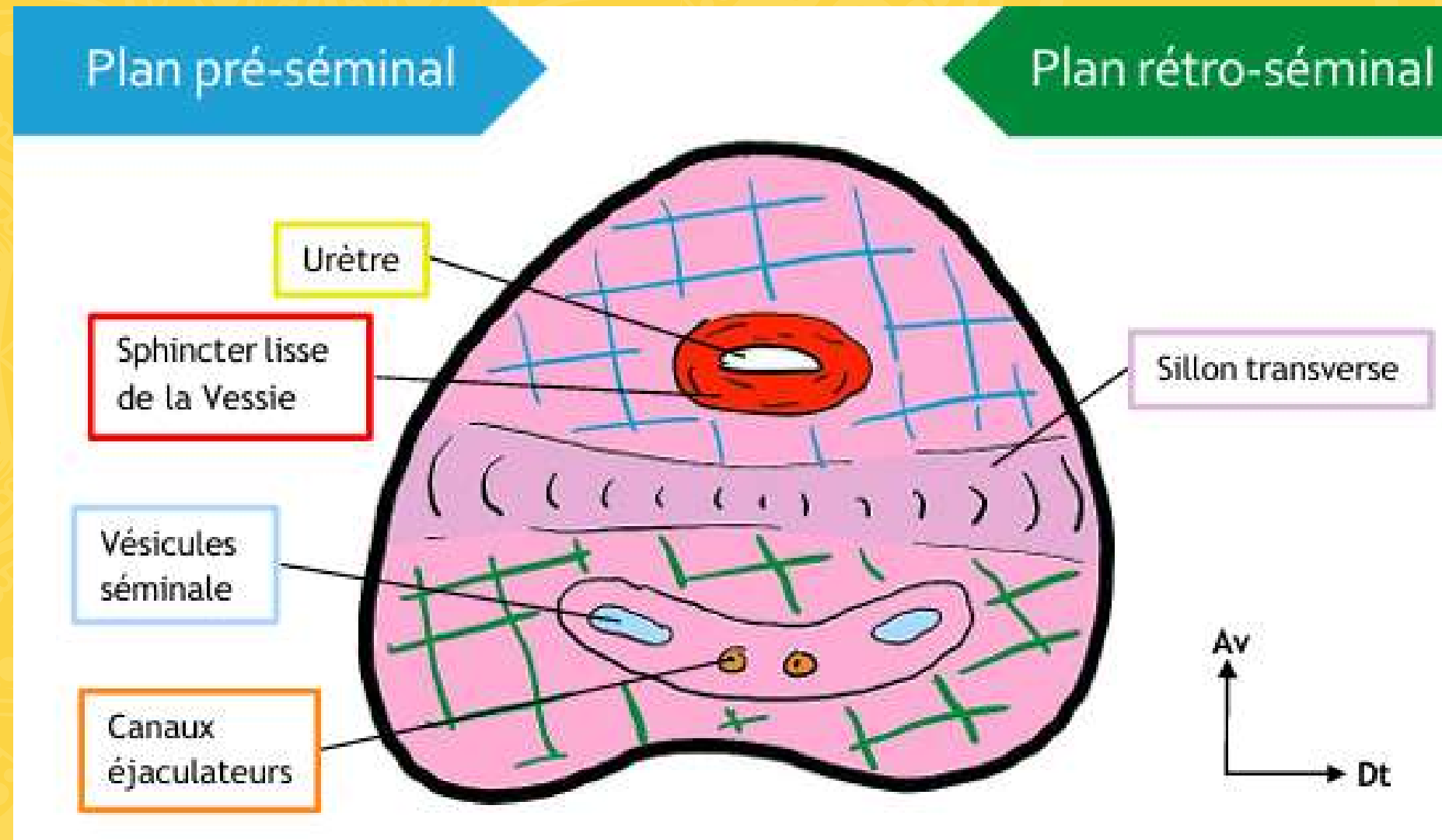
Sillon = une ligne qui separe deux parties d'un organe et ici le sillon médian situé sur la face postérieure sépare les 2 lobes de la prostate
c'est un repère anatomique externe utile en clinique

Point sur les sphincters :

- strié
- lisse

II. ORGANES GÉNITAUX INTERNES

-LA PROSTATE



Ici on a un nouveau sillon, sillon interne qui va délimiter le plan pré-séminale du plan rétro séminale

Le plan pré séminale est aussi appelé prostate crâniale situé en en avant du sillon séminale transverse

Le plan rétro séminale est aussi appelé prostate caudale situé en arrière du sillon séminale transverse

II. ORGANES GÉNITAUX INTERNES

-LA PROSTATE

LES POSSIBLES PATHOLOGIES DE LA PROSTATE PEUVENT ÊTRE DÉTECTER VIA DIFFÉRENTS TEST :

LE TOUCHER RECTAL OU LE DOSAGE PSA

EN FONCTION DE LA ZONE ATTEINTE DE LA PROSTATE ON PEUT IDENTIFIER LA PATHOLOGIE ASSOCIÉ :

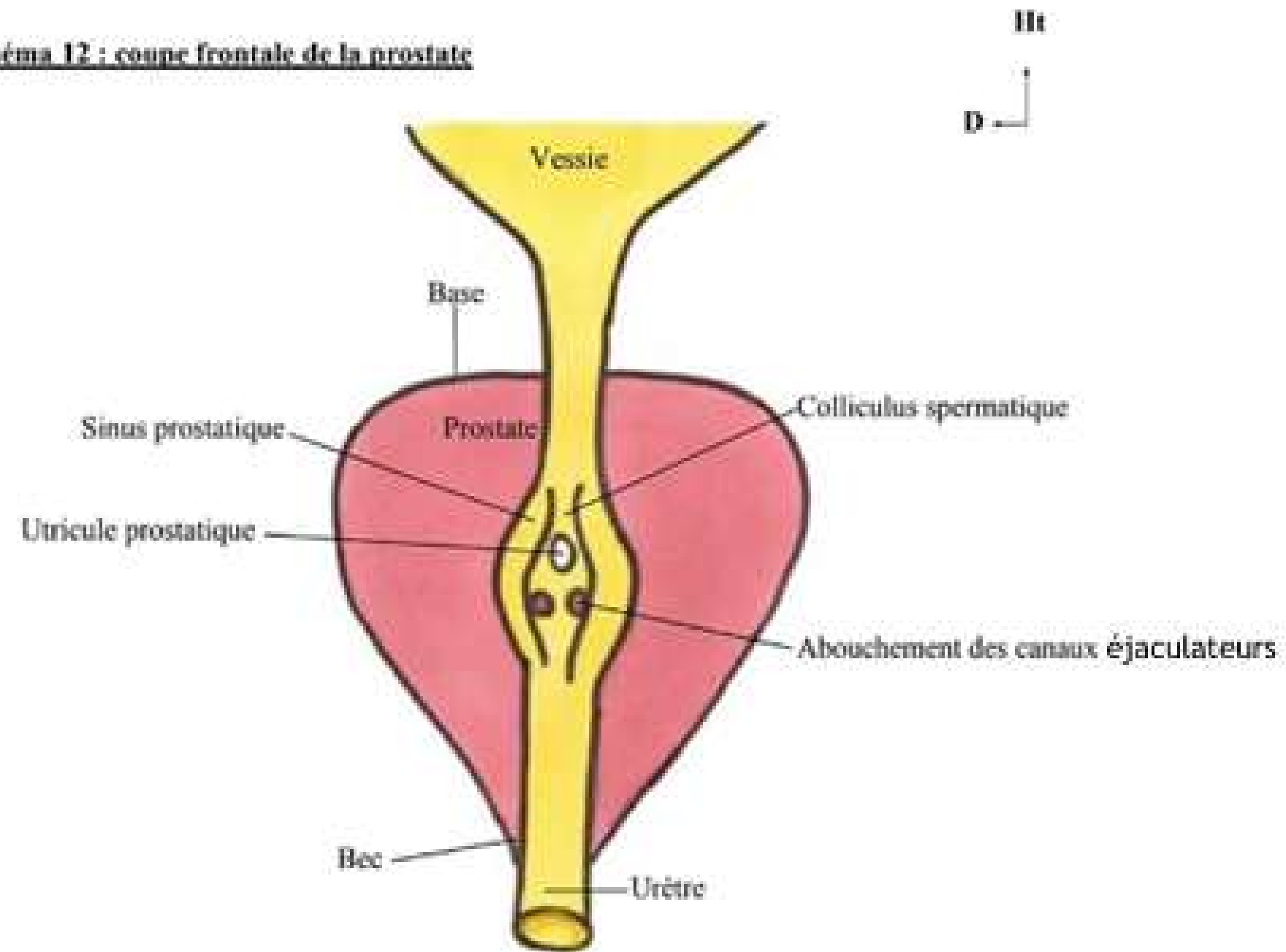
CRÂNIALE → ADÉNOME PROSTATIQUE → SENSIBLE AUX OESTROGÈNES. LE SILLON MÉDIAN NE DISPARAIT PAS

CAUDALE → CANCER PROSTATIQUE → SENSIBLE AUX ANDROGÈNES. LE SILLON MÉDIAN N'EST PLUS PERCEPTIBLE.

II.ORGANES GÉNITAUX INTERNES

-LA PROSTATE

Schéma 12 : coupe frontale de la prostate



**MERÇI DE VOTRE
ÉCOUTE**

**MESSENGER :
WASSIM CHRIS**

