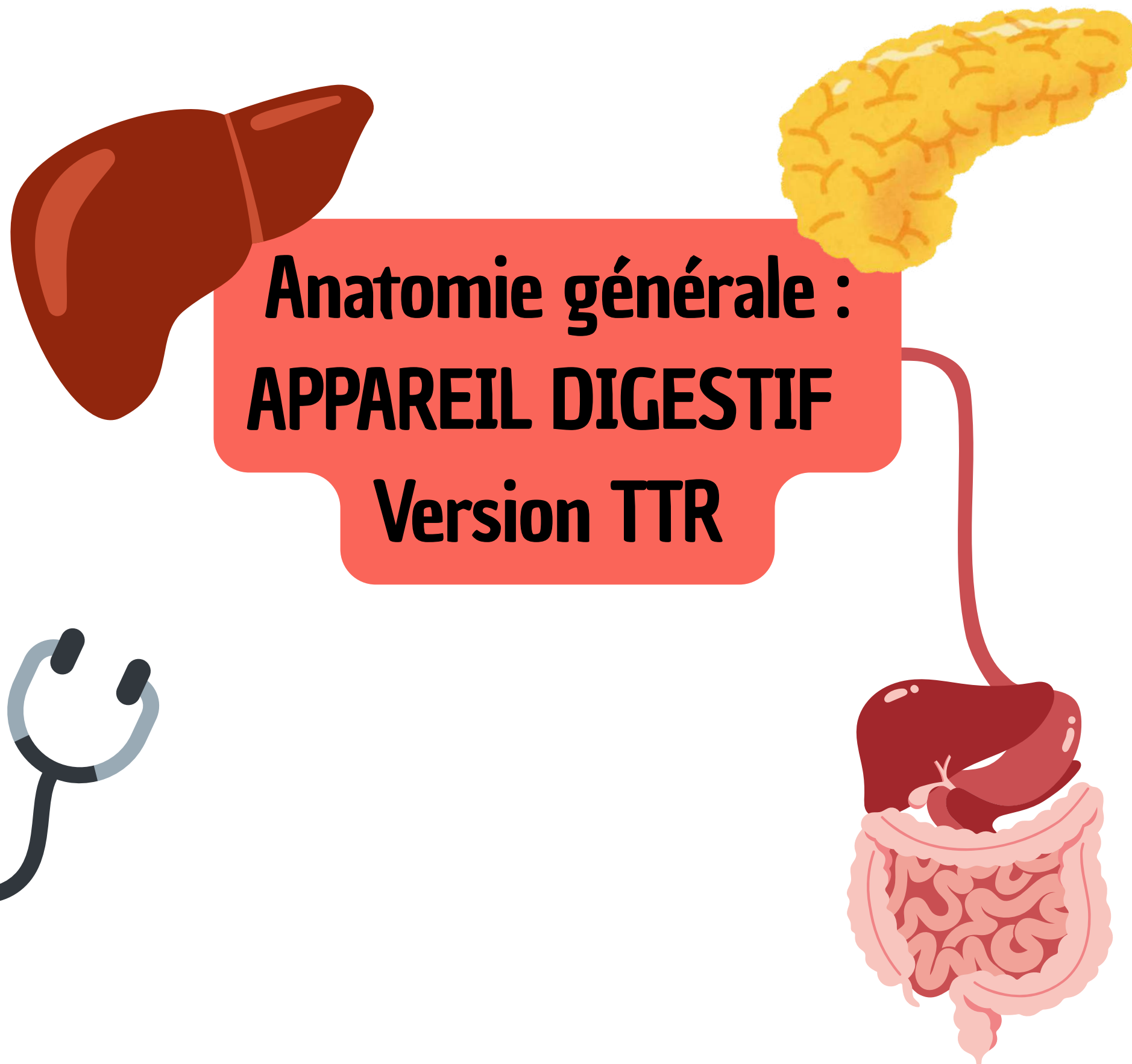

Anatomie générale : APPAREIL DIGESTIF Version TTR

Coucou les loulous, ici Laura aka Lauraorte, une de vos tutrices d'Anat G pour cette année. Je vais m'occuper des cours Appareil Digestif et Téguments (qui sortira bientôt) !! L'anatomie c'est avant tout une vue de l'esprit du corps humain que vous devez construire à l'intérieur de vos bigggg cerveaux (promis vous allez y arriver). Pour cela c'est SUPER important de VISUALISER mais également de COMPRENDRE avant d'apprendre. Ce cours était un de mes préférés en P1, il est assez long mais suit l'organisation le déroulé du tube digestif donc voyez le comme une histoire !

Ps : j'ai enlevé quelques parties de ce cours pour vous alléger le travail pour la TTR (les parties enlevées sont notées avec la mention "soon👁️" que je vous sortirai le cours vidéo complet une fois l'EB1 passé DONCCC cette version de cours constitue le programme de l'EB 1 et ensuite vous aurez la version complète vidéo qui sera juste un tout petit peu plus longue, en attendant la version présentiel!

Bref, trêve de bavardages (je parle trop omg) je vous laisse avec le cours et n'oubliez PAS que je suis là pour vous quoi qu'il arrive (petit coup de mou, perte de motivation, etc.... n'hésitez pas à m'envoyer un message sur Messenger c'est Laura Brémond, pour les questions de cours posez moi absolument tout ce que vous voulez sur le Forum/discord c'est hyper important de comprendre, j'y répondrai avec plaisir et ferai mon maximum pour que ce soit le plus compréhensible possible) allez courage les boss !!!!

PARTIE TRAITÉE EN VIDÉO :

I. L'organisation générale de la cavité abdominale

1) Topographie de surface

On voit ici un schéma de face d'un tronc d'un sujet masculin.

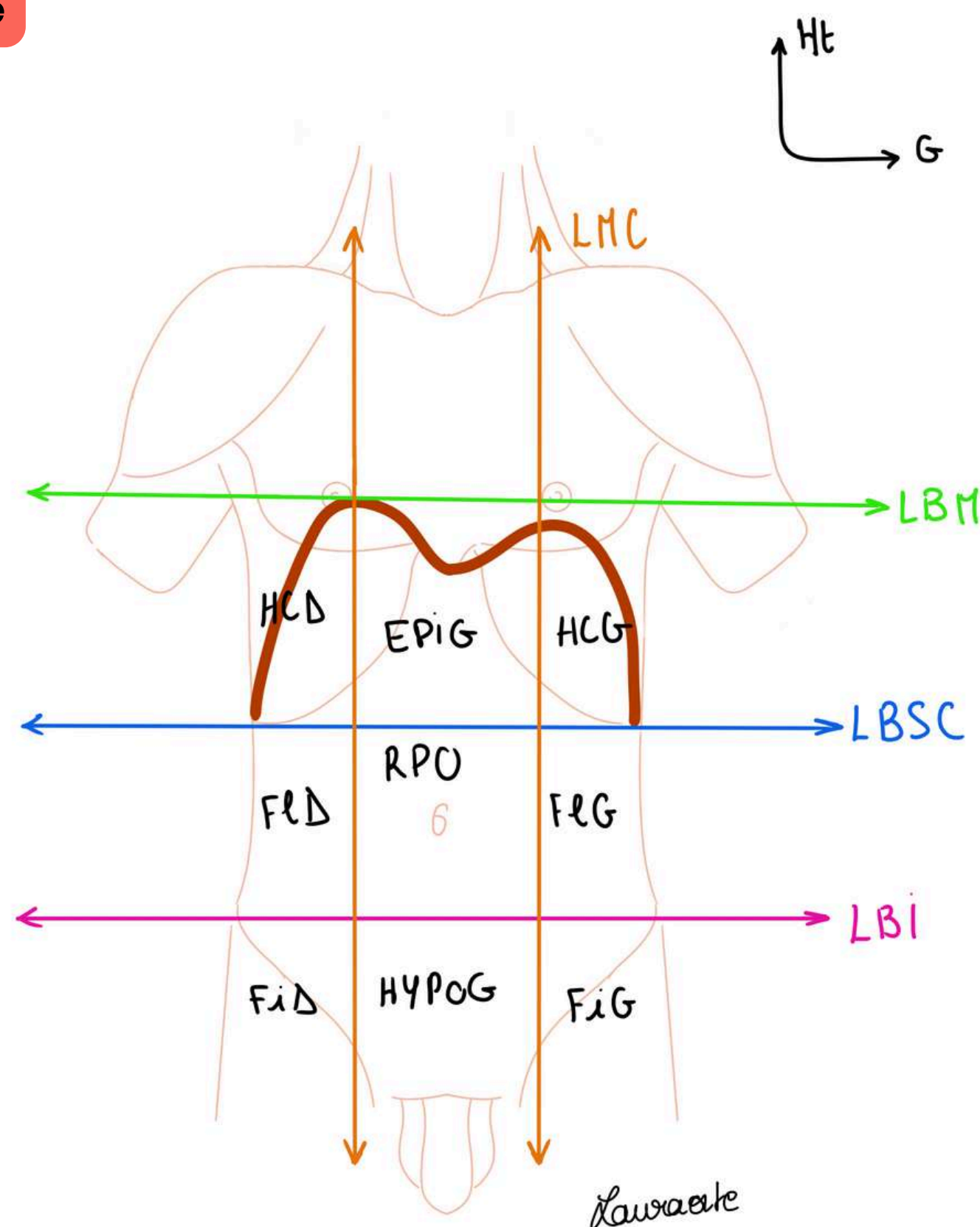
Plusieurs choses sont visibles :

- Les **deux mamelons**
- Les **muscles du cou** (SCM = sterno-cléido-mastoidien + trapèze)
- Les **moignons de l'épaule** avec le muscle **deltoïde**
- La **paroi de l'abdomen**
- Les **épinos iliaques**
- Les **plis de l'aîne** et les organes génitaux (scrotum).
- Le **sillon delto-pectoral**
- **L'origine du moignon du bras.**

Le tronc est séparé en 2 par un muscle plat, le muscle de la respiration : le **diaphragme thoraco abdominal (DTA)**.

Le DTA se projette sous la forme d'une double coupole ou double parachute. Le DTA sépare le tronc en 2 étages :

l'étage thoracique au dessus du DTA et **l'étage abdominal** au dessous du DTA.



Il est possible de tracer des lignes cutanées en anatomie de surface sur le tronc :

- **La ligne bi-mamelonnaire (LBM)**, ligne horizontale passant par les 2 mamelons.

Le sommet de la coupole droite du **DTA** affleure la **LBM** tandis que la coupole gauche se situe 2 à 3 travers de doigts au dessous de la **LBM**.

- **La ligne bi sous-costale LBSC**, ligne horizontale qui rejoint les deux auvents costaux.
- **La ligne bi-iliaque LBI**, ligne horizontale qui passe par les deux épinos iliaques antéro-supérieures (proéminences osseuses correspondant à la partie antérieure de l'os coxal, vous reverrez ça en anat PB).
- **Les lignes médio-claviculaires**, lignes verticales en regard du milieu de chaque clavicule. Elles s'étendent sur toute la hauteur du tronc. Les lignes médio-claviculaire se projettent **en dedans** des mamelons.

Après avoir tracé toutes ces lignes on voit apparaître 9 cadrans :

- **Hypochondre droit (HCD)** en haut à droite **et Hypochondre gauche (HCG)** en haut à gauche
- **Épigastre (ÉPIG)**, cadran supérieur et médian
- **Région péri ombilicale (RPO)**, autour du nombril
- **Flanc G (FIG) et Flanc D (FiD)** de part et d'autre de la région, péri-ombilicale.
- **Hypogastre (HYPOG)**, au dessous de la LBI au niveau médian.
- **Fosse iliaque G (FiG) et fosse iliaque D (FiD)** de part et d'autre de **l'hypogastre**.

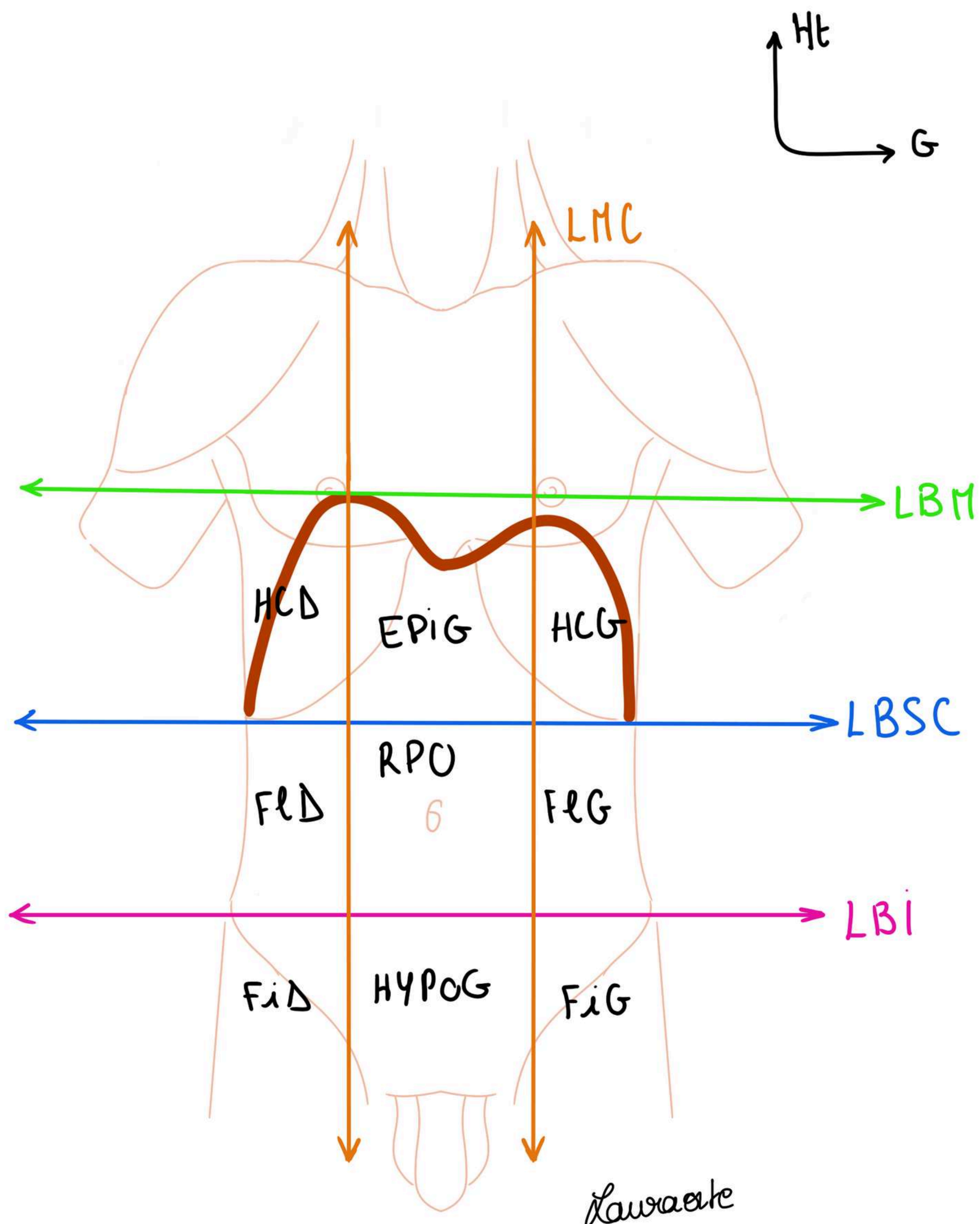
Ces cadrants peuvent être décrits dans le sens des aiguilles d'une montre : HCD, ÉPIG, HCG, FLG, FIG, HYPO, FID, FLD.

L'organisation en **9 cadrants** est donc faite autour du nombril qui prends le nom de **région péri-ombilicale**.

Cette disposition est très importante pour localiser les douleurs des patients. Il est important d'être précis car en arrière de ces cadrants se trouvent des organes divisés entre organes de la cavité abdominale et organes retro-péritonéaux.

L'examen clinique systématique d'un patient comporte l'inspection, la palpation, la percussion et l'auscultation de tous les cadrans uns par uns.

Examen systématique de l'abdomen : on se chauffe les mains, on palpe cadran par cadran les organes en mettant une main qui palpe et une main qui pousse. Dans les HCD et HCG on sent essentiellement les côtes. On va de la partie la moins douloureuse à la plus douloureuse. Par l'examen clinique on va essayer d'identifier des pathologies qui sont extrêmement nombreuses au niveau de l'abdomen.



2) Localisation des différents organes

La cavité abdominale va se projeter entre la LBM et le plancher pelvien (= appareil musculaire qui ferme en bas la cavité abdominale).

L'abdomen est subdivisé en 3 grandes sous régions :

- **Région thoraco-abdominale (RTA)** entre la **LBM** ET **LBSC** où se trouvent viscères thoraciques (poumons, plèvre, cœur) et aussi bien des viscères abdominaux (foie rate)
- **Région abdominale (RA)** proprement dite entre **LBSC** et **LBI**
- **Région abdomino-pelvienne (RAP)**, cavité pelvienne en continuité de la partie basse de la cavité abdominale. compris entre la **LBI** et le plancher pelvien.

Ces trois régions forment une subdivision théorique mais utile tous les jours en chirurgie digestive pour se repérer par rapport aux différents organes.

Tout **traumatisme** pénétrant dans l'étage thoraco-abdominal pourra entraîner à la fois des **lésions thoraciques et des lésions abdominales**.

Ex : Un coup de couteau entre la **LBM** et la **LBSC** pourra entraîner une perforation du poumon mais également de **l'estomac** ou de la **rate**.

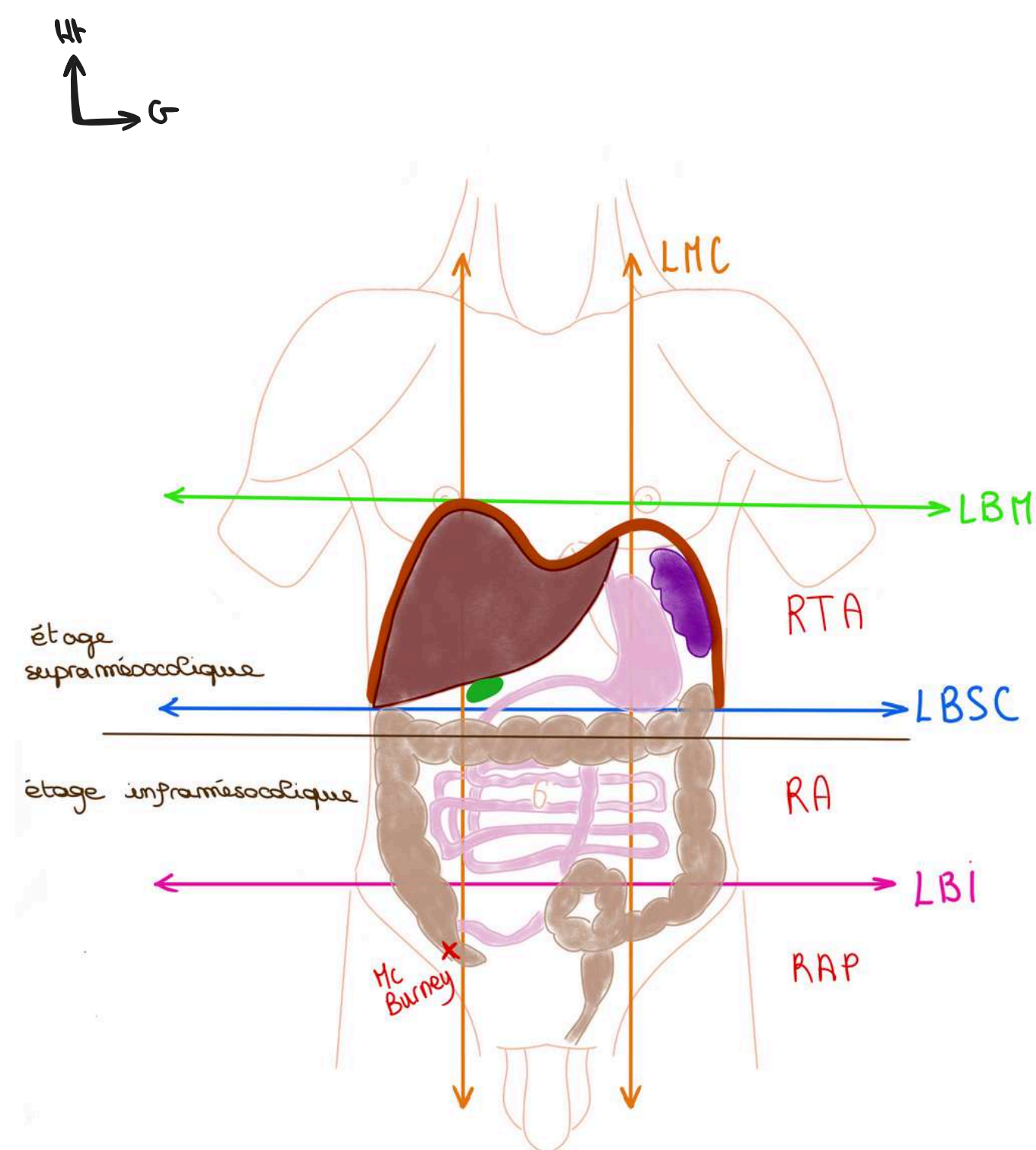
Quand on est en laboratoire d'anatomie et qu'on fait une dissection de l'abdomen, en premier temps on fait une **incision en croix**, de haut en bas puis horizontalement.

Dans un 2ème temps c'est l'exposition avec la mise en place des écarteurs qui permettent d'ouvrir largement et en particulier de tirer sur la paroi de l'abdomen : les hypochondres avec les côtes

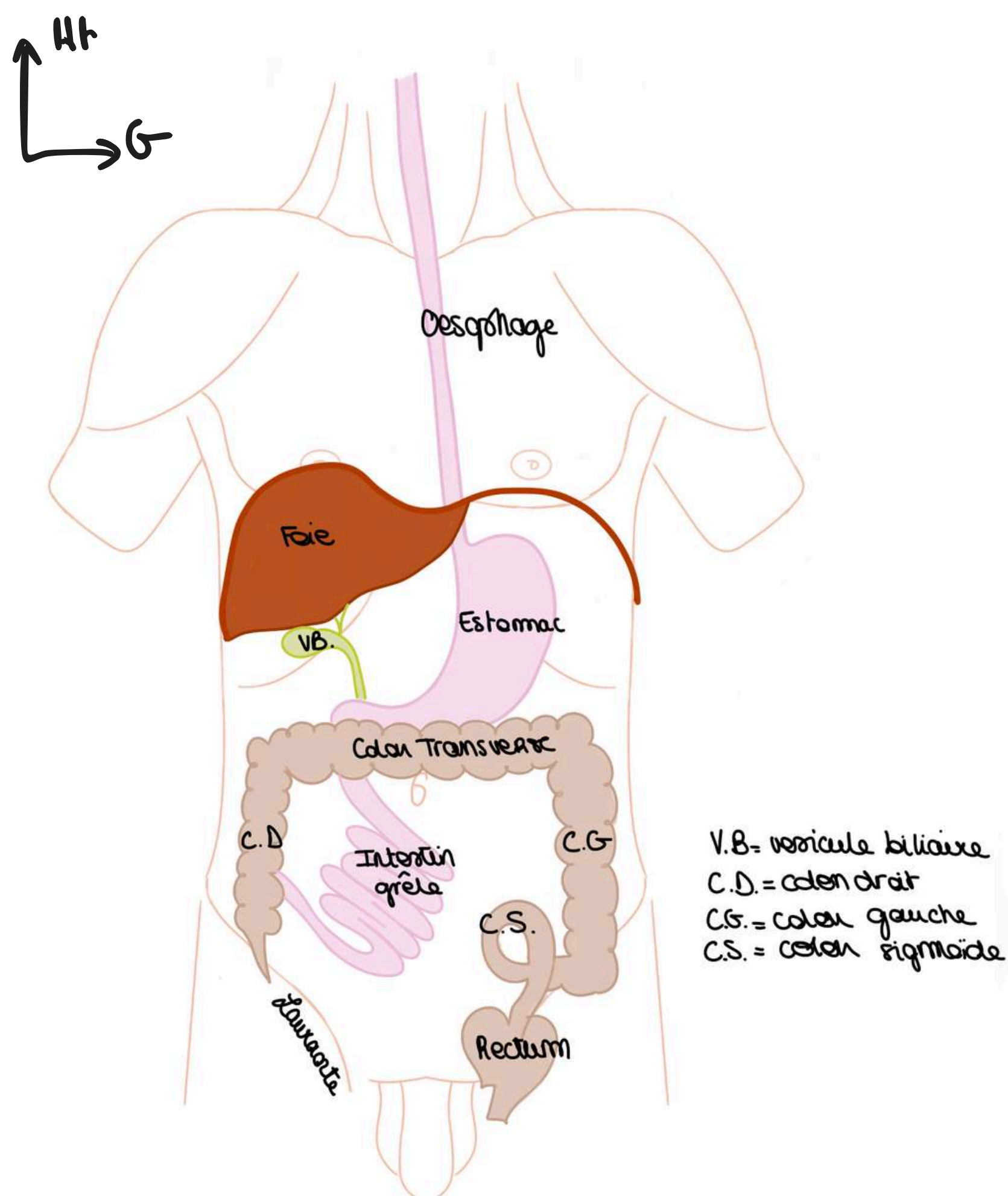
Lorsqu'on ouvre on va voir essentiellement de la **graisse**.

Le **grand omentum** ou **grand épiploon** est une grande nappe graisseuse de couleur jaune accrochée à l'estomac et qui recouvre les viscères comme un tablier. Si on veut voir plus loin il va falloir accrocher le bord libre de ce tablier avec des crochets et le soulever. En soulevant ce tablier épiploïque on va tracter une partie du colon vers le haut. On ne voit que le relief d'une partie du colon, le colon transverse, le **foie** dans HCD, la **rate** dans HCG, **l'estomac**, la **Vésicule biliaire** à la face inf du foie.

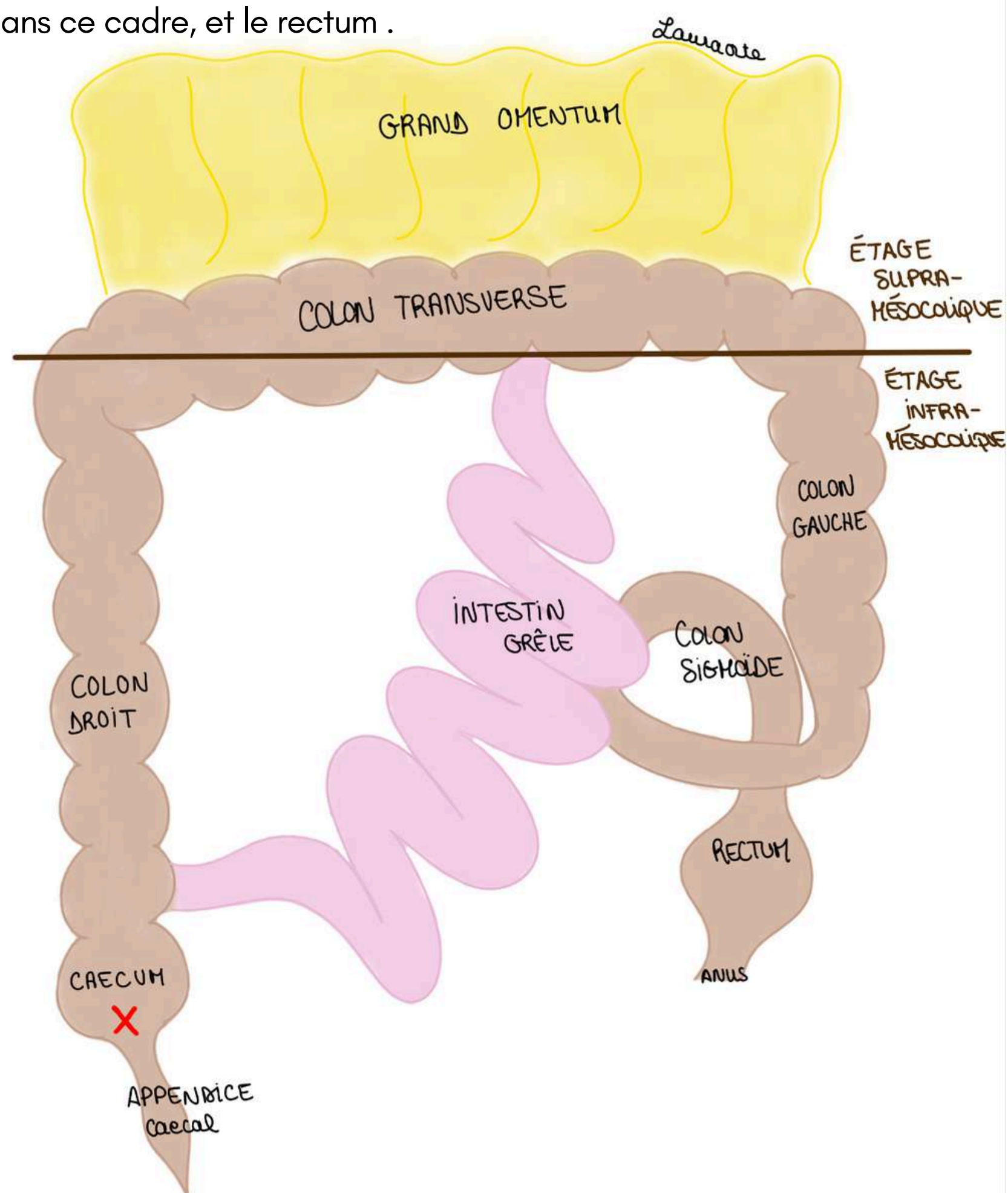
On voit une autre formation péritonéale : le **petit omentum**, tendu depuis le foie et son pédicule à l'estomac.



- Le tube digestif est constitué de **l'oesophage** = tube qui amène les aliments depuis le pharynx (bouche) jusqu'à l'estomac
- On a **l'oesophage thoracique** (organe thoracique) et **l'oesophage abdominal** (qui fait 3 cm)
- **Le foie** : de couleur marron brillant, il occupe la totalité de **l'HCD** et une partie de la région **EPIG** et se prolonge parfois jusque dans **l'HCG** (le foie qui recouvre pour partie le pôle supérieur de l'estomac). Il n'est **pas palpable physiologiquement** car le rebord costal empêche cela, il faut donc tracter les côtés pour le palper. Il est palpable que lorsqu'il est hypertrophié pathologiquement, on appelle ça **hépatomégalie**. Appendue à la face inférieure du foie, on trouve la **vésicule biliaire**.
- **La rate** : située dans **l'HCG**, c'est un organe lymphoïde qui **n'appartient pas au tube digestif** mais au système lymphoïde. Elle est totalement cachée par les côtes et non palpable en dehors de phénomènes pathologiques (**splénomégalie**). Elle a une forme très particulière : on dit qu'elle a la taille et la forme d'un **poing fermé**. Elle est aussi normalement complètement comprise dans l'hypochondre gauche, c'est à dire protégée par les côtes.
- **L'estomac** : qui occupe essentiellement **l'épigastre**. L'estomac est un organe de la région épigastrique et de l'HCG
- Il se poursuit par le **duodénum** (qui veut dire 12 doigts en latin) qui va entourer le pancréas puis par **l'intestin grêle** qui occupe la totalité de la région **péri ombilicale** en débordant sur les **flancs**. L'intestin grêle se termine au niveau du **colon**.



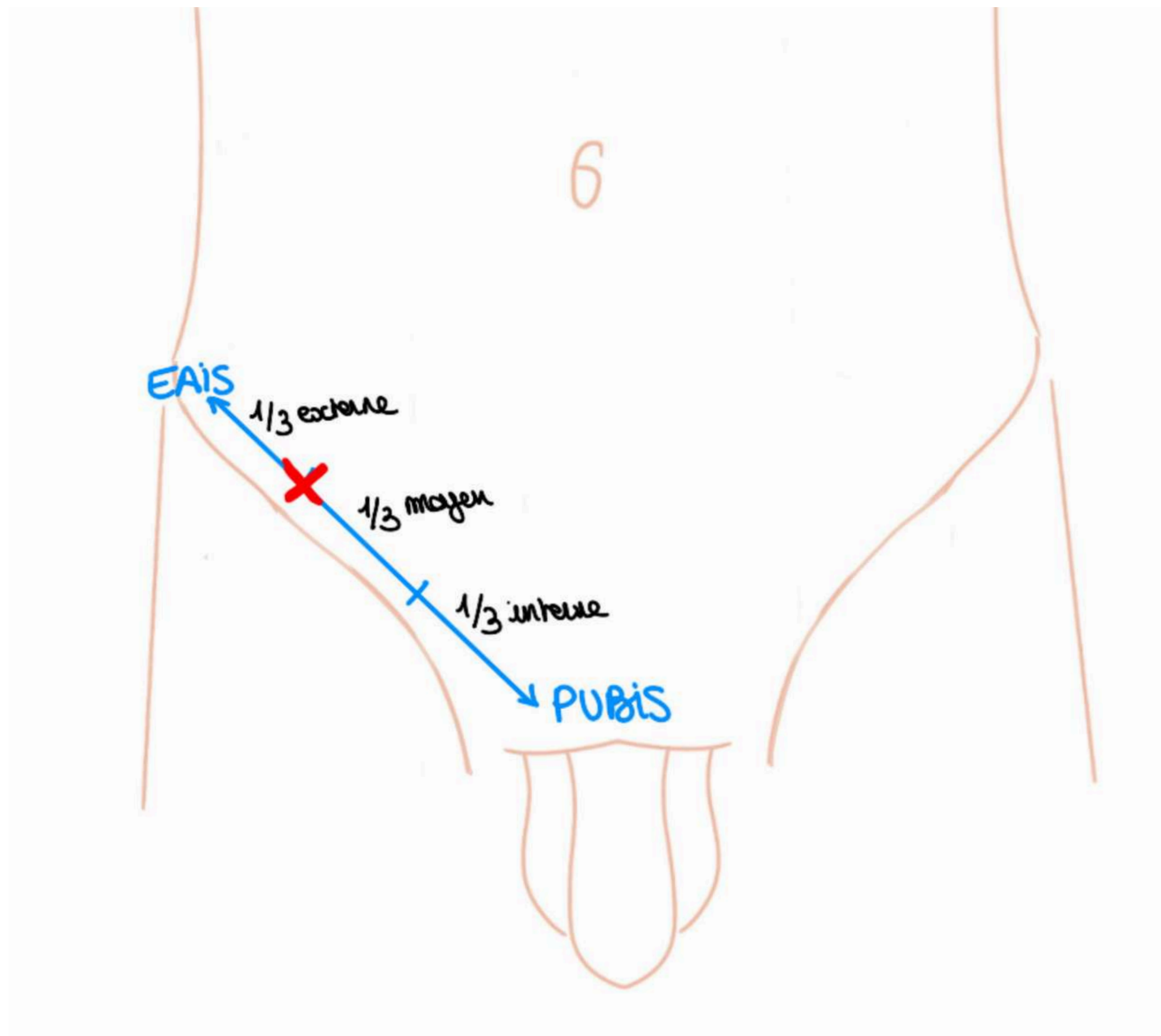
- **L'intestin grêle** qui va se disposer entortillé dans la région péri-ombilicale et l'hypogastre. Il fait **6 mètres** et est la **zone d'absorption des aliments** (il y a 2 parties dans l'intestin grêle appelées le jéjunum et l'iléon). La dernière anse de l'intestin va se jeter dans le colon. (La partie du colon au dessous de l'abouchement de l'intestin grêle est le cæcum).
- Il y a un élément entre l'estomac et l'intestin grêle : c'est le **bloc duodéno-pancréatique** qui va être plus profond et qui sera étudié spécifiquement.
- Le **colon** présente plusieurs parties : appendice, cæcum (dans la **Fosse iliaque D**) colon D ascendant (dans le **Flanc D**), angle colique D, colon transverse (dans la région péri-ombilicale), colon gauche descendant (dans le **Flanc G**) et enfin colon sigmoïde (dans **l'hypogastre**) qui a la forme d'un sigma. On le représente avec des **bosselures**. Il a une forme de **cadre** en projection autour de l'intestin grêle. Le colon transverse, comme son nom l'indique, traverse transversalement la cavité abdominale. Le colon est disposé en cadre autour de l'intestin grêle.
- Le colon D à un diverticule : le **cæcum**. Et le cæcum à lui même un diverticule : **l'appendice** aussi appelé l'appendice vermiforme car il a une forme de vers.
- **L'appendice** (partie terminale du diverticule cæcal) se localise en **FID** au niveau du **point du Mc Burney**.
- Le **rectum** (= partie terminale du tube digestif) dans la partie profonde du pelvis
- L'anus (= orifice cutané du TD)
- On définit **l'étage supra mésocolique** au dessus du colon transverse (on y retrouve le foie, la vésicule biliaire, l'estomac et la rate) et **l'étage infra mésocolique** on ou va trouver colon D et G et également l'intestin grêle qui va se trouver dans ce cadre, et le rectum .



Le tutorat est gratuit. Toute vente ou reproduction est interdite.

Tut'explique : **point de Mc Burney** : on s'imagine une ligne entre le pubis et l'EIAS (épine iliaque antéro-supérieure), et le point est à la **jonction entre le 1/3 externe et le 1/3 moyen de cette ligne**. La douleur lors d'une appendicite est localisée en ce point.

Lors d'une appendicite on peut parfois avoir mal dans l'HCD ou FIG ou en RPO en raison d'un développement embryologique non habituel.



3) Embryologie digestive

Son étude va nous aider à comprendre la disposition générale de organes et de l'appareil enveloppant les viscères de l'abdomen appelé **l'appareil péritonéal**.

On a ici un embryon de 15 jours. On voit les extrémités craniale et caudale, les faces dorsales et ventrales. On reconnaît les **arcs branchiaux**, la **masse cardiaque**, le **cordon ombilical**, **l'aorte primitive** avec en avant le **tube digestif primitif** (il est exclusivement dans un plan sagittal et aligné en face de l'aorte chez l'embryon). On donc a le **stomodéum** (= **bouche primitive**), **l'oesophage primitif**, **l'estomac primitif**, **l'anse intestinale primitive avec une branche craniale et une branche caudale**. Enfin on a l'intestin terminal qui arrive au niveau de la partie terminale du TD et va être en lien avec le **diverticule allantoïdien** = future vessie.

À noter : il y a un petit bourgeon sur la branche caudale = bourgeon caecal.

A ce stade l'appareil pulmonaire n'existe pas. Il y a l'ébauche de DTA appelée **septum transversum**. (Plutôt au dessous de la masse cardiaque)

En regard de ce septum transversum, **l'ébauche du foie** se développe en regard de l'estomac et du duodénum.

En arrière du duodénum/estomac on trouve la **rate primitive** toujours dispose dans un plan sagittal.

L'intestin est en regard de l'aorte et on décrit **3 artères principales (branches de l'aorte)** à destinée viscérale :

-**TC (tronc cœliaque)** en regard de l'estomac Le TC va vasculariser estomac rate et le foie. Le TC donnera 3 artères principales.

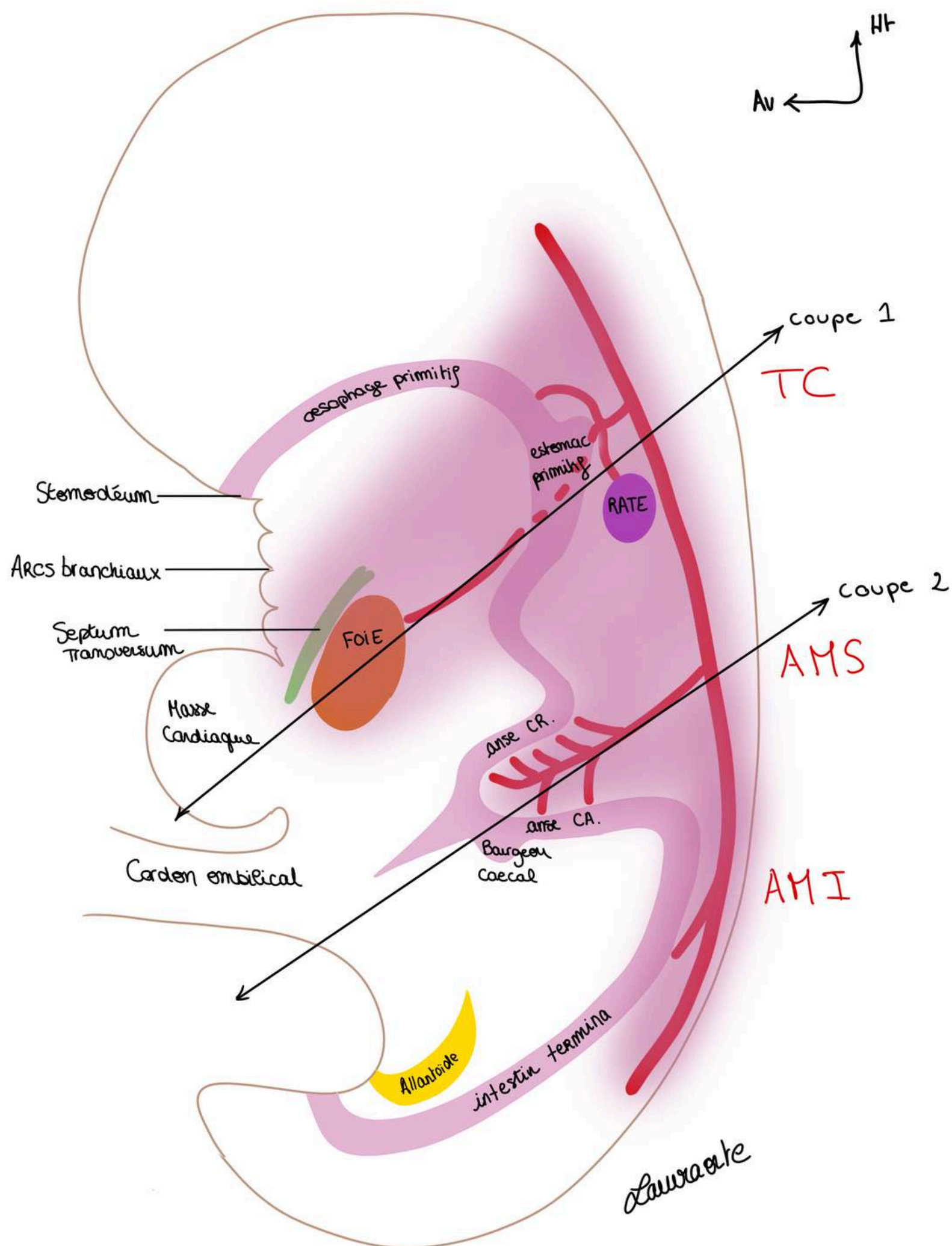
-**AMS (Artère mésentérique supérieure)** en regard l'anse intestinale primitive et la vascularise

-**AMI (Artère mésentérique inférieure)** en regard de l'intestin terminal et le vascularise

Au niveau de l'anse intestinale primitive c'est **l'AMS** qui vascularise. Elle donne de **nombreuses branches artérielles** pour la **branche craniale** de l'anse intestinale primitive.

Au niveau de la **branche caudale** (là où se trouve le bg caecal) il y a **beaucoup moins de rameaux artériels**.

Autour de ces viscères se trouve **l'appareil péritonéal** qui dérive de la **cavité coelomique**.



On va maintenant décrire l'organisation de la membrane qui tapisse les viscères : le **péritoine**.

Le péritoine = vernis qui recouvre l'ensemble des structures, schématisé habituellement en violet

Il est composé de 2 feuillets qui sont en continuité :

- le **péritoine pariétal** tapisse les paroi de l'abdomen et se prolonge au niveau de la partie médiane par
- le **péritoine viscéral** qui tapisse les organes viscéraux qui sont ici disposés dans un plan saggital

La cavité péritonéale est une cavité **virtuelle** située entres ces 2 feuillets qui n'existe pas physiologiquement; elle se forme entre les 2 feuillets du péritoine en cas de pathologie

Mésos = formation péritonéale qui est un **accolement de 2 feuillets de péritoine viscéral** dans lequel se trouve les **vaisseaux** destinés aux viscères provenant de l'aorte.

Ligament = double feuillet de péritoine qui **réunit 2 organes**.

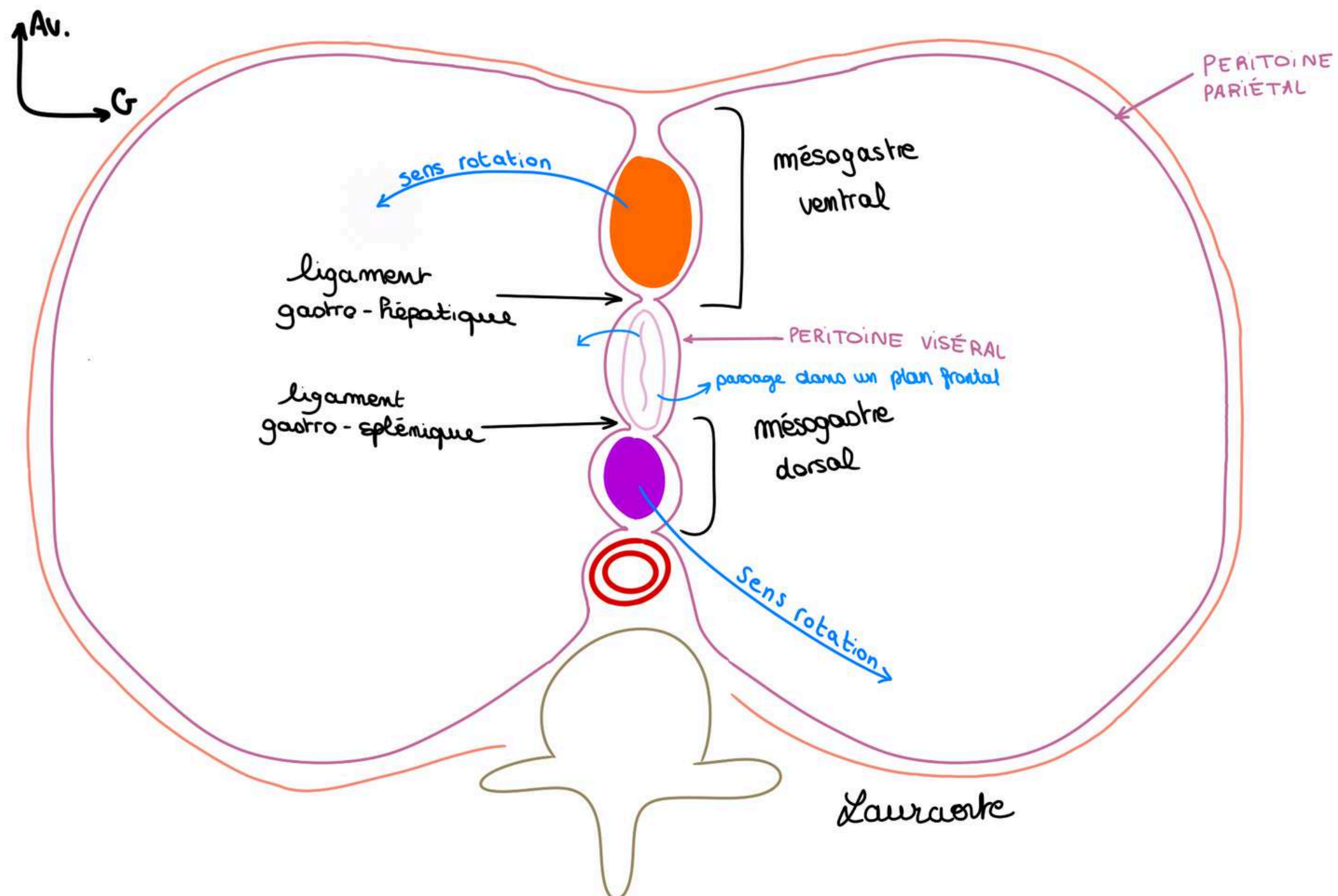


Schéma : 1ère coupe transversale (vue du dessous comme un scanner, on regarde l'embryon par les pieds) à l'étage gastrique (estomac) on a :

- une **vertèbre rudimentaire**
- **l'aorte** en avant de la vertèbre
- d'arrière en avant : **rate, estomac, foie**
- On a donc un **ligament gastro-splénique** en arrière = petite portion du **mésogastre dorsal** qui lie l'ébauche de l'estomac et la rate
- Un **ligament gastro-hépatique en avant** = petite portion du **mésogastre ventral** qui lie ébauche de l'estomac et ébauche hépatique

On voit un méso de part et d'autre de l'estomac = mésogastre = double feuillet de péritoine viscéral qui entoure l'estomac.

On l'appelle **mésogastre dorsal** ou postérieur, qui contient un organe : l'ébauche de la **rate**.

Et en avant de l'estomac on trouve un **mésogastre antérieur** ou ventral qui contient l'ébauche **hépatique**.

Sur une coupe saggitale de l'embryon (schéma précédent) :

- À l'étage du **tronc coeliaque** (étage gastrique) on a un **mésos ventral et un méso dorsal**.

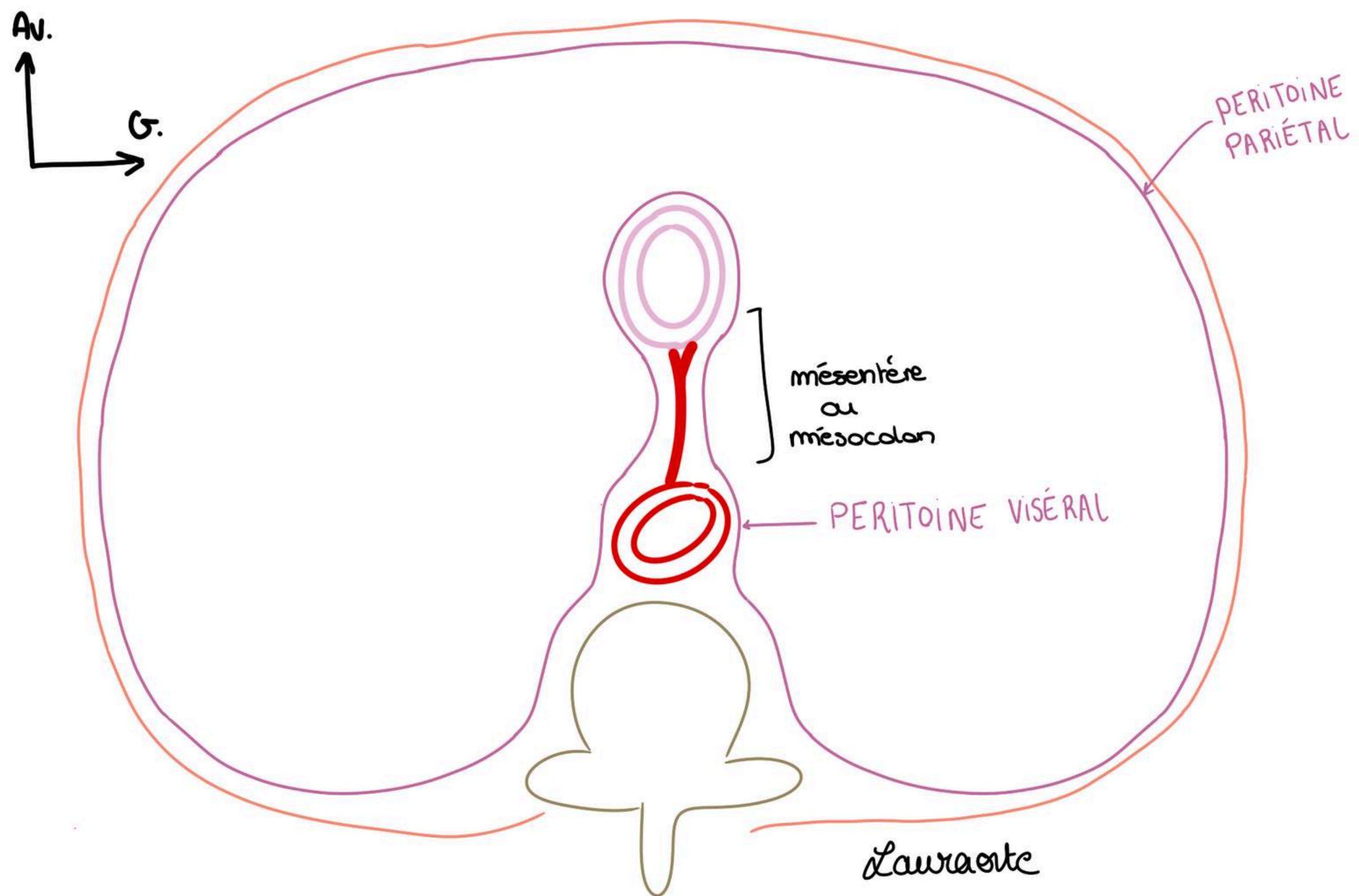


Schéma : 2ème coupe au niveau de l'anse intestinale primitive, on a :

- vertèbre primitive
- **aorte primitive**
- intestin primitif
- **paroi de l'embryon**
- **péritoine pariétal**
- **péritoine viscéral**, qui tapisse **l'aorte** et vient se réfléchir au niveau du **futur intestin grêle**.

Au niveau de **l'anse intestinale primitive** il y a un **mésodorsal**, qui contient dans son double feuillet : **l'artère mésentérique supérieure** et ses branches. Et il n'y a **pas** de méso ventral.

Et le méso dorsal de **l'anse intestinale primitive** prends le nom de **mésentère** = double accotement de feuillet viscéral contenant l'intestin = méso de l'intestin.

Il sera de même au niveau du colon, (intestin terminal), il n'y aura qu'un seul méso dorsal : le **mésocolon**.

TUT'RECAP :

- à l'étage du **tronc coeliaque** (étage gastrique) : 2 méso : 1 **meso ventral** (qui contient ébauche **hépatique**) + 1 **mésodorsal** (qui contient ébauche **splénique**)
- à l'étage de **l'anse intestinale primitive** : 1 seule **meso dorsal** : le **mésentère**
- à l'étage de **l'intestin terminal** : 1 seul **mésodorsal** : le **mesocolon**

4) Mouvements des viscères : étage gastrique/tronc cœliaque (rotation importante)

Les viscères (**foie**, **estomac**, **rate**) vont tourner dans le **sens anti-horaire** entraînant avec eux le péritoine qui les tapisse. Cela aboutit à la formation de plusieurs diverticules de la cavité péritonéale.

- **Ligaments = omentum** = formation péritonéale qui réunit les viscères.

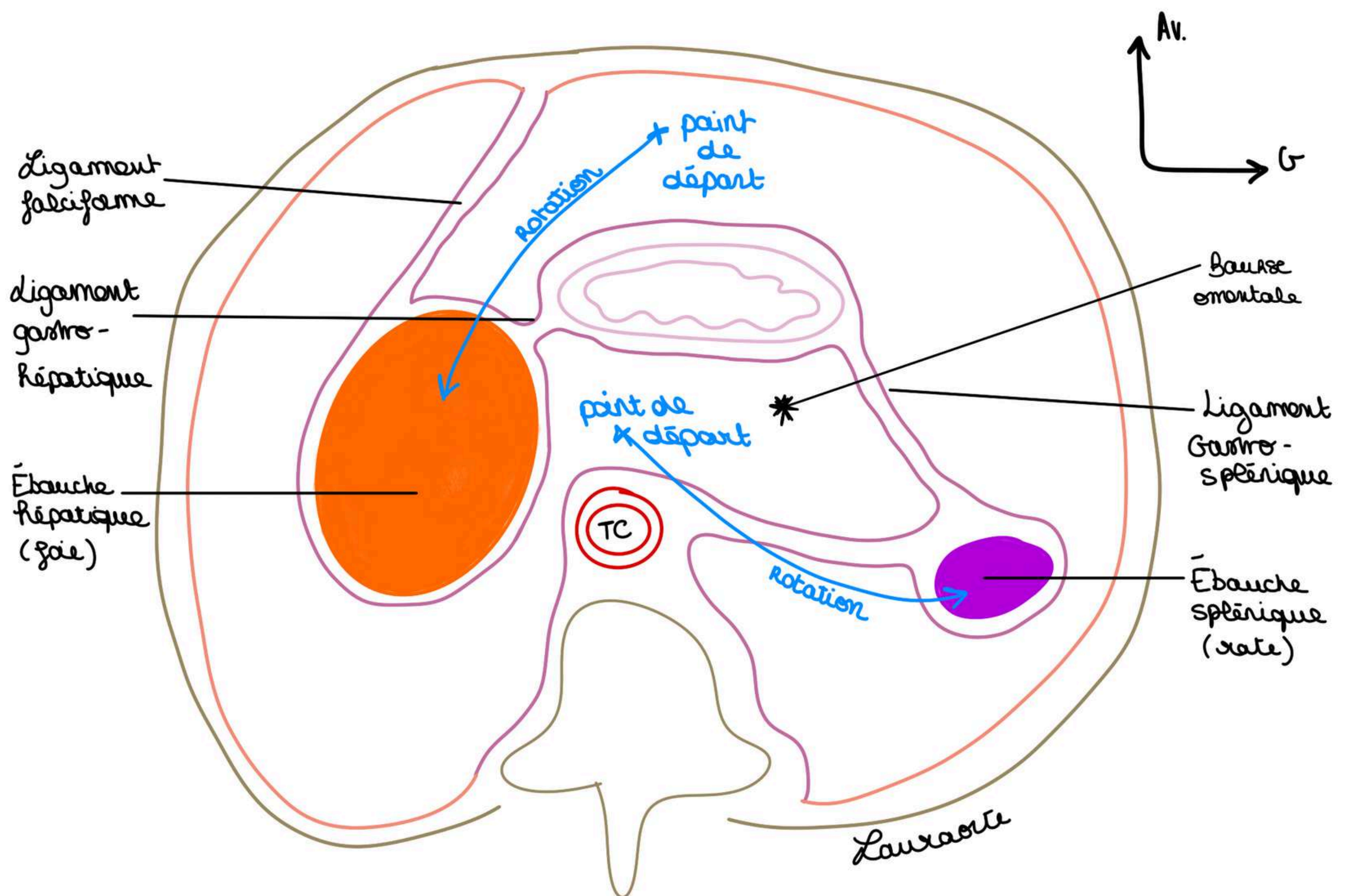
On va voir ce qu'il se passe au niveau de l'estomac primitif au niveau du tronc cœliaque :

- migration de **l'ébauche (bourgeon) hépatique** vers **l'hypochondre D**.
- migration de **l'ébauche splénique** vers **l'hypochondre G**.

Ainsi l'estomac passe d'un plan sagittal à un **plan frontal**. Et ainsi se constituent des diverticules de la cavité péritonéale.

- les feuillet du péritoine ont suivi les viscères

Schéma : on représente la même coupe après ces migrations : (on regarde toujours notre embryon en coupe transversale, vue par dessous) :



- Le **ligament falciforme** qui s'est formé via la migration : il rattache le **foie** à la paroi antérieure de l'abdomen
- **Foie** migre à droite et emporte avec lui du péritoine
- Migration vers la gauche de la **rate**
- Un diverticule de la cavité péritonéale s'est également formé = **bourse omentale** = espace du péritoine situé en arrière de l'estomac et en arrière des **lgt gastro-hépatique** et **gastro-splénique**

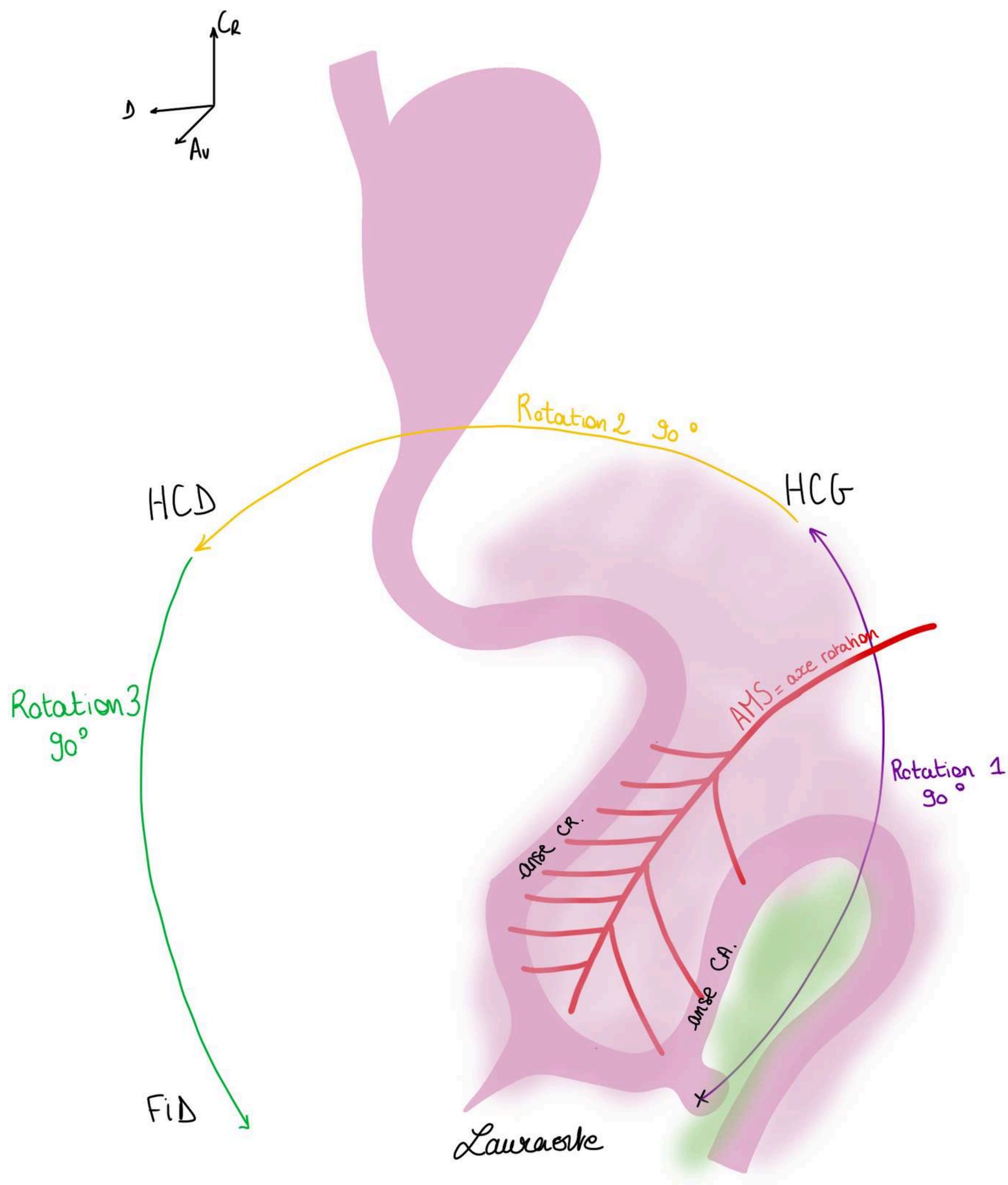
5) Mouvements des viscères : étage de l'anse intestinale primitive (rotation importante)

On représente une **vue de $\frac{3}{4}$ gauche** de l'anse intestinale primitive qui fait suite au duodénum. On voit **estomac**, **duodénum** et **anse intestinale primitive**, le **diverticule ombilical**, la **branche caudale**, et le **bourgeon cæcal**.

- L'**anse intestinale primitive** est centrée par **l'artère mésentérique supérieure (AMS)**
- Il va y avoir un mouvement de rotation de l'anse intestinale primitive autour de **l'AMS**
- Le **bourgeon cæcal** se situe au début en **région hypogastrique**

On observe **3 rotations de 90 degrés** dans le **sens inverse des aiguilles d'une montre** (sens anti-horaire) :

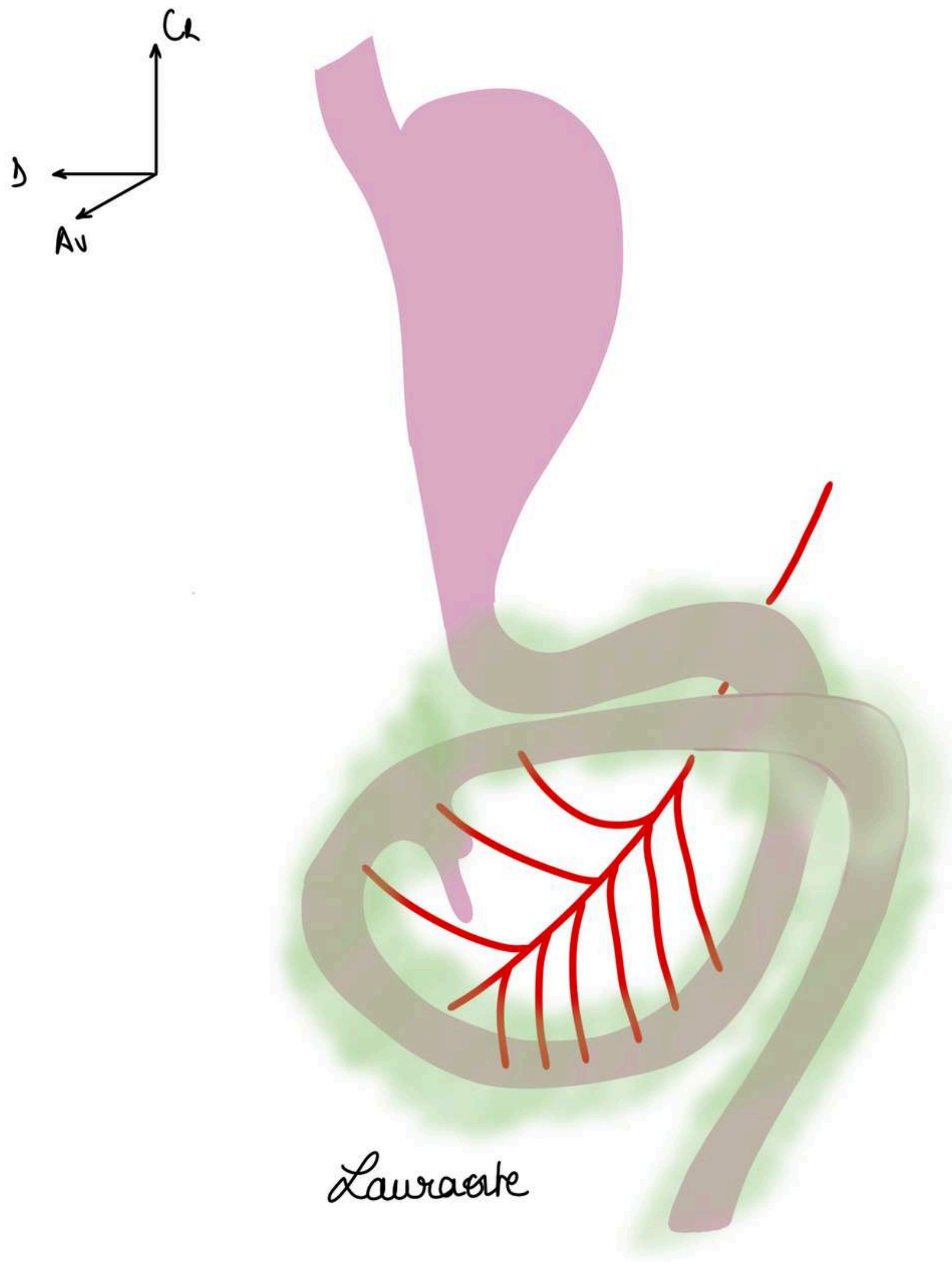
- **1ère rotation** fait aller le bourgeon cæcal dans **l'hypochondre gauche**
- **2ème rotation** va faire aller le bourgeon cæcal de l'hypochondre gauche vers **l'hypochondre droit**
- **3ème rotation** fait passer le bourgeon cæcal de l'hypochondre droit vers la **fosse iliaque droite**



On représente les choses après **la fin de la deuxième rotation :**

- On voit **estomac** et le **duodénum primitif**
- L'intestin terminal a tourné, le bourgeon cæcal a fait ses rotations (dans l'HPG puis dans l'HPD) (on dit qu'on est qu'à la fin de la 2ème rotation)
- La **branche craniale** de **l'anse intestinale primitive** qui va disparaître car il y a une torsion autour de l'axe.
- une partie de l'AIP (duodénum) est masquée par la rotation
- la **branche craniale de l'AMS** et devenue caudale à cause de la rotation, il y a peu de branche au niveau de la **branche initialement caudale** qui est devenue craniale

Cette rotation explique la position du colon droit à droite et du cæcum et de l'appendice en **fosse iliaque droite**.



6) Anomalies de rotation : soon 🙄

II. La région gastrique

1) La jonction oeso-gastrique : soon 🙄

2) L'estomac

Le trajet des aliments est :

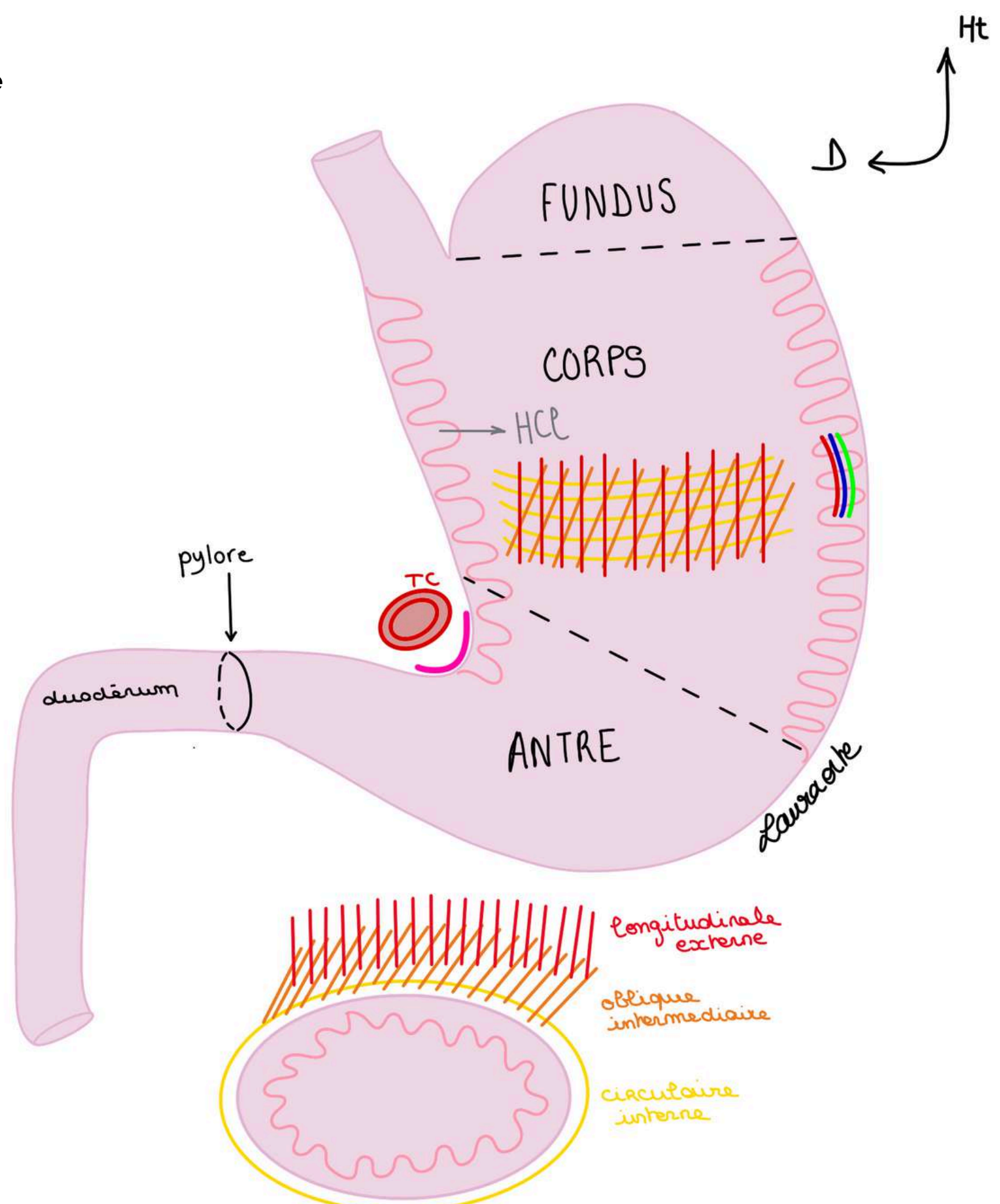
Bouche (mâchés) → Deglutis dans le pharynx → Propulsés dans l'**oesophage thoracique** (qui fait 40cm et est un tube comme un tuyau d'arrosage) → Arrivée dans l'**oesophage abdominal** (qui fait 3cm) → Estomac

L'**estomac** débute donc après l'oesophage abdominal et se termine au niveau du **pylôre** (jonction entre l'estomac et le duodénum).

- Le **pylôre** = **sphincter palpable** = épaissement de la couche musculaire circulaire, il constitue une **régulation** entre l'estomac et le duodénum.
- L'**estomac** a une forme très particulière : on lui décrit une **petite courbure** (bord D de l'estomac) et une **grande courbure** (= bord G de l'estomac).
- C'est une poche étalée dans un plan **frontal**.
- L'angle au niveau de la petite courbure se nomme angle de l'estomac ou **angulus gastrique**. Il se projette en regard de **Th12**, en regard du **Tronc coeliaque** (cf la partie d'après sur la vascularisation).

Les 3 parties de l'estomac de haut en bas :

- le **fundus**, le fond de l'estomac appelée également poche à air gastrique qui est la partie supérieure de l'estomac qui est le plus souvent remplie d'air. (On le voit très clairement à la radio, on identifie une bulle au niveau de la partie supérieure de l'estomac)
- le **corps gastrique**, la portion verticale
- l'**antre gastrique** (portion horizontale)



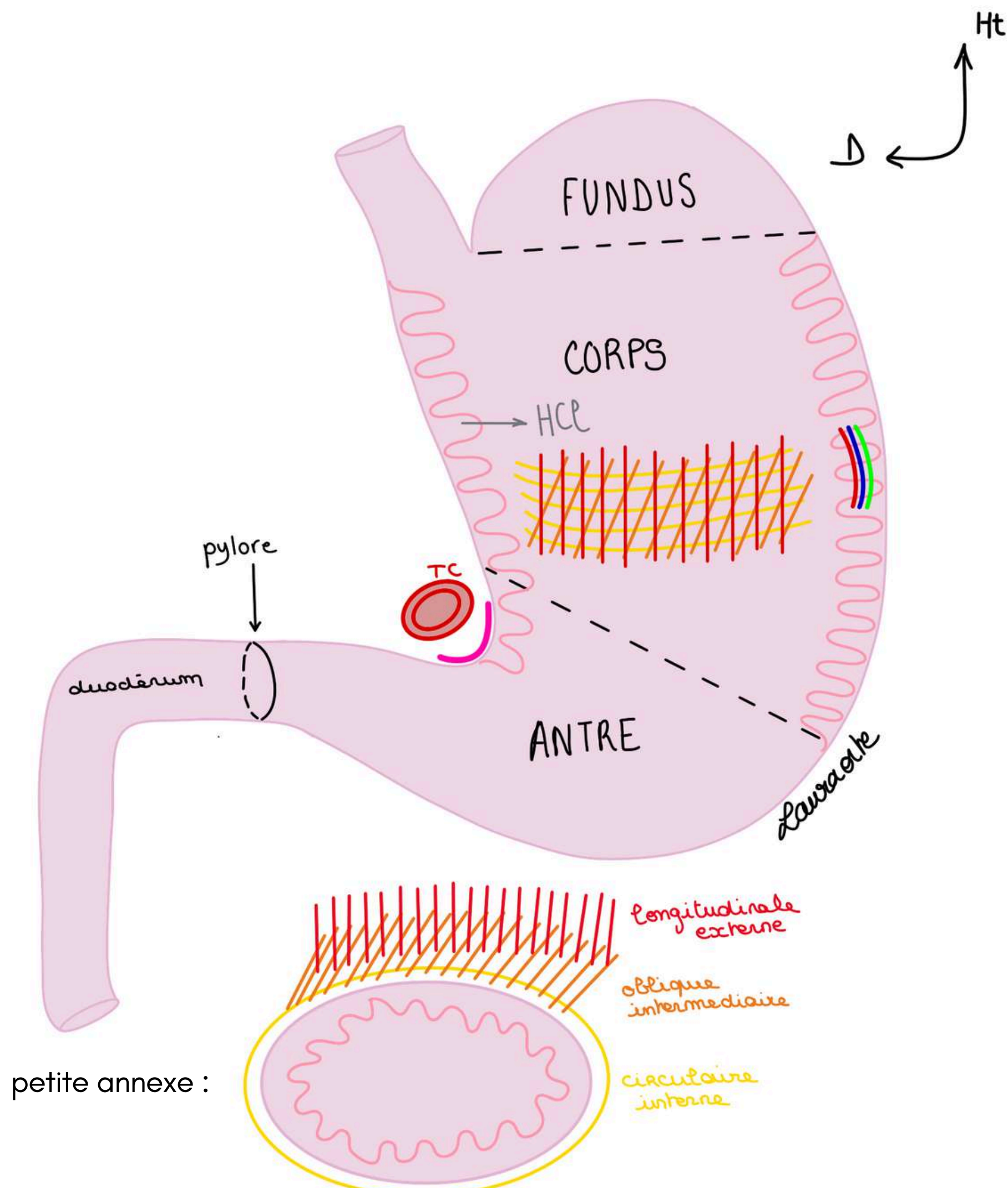
Le tutorat est gratuit. Toute vente ou reproduction est interdite.

Rôle de l'estomac : première digestion chimique par sécrétion intense d'acide chlorhydrique par les cellules gastriques. On a un pH très acide dans l'estomac donc les aliments vont directement être attaqués par cet acide dès leur arrivée dans l'estomac.

Structure de l'estomac : de l'intérieur vers l'extérieur l'estomac comporte plusieurs couches :

- La **muqueuse de l'estomac** qui est extrêmement **plissée** et **épaisse**. Il y a les gros plis gastriques. La structure de l'estomac est tel que la muqueuse sécrète l'acide chlorhydrique et est très résistante à l'acidité et qui va accueillir le bol alimentaire.
- La couche **sous-muqueuse**, dans laquelle on a les **vaisseaux** qui se distribuent à l'estomac (**artères**, **veines** et **lymphatiques**). La couche sous muqueuse est **extrêmement vascularisée**. L'estomac est d'ailleurs un des organes les plus vascularisés du corps humain puisqu'il faut qu'il soit capable de sécréter l'acide chlorhydrique et qu'il puisse se contracter.
- La **muscleuse** (=couche des muscles qui va permettre la contraction de l'estomac pour la propulsion du bol alimentaire vers le duodénum). Sur l'estomac il n'y a non pas comme sur tout le tube digestif que 2 couches musculaires mais **3 couches musculaires** : **couche circulaire interne**, **couche oblique intermédiaire** et **couche longitudinale externe**.
- **La couche oblique intermédiaire** existe qu'au niveau de l'estomac et est composée de fibres obliques, elle va encore plus muscler cet estomac et va permettre la contraction du bol alimentaire et la propulsion du bol alimentaire vers le duodénum. L'estomac est un organe avec une muqueuse très solide et plissée qui sécrète l'acide chlorhydrique et qui se contracte grâce à ses **3 couches musculaires** qui permettent de faire avancer le bol alimentaire.

A noter : je vous ai fait une petite annexe en dessous de l'estomac pour vous aider à visualiser les couches, cela représente une coupe transversale de l'estomac 😊



Le tutorat est gratuit. Toute vente ou reproduction est interdite.

3) La vascularisation de l'estomac : soon 🙄

4) Les pathologies de l'estomac : soon 🙄

III. Le bloc duodéno-pancréatique : soon 🙄

1) Généralités du bloc duodéno-pancréatique : soon 🙄

2) Le bloc duodéno-pancréatique et ses flux : soon 🙄

3) Pathologies du bloc duodéno-pancréatique : soon 🙄

IV. La région hépatique

1) Anatomie générale et morphologie du foie

C'est l'organe de filtration du sang intestinal, c'est un filtre extrêmement important, indispensable à la vie.

Les 4 fonctions du foie :

- **épuration** du sang intestinal et qui draine tous les aliments absorbés par filtration du **sang portal**
- **fabrication** des éléments **d'hémostase** pour la coagulation du sang
- **stockage** énergétique en particulier du **glycogène**
- **synthèse de la bile** qui permet la dissolution des aliments absorbés et donc leur absorption par l'intestin

Le **foie** se trouve dans l'**HCD**, et se prolonge jusque dans la région **épigastrique**. En l'absence de phénomène pathologique le foie est totalement masqué par les côtes et moulé/appendu à la coupole diaphragmatique D.

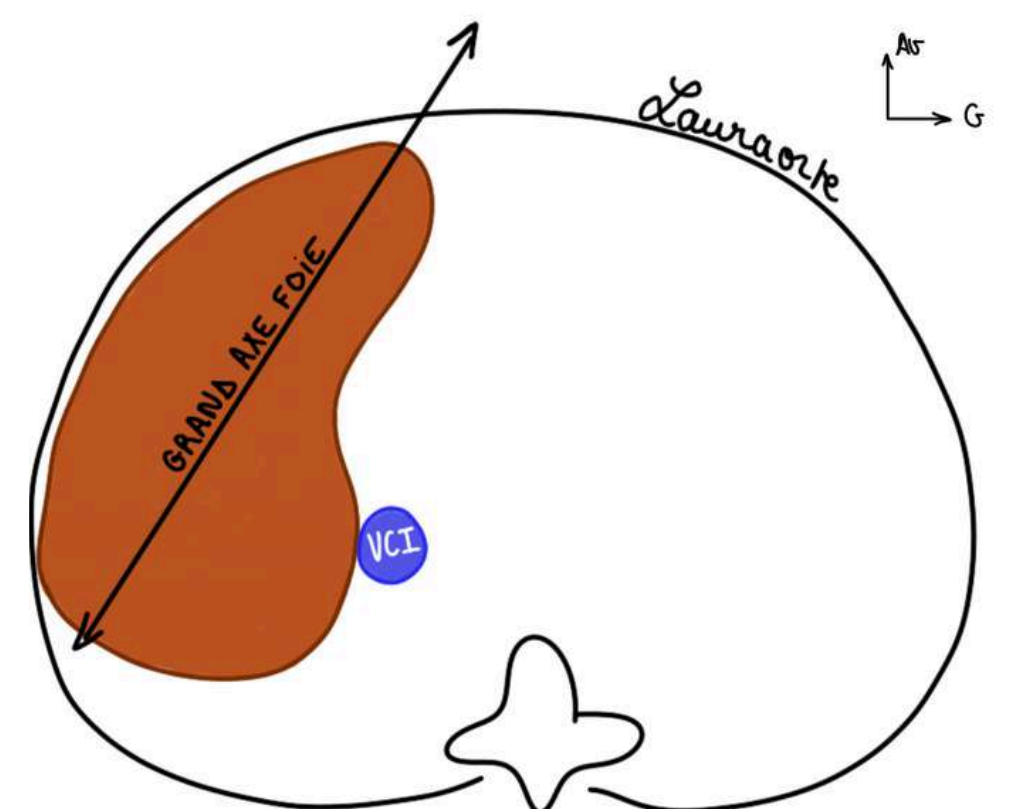
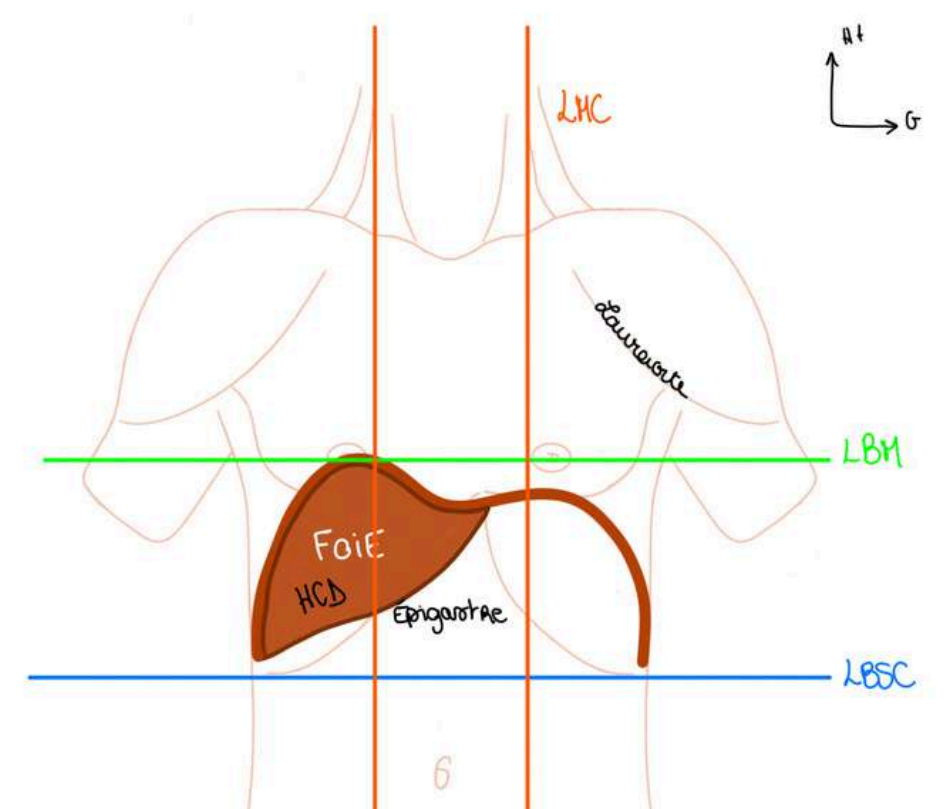
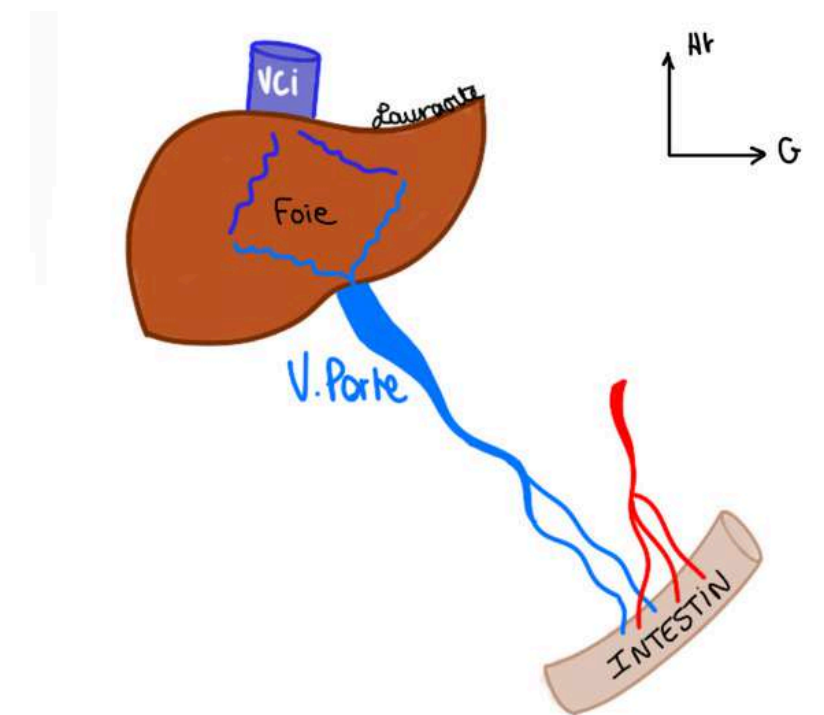
On ne palpe pas le **foie** en situation non pathologique. Pour qu'on puisse palper le **foie** et voir si il y a une augmentation du volume du foie (= **hépatomégalie**), il faudra demander au sujet de respirer fort, et mettre les mains sous les côtes à Droite et si le foie est un petit peu hypertrophié on va le sentir par la contraction du DTA lors de la respiration.

- **Forme du foie** = **segment d'ovoïde sectionné** transversalement à grosse extrémité droite et extrémité gauche effilée.
- **Grand axe** = **oblique d'avant en arrière et de dedans vers le dehors**. Son grand axe n'est pas tout à fait frontal (car le foie n'est pas dans un plan frontal, mais on décrira comme si c'était le cas, en réalité il est étalé dans un plan de $\frac{3}{4}$ avant droit à cause de sa rotation embryologique qu'on a déjà vue). On voit sa grosse extrémité ronde du côté D.

On voit la **veine cave inférieure (VCI)** qui passe en arrière du **foie**.

La quasi-totalité des veines de **l'intestin** vont se drainer dans le **foie**, la veine qui va résumer toute cette vascularisation veineuse intestinale et qui draine les produits de l'absorption intestinale est **la Veine Porte (VP)**.

Trajet du sang : sang veineux venant de l'intestin → le foie réalise ses 4 fonctions grâce aux hépatocytes → retour du sang vers la veine cave inférieure → sang filtré retourne au cœur droit

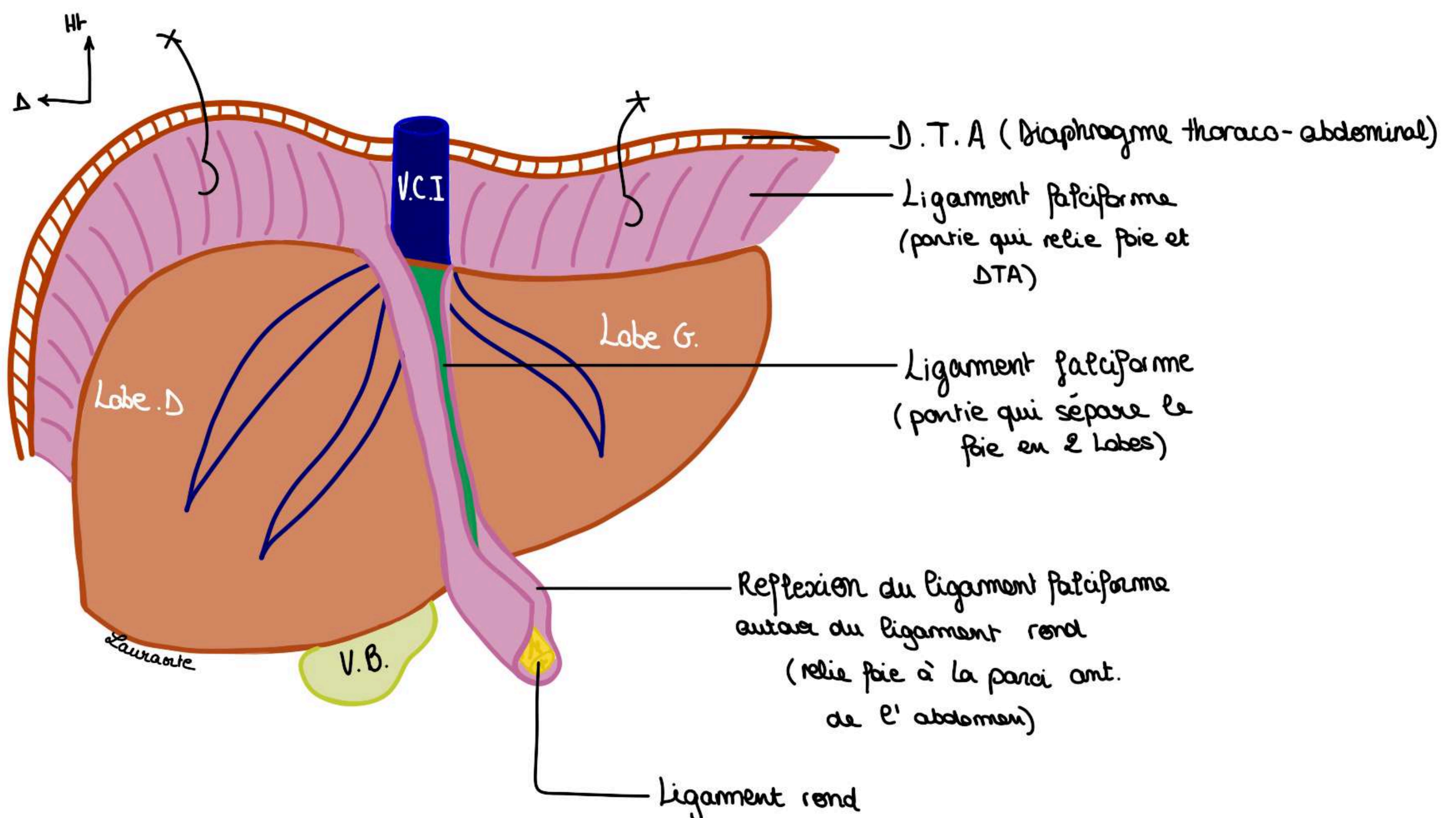


IV. La région hépatique

Sur une vue antérieure du foie, on voit :

- dans le fond la **veine cave inférieure (VCI)**
- un **Ligament** : le **ligament rond** du foie et qui est tendu **depuis l'ombilic jusqu'à un sillon situé sur le foie** : le **sillon ombilical du foie**. Le **péritoine** va se disposer de part et d'autre de la **veine cave**, puis va se tendre entre le **ligament rond** d'une part, le **foie** d'autre part, et le DTA, ce qui va former le **ligament falciforme** (=repli péritonéal en forme de faux qui relie face supérieure du foie au diaphragme et à la paroi antérieure de l'abdomen)
- La **vésicule biliaire (VB)** est appendue à la face **inférieure** du foie et pour la voir on doit relever le foie et regarder par dessous (VB de cette couleur car la bile a un aspect jaune verdâtre)

Le **ligament falciforme** permet de distinguer 2 parties morphologiques du foie : le **lobe droit** situé à droite du ligament falciforme et le **lobe gauche** situé à gauche du ligament falciforme.



IV. La région hépatique

Sur une vue inférieure du foie, on voit :

- la **vésicule biliaire (VB)**
- au centre de cette face inférieure : le **hile du foie** (= regroupement des éléments qui vont au foie ou qui viennent du foie)
- on voit le prolongement du ligament rond à la face inférieure du foie : le **sillon ombilical**. Ce sillon ombilical va se prolonger vers la veine cave et donner le **sillon veineux d'Arantius**
- et on trouve en arrière le passage de la **VCI**

Ligament rond et **sillon veineux d'Arantius** = vestiges embryologiques du foie

TUT' RAPPEL : Ligament falciforme est une réflexion péritonéale autour du ligament rond

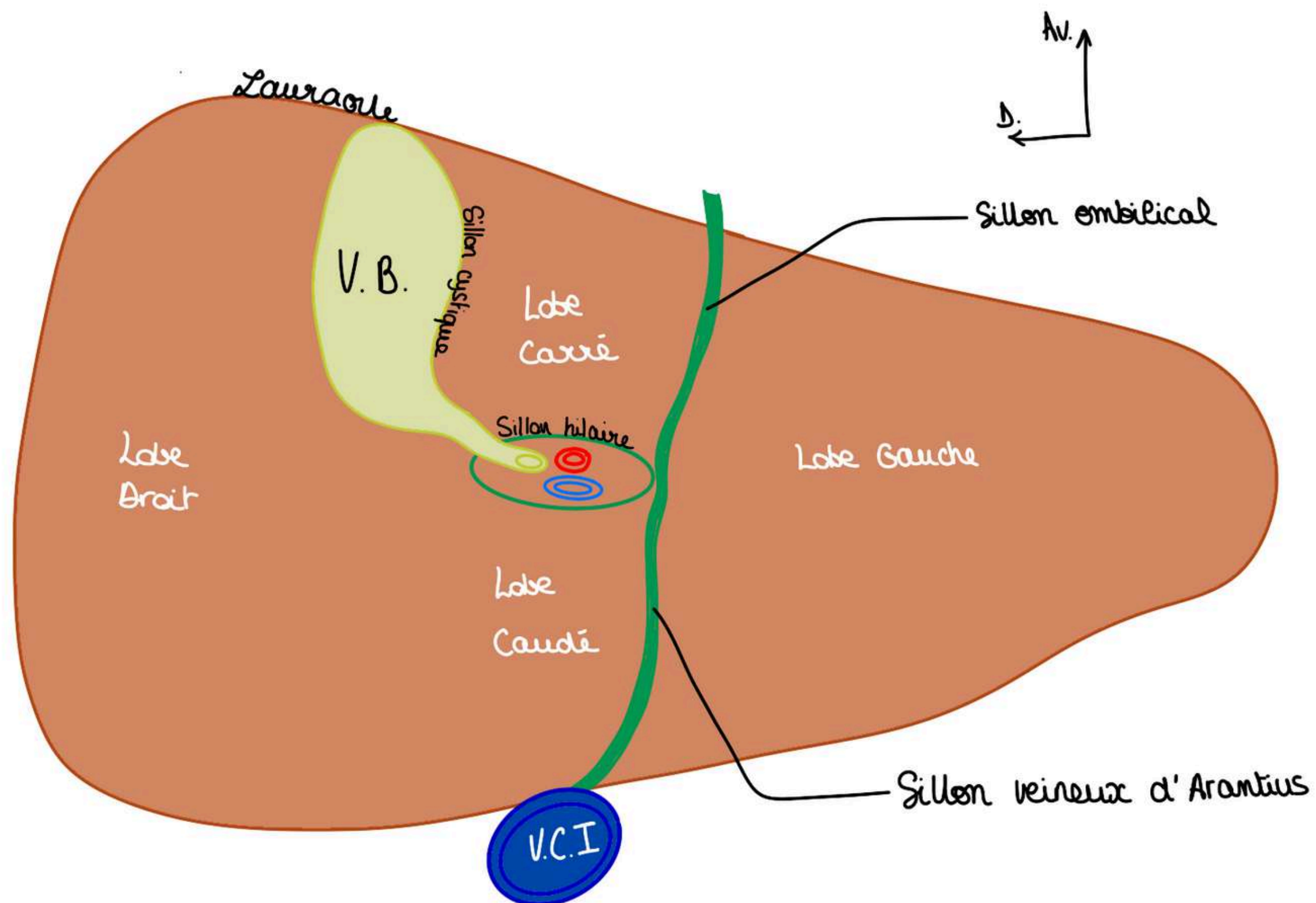
Petit point sur le hile : (qui sera beaucoup plus détaillée dans la partie dédiée : soon 👁️) :

Éléments qui vont au foie :

- **veine porte**
- **artère hépatique**

Éléments qui partent du foie :

- **conduits biliaires**



Ce schéma en vue inférieure sert à distinguer **4** parties morphologiques du foie : (revues dans la partie sur la segmentation) :

- Le **lobe droit** à droite, très ovoïde
- Le **lobe gauche** à gauche, effilé
- le lobe **Carré** : limité à droite le **sillon cystique** ou est insérée la **VB**, en arrière par le **sillon hilaire**, et à gauche par le **sillon ombilical**. Il a globalement la forme d'un H.
- Le lobe **Caudé** (ou lobe de Spiegel) : qui se trouve en arrière du pédicule hépatique

Donc sur le plan **morphologique**, sur une **vue antérieure** on a **2 lobes** : droit et gauche que sur une **vue inférieure** on retrouve les **lobes droit et gauche** plus deux lobes plus petits : les lobes **carré et caudé**

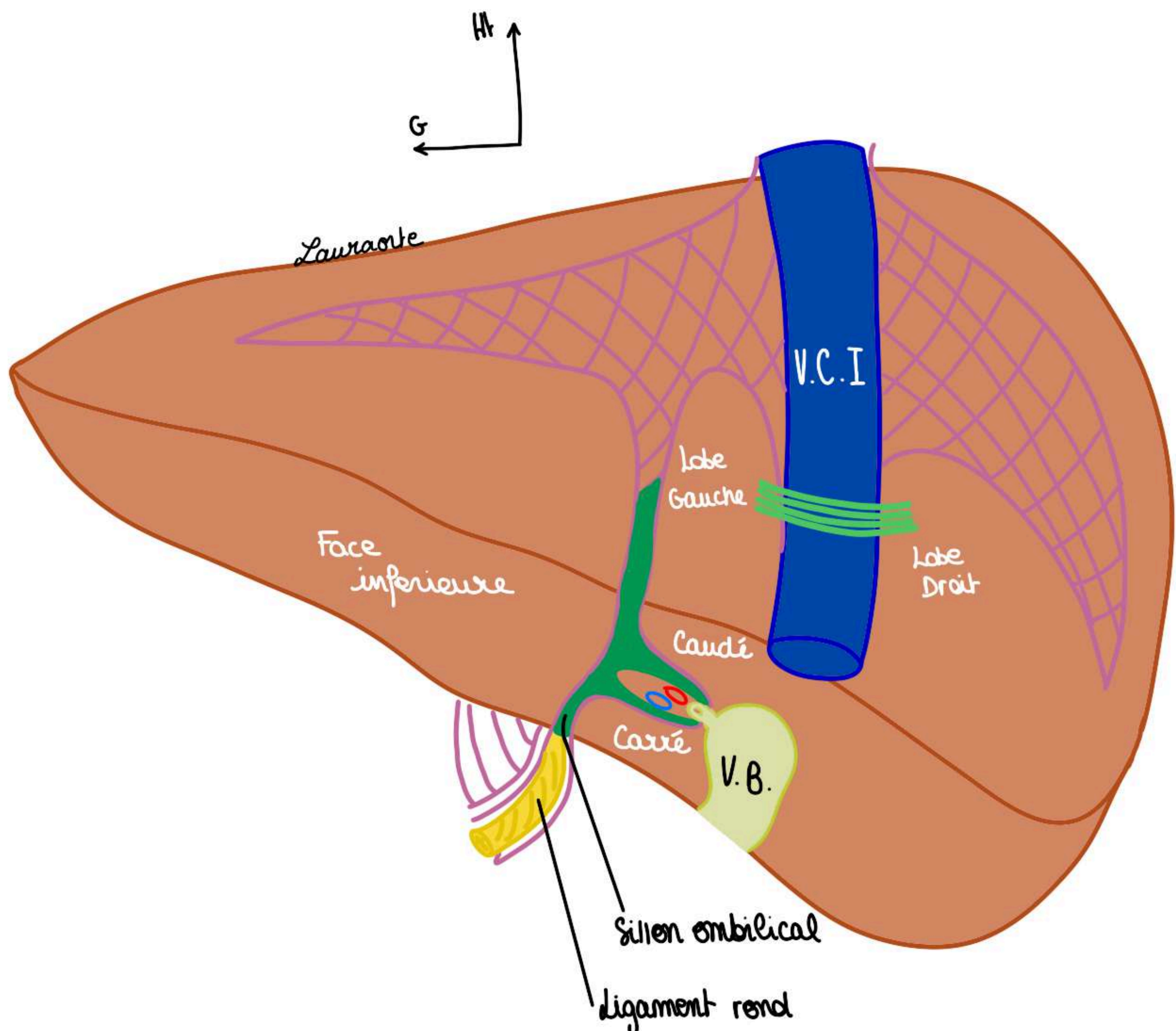
Le tutorat est gratuit. Toute vente ou reproduction est interdite.

IV. La région hépatique

Sur une vue postérieure du foie, on voit :

- la **face inférieure** du foie est visible sur une vue postérieure
- la **VCI** qui passe en arrière et qui va recevoir le sang filtré par le foie comme indiqué.
- on voit en fuite, le sillon hilaire qui va être transversal avec la **VP**, on voit se dessiner la **vésicule biliaire** qui va occuper le sillon cystique et on va voir le **sillon ombilical** qui va recevoir le **ligament rond**.
- Le **lobe gauche** à gauche de la **VCI**,
- Le **lobe droit** à droite de la **VCI**, les lobes carré et lobe caudé, ainsi que la face inférieure des lobes droit et gauche

le **foie** a une couleur **marron brillant** puisqu'il est recouvert d'une capsule, **capsule de Glisson**, qui permet de maintenir le parenchyme hépatique homogène, lorsque cette capsule se déchire il va y avoir une fragilité et des saignements puisque le foie est un organe extrêmement vascularisé.



2) Moyens de fixité du foie

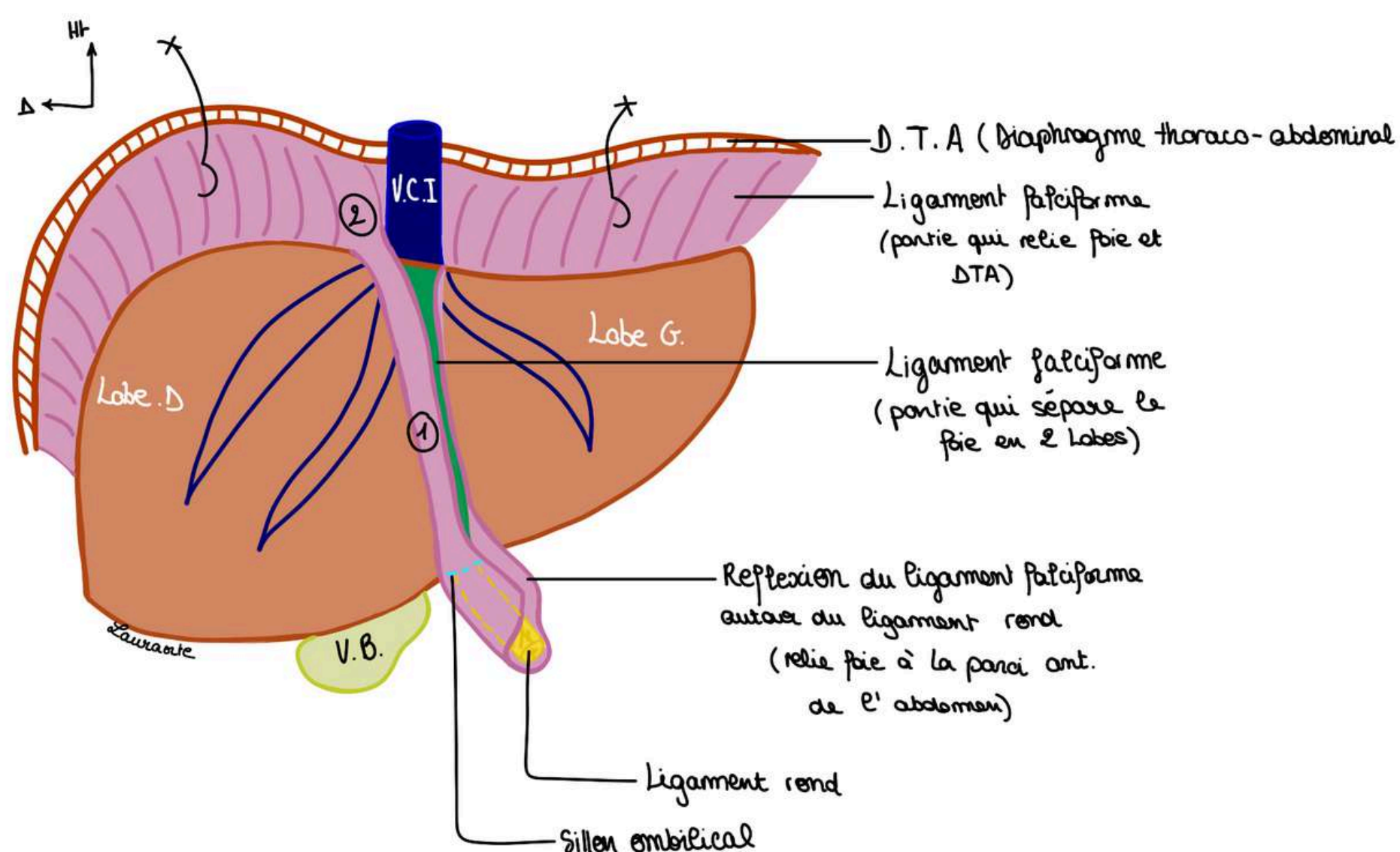
Moyens de fixation péritonéaux du foie :

ATTACHES PÉRITONÉALES :

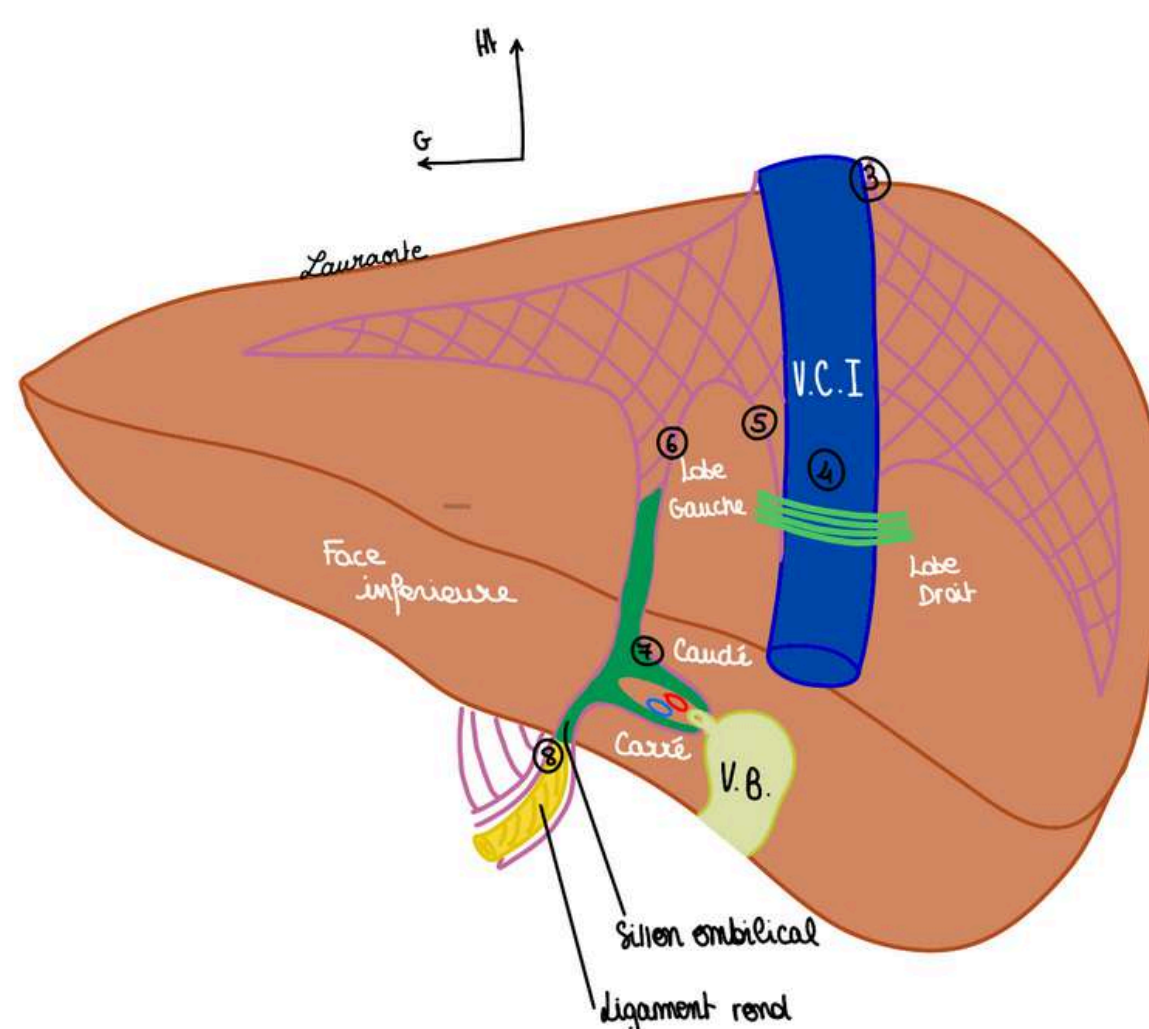
Premier moyen de fixité :

- En **jaune**, on voit le vestige vasculaire de la veine ombilicale gauche, qui va devenir fibreuse et donner le **ligament rond**.
- Le **ligament falciforme** qui est le péritoine tendu entre le **ligament rond**, DTA, et l'ombilic (Ligament falciforme est une réflexion péritonéale autour du ligament rond)

Tut'explique : votre veine ombilicale allait jusqu'à votre nombril (ombilic) pendant la vie embryonnaire donc logiquement si le ligament rond est un vestige de la veine ombilicale, quelque chose qui se réfléchit autour du ligament rond (ici le ligament falciforme, relie le foie à l'ombilic)



Le **péritoine** s'insère à la face antérieure du foie et il va donner le **feuillet droit du ligament falciforme (1)** puis il va contourner le foie et il va venir se tendre, c'est ce que l'on voit lorsque l'on tire sur le **DTA** avec 2 crochets représentés, on voit qu'il y a une **adhérence péritonéale au DTA (2)**. Si on continue la ligne de réflexion péritonéale depuis le foie vers le **DTA** sur une vue différente en particulier sur la **vue postérieure** : on voit la réflexion du péritoine qui est tendue du **DTA** au foie au bord droit de la **veine cave (3)**



En vue **postérieure**, cette réflexion péritonéale se poursuit en arrière, elle vient passer en avant de la **veine cave (4)** et revient vers le haut (5) puis vers le bas vers le lobe caudé (6) et elle redescend pour finalement entourer le pédicule hépatique (7) elle revient et elle retourne au **ligament rond (8)**.

En vue postérieure, il existe une position accolée non recouverte de péritoine du foie que l'on va appeler **l'aréa nuda**.

Le péritoine recouvre tout le foie avec ces lignes de réflexion qui font le trajet et qui vont dessiner, en postérieur, les **ligaments triangulaires** droit et gauche qui vont servir à la fixation du foie au DTA pour l'empêcher de tourner sur son axe.

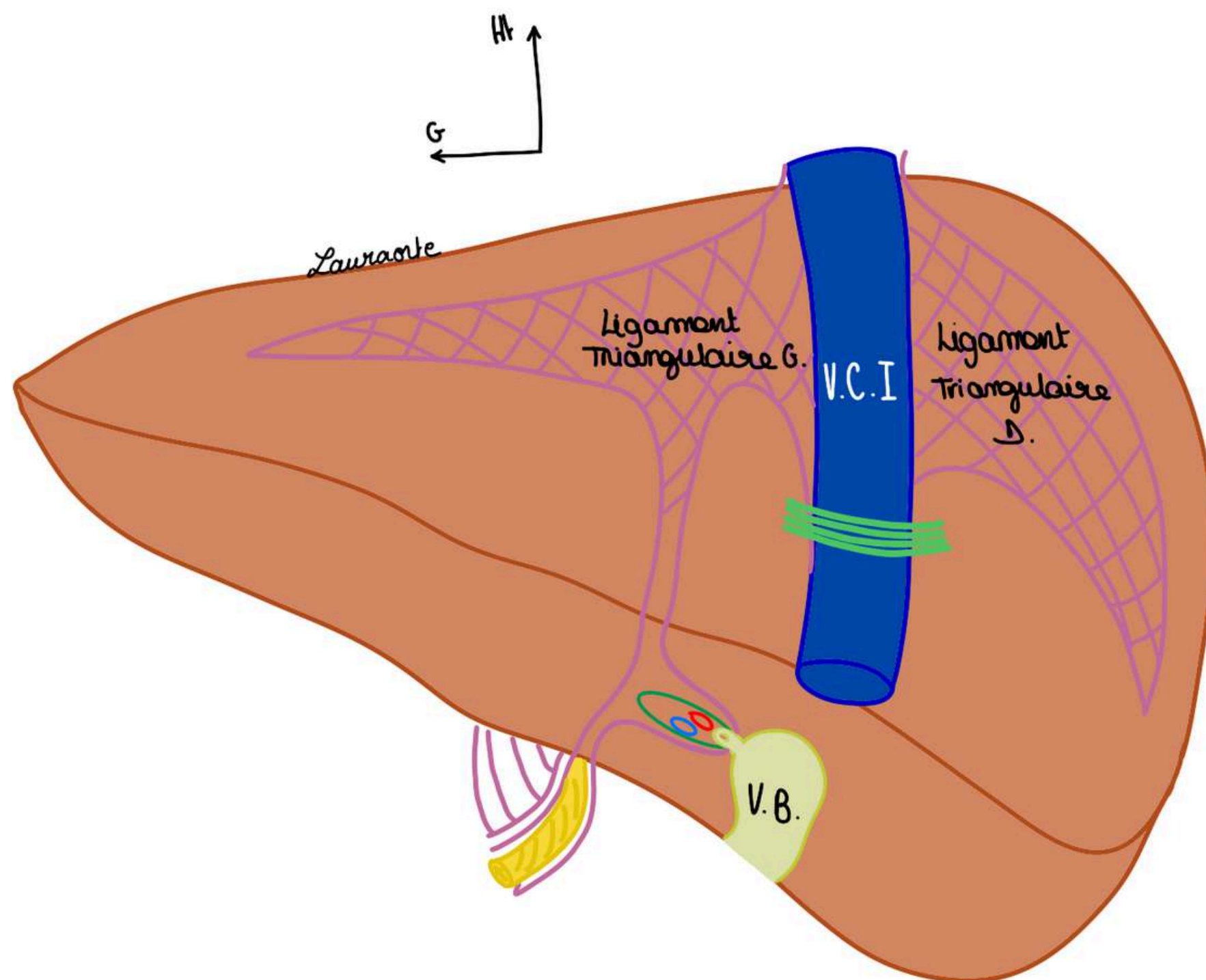
- C'est donc **l'aréa nuda = aide nue de péritoine = réunion des ligaments triangulaires droit et gauche** du foie.

TUT'EXPLIQUE : l'aire cadrée en violet que vous voyez sur le schéma c'est donc une aire d'accolement entre le foie et le DTA NON recouverte de péritoine, c'est l'aréa nuda, on s'imagine que tout notre foie est recouvert de péritoine et que les traits violets vous indiquent à quel endroit le péritoine se fixe (se réfléchit) sur le foie.

L'ensemble des deux **ligaments triangulaires droit et gauche** forme le nom de **ligament coronaire**, disposé en couronne au niveau du foie pour assurer sa fixation au DTA.

- on voit dans le fond le passage de la **veine cave**

De plus, la réflexion du péritoine autour du pédicule hépatique se prolongera pour donner le **petit omentum** qui relie le **foie** à la **petite courbure de l'estomac**.



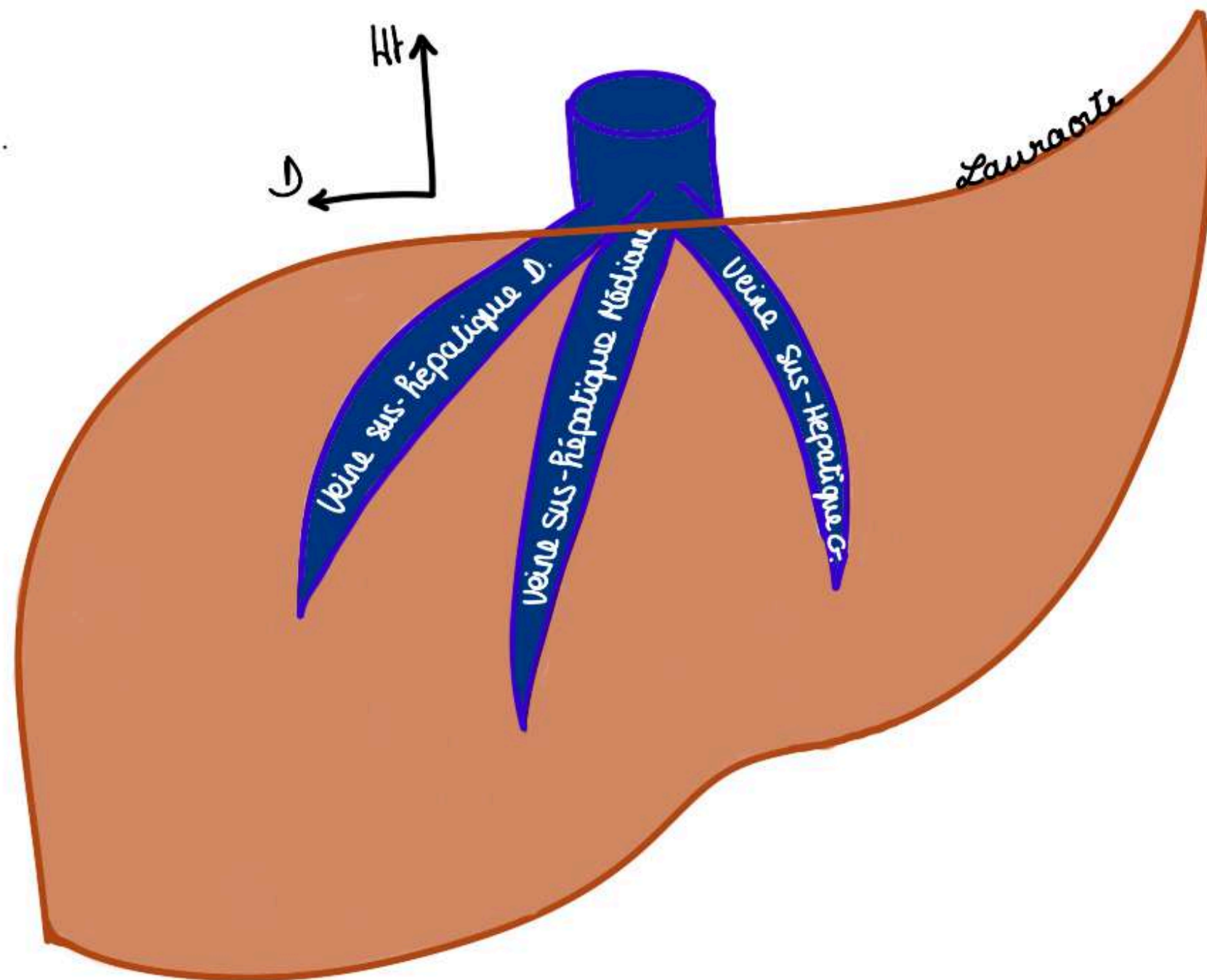
2ème moyen de fixation :

- **ligament transverse de la veine cave** ou **ligament veineux** : il passe en pont entre le lobe D et le lobe G et maintient la **veine cave**.

POINT PATHO : il faut sectionner ce ligament pour faire une hépatectomie

3ème moyen de fixité :

- Moyen de fixité **vasculaire** : Les **veines sus hépatiques** qui sont incluses dans le foie : on les met par transparence (on va les détailler dans la segmentation hépatique).
- Il y a **3 veines hépatiques : gauche, médiane et droite** qui sont incluses dans le parenchyme hépatique.
- Ces 3 veines vont se drainer dans la **veine cave inférieure**



TUT'RECAP : moyens de fixité du foie :

- **péritonéaux** du foie : ligament triangulaire G et D, qui donne ligament coronaire mais également le ligament falciforme qui est dans la prolongation car c'est une ligne de réflexion péritonéale
- **ligamentaire** : ligament veineux cave
- **vasculaires** : les veines hépatiques

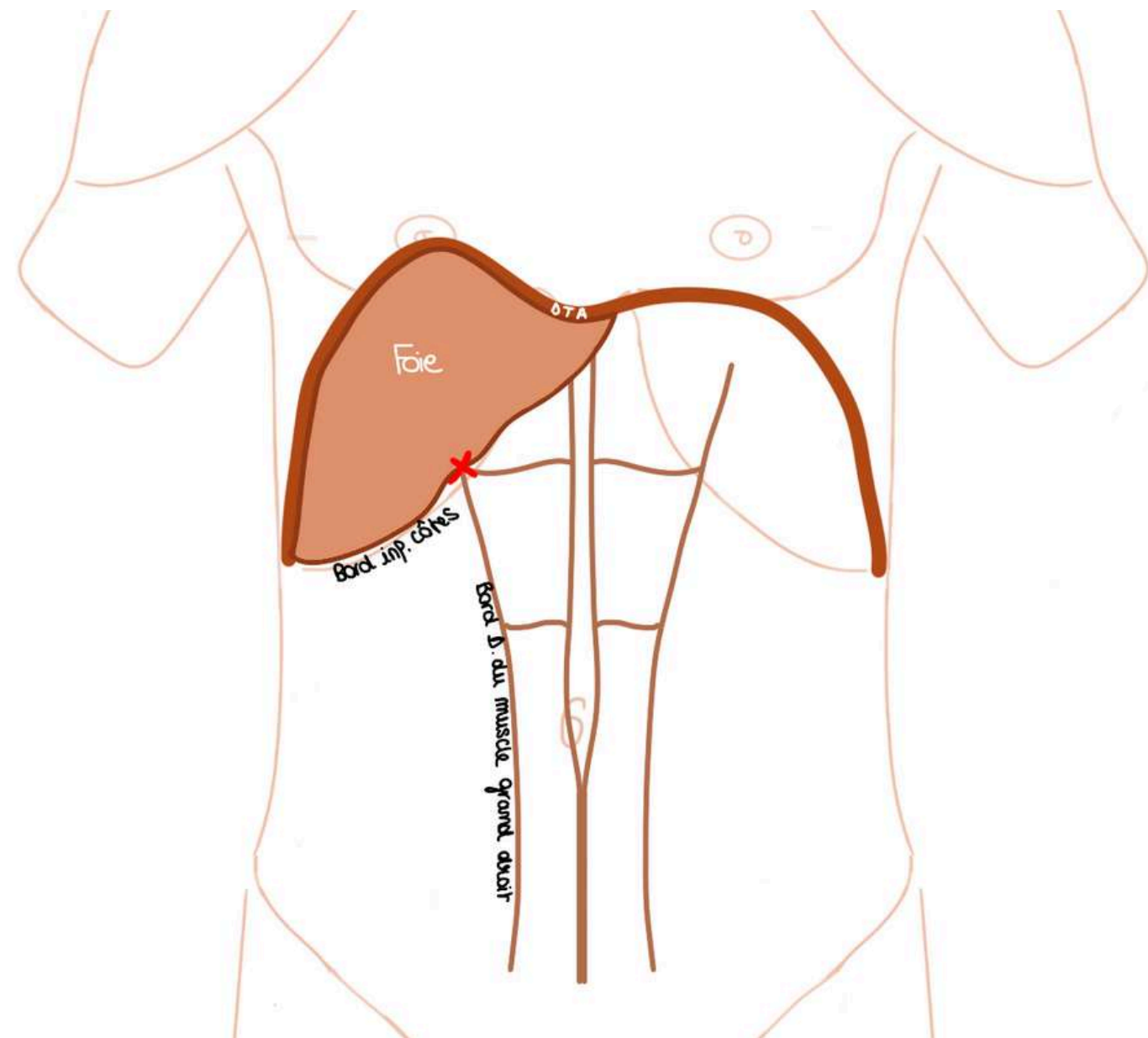
POINT PATHO : les 3 veines hépatiques constituent un moyen de fixité. Si il y a des traumatismes importants en particulier des décélérations du foie en voiture ou dans les chocs frontaux, on observe un mouvement de rotation du foie autour de la veine cave. C'est très grave et cela entraîne une déchirure en particulier de la veine hépatique D et donc des décès très rapides par hémorragie brutale car la masse hépatique attirée par son propre poids tourne autour de la veine cave, déchire la veine cave, c'est une opération chirurgicale très difficile.

3) Le pédicule hépatique

- **Le pédicule hépatique, le hile du foie** = ensemble des éléments qui vont ou viennent du foie.

Le hile hépatique se projette au niveau d'un point : le **point vésiculaire ou point de Murphy** : c'est la projection du pédicule hépatique sur la paroi abdominale et c'est la même projection pariétale que la **vésicule biliaire**.

- **Point de Murphy** = l'intersection entre le **bord inférieur des côtes** et le **bord droit du muscle grand droit de l'abdomen**

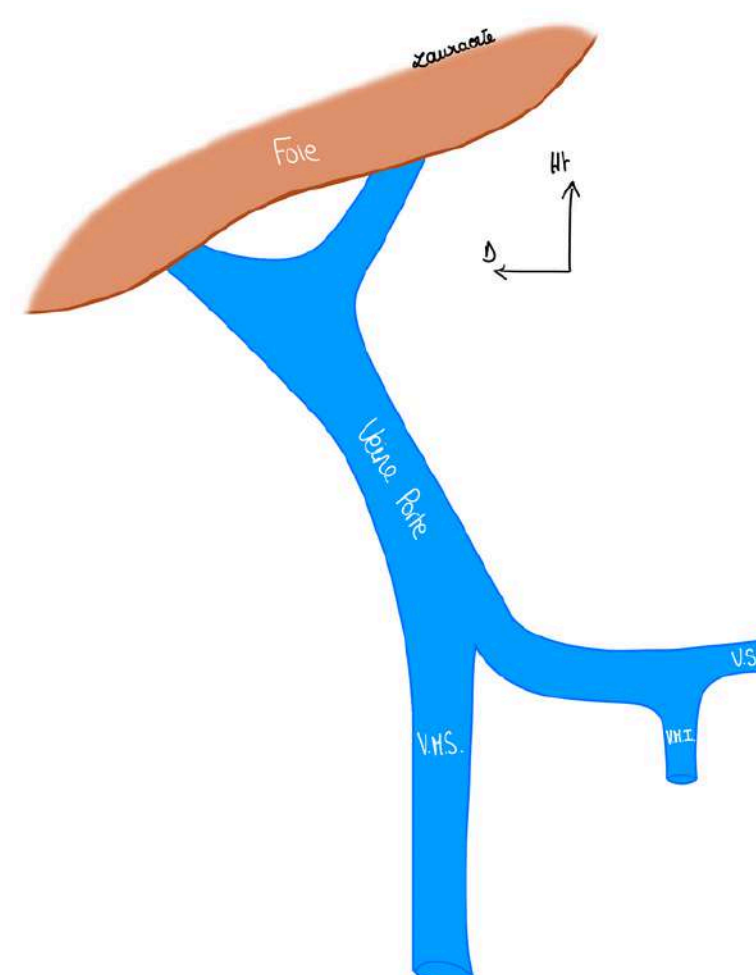


- la **VB** qui fait partie du pédicule hépatique est le siège de plusieurs pathologies (soon 🙄)

Si on constitue le pédicule hépatique l'élément essentiel est la **veine porte (VP)** du foie qui va drainer donc tout le sang qui vient de l'intestin pour qu'il soit filtré.

La **VP** constitué par une réunion de veines principales :

- **veine mésentérique supérieure (VMS)** : draine le sang de tout l'intestin grêle et de la partie D du colon.
- **veine mésentérique inférieure (VMI)** : draine le sang du colon gauche essentiellement et du rectum
- **veine splénique (VS)** : qui draine le sang de la rate



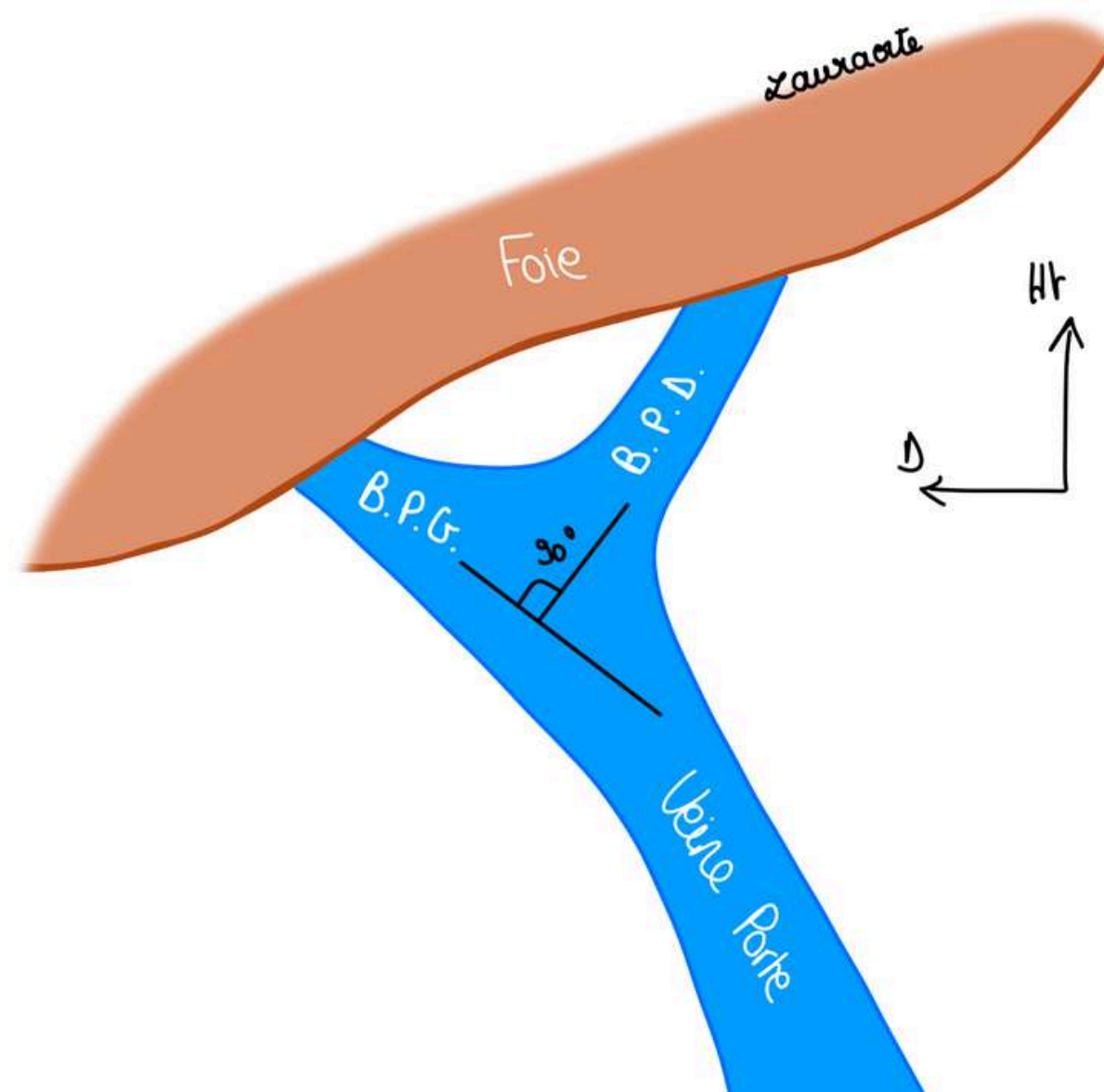
Dans le pédicule hépatique on distingue 2 types d'éléments :

- les **éléments fonctionnels qui sont les plus importants** : **VP (car c'est la fonction principale du foie) + artères hépatiques + éléments biliaires**
- Les éléments **nourriciers** qui s'opposent aux éléments **fonctionnels** (ce qui nourrit essentiellement la voie biliaire = éléments nerveux, vasculaires pour la voie biliaire et lymphatiques (on ne détaille pas les éléments nourriciers du hile))

Élément portal :

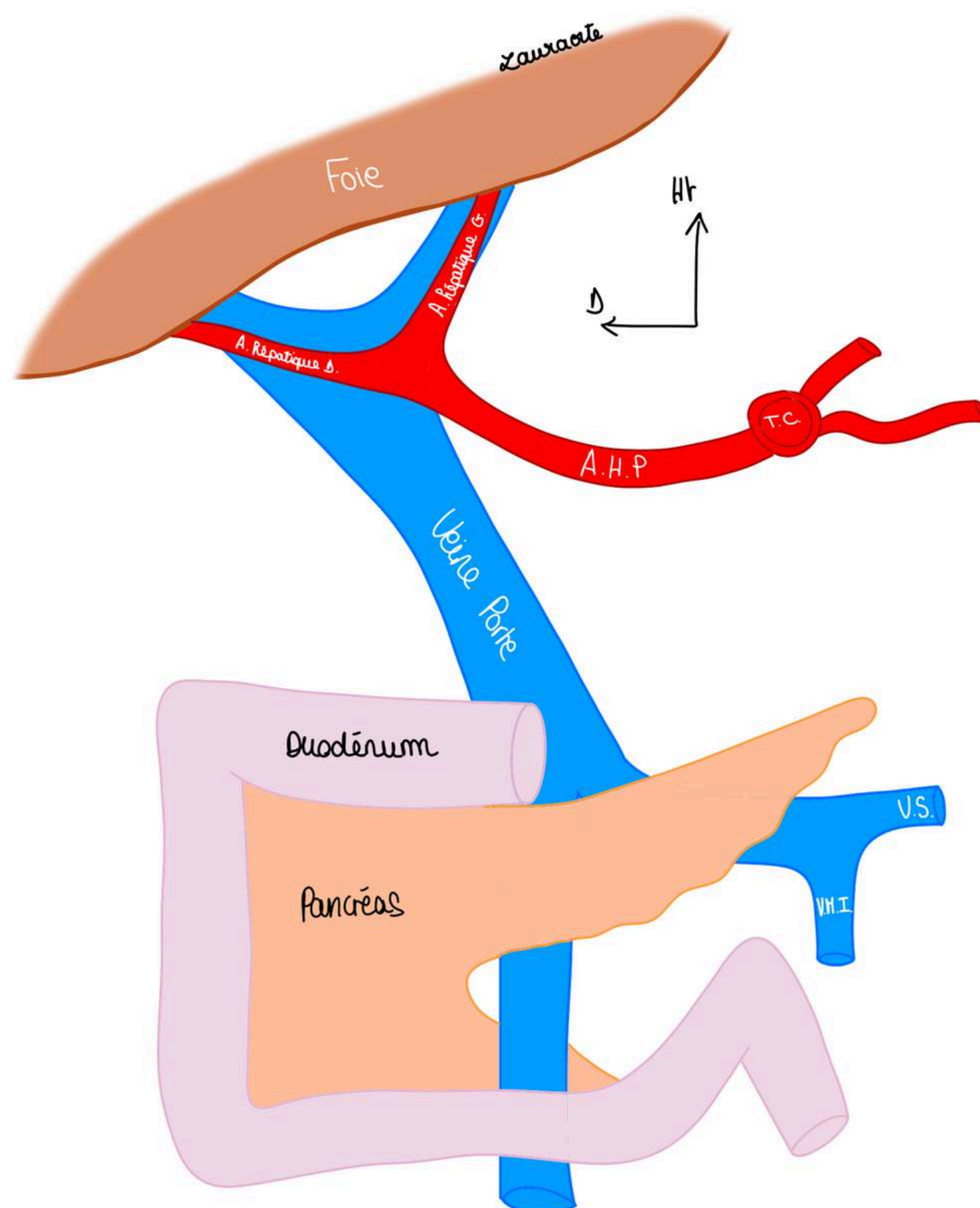
La **VP** a une direction plutôt **oblique vers le haut et vers la droite** et va se diviser en 2 branches :

- une **branche portale D (BPD)** qui continue l'axe du tronc de la VP
- une **branche portale G (BPG)** qui va partie à 90 degrés au niveau du hile du foie



Éléments artériels :

L'**artère hépatique propre (AHP)** va se diviser au niveau du foie en une **artère hépatique G** et une **artère hépatique D**.

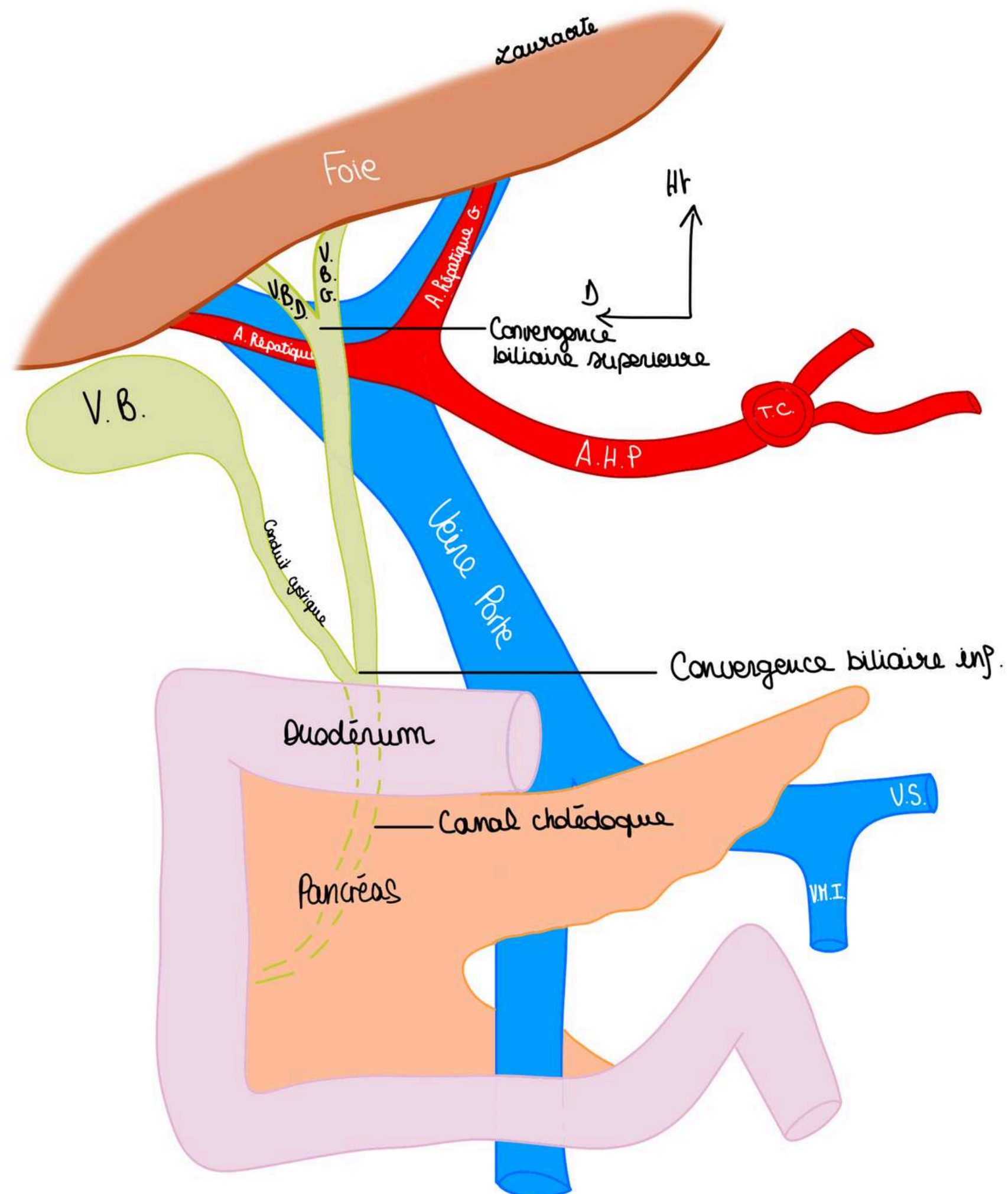


Éléments biliaires = réunion des voies biliaires qui vont drainer la bile.

- On a 2 voies biliaires : une **voie biliaire droite** et une **voie biliaire gauche** qui vont se réunir et vont former la **convergence biliaire supérieure** qui vont donner un canal appelé la **voie biliaire principale (conduit biliaire principal)**
- Ce conduit biliaire principal va recevoir un **conduit biliaire accessoire** qui est le **conduit cystique de la VB**.

La VB a 3 parties : son corps vésiculaire (partie la plus importante), son infundibulum vésiculaire et son conduit cystique.

- On va ensuite avoir la réunion de **la voie biliaire accessoire** avec **la voie biliaire principale** : c'est la **convergence biliaire inférieure**. Cette convergence marque le début du **conduit cholédoque (canal cholédoque)** qui va se déverser dans le duodénum (cf cours sur le duodéno-pancréas).



TUT'RECAP : Les 3 éléments fonctionnels sont disposés les uns derrière les autres, de la profondeur vers la surface :

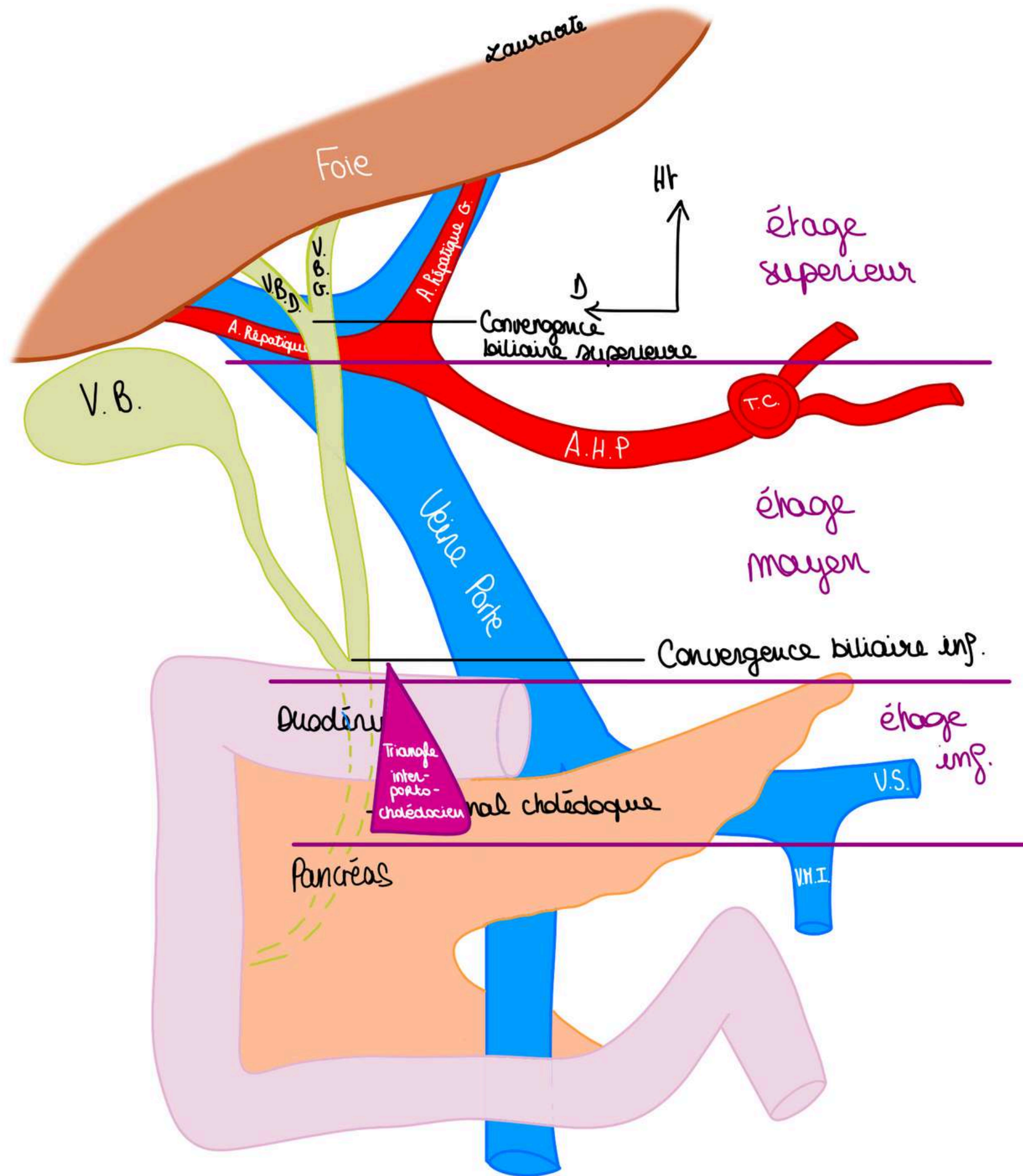
- la **VP** en arrière,
- **l'AHP** en avant de la VP à gauche
- **la voie biliaire** en avant et à D.

Le pédicule hépatique est segmenté en 3 étages :

-**étage supérieur (hilaire)** qui est l'endroit des divisions et des convergences (division AHP et VP, convergence biliaire sup)

-**étage moyen du hile**, c'est le **pédicule hépatique** proprement dit, endroit de **l'union de la voie biliaire accessoire et de la voie biliaire principale**

-**étage inférieur du hile**, on voit un **écartement entre la voie biliaire et la VP**, c'est ce que l'on appelle le **triangle inter-porto-cholédotien**, cet étage est rétro-duodénal



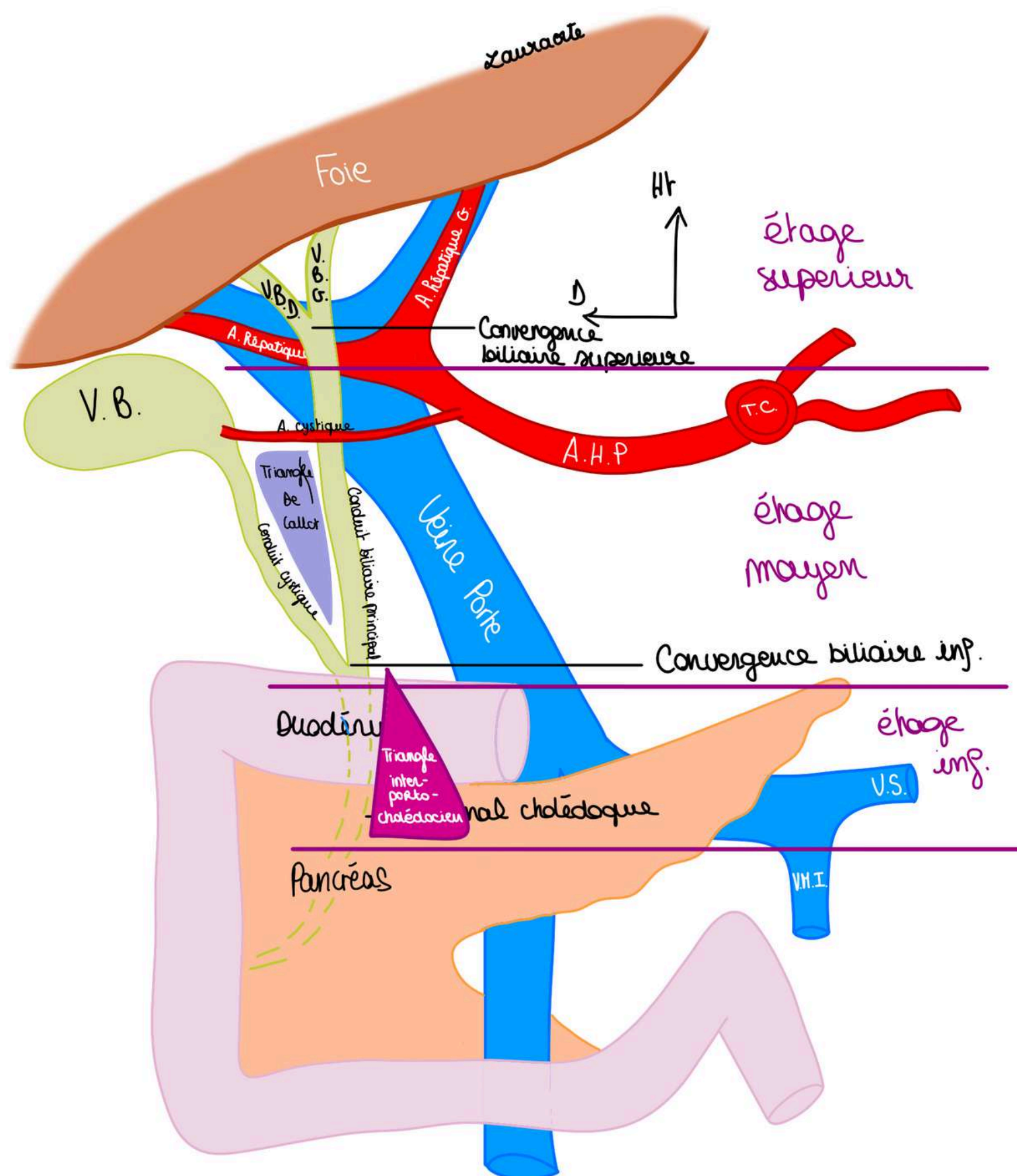
NB : La **VP** se constitue exactement en regard de **l'isthme** pancréatique qui barre l'accès à la **VP**.

On décrit un autre triangle :

Le triangle de Calot : triangle formé par :

- en dedans le **conduit biliaire principal**
- en dehors le **conduit cystique** et
- au dessus **l'artère cystique** (artère issue de l'artère hépatique propre ou de l'artère hépatique D qui vascularise la VB).

TUT'ANECDOTE : C'est important de connaître ce triangle de Calot car le chirurgien qui va opérer la VB va attraper l'infundibulum de la VB avec une pince et tirer vers l'extérieur de façon à exposer ce triangle pour pouvoir distinguer l'artère qu'on va lier et sectionner en premier, ensuite on va distinguer le canal cystique et puis on va faire l'opération de la cholestistéctomie.



Il faut finalement savoir qu'il y a une **réflexion du péritoine tendue entre le pédicule hépatique et l'estomac** (la petite courbure) c'est ce que l'on appelle le **petit omentum** (double feuillet de péritoine tendu entre l'estomac et le pédicule hépatique qui va représenter le rapport péritonéal essentiel du pédicule)
Il faudra donc ouvrir ce petit omentum pour opérer le pédicule hépatique.

4) La segmentation hépatique

SEGMENTATION ANATOMIQUE, MORPHOLOGIQUE EN LOBES :

Elle est calquée sur l'aspect, la structure externe du foie, sur **ce que l'on voit**

Schéma vue antérieure du foie :

On voit **2 lobes** hépatiques sur une vue antérieure de part et d'autre du **ligament falciforme** :

- 1 lobe hépatique gauche
- 1 lobe hépatique droit

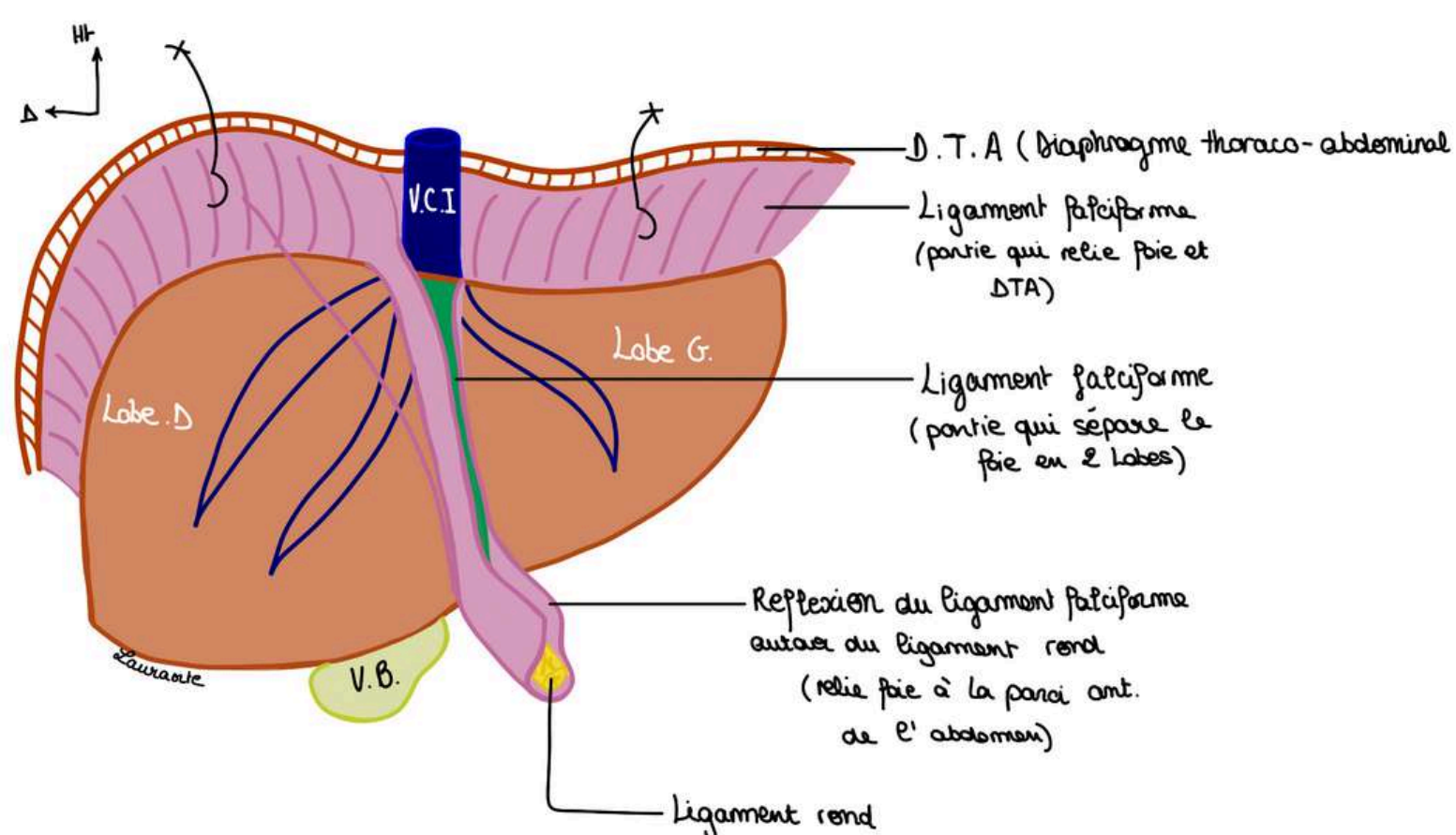


Schéma vue inférieure du foie :

On voit cette fois ci nos 4 lobes hépatiques :

- le **lobe droit** plus ovoïde sur cette vue
- le **lobe gauche** plus effilé
- le **lobe carré** qui a la forme d'1 H entre le sillon cystique à D, le sillon ombilical à G et le hile hépatique en arrière
- le **lobe caudé** en arrière du hile et devant la VCI

On voit également :

- le hile hépatique au centre avec la **voie biliaire**, artère hépatique et **VP** + la **VCI** en arrière
- le **sillon ombilical** qui est le prolongement du **ligament rond** et qui trace le sillon à la face inférieure du foie
- le **sillon veineux d'Arantius** (vestige embryologique) (prolongement du sillon ombilical en arrière vers la VCI)

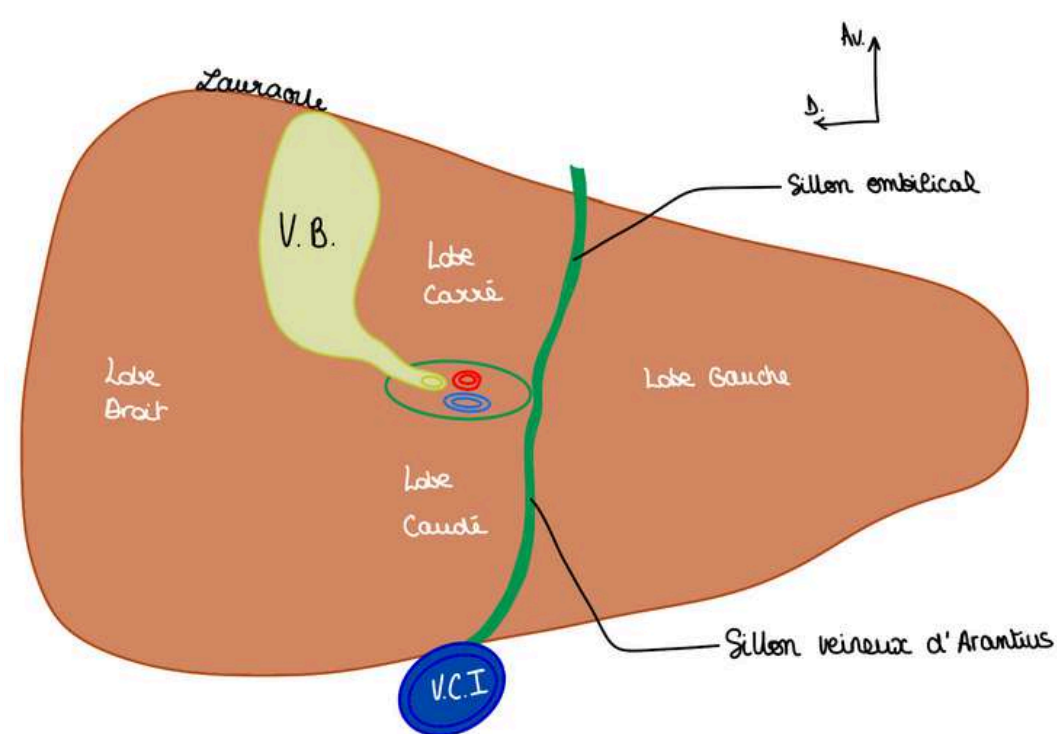
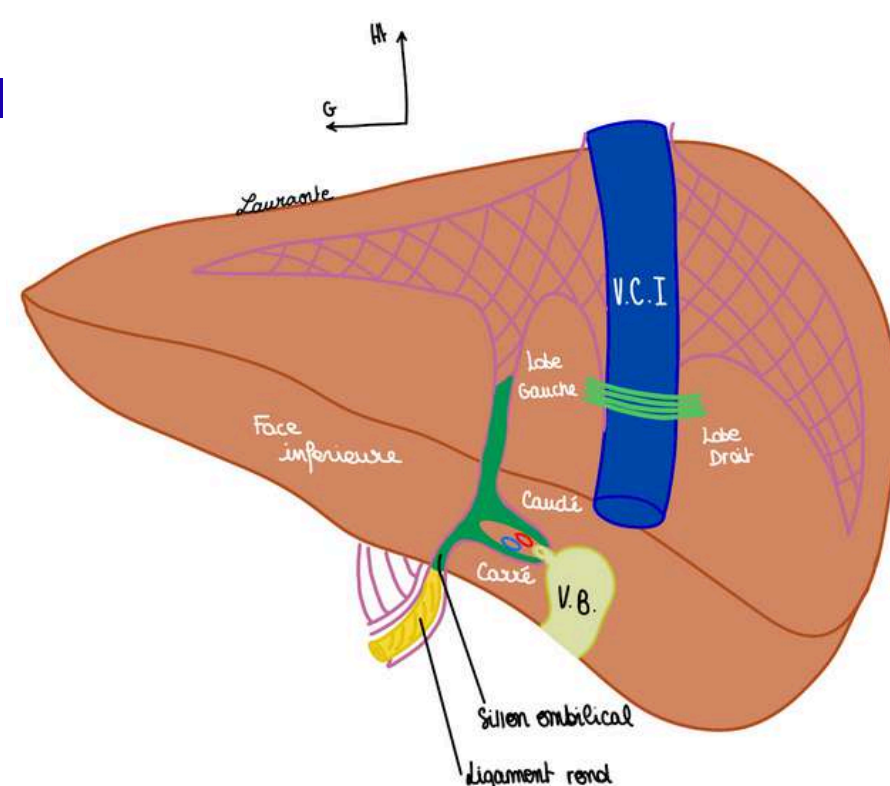


Schéma vue postérieure du foie :

On voit également les 4 lobes, les lobes droit et gauches sont séparés par la **VCI**



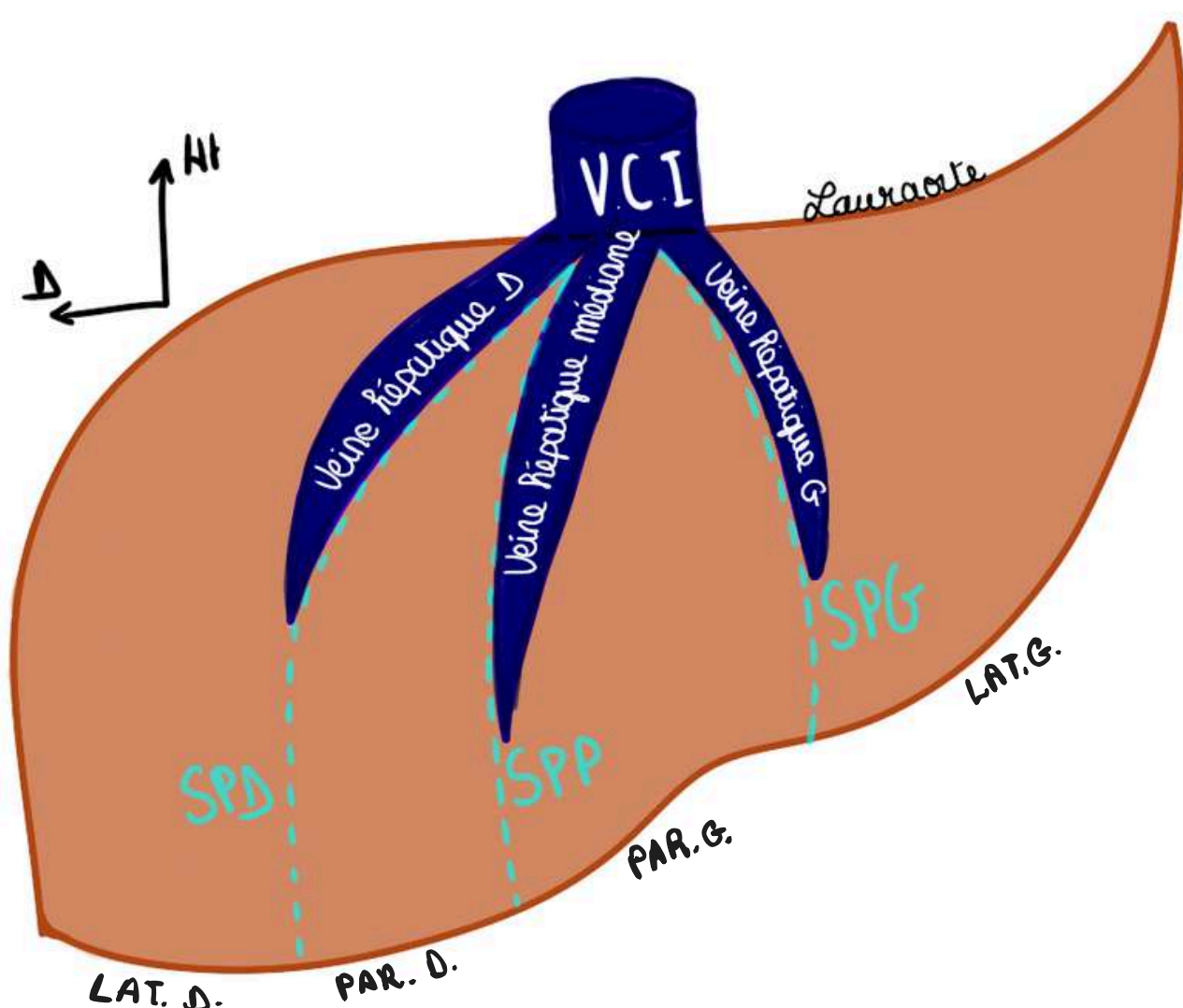
SEGMENTATION FONCTIONNELLE : EN FOIES

- Cette segmentation a été décrite selon Couinaud (anatomiste), elle est différente de la segmentation anatomique : la **segmentation fonctionnelle** est relative aux **éléments internes du foie**, elle est basée sur la **vascularisation** et la **distribution portale**.
- La segmentation fonctionnelle n'est pas visible, le foie D et le foie G sont séparés par une ligne imaginaire appelée **Scissure (ou fissure) porte principale (SPP)** qui part du bord D de la **VCI** jusqu'au fond de la fossette cystique.

La **SPP** correspond au prolongement imaginaire de la **veine hépatique médiane**. (ATTENTION : on parle ici des veines hépatiques qui se drainent dans la VCI et non portales).

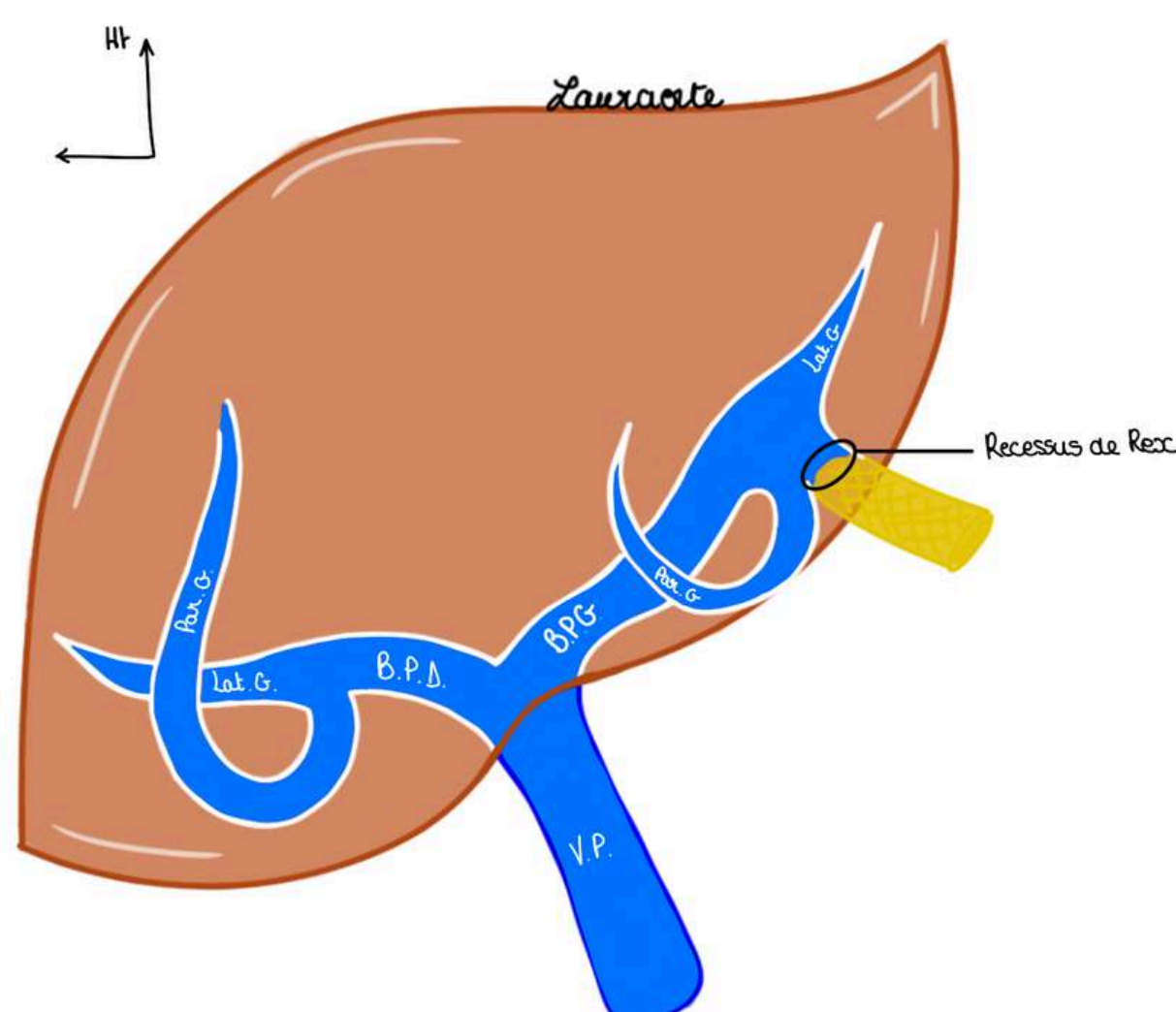
On a 2 autres lignes imaginaires créées par le prolongement des **veines hépatiques droite et gauche** :

- la **scissure porte droite** dans laquelle circule la **veine (sus) hépatique droite** : elle divise le foie droit en un secteur **latéral D** et **paramédian D**
- la **scissure porte gauche** dans laquelle circule la **veine (sus) hépatique gauche** : elle divise le foie gauche en un secteur **latéral G** et un secteur **paramédian G**



De plus, lorsque la **VP** pénètre dans le foie, elle se divise en 2 branches : une **branche portale D** qui vient irriguer le foie D et une **portale gauche** pour le foie G. Chaque branche portale se divise à son tour en une **veine paramédiane** et une **veine latérale**. DONC chaque **secteur** du foie porte le nom de la veine portale qui vient le vasculariser.

Particularité de la veine portale gauche : on voit la terminaison de la branche portale gauche, en regard du **ligament rond** qui est le **Recessus de Rex** : recessus résultant de la thrombose de l'ancienne veine ombilicale gauche qui est à l'origine du **ligament rond** et qui participait au système veineux portal gauche durant la vie embryonnaire.



SEGMENTATION FONCTIONNELLE : EN FOIES

Couinaud a également attribué des **segments numérotés** à chaque **secteur** du foie

On a au niveau du foie G, vascularisé par la **veine portale G** :

- le **secteur latéral G** (à G de la SPG) vascularisé par la **veine latérale G** = représente le **segment II**, le plus latéral et effilé
- le **secteur paramédian G** (entre SPG et SPP) vascularisé par la **veine paramédiane G** = représente le **segment III et IV** qui sont tout deux séparés par le **ligament falciforme**

Au niveau du foie D, vascularisé par la **veine portale D** :

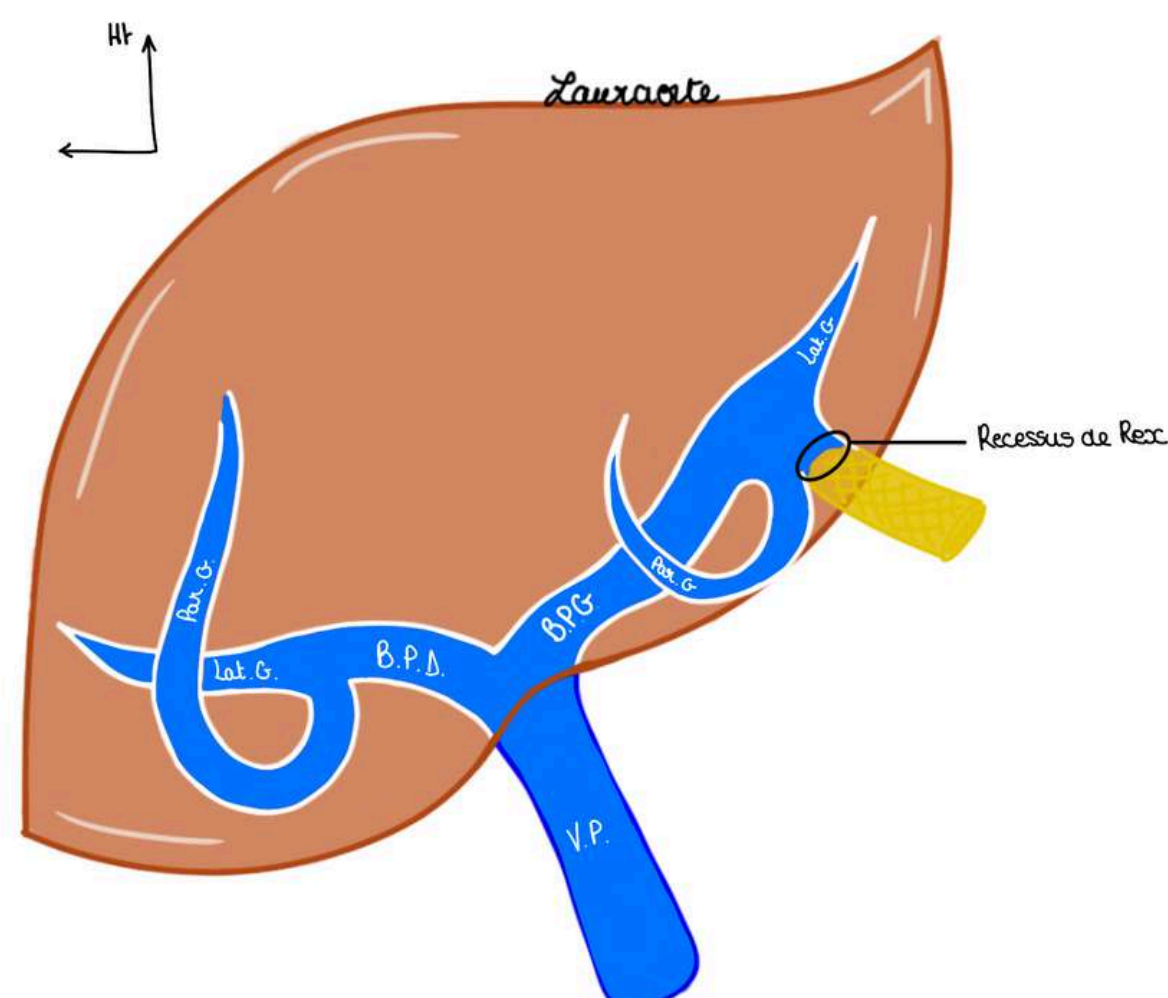
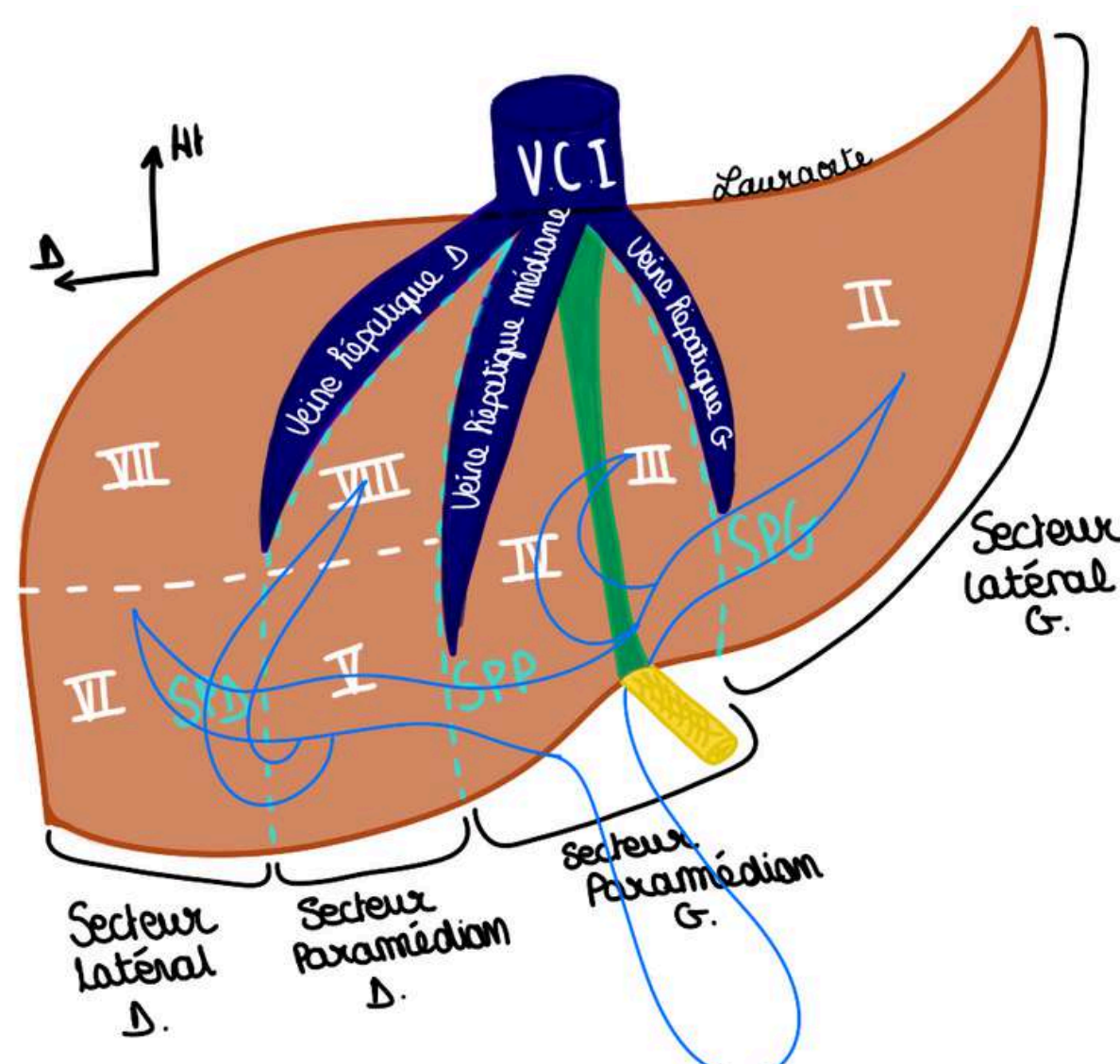
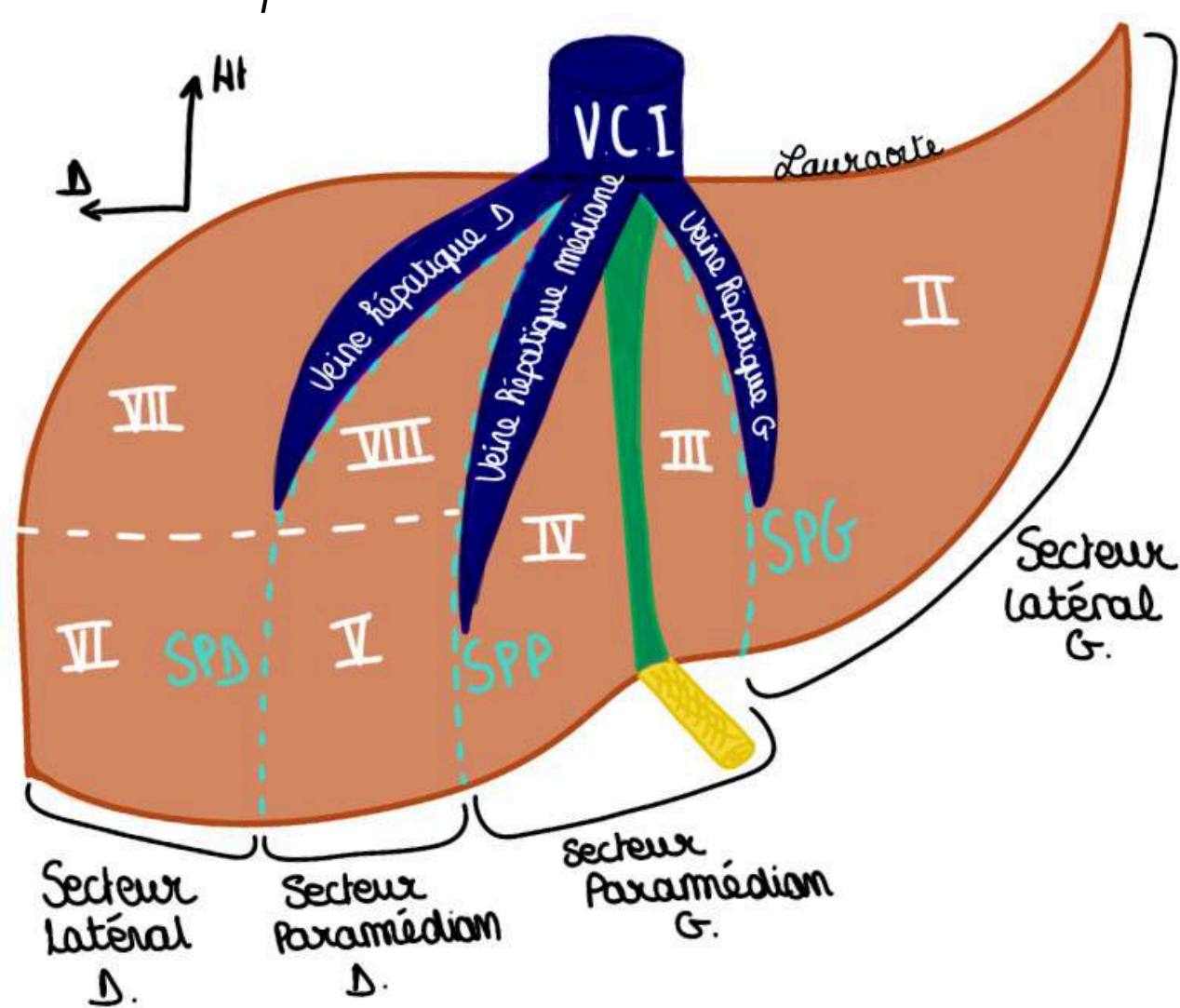
- le **secteur paramédian D** (entre SPP et SPD) vascularisé par la **veine paramédiane D** = représente le **segment V et VIII**
- le **secteur latéral D** (à droite de la SPD) vascularisé par la **veine latérale D** = représente le **segment VI et VII**

Pour les segments V à VIII (foie D), on les énumère dans le sens des aiguilles d'une montre à partir d'en bas à gauche (V)

- le **lobe carré** (en morphologie) = **segment IV** (en fonctionnel) : mémo : le carré a 4 cotés
- le **lobe caudé** = **segment I** (en fonctionnel)

++TUT'WARNING : le **segment IV** fait partie du **FOIE GAUCHE** (segmentation fonctionnelle) mais du **LOBE HÉPATIQUE DROIT** (segmentation morphologique)++

Schéma segmentation fonctionnelle du foie sur une vue antérieure : j'ai préféré vous mettre différents schémas pour éviter dans faire un seul trop chargé, je vous laisse faire la correspondance entre chaque secteur, segment, et vascularisation portale



Le tutorat est gratuit. Toute vente ou reproduction est interdite.

V. L'intestin grêle : soon 🙄

VII. Colon et rectum : soon 🙄


FIN DU COURSSSSSS

bravo mes starts vous êtes des warriors, ne lâchez rien et continuez à travailler, vous serez forcément récompensés, n'oubliez pas que pas grand monde est capable de d'accomplir ce que vous faites en ce moment, coeur sur vous ❤️

PLACE AUX DÉDIEEESSSSSSS (j'ai attendu ça toute ma P1 #tropheuse)

- dédi à tous les P1, LAS2, LAS 3 ou plus encore, vous etes des machines et vous pouvez être fiers de vous
- dédi à ma maman parce que c'est ma star (elle mérite une page entière de dédi)
- dédi à Lucas (Lucacide), mon binôme de P1, un de mes meilleurs copains, gros coeur sur toi mon coquinard (meilleure rencontre 2024)
- dédi à Marie-Lou (marie-lœstrogène), mon autre binôme de P1 qui est devenue ma super copine aussi, aka mon acolyte de toute épreuve (meilleure rencontre 2024 également)
- dédi à ma lara bis, je crois en toi plus que personne d'autre sur cette terre, tu vas tout déchirer
- dédi à mon petit Ewen X10 parce qu'il a le droit à 10 dédi ce roi
- dédi à mes fillots mes chouchous lâchez rien : chloé, clara, jade, kiara, salem et sara !!!!
- dédi au monitorat
- dédi à Arod et Un espoir, mes deux chevaux qui m'attendent bien sagement pendant que je travaille, et qui font plus beaucoup de sport depuis que j'ai commencé médecine #chomage
- dédi à sandro, mon rayon de soleil
- dédi à maxence ma swifitiesssss préférée
- dédi à the weeknd parce que je le vois en concert en 2026
- dédi à mes maraines d'amour : ophélie, naomi, anouck et clem
- dédi à noah et ses potes (tmtc naomi)
- dédi à la P1 pcq j'ai bien aimé quand meme #nostalgie
- dédi à julian pcq la bioch c'est la meilleure matiere (j'ai perdu un pari)
- dédi aux chloé mes super cops et à michela qui m'aide acutellévent à relire cette fiche
- dédi à prunelle ma raviolle préférée
- dédi à camille, louise, margaux, mes pharmaciennes préférées
- dédi à jess mv
- dédi à mes copines du collège/lycée qu me manquent trop (denise, ambre, meylène, nais, eugénie, inès, chiara)
- dédi à mes grands parents des deux côtés qui m'écoutent lire mes colleges quand j'en ai marre de parler au mur (mes pref)
- dédi à la guadeloupe (meilleure voyage de ma vie)
- dédi aux sushis
- dédi aux lasagnes
- dédi à toute ma famille
- dédi à mon village La Penne
- dédi aux hélicoptères
- dédi à mes bébés tortues
- dédi à taher et à tout ceux de SJA vous etes des amours
- dédi à l'anatomie parce que c'est génial
- dédi à la médecine parce qu'on oublie pas pourquoi on fait tout ça

Le tutorat est gratuit. Toute vente ou reproduction est interdite.



Le tutorat est gratuit. Toute vente ou reproduction est interdite.