

ANATOMIE GÉNÉRALE DE LA TÊTE ET DU COU

COUCOU LES P1 !! Je me présente, Passiflora. Cette année je serai votre tutrice d'anat TC avec Sandrotule, le plus royal des cotut.

D'abord félicitation pour être arrivé au S2 !! On sait que le S1 n'a pas été facile mais maintenant ça va aller beaucoup mieux parce qu'on vous attend avec les meilleures matières Vous verrez l'abat TC c'est la meilleure des meilleures matières parce qu'elle nécessite de la VISUALISATION (vous verrez Sandro va vous le répéter 50 fois). Vous allez commencer à voir comment tout s'agence dans le corps et ça c'est top.

Bref je vous laisse avec mon magnifique cours vous allez kiffer ☐☐

1. GÉNÉRALITÉS SUR LA TÊTE ET LE COU

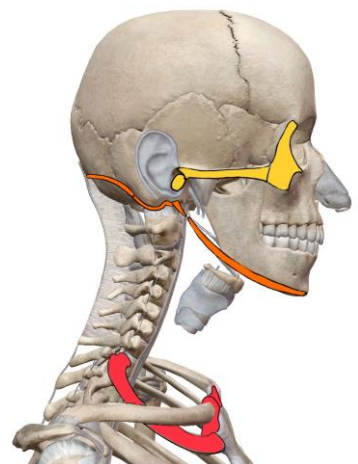
Nous allons maintenant étudier la tête et le cou.

- La tête comprend le crâne et la face.
- Le crâne contient l'encéphale (vu dans le cours sur le système nerveux)
- Le cou est au-dessous de la tête, et au-dessus de l'orifice supérieur du thorax.
- Intérêt de la région de la tête et du cou : intérêt anatomique car elle est un passage pour les voies aériennes et digestives.

2. LIMITES DE LA REGION

Il existe 3 limites remarquables :

- La limite supérieure de la face : le méat auditif externe (MAE) → Le processus zygomatic (du temporal) → le bord latéral et supérieur de l'orbite.
- La limite supérieure du cou / limite inférieure de la face : la ligne nucale supérieure → le mastoïde → Le processus styloïde (du temporal) et le muscle digastrique.
- La limite inférieure du cou : la première cote (K1) → l'articulation sterno-claviculaire → l'incisure sternale = incisure jugulaire du sternum = fourchette sternale.



- Du point de vue osseux, le **CRANE** est formé par le **NEUROCRANE**
- Du point de vue osseux, la **FACE** est formée par le **SPLANCHNOCRANE**

- Le **cou** se trouve donc entre les limites inférieure et supérieure du cou.
- La **face ou splanchnocrâne** se trouve au-dessus de la limite supérieure du cou, et en-dessous de la limite supérieure de la face
- Le **crâne ou neurocrâne** est au-dessus de la limite supérieure de la face.

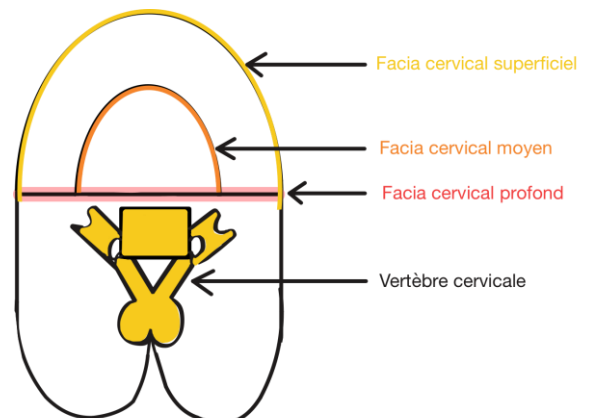
Le squelette de la tête et du cou correspond au **rachis cervical** et au **crâne**.

3. FASCIAS DU COU

Un fascia est un tissu conjonctif qui sert d'enveloppe aux muscles et à tous les autres tissus ou organes du corps humain.

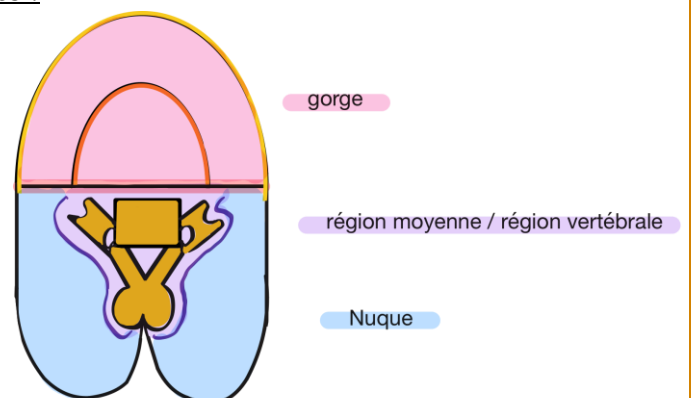
Sur une coupe horizontale / transversale du cou en C6, on retrouve plusieurs fascias :

- Le **fascia cervical antérieur (FCA)**
- Le **fascia cervical moyen (FCM)** qui délimite la **loge viscérale**
- Le **fascia cervical profond (FCP)**, qui est en avant de la colonne vertébrale (ou rachis)



On peut diviser cette coupe en 3 parties distinctes :

- La **gorge** en avant du FCP
- La **zone moyenne** = région vertébrale en arrière du FCP
- La **nuque** en arrière de la région vertébrale = zone moyenne, qui est essentiellement musculaire.



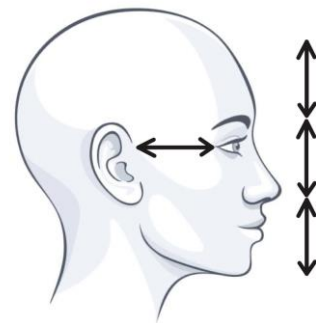
RECAP

- La gorge est en avant du FCP, avec l'axe viscéral.
- La région vertébrale est médiane, en arrière du FCP.
- La nuque (musculaire) est postérieure à la colonne vertébrale.

4. ANATOMIE SUPERFICIELLE

On représente un sujet en vue latérale pour illustrer la règle dite **de Leonard de Vinci**. Elle dit qu'il y aurait (chez l'Homme parfait) un pouce de distance entre :

- Le menton et la base du nez
- La base du nez et l'œil
- L'œil et la partie supérieure du front
- L'œil et l'oreille

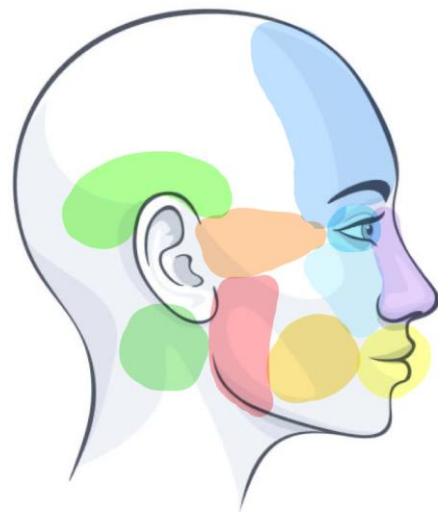

Ok les loulous la liste qui suit est nulle donc lisez la c'est que de la logique. Il n'y a qu'un seul piège et je vous le mets en gros juste après.

On peut définir sur ce sujet, certaines régions :

LES REGIONS DE LA FACE :

- **Région nasale** : au niveau du nez
- **Région frontale** : au-dessus de l'œil
- **Région orbitaire** : au niveau de l'œil
- **Région sous-orbitaire** : au-dessous de l'œil
- **Région temporale** : au-dessus de l'oreille
- **Région zygomatique** : entre l'œil et l'oreille (le zygomatique c'est un des muscles qui vous permet de sourire)
- **Région orale** : au niveau de la bouche
- **Région buccale** : en profondeur de la bouche
- **Région massétérine** : au niveau de l'angle de la mâchoire, la branche de la mandibule étant recouverte par le muscle masséter.
- **Région parotidienne** : en arrière de la région massétérine.



ATTENTION**Cavité buccale \neq Cavité orale**

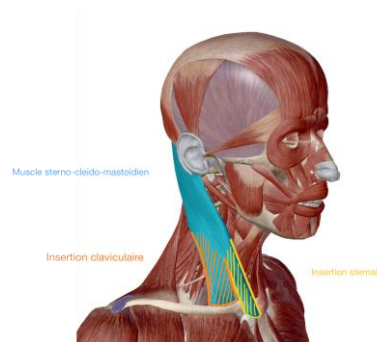
Point mémo pour retenir ça :

- Cavité orale : on peut faire le « o » de « orale » avec les lèvres donc c'est vraiment le devant de la bouche.
- Cavité buccale : on entend « cale » dedans et la cale des bateaux elle est vraiment tout au fond du navire donc on retient que buccale c'est au fond de la bouche.

5. LES RÉGIONS DU COU

Sur cette vue latérale du cou, on peut mettre en évidence le relief du muscle **sterno-cleido-mastoidien** (SCM).

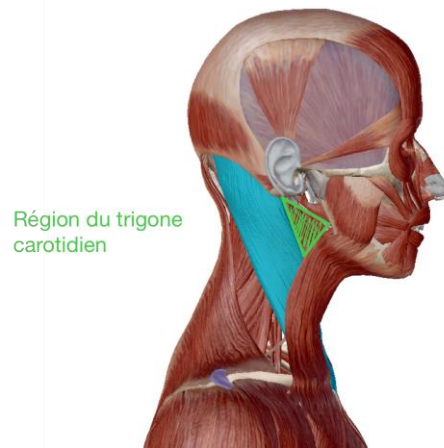
Il a 2 insertions : une insertion **claviculaire** en arrière et une insertion **sternale** en avant.



Ce relief musculaire définit la **RÉGION STERNO CLEIDO MASTOÏDIENNE** +++

En avant de cette région sterno-cléido-mastoidienne, dans la partie la plus haute (juste sous la région parotidienne), se trouve la REGION DU TRIGONE CAROTIDIEN. C'est dans cette profondeur que se trouve la **bifurcation carotidienne** (c'est la bifurcation de l'artère carotide commune).

Tut explication : la carotide est une artère que vous apprenez en anat G et qui monte le long du cou en passant par cette région, donc on a donné son nom à la région.



On peut ensuite continuer à diviser le cou en plusieurs régions :

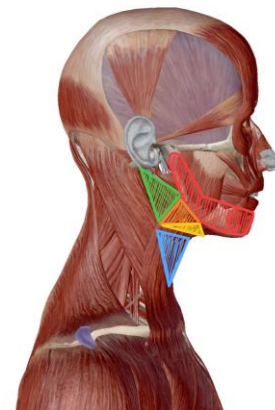
* **Région du trigone carotidien**, en profondeur de laquelle on trouve la bifurcation de l'artère carotide commune.

* **Région sous-mandibulaire**

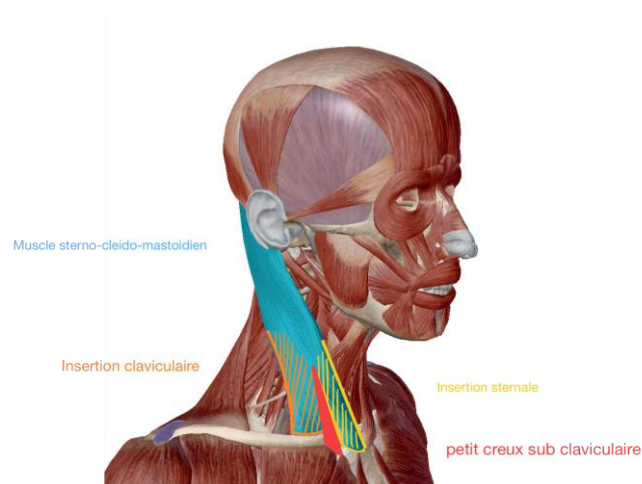
* **Région mandibulaire**

* **Région sus-hyoïdienne** = sous-mentonnière : en avant de la région sous-mandibulaire.

* **Région infra-hyoïdienne** (sous l'os hyoïde)



Dans l'écart d'insertion des tendons inférieurs du SCM, entre le chef sternal et le chef claviculaire se trouve un petit triangle, que nous appelons **PETIT CREUX SUB-CLAVICULAIRE**.



Explication pour la suite : le trapèze est un muscle situé au niveau du dos.

Plusieurs espaces peuvent encore être délimités à la partie inférieure du cou.

Entre le relief du **trapèze** en arrière, et le relief du **SCM** en avant, se trouve **l'ESPACE OMO-TRAPEZIEN**.

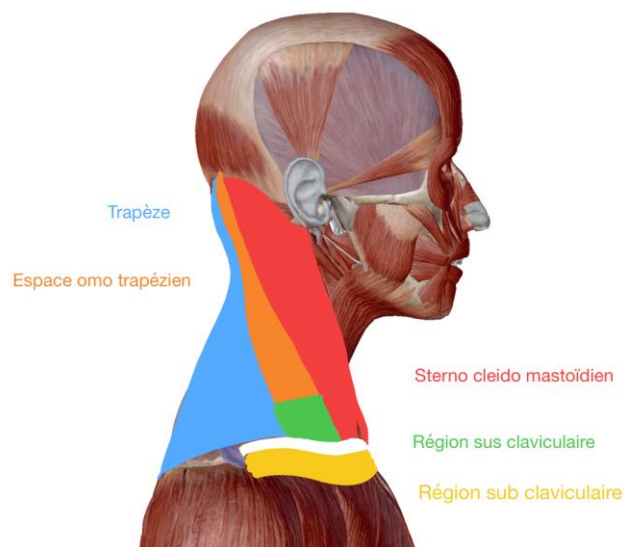
Juste en dessous se trouve la **REGION SUS CLAVICULAIRE**.

La partie inférieure de l'espace omo-trapézien est en continuité avec la région sus-claviculaire = supra-claviculaire. Parfois ces deux régions sont **confondues**.

Au-dessous du relief de la clavicule se trouve la **REGION SUB-CLAVICULAIRE** (en dessous de la clavicule).

ATTENTION : « Méfiez-vous parce que dans les termes officiels, il y a souvent confusion entre région sub-claviculaire, creux sub-claviculaire et surtout, région sous-claviculaire »
Finalement dans ces trois régions (petit creux sub-claviculaire, région sous-claviculaire et région sus-claviculaire/supra-claviculaire), on retrouve globalement les mêmes éléments, d'où les fréquentes confusions.

CREUX SUB CLAVICULAIRE \neq RÉGION SUB CLAVICULAIRE \neq RÉGION SUS CLAVICULAIRE



POINT TUT

- **SUB = INFRA = en-dessous**
- **SUS = SUPRA = au-dessus**

6. SQUELETTE DE LA TÊTE ET DU COU

Le support squelettique de la tête et du cou comprend :

On a vu précédemment que le squelette de la tête et du cou se composait du rachis et du crâne. Maintenant on va détailler un peu plus.

- Le rachis cervical avec 7 vertèbres. L'ensemble du rachis cervical est **concave en arrière**. On parle de **lordose cervicale**. +++ *toutes les infos de cette phrase sont hyper importantes.*
- Les os du crâne avec le **neurocrâne** et le **splanchnocrâne**.

RAPPEL : le neurocrane contient l'encéphale et le splanchnocrane correspond à la face.

ATTENTION

- **Lordose : concave en arrière** —> quand vous le regardez ça forme un creux
- **Cyphose : convexe en arrière** —> quand vous le regardez c'est bombé vers vous

Nous étudierons le crâne sur une face latérale, et des vues postérieure, antérieure et supérieure (nous ne traiterons pas la vue inférieure). Ensuite, nous enlèverons la calotte crânienne (= voûte du crâne) et nous présenterons la base du crâne.

A. VUE LATÉRALE DU CRÂNE

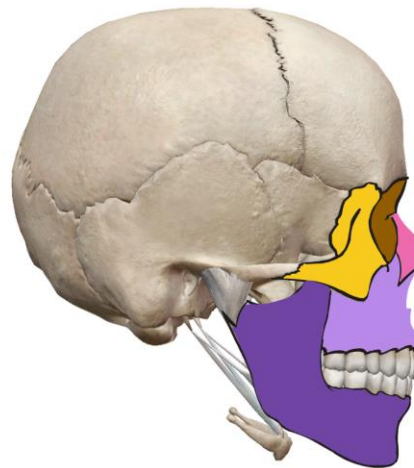
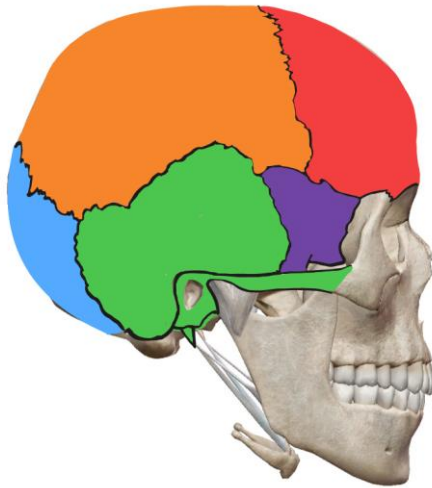
Notez que les os du crâne s'articulent entre eux par des **sutures** dites « dentelées ».

LES OS DU NEUROCRANE	LES OS DU SPLANCHNOCRANE
<ul style="list-style-type: none"> • En arrière du crâne, on a l'occiput = os occipital. • En avant de l'occiput, et au niveau latéral de la tête on trouve l'os temporal. Sur cette vue latérale, on peut voir plusieurs parties de cet os dont la mastoïde, l'écaïlle du temporal, l'os tympanal, le processus styloïde, le méat auditif externe (MAE) et le processus zygomatique du temporal. <p><i>Le détail du temporal est revu juste après</i></p>	<ul style="list-style-type: none"> • L'os zygomatique = os malaire, ou « pare-chocs de l'œil » • La cavité orbitaire, qui fera l'objet d'un autre cours • L'os nasal • L'os maxillaire • Finalement, la mandibule qui présente un processus coronoïde, une échancrure, un col, une tête, une branche (verticale) et un corps

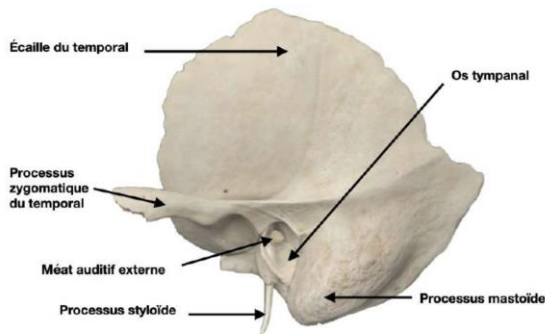
- On retrouve également la **grande aile du sphénoïde (GAS)**
- Au-dessus de ces trois os (occipital, temporal, GAS), on a **l'os pariétal**
- Tout en avant se trouve **l'os frontal**.

(horizontal). Sur ce dernier se trouvent l'orifice sous-mentonnier et la saillie du menton.

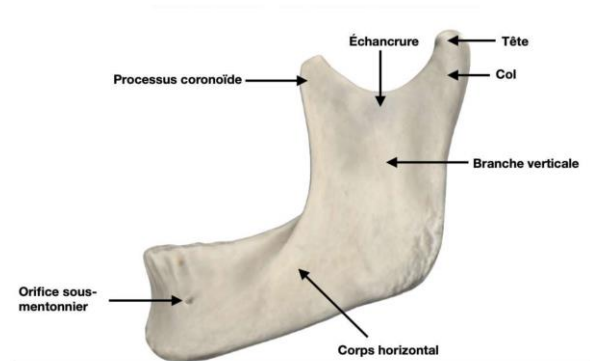
Le détail de la mandibule est revu juste après.



Petit point sur l'os temporal : (je vous remets les captures de mon vieux qui sont très claires !)



Point sur la mandibule :

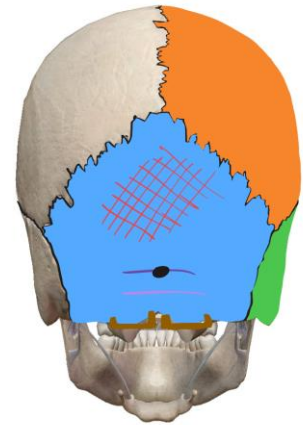


Le maxillaire et la mandibule sont essentiellement des os de la **face**, tout comme l'os nasal.

B. VUE POSTERIEURE DU CRÂNE

Sur cette vue, nous avons :

- **Les temporaux** avec le processus mastoïde et la rainure du muscle digastrique ++
- **Les pariétaux**
- **L'os occipital** avec :
 - **Les condyles** occipitaux, encroûtés de cartilage articulaire (permettant son articulation avec les masses latérales de C1 première vertèbre cervicale)
 - **L'écaïlle** de l'occipital.
 - **La protubérance occipitale externe**
 - **La ligne nucale supérieure** (celle qui fait partie de la limite supérieure du cou)
 - **La ligne nucale inférieure**



APARTÉ DU PROF : L'OS WORMIEN

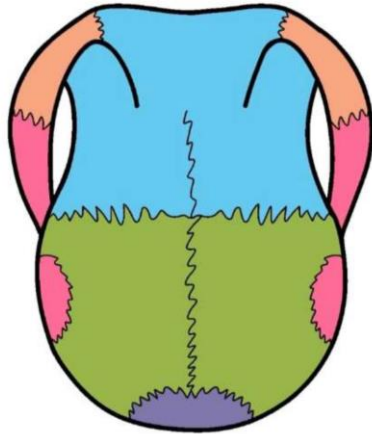
os wormien = os de suture. C'est un os supplémentaire que le professeur place à un endroit au hasard sur le crâne à titre indicatif, en effet ces os surnuméraires sont **très fréquents** mais de position variable selon les individus (donc il n'est PAS CONSTANT). Cela fait que si on étudie un crâne osseux, on va voir d'autres os que ceux habituellement représentés.

LES SUTURES :

TUT EXPLICATION : Les sutures sont les lignes noires que vous voyez sur chaque schéma qui délimitent les différents os. À la naissance le crâne du nouveau né n'est pas fermé. Il y a donc des bandes de tissus qui raccordent les os entre eux : ce sont les fontanelles.

- **La suture sagittale** se trouve entre les deux os pariétaux
- **la suture lambdatique** sépare à droite et à gauche les os pariétaux et l'os occipital. On dit lambdatique parce que ces deux sutures, associées à la suture sagittale, a une forme de lettre grecque lambda.

C. VUE SUPERIEURE DU CRÂNE



Cette vue du crâne évoque la forme d'une **cruche en terre** ++. Le mot tête vient du latin terra, qui était le petit nom de la cruche en terre en latin. On peut y voir :

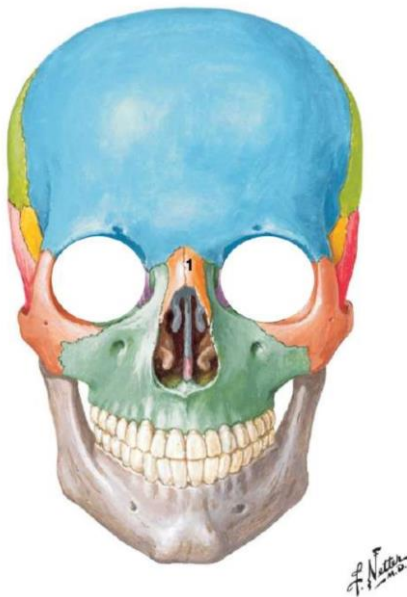- Les anses de la cruche composées de l'**os zygomatique** en avant et du **processus zygomatique du temporal**
- L'**os frontal** en avant avec la saillie des sinus frontaux.
- La **suture coronale** est dans un plan frontal. Elle définit le plan frontal = coronal, et se trouve entre le frontal et les deux pariétaux
- Les **os pariétaux** (x2)
- L'**écaille de l'occipital**

Entre les deux os pariétaux, on a la **suture sagittale**, définissant le **plan éponyme** (ie. le plan sagittal).

Le **point bregma** se trouve à la jonction entre la suture coronale et la suture sagittale. C'était chez l'enfant la **fontanelle dite bregmatique = grande fontanelle**.

Le **point lambda** est l'ancienne **suture lambdatique = lambdoïde de l'enfant**

D. VUE ANTERIEURE DU CRÂNE



Sur cette vue on reconnaît :

- L'**orifice antérieur des cavités orbitaires**, qui nous intéressera plus tard.
- L'**os nasal (1)**
- L'**os frontal** : au-dessus des cavités orbitaires.
- L'**os zygomatique = os malaire** : pare-chocs de l'œil. On le dit « **géant aux pieds d'argile** » (en référence à ses trois « pieds »), et son rôle est de **protéger** l'œil.

- **Le maxillaire** avec l'orifice des **fosses nasales** et les **foramens/orifices sous orbitaires** (un petit trou sous chaque cavité orbitaire).
- Dans le fond des cavités nasales, on voit la **cloison nasale** médialement (elle est fine, verticale et médiane sur le schéma), et les **cornets nasaux** (latéralement à la cloison nasale et toujours dans la cavité nasale) : supérieurs, moyens et inférieurs.
Tout est revu dans le cours ODS ne vous inquiétez pas.
- **La mandibule** : le corps en avant, et les branches droite et gauche qui se profilent en arrière. On peut décrire aussi l'arcade dentaire, la saillie du menton (formée de l'**éminence mentonnière**) avec, de part et d'autre, le **trou mentonnier**.
- **Le pariétal** : il se profile en arrière, et ne fait pas stricto sensu partie de la vue antérieure.
- **Le temporal** qui se voit en fuite aussi.

7. CRÂNE DU NOUVEAU-NÉ

Crâne du nouveau-né en vues latérale droite et supérieure

Les os du crâne bénéficient d'une **ossification membraneuse**. Avant qu'ils soient totalement formés, il existe ce que l'on appelle des fontanelles, sur le crâne d'un nouveau-né. Celui-ci est beaucoup plus petit qu'un crâne adulte, n'a pas la même taille ni les mêmes proportions.

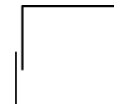Voici une liste des différentes fontanelles :

NOM DE LA FONTANELLE	LOCALISATION
LAMBDATIQUE = LAMBDOÏDE	Entre pariétaux et occipital
ASTÉRIQUE	Entre pariétal, occipital et temporal
OBELIQUE	Expansion dans la partie médiane des deux os pariétaux
PTÉRIQUE	Entre frontal, sphénoïde et pariétal
METOPIQUE	Entre les deux os frontaux initiaux, car initialement les os frontaux sont séparés par la fontanelle métopique. Cette dernière régressera pour ne donner qu'un os frontal.
BREGMATIQUE « GRANDE FONTANELLE »	* Palpable, saillante Entre les deux frontaux et les deux pariétaux

	<p>* En la palpant, on peut avoir un reflet de la tension du crâne de l'enfant</p> <p>* Elle se bombe lorsque l'enfant crie</p> <p>La grande fontanelle disparaît vers le 8ème mois de vie, les autres disparaissent généralement plus tôt. Les fontanelles permettent aux os du crâne de s'adapter à la filière génitale féminine lors de l'accouchement.</p>
--	--

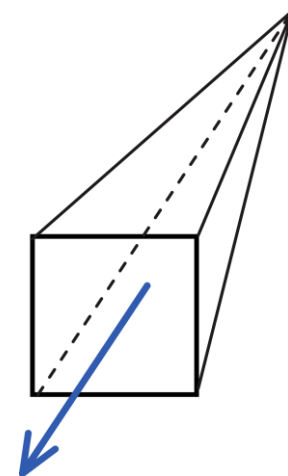
8. INTRO A LA CAVITE ORBITAIRE

Il y a 2 cavités orbitaires, contenant chacune un œil, les muscles extrinsèques de l'œil, ainsi que les glandes lacrymales. Son orifice externe a la forme d'un **carré ou d'un rectangle brisé** dans sa partie interne +++.



Elle possède aussi un fond, qui permet de définir la cavité orbitaire comme une forme de **pyramide à base antérieure** ++ :

- La base de cette pyramide forme **l'orifice antérieur de la cavité orbitaire**
- Elle a **4 faces** : supérieure, médiale, latérale et inférieure
- Son grand axe est **oblique en avant et en dehors** +++
- Son sommet est **interne**



9. PAROIS DE LA CAVITÉ ORBITAIRE

« Nous allons voir maintenant la constitution des parois de la cavité orbitaire. »

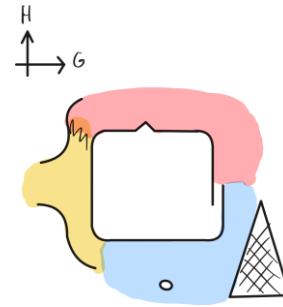
On commence par représenter la base antérieure de la pyramide, en plaçant différents os :

- L'os nasal

- Le maxillaire avec son orifice sous-orbitaire
- Le frontal
- L'os zygomatique

L'orifice externe de la cavité orbitaire est limité :

- En bas par le **maxillaire**
- En dehors par le **zygomatique**
- En haut par le **frontal**
- En dedans par le **maxillaire** (aussi !)



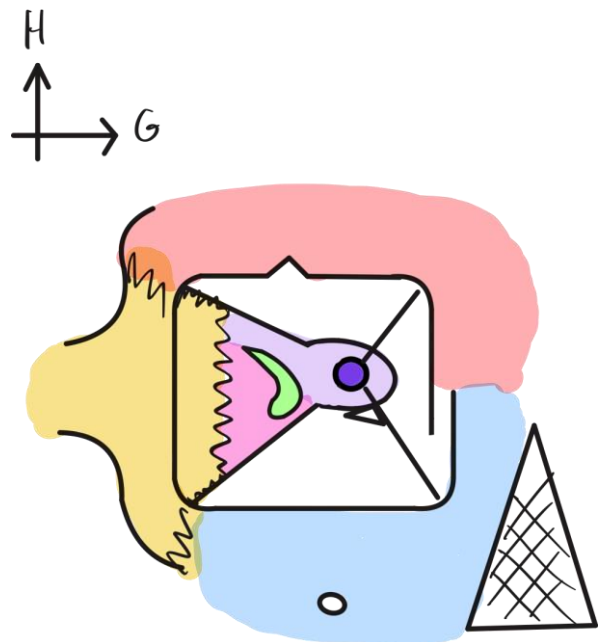
On va se livrer à une description extrêmement simplifiée. « Ne vous amusez pas à regarder sur un squelette comme elle est constituée, car vous n'allez pas retrouver ce que je vous dis, et quelquefois, il faut un peu enseigner faux pour enseigner simplifié et compréhensible. »

On considère que le sommet de la pyramide se trouve au niveau de l'orifice du trou orbitaire. À partir de ce sommet, on peut dessiner les 4 parois de la cavité. D'autres disent que le processus orbitaire du palatin est le sommet de cette cavité: « on s'en fout ».

A. PAROI LATÉRALE

On retrouve :

- En avant **l'os zygomatique**
- En arrière **l'os sphénoïde** présentant plusieurs parties dont la **petite aile du sphénoïde** en arrière (PAS) et la **grande aile du sphénoïde** en avant (GAS).
- **Le foramen optique (FO)** : il est l'orifice du canal optique, qui se trouve taillé dans les racines de la PAS. Dans ce FO passent :
 - **Le nerf optique (II) +++**
 - **L'artère ophtalmique de Willis +++** qui vascularise l'œil

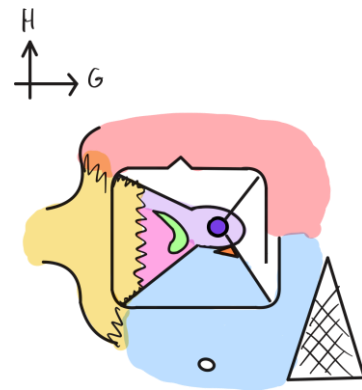


- **La fissure orbitaire supérieure (FOS)**, autrefois appelée « fissure sphénoïdale », se trouve entre la GAS et la PAS. Y passent (les 3 nerfs de la motricité extrinsèque de l'œil + le V1) :
 - Le III
 - Le IV
 - Le VI
 - Le V1 qui présente à ce niveau ses trois branches terminales de division à savoir : **le nerf frontal, le nerf lacrymal et le nerf nasal +++**

B. PAROI INFÉRIEURE

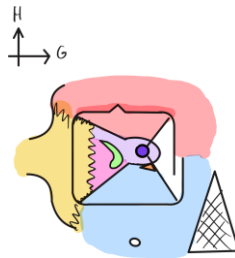
La paroi inférieure de la cavité orbitaire est formée **EXCLUSIVEMENT** par l'os **maxillaire**.

Entre la paroi inférieure et latérale, se trouve la **fissure orbitaire inférieure (FOI)**, anciennement « fente sphéno-maxillaire ». Dans celle-ci passe le nerf maxillaire, ou V2.



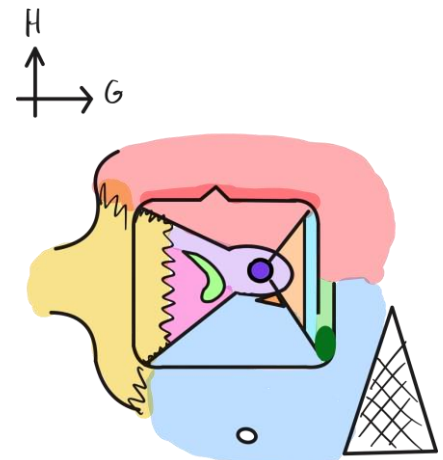
C. PAROI SUPÉRIEURE

On retrouve **l'os frontal**.



D. PAROI MÉDIALE / INTERNE

- Au fond de cette paroi, on trouve **l'os ethmoïde**. Plus précisément, c'est la partie latérale du labyrinthe ethmoïdien = os planum de l'ethmoïde, qui entre dans la constitution de cette paroi.
- Plus en avant, on a **l'os lacrymal**.
- On voit la **gouttière lacrymale du canal lacrymal**, qui est taillée partiellement dans l'os maxillaire. Cette gouttière s'ouvre dans sa partie inférieure par le canal lacrymo-nasal. C'est ce canal qui permet aux larmes de s'écouler dans les cavités nasales (c'est pour cela que quand on pleure on se mouche).



10. VOISINAGE DE LA CAVITE ORBITAIRE

La cavité orbitaire est **une cavité entourée de cavités +++**.

En effet, elle est située :

- En dehors des fosses nasales
- Au-dessus du sinus maxillaire
- Au-dessous du sinus frontal
- En dedans de la fosse temporale

Retenez qu'il y a une cavité sur chaque parois de la cavité orbitaire et après ça sera plus facile de se souvenir desquelles il s'agit.

Sa situation fondamentale et le fait qu'elle contient l'œil, en font une cavité avec une **richesse pathologique très importante.**