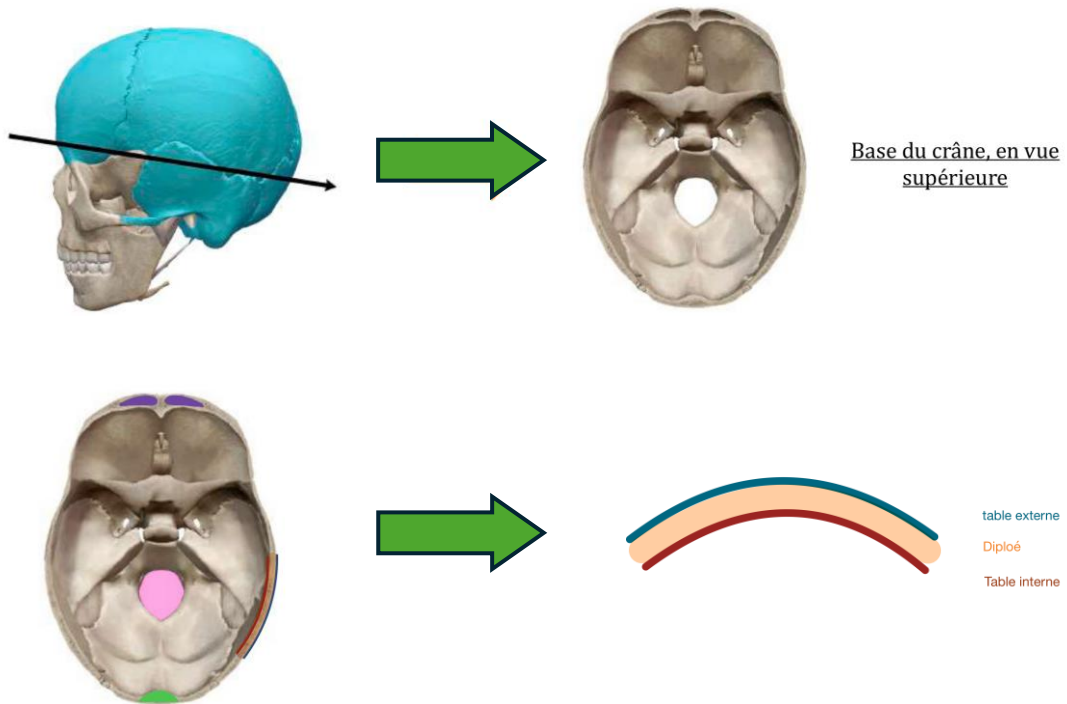


VUE ENDOCRÂNIENNE DE LA BASE DU CRÂNE

« Nous avons enlevé la calotte crânienne, et nous avons donc là la vue endocrânienne de la base du crâne. »

1. GÉNÉRALITÉS

On fait une coupe transversale du crâne, et on le regarde en **vue supérieure**.



On peut voir la section des os du crâne, avec notamment leur **table externe** et leur **table interne**. Entre ces deux tables se trouve le **tissu osseux spongieux** qui saigne énormément s'il est fracturé : on l'appelle « **diploé** ».

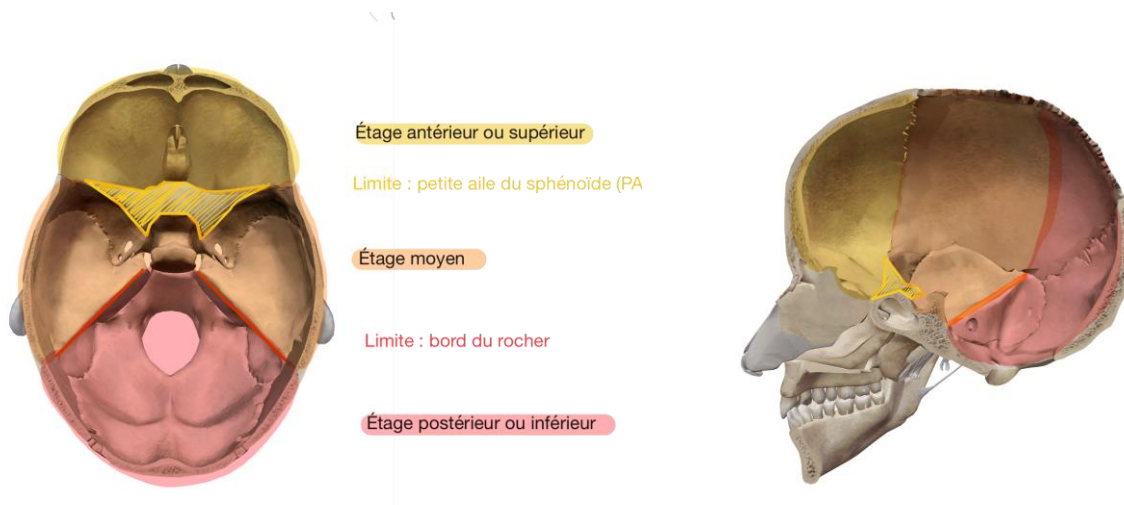
On observe en avant la section des **sinus frontaux** (2 espaces creux situés au niveau du front).

Dans cette vue supérieure, nous voyons en arrière un **énorme orifice** taillé dans l'os occipital : **le foramen magnum**.

On peut ajouter la **protubérance occipitale interne**.

La base du crâne possède trois étages :

1. Étage antérieur qui est aussi supérieur.
2. Étage moyen situé au-dessus de l'étage postérieur et en dessous de l'étage antérieur.
3. Étage postérieur qui est aussi inférieur.



Sur le schéma de droite, on voit bien pourquoi l'étage antérieur est aussi supérieur, tandis que l'étage postérieur est également inférieur.

2. LES ETAGES

A. ETAGE ANTERIEUR

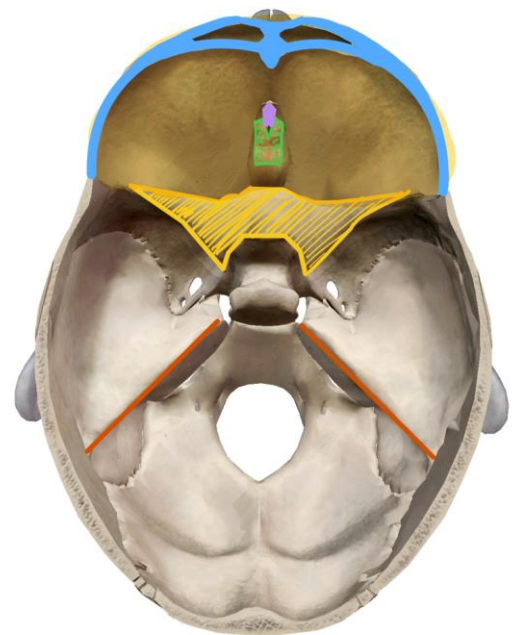
Sa limite postérieure est la **petite aile du sphénoïde (PAS)**.

On y trouve :

- **Le sphénoïde**, avec la partie antérieure et postérieure des PAS, ainsi que les processus clinoides antérieurs.

(«Certains disent qu'ils font partie de l'étage moyen, fin bonne ça n'a pas une grande importance »).

- En avant de la PAS, on a la **lame criblée de l'ethmoïde**. Elle est caractérisée par une apophyse centrale, assez saillante, qui a la forme d'une crête de coq +++: on l'appelle **processus crista-galli**. Cette lame est criblée de multiples orifices, d'où son nom.
- Sur les côtés se trouve la **paroi supérieure de l'orbite, formée de l'os frontal**.



B. ETAGE MOYEN

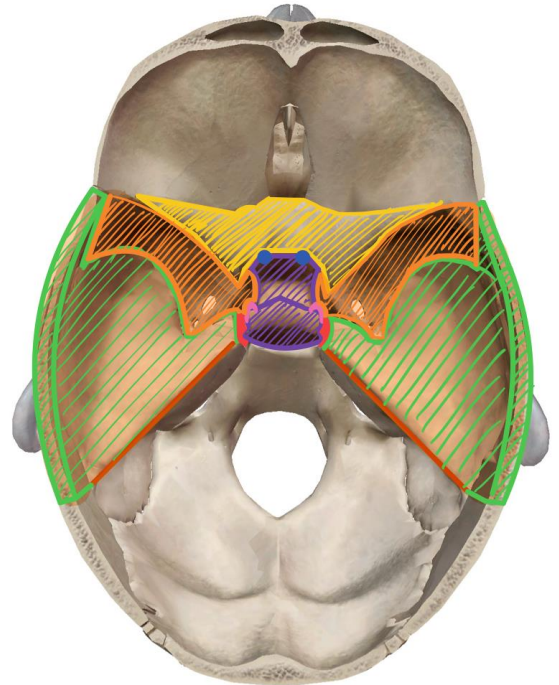
DIFFÉRENTES STRUCTURES :

Il est limité en avant par la **PAS**, et en arrière par le **bord postérieur du rocher** (qui est un élément de l'**os temporal**).

Ce bord postérieur du rocher est en continuité avec le dos de la **selle turcique**, qui est en formée de la **partie supérieure du corps de l'os sphénoïde**.

Notez que la selle turcique est la partie de l'étage moyen dans laquelle se loge l'**hypophyse**. On la dit « turcique », car elle a la forme d'une selle de cheval turque.

De part et d'autre du dos de la selle turcique, on trouve les **processus clinoides postérieurs**.



DIFFÉRENTS ORIFICES :

On place également l'orifice interne du **canal optique**, avec la gouttière du chiasma optique.

Sur les côtes, on trouve la **grande aile du sphénoïde (GAS)**, qui a une forme extrêmement variable dite en « aile de chauve-souris » +++

La GAS présente l'**épine du sphénoïde**.

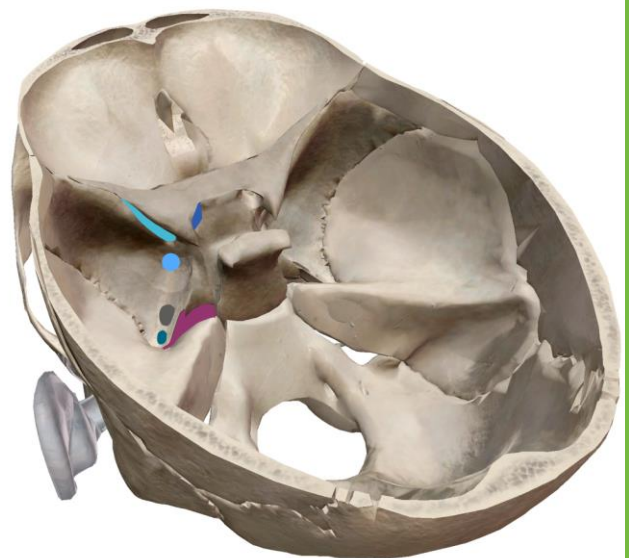
On place à ce niveau un orifice : **le trou déchiré** par lequel entre la carotide interne pour pénétrer dans le crâne.

Une petite extension de la GAS « déchire » ce trou : on parle de **lingula**.

De part et d'autre de la selle turcique se trouve la gouttière de la carotide interne.

Au niveau de la GAS, on retrouve :

- **Fissure Orbitaire Supérieure (FOS)** : entre la GAS et la PAS
- **TROU ROND** en arrière de la FOS
- **TROU OVAL** en arrière du trou rond
- **TROU ÉPINEUX** au niveau de l'épine du sphénoïde



En arrière du sphénoïde se trouve la **face supérieure du rocher** qui est une formation du **temporal**.

On rappelle qu'à la pointe du rocher, entre sphénoïde et rocher, se trouve le **trou déchiré**.

Quand on passe le bord postérieur du rocher, on passe dans la fosse postérieure.

RECAP DES ORIFICES DE L'ÉTAGE MOYEN

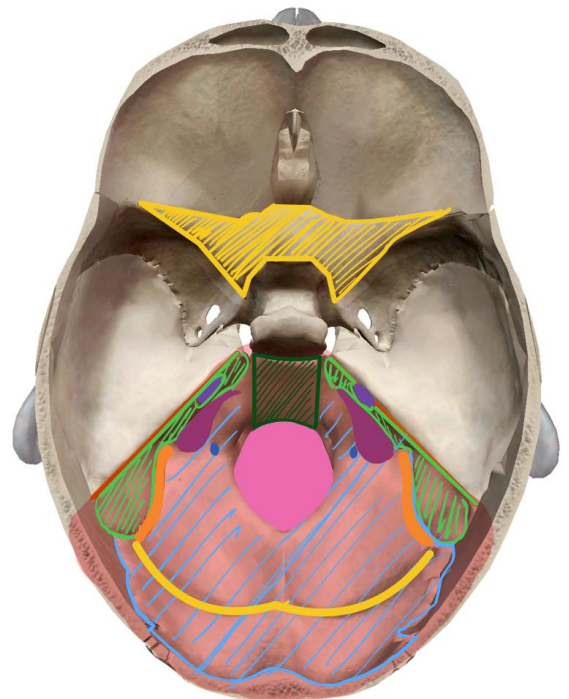
- **Canal optique** : au niveau du chiasma optique
- **FOS (fissure orbitaire supérieure)** : entre PAS et GAS
- **Trou rond** : en arrière de FOS
- **Trou oval** : en arrière du trou rond
- **Trou épineux** au niveau de l'épine du sphénoïde

C. ETAGE POSTERIEUR

Il est limité en avant par le **bord postérieur du rocher**.

On retrouve dans cet étage postérieur :

- **La face postérieure et médiale du rocher**, avec un orifice : **le méat interne du conduit auditif (MAI)**.
- **Le clivus** est une lame osseuse verticale qui poursuit en arrière le **dorsum sellae** (= le dos de la selle turcique). Il est formé par **l'occipital**, c'est pour cela qu'on l'appelle aussi processus basilaire de l'occipital, ou **pars basilaire**.
- **L'écaille de l'occipital**, qui est le prolongement du clivus en arrière et latéralement.



Entre-la pars basilaire et la face postérieure du rocher se trouve un orifice, qui a la forme d'une **virgule à grosse extrémité postérieure +++**: **c'est l'orifice jugulaire**.

De part et d'autre du **foramen magnum** se trouvent les **trous condyliens antérieurs**.

Sur l'écaille de l'occipital, nous pouvons voir la **gouttière du sinus latéral = transverse**.

Le sinus transverse / latéral va de façon extrêmement variable (en forme et en profondeur) se continuer par la **gouttière du sinus sigmoïde** qui est creusée dans l'occipital et le rocher. Les sinus latéraux et transverses sont de grosses formations veineuses, qui permettent de drainer le sang de l'encéphale. Elles se résument par la **veine jugulaire interne**.

POINT AIDE

SINUS : formations veineuses qui vont servir à drainer le sang de l'encéphale, et qui se rejoignent / s'anastomosent pour former la veine jugulaire interne.

GOUTTIÈRE : Passage creusé dans l'os destiné aux vaisseaux.

RECAP DES ORIFICES DE L'ÉTAGE POSTÉRIEUR

Le MAI (méat auditif interne)

L'orifice jugulaire

Le foramen magnum

Les trous condyliens

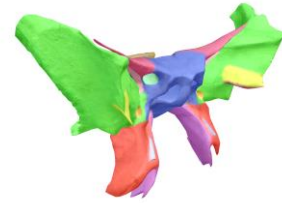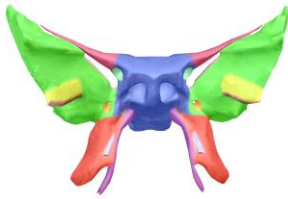
3. L'OS SPHENOÏDE

La partie est très courte, mais si le prof parle uniquement de cet os c'est qu'il est important donc à bien apprendre.

Je vous mets 3 images pour que vous puissiez bien comprendre : une vue antérieure, une vue supérieure et une vue de 3/4 dans cet ordre là.

Cet os est comparable à un **oiseau +++** qui possède :

- **corps**
- **2 yeux : les trous orbitaires**
- **1 bec**
- 4 ailes : **2 GAS** et **2 PAS**
- 4 pattes : les processus ptérygoïdes **médiaux** et **latéraux**.



4. FORAMENS DE LA BASE DU CRÂNE SUR UNE VUE ENDOCRÂNIENNE

On a parlé des foramens dans plusieurs parties de ce cours, ça montre bien à quel point ils sont IMPORTANTS ++++. Tous les ans il y a des questions dessus au concours.

Le prof précise qu'il n'a pas représenté tous les foramens de la base du crâne sur son schéma, mais uniquement les plus importants. (Voir schéma de fin de la coupe axiale du crâne).

ASTUCE : de l'étage antérieur au postérieur, les nerfs sont dans l'ordre de leur numéro donc si on vous met par exemple le nerf 1 à l'étage postérieur vous savez que c'est impossible.

ÉTAGE ANTÉRIEUR :

Au niveau de la lame criblée de l'ethmoïde passent de fins éléments qui la perforent :

- ce sont les filets du nerf 1 = nerf olfactif.

Dans l'orifice interne du canal optique passent :

- Le nerf optique (II)
- L'artère Ophtalmique (et pas optique)

ATTENTION AUX PIÈGES ENTRE CES DEUX LÀ JE VOUS ATTENDS AU TOURNANT : c'est artère qui va avec ophtalmique et nerf qui va avec optique.

MÉMO : les mots les plus longs vont ensemble.

ÉTAGE MOYEN :

Au niveau de la fissure orbitaire supérieure (FOS), passent :

- Le III, nerf oculomoteur
- Le IV, nerf trochléaire
- Le VI, nerf abducens
- Le V 1, sous forme de ses branches terminales frontale, lacrymale et nasale (*Mémo : FLN*)

DONC au niveau de la fissure ORBITAIRE supérieure, on a tous les nerfs moteurs de l'œil avec le V1 qui est aussi relié à l'œil.

Dans le trou Rond passe le V2, nerf maxillaire.

Au niveau du trou Ovale passe le V3, nerf mandibulaire.

Au niveau du trou Épineux passe l'artère méningée moyenne, très importante car ses rameaux (antérieur, moyen et postérieur) impriment des sillons dans l'os +++

Au niveau du trou Déchiré passe l'artère carotide interne.

[ES PATHOLOGIE : L'HÉMATOME EXTRA-DURAL

En cas de fracture du crâne, les rameaux de l'artère méningée moyenne peuvent saigner à l'intérieur de ces sillons et être responsables de la constitution d'un hématome extra-dural. C'est un hématome qui se développe entre la dure-mère et le crâne et qui constitue une urgence neurochirurgicale.

Mémo personnel que l'utilise encore aujourd'hui pour ne pas confondre ces 4 trous:

Apprendre dans l'ordre les éléments qui passent au travers, pas très compliqué puisque c'est dans l'ordre: V2, V3, AMM et CI.

Puis les associer respectivement à cet acronyme : ROED (comme road en anglais mais avec un e). Ce qui donne :

(rond) R → v2

(ovale) O → v3 (épineux) E → AMM

(déchiré) D → ci

ÉTAGE POSTÉRIEUR :

J'avais plus trop de couleurs pour cet étage là mais tous les foramens sont dans l'ordre de l'avant vers l'arrière.

Au niveau de l'orifice du conduit acoustique interne ou méat auditif interne (MAI) passent :

- Le VII, nerf facial
- Le VIII, nerf vestibulo-cochléaire

Le trou jugulaire est divisé en deux par un ligament.

—> Dans la partie antérieure, effilée de la virgule, passent :

- Le IX, nerf glossopharyngien
- Le X, nerf vague
- Le XI bulbaire/phonatoire, nerf accessoire

—> Dans la partie postérieure, passe :

- la veine jugulaire interne (*Non-dit mais à apprendre*).

Au niveau du trou condylien antérieur passe :

- Le XII, nerf hypoglosse.

Au niveau du foramen magnum passent :

- La moelle spinale, ou plus exactement la moelle allongée une fois son passage dans le foramen effectué.

- Les méninges

- Les 2 artères vertébrales

- Les veines vertébrales

- Le rameau spinal/céphalogyrie du XI, nerf accessoire.

- Le nerf XI accessoire sera vu plus tard. Il est formé de la réunion d'un rameau médullaire / céphalogyrie et d'un autre bulbaire / phonatoire.

