Paroi du Petit Bassin

Les Brozers on se retrouve pour ce magnifique cours de Paroi du Petit Bassin
Petit disclaimer : ce cours comporte des informations de l'année 2024-2025 en attendant le présentiel. Cependant il présente aussi certaines généralités qui vous serviront dans votre compréhension.
Sur cela débutons avec le Sommaire !

I :

-Ostéologie
-Vue de profil de l'os coxal
-Vue de face du bassin
-Vue médiale du bassin
-Vue genupectorale du périnée

II :

-Plancher pelvien

Osteologie

On décrit le bassin comme une **ceinture osseuse** formée de **3 os** qui sont :
→ **2 Os positionnés de chaque côté** : Les **os coxaux** également appelés **os iliaques**. Ces derniers sont unis en avant par la symphyse pubienne

→ Un os en arrière : le sacrum

Vous pouvez observer schématiquement que l'os coxal à un **aspect d'hélice** mais pas n'importe laquelle une **hélice d'avion** avec ses différentes composantes : les pâles, le moyeu (on y reviendra) et l'axe de l'hélice.

Cet os coxal ou plutôt notre hélice d'avion est composée de **2 pâles avec une partie en haut et une en bas** :

- En haut on retrouve **l'Ilium**
- En bas un ensemble de 2 éléments : **l'ischion** et le **pubis** qui forment le "**pourtour du foramen obturé**".

En réalité notre os coxal est la combinaison de **3 autres pièces osseuses** cités précédemment : le **pubis, l'ischion et l'ilium** qui ont embryologiquement **fusionnés** pour donner notre fameux os coxal.

Nos deux pâles sont quasiment **perpendiculaires** l'une à l'autre. De plus notons la présence du moyeu de l'hélice appelé acétabulum (=cotyle). A cet endroit là s'articule la tête fémorale et le bassin. Enfin notre axe de l'hélice n'est nul autre que le col du fémur lui même.

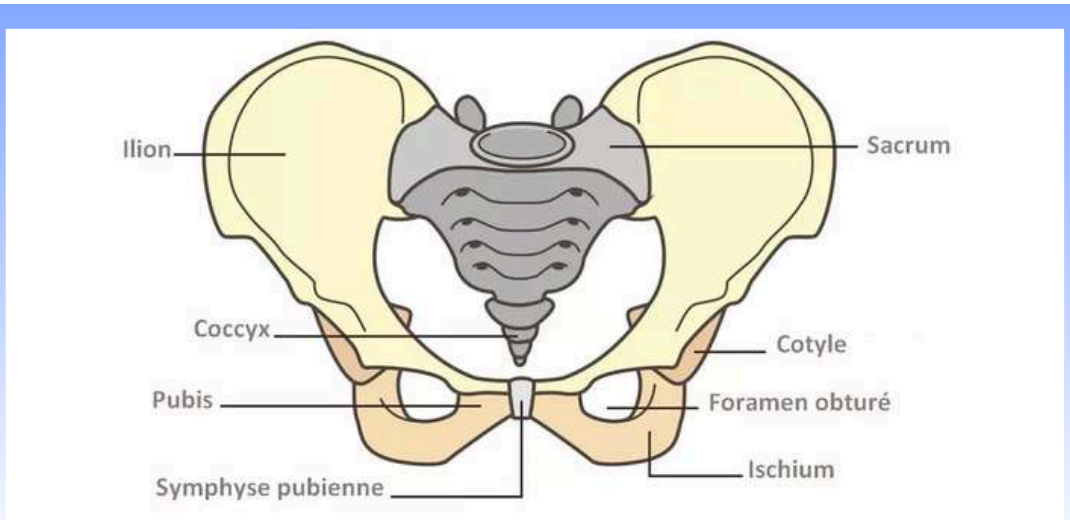

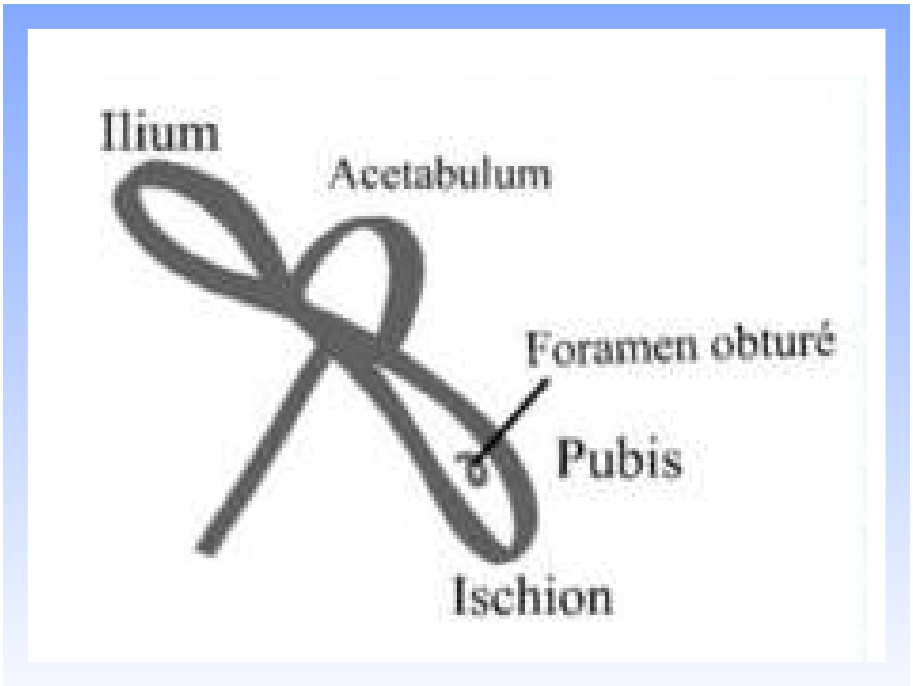

Voici notre fameuse hélice à 2 pâles. On retrouve notre ilium en haut et en bas le pubis et l'ischion

Vous avez peut être un peu de mal concernant cette notion de perpendiculaire alors j'utilise la carte "Elisacrum" ft " Saradius" merci vous êtes des reines:

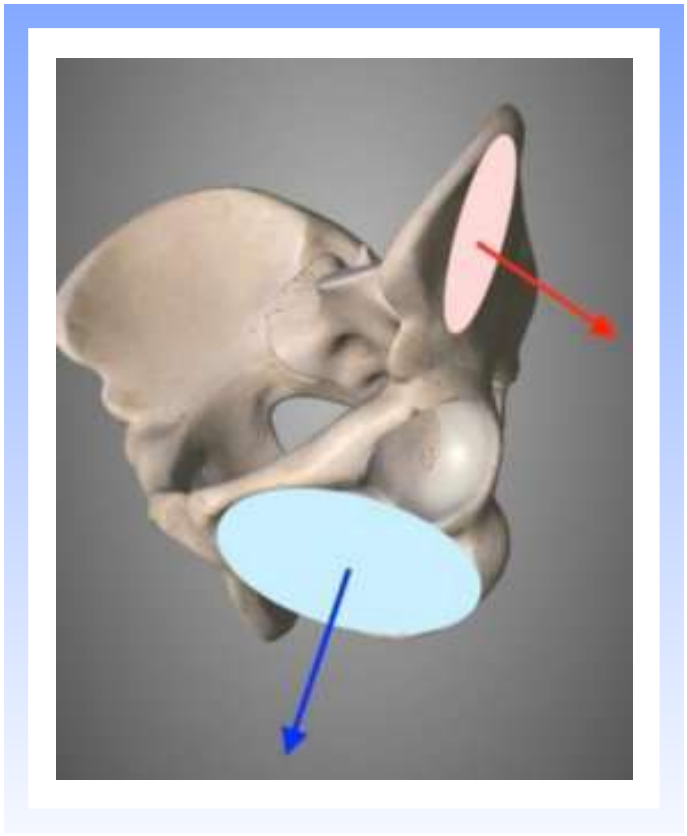

Voyez à présent nos deux flèches : elles sont en effet perpendiculaires (angle droit entre elles).
Cette vue antérieure de ¾ est utile puisqu'elle permet de constater que la pâle supérieure, donc notre ilium est à 90 ° de notre pâle inférieure c'est-à-dire pubis +ischion

Notre anneau pelvien est ainsi l'union de **2 os coxaux (iliaques)** et pour tenter de le comprendre on revient à notre image d'hélice avec **l'acétabulum (ou cotyle)** dans lequel va s'insérer le **fémur et les 2 pâles (*un peu comme des legos).***

RECAP

On retient que le bassin est une **ceinture osseuse formée de 3 os** qui sont :

- **2 os coxaux** unis en avant par la symphyse pubienne
- **le sacrum**

Notre os coxal est comparable à une hélice à **2 pâles** qui sont :

- perpendiculaires l'une à l'autre
- formés de 3 pièces osseuses qui ont fusionnés lors de la période embryonnaire avec pubis, ilium et ischion
- Notre *pâle supérieur* = ***ilium et la pâle inférieure = foramen obturé = pubis + ischion***
- ***Le moyeu de l'hélice est l'acétabulum***
- L'axe de l'hélice est le col du fémur

Vue de profil de l'os coxal

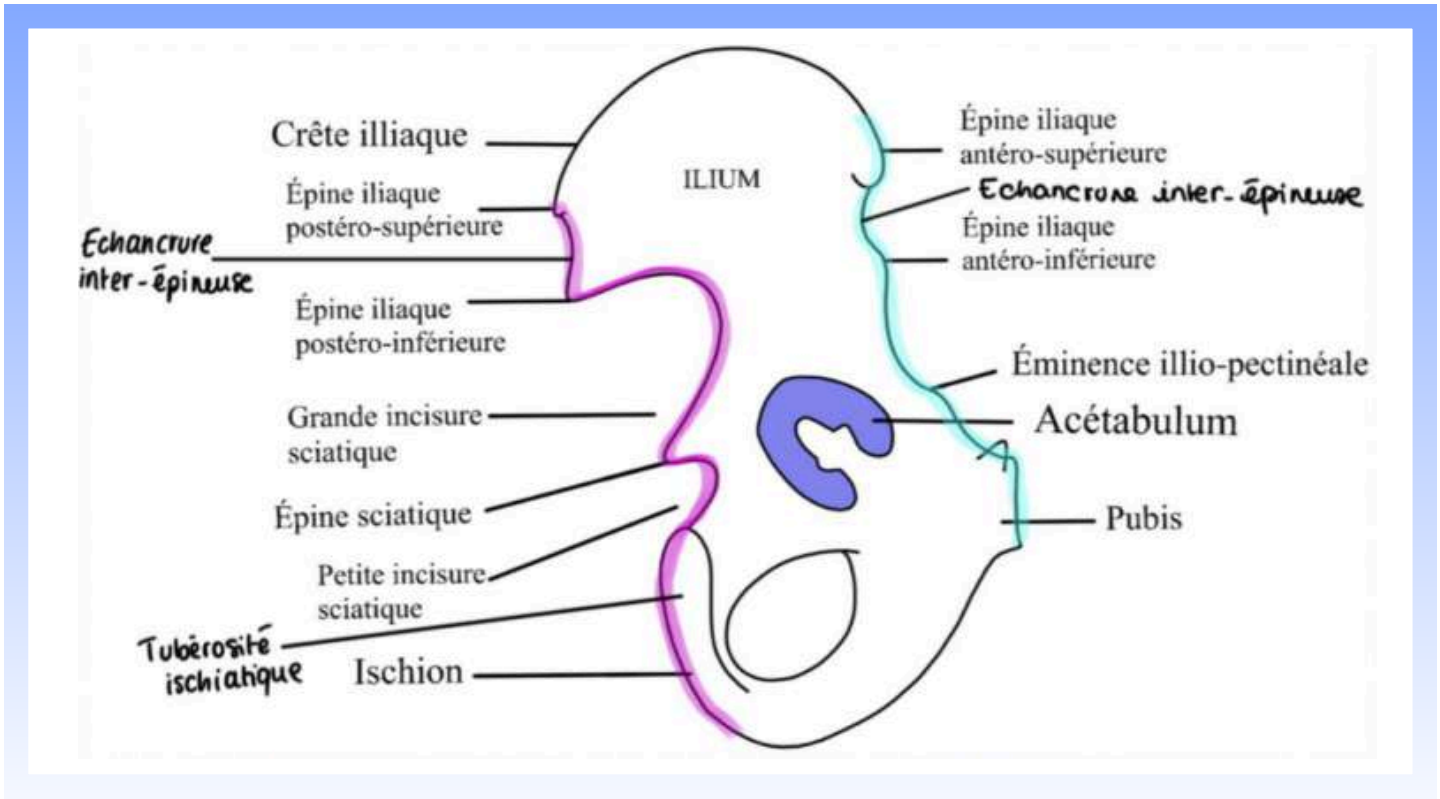

Voici une vue de profil de l'os coxal. Ce dernier est décrit de façon assez précise donc d'abord posons les bases :

Concernant le vocabulaire : **ischiatique = sciatique** donc en schéma pas d'ambiguïtés / on a également **échancrure = incisure**.

Cette vue de l'extérieure (latéral) permet de constater de nombreux éléments:

- Crête iliaque
- Ischion
- Autour du foramen obturé deux branches : l'ilio-pubienne et l'ischio-pubienne
- L'acétabulum lieu d'articulation avec le fémur
- Nos 3 incontournables ; Ilium, ischion, pubis
- On rappelle que nos 2 pâles sont perpendiculaires, ainsi ilium et pourtour du foramen obturé ne sont pas dans le même plan

Bord antérieur	Bord postérieur
Epine iliaque antéro supérieure	Epine iliaque postéro-supérieure
Echancure inter-épineuse (situé entre EIAS et EIAI)	Echancure inter-épineuse (situé entre EIPS et EIPI)
Epine iliaque antéro inférieure	Epine iliaque postéro inférieure
Eminence ilio-pectinéalé	Grande incisure ischiatique
	Epine ischiatique
	Petite incisure ischiatique

Vue de face du bassin

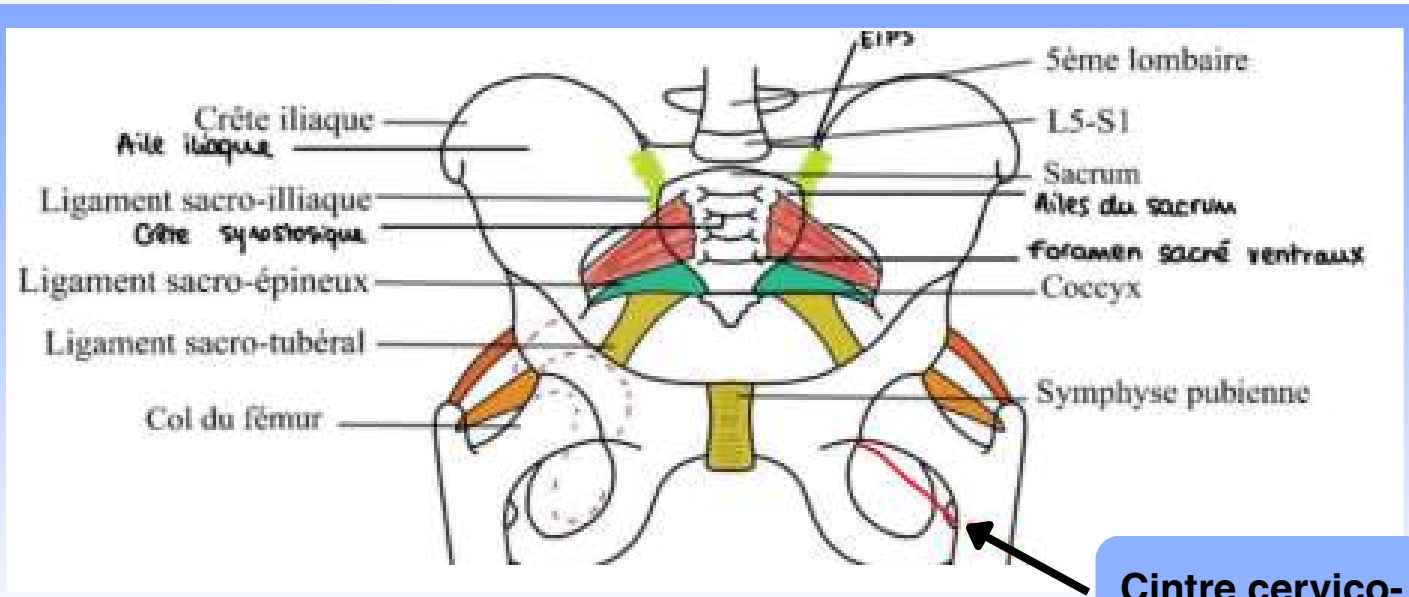

Cintre cervico-obturateur

Vous pouvez observer sur cette vue de face du bassin différents éléments :

DIsque L5-S1 et la 5ème vertèbre lombaire ainsi que ses processus transverse

Un os : **le sacrum, en forme triangulaire avec une base supérieure**. Cette base s'articule avec la 5ème vertèbre lombaire. On observe aussi des ailes, une face antérieure, **4 crêtes synostosiques**, des foramens sacrés sur la **face ventrale** situés de part et d'autres de la ligne médiane où les racines du plexus sacré vont sortir. **Le sacrum et le coccyx sont directement en contact**

- L'aile iliaque, on dessine de sorte à donner **<u>l'impression de torsion</u>**
- La **crête iliaque qui se termine en avant et latéralement par l'EIAS**
- **L'épine iliaque postéro-supérieure** qui est effectivement **visible sur une vue de face** attention
- L'épine iliaque antéro-supérieure
- La grande incisure ischiatique
- Le foramen obturé
- Le cintre cervico-obturateur qui est un alignement entre le bord supérieur du trou obturateyr et le bord inférieur du col du fémur (en radiologie c'est à cet endroit qu'on repère les fractures du col du fémur).

On voit également des éléments dont on a parlé précédemment comme la symphyse pubienne

Focus sur le schéma :

Le schéma vu précédemment tente de donner cette **impression de torsion de l'aile iliaque** sur elle-même car on le rappelle mais **les 2 pâles sont perpendiculaires entre elles** (l'ilium et le pourtour du foramen obturé). Cette torsion de l'os coxal sur lui même fini par donner cette forme si caractéristique **d'hélice d'avion à 2 pâles** avec comme moyeu (son centre) l'acétabulum.

On le rappelle mais cette ceinture pelvienne est formée par **les 2 os coxaux unit en avant par la symphyse pubienne** et en **arrière le sacrum** qui vient s'intercaler entre les 2 os coxaux.
Le tout donne une ceinture qui se doit d'être solide avec la présence de ligament puissant entre le sacrum et l'aile iliaque.

En parlant de ligaments faisons un point sur ces derniers :

- Les **ligaments sacro-iliaques** (entre le sacrum et l'os iliaque) qui sont extrêmement puissants et qui participent à la solidité de l'ensemble. Cependant chez la femme enceinte, l'imprégnation hormonale va entraîner un assouplissement de ces derniers permettant une certaine ouverture lors de l'accouchement. Mais ce ne sont pas les seuls éléments qui se ramollissent, la symphyse pubienne également sous l'effet des hormones : cela facilite le passage de la tête fœtale à travers le diaphragme pelvien.

- Ligament **sacro-épineux** qui partent du bord antéro-latéral du sacrum jusqu'à l'épine ischiatique. Il est de forme triangulaire (pour retenir souvenez vous qu'un triangle est pointu comme une épine) .

- Ligaments **sacro tubéral** qui va aussi du bord antéro-latéral du sacrum jusqu'à la face médiale de la branche ischio-pubienne de l'os coxal. Il vient se fixer sur la tubérosité ischiatique.

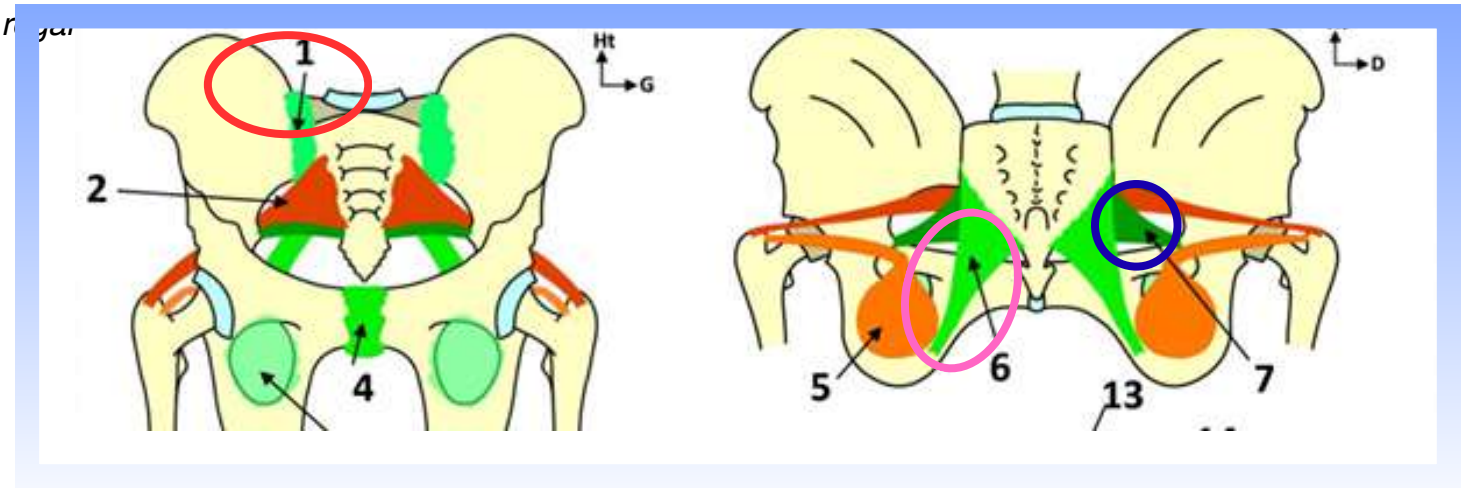

RECAP

- Ligament **sacro-iliaque**
- Ligament **sacro-épineux**
- Ligament **sacro-tubéral**

Le ligament **sacro-tubéral est en DEHORS du ligament sacro-épineux** (pour retenir je me disais que les teubés=bêtes(tubéral) était toujours hors sujet donc en dehors).

Vue médiale du bassin

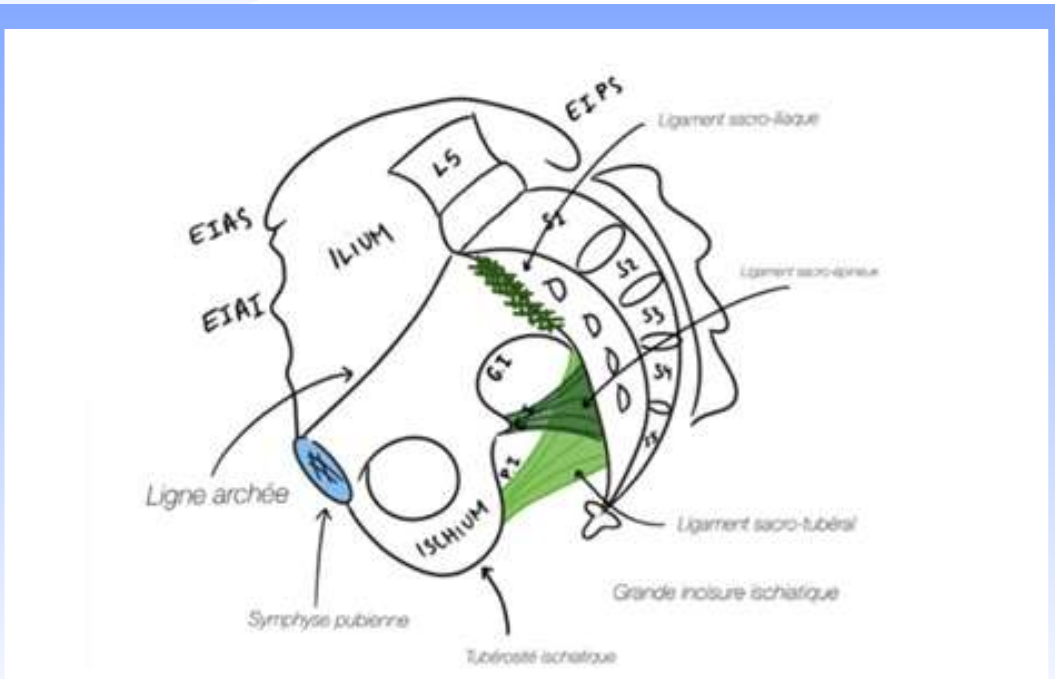

Ici plusieurs choses à identifier:

- le pubis que on a sectionné au niveau de la symphyse pubienne
- Le pubis orienté de 45° par rapport à l'horizontal
- On voit la ligne arquée / ligne innominée : elle délimite le détroit supérieur (vous le reverrez en MI : ce qui se trouve au-dessus du détroit supérieur = grand bassin et en dessous du détroit supérieur = petit bassin)
- On reconnaît ici l'hémi-face antérieure du sacrum (hémi parce qu'on l'a coupé en sagittal donc on voit que la moitié du sacrum ; hémi-face antérieure parce qu'on regarde le sacrum d'une vue médiale, on regarde l'intérieur du bassin donc logiquement on voit l'avant du sacrum).

Concernant le Sacrum :

On peut diviser le **sacrum en 2 ce qui nous donne une moitié supérieure du sacrum et une partie inférieure** par rapport aux vertèbres cela nous donne :

- La **moitié supérieure pour les vertèbres S1-S2**
- La **moitié inférieure avec les vertèbres S3-S4-S5** (pour retenir je me disais que la classe supérieure de la société compte moins de personnes que la classe inférieure).

Soit **5 vertèbres qui donne 4 crêtes synostosiques**. En regard des crêtes synostosiques, on à le foramen sacré ventral qui laisse passer les **nerfs sacrés**.

En arrière du sacrum, on voit **la crête sacrale** visible uniquement en regard des quatre premières vertèbres sacrées (S1 + S2 + S3 + S4). On peut y voir le canal sacral. Il n'y a pas de crête sacrale en regard de S5 car seulement 5 vertèbres.

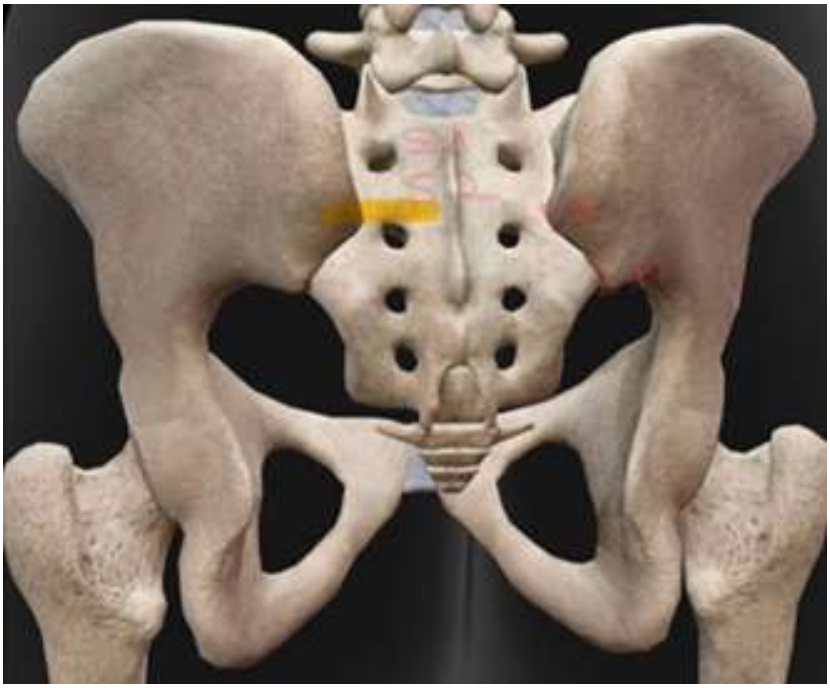

Ici une vue en 3D où vous pouvez observer le bors postérieur de l'os coxal qui début en regard de S2 par la suite il donnera plusieurs éléments décrits précédemment :

- grande incisure sciatique
- épine sciatique
- petite incisure sciatique
- tubérosité sciatique

A retenir:

On est assis sur un losange avec

- en avant, le **pubis**
- en arrière, le **coccyx**
- sur les côtés, les **tubérosités ischiatiques**



Point Pathologie

- Cette **ceinture osseuse** (ceinture pelvienne) peut se **rompre**. En effet lors des **accidents de la voie publique** notamment chez les **2 roues** (motos) il est possible de voir l'anneau pelvien touché. Lors de choc frontal, le réservoir de la moto agit **comme un couteau** sur le bassin qui s'ouvre comme un livre. Chez les motos avec un gros moteur le risque est encore plus élevé. Ce couteau en plein dans le **bassin**, va entraîner la **disjonction de la symphyse pubienne** : C'est la fracture en livre ouvert aussi appelé en "**Openbook**". Ceci est très dangereux pour les **organes périnéaux**.

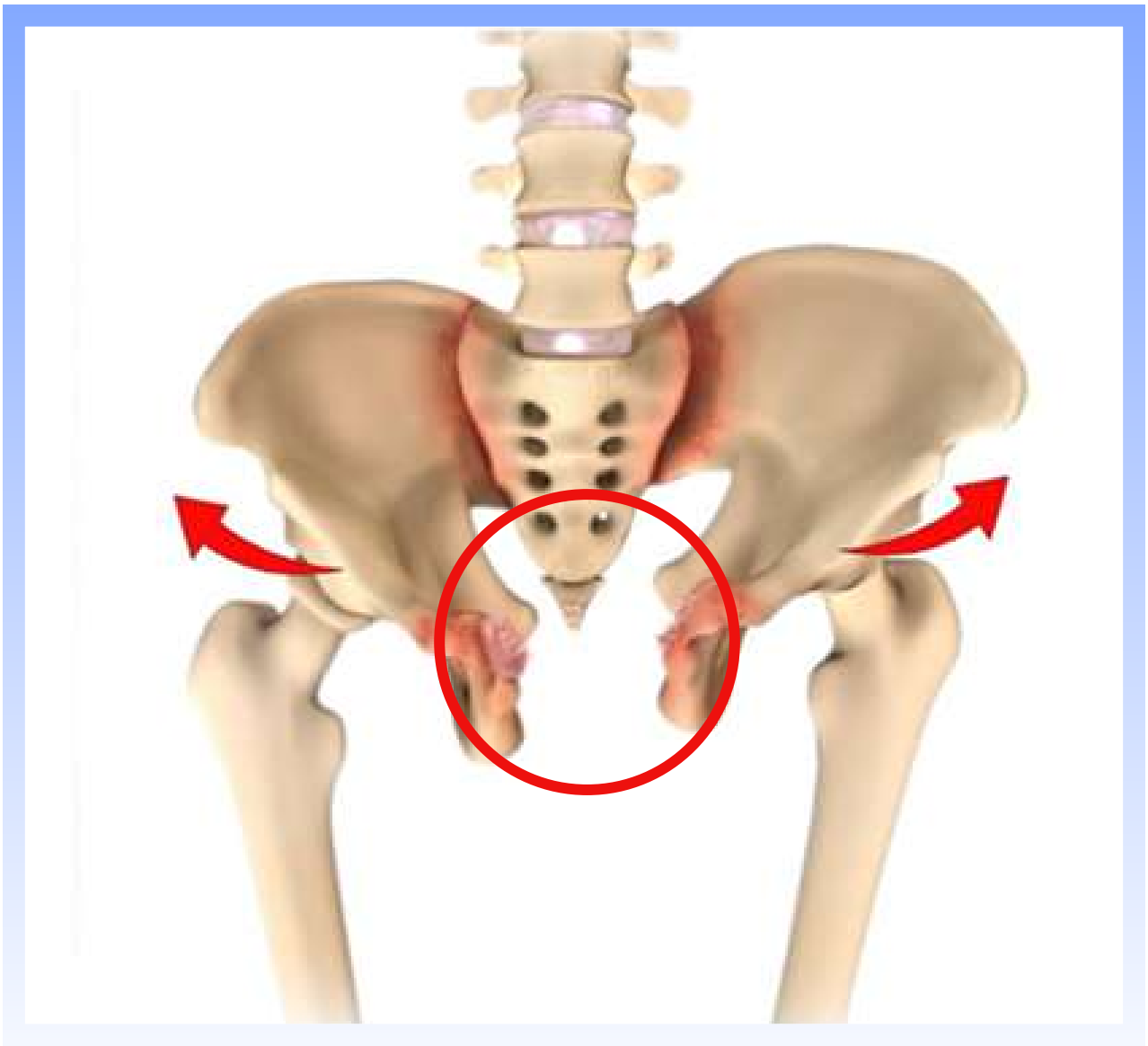

Vue genupectorale du périnée

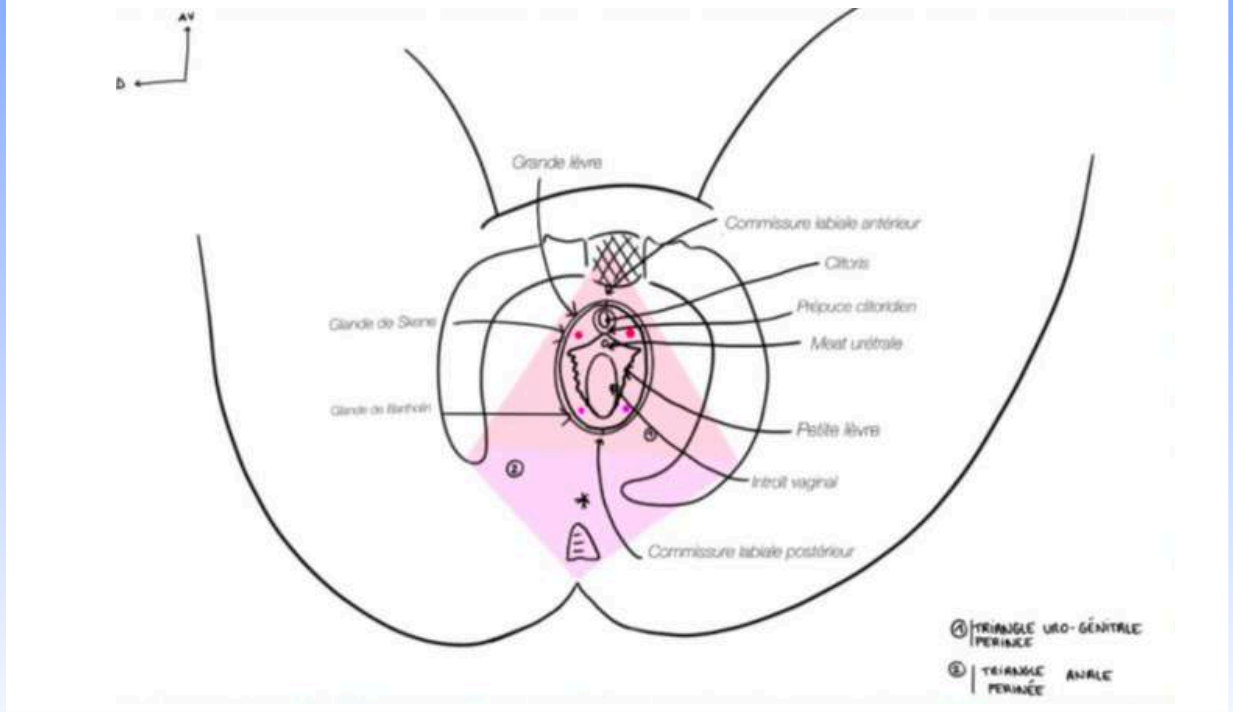

Le schéma que vous avez ici vous présente un sujet féminin en position périnéal également appelé position gynécologique qui permet d'examiner au mieux le patient allongé.

Nous parlons de périnée dans cette parties mais une définition s'impose :

- Le <u>périnée c'est l'ensemble des parties molles situées en dessous du plancher pelvien</u>

La branche ischio-pubienne de l'os coxal et plus haut le pubis avec la symphyse pubienne son visibles.

- Point important, le **bassin de la femme est plus large que le bassin de l'homme** mais pourquoi ? Et bien parce que l**a femme est préparée à recevoir le foetus lors de l'accouchement,** pas l'homme.

- En reliant **le coccyx, les tubérosités ischiatiques de chaque côtés et le pubis, cela permet d'obtenir notre fameux losange périnéal** sur lequel nous sommes assis.
  Il est même possible de diviser ce losange en deux et on obtient 2 triangles :

- Le **triangle ou périnée antérieur uro-génital**
- Le **triangle ou périnée postérieur anal où se termine le système digestif** avec l'orifice anal constitué de plis radiés.

Plancher pelvien

Vous avez sûrement déjà entendu parler du diaphragme thoraco-abdominal qui sépare le tronc en thorax et en abdomen(vous verrez ça en anatomie générale), et bien au niveau du bassin on à un équivalent qui se nomme le diaphragme pelvien. Ce diaphragme ferme par le bas la cavité abdomino-pelvienne on le compare à un hamac.

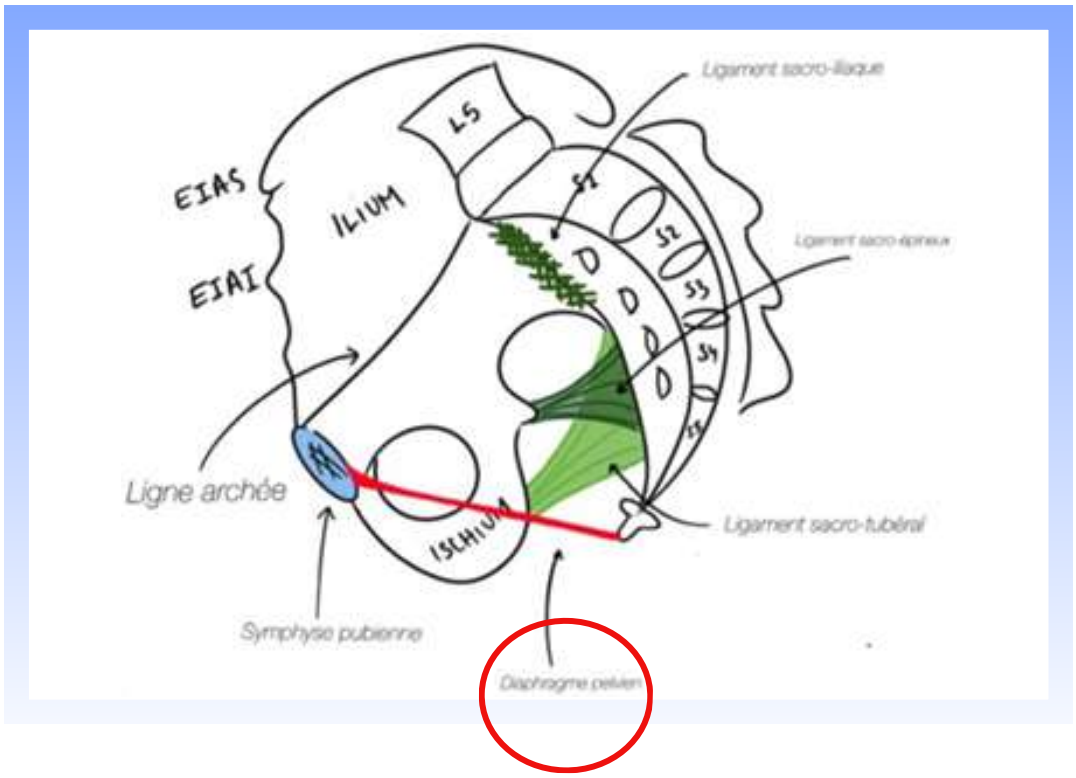

Ce **plancher pelvien(diaphragme)**, est perforé **d'orifices** laissant passer les **émonctoires qui sont des conduits permettant d'évacuer les déchets de l'organisme**.

- Chez la femme on compte **3** émonctoires :
  - En **postérieur : l'émonctoire digestif**
  - En **antérieur : l'émonctoire urinaire**
  - Au **milieu : l'émonctoire génital**

- Chez l'homme on a 2 émonctoires :
  - En **postérieur : l'émonctoire digestif**
  - En **antérieur** : **l'émonctoire urinaire** et **génital** qui ont fusionnés

Dédis :

- Aux soirées ciné entre Juliantalgique Codéines et Iwatarax on s’en refera pour le prochain demon slayer et on l’espère Gojo vs Sukuna au ciné.
- dédi aux animés et mangas qui ont carry ma p1 c’est littéralement l’année où j’en ai le plus regardé
- dédi aux plats de ma mère qui m’ont donné de la force pour la p1
- dédi à mon père et aux conseils qu’il m’a donné pour réussir au mieux