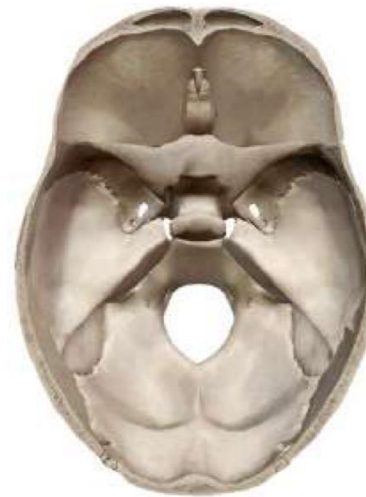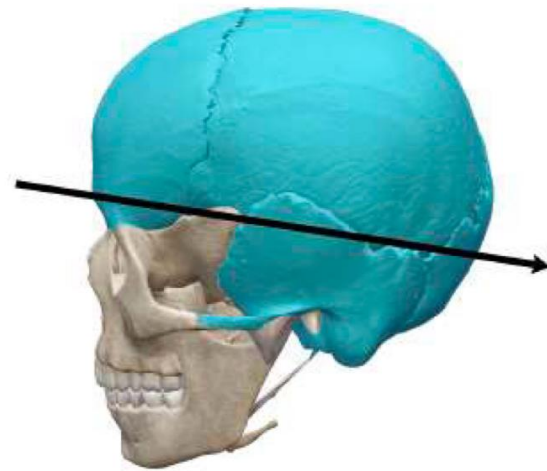




BASE DU CRÂNE

Vue endocrinienne de la base du
crâne

GÉNÉRALITÉS



Base du crâne, en vue
supérieure

GÉNÉRALITÉS


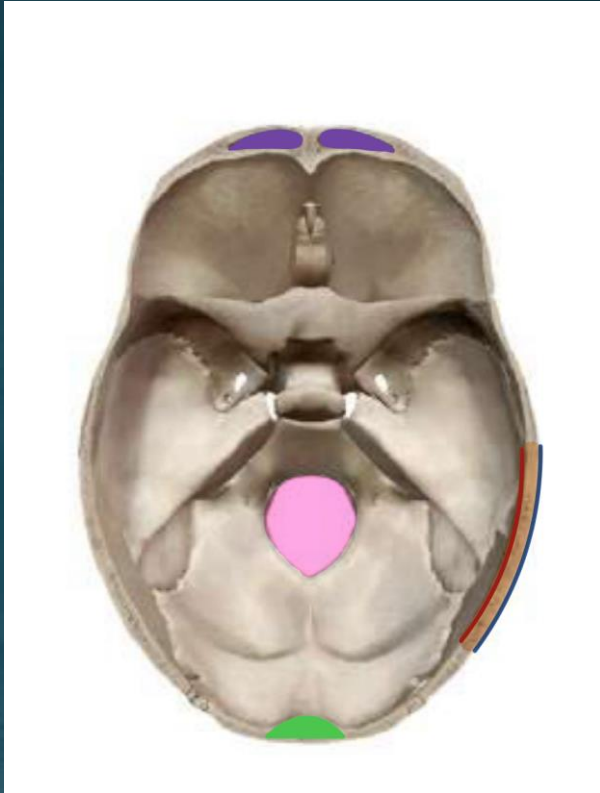
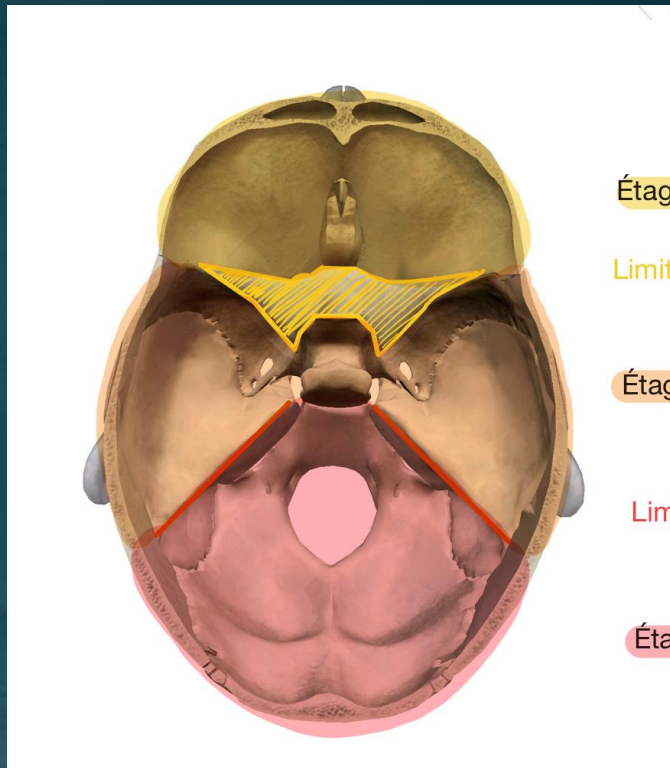


table externe

Diploé

Table interne

GÉNÉRALITÉS



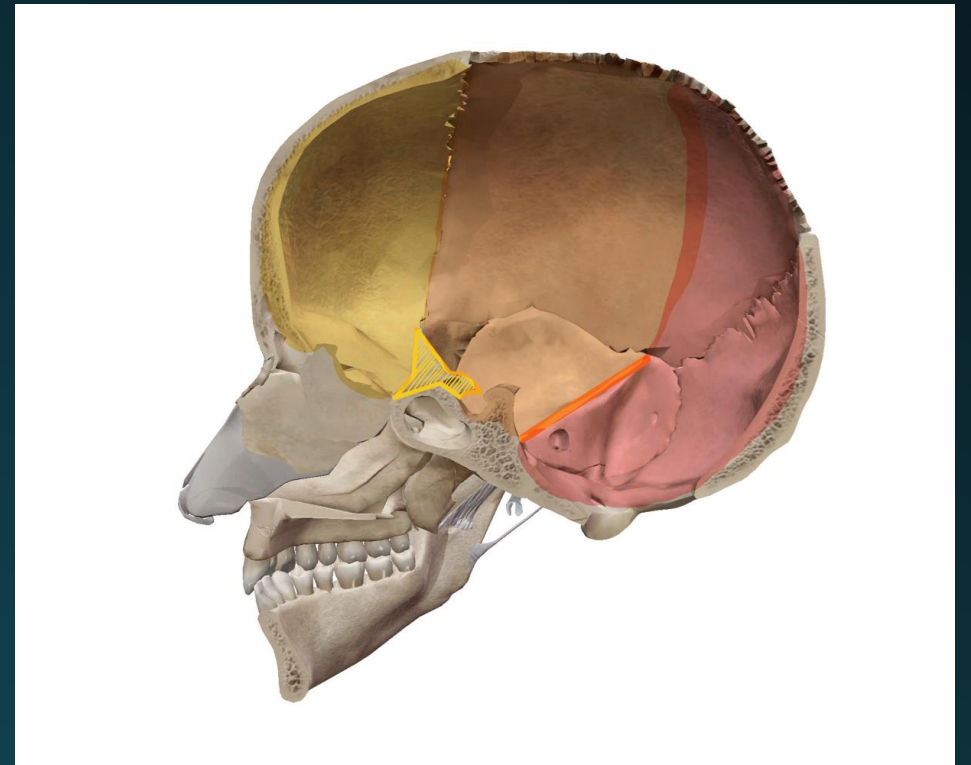
Étage antérieur ou supérieur

Limite : petite aile du sphénoïde (PAS)

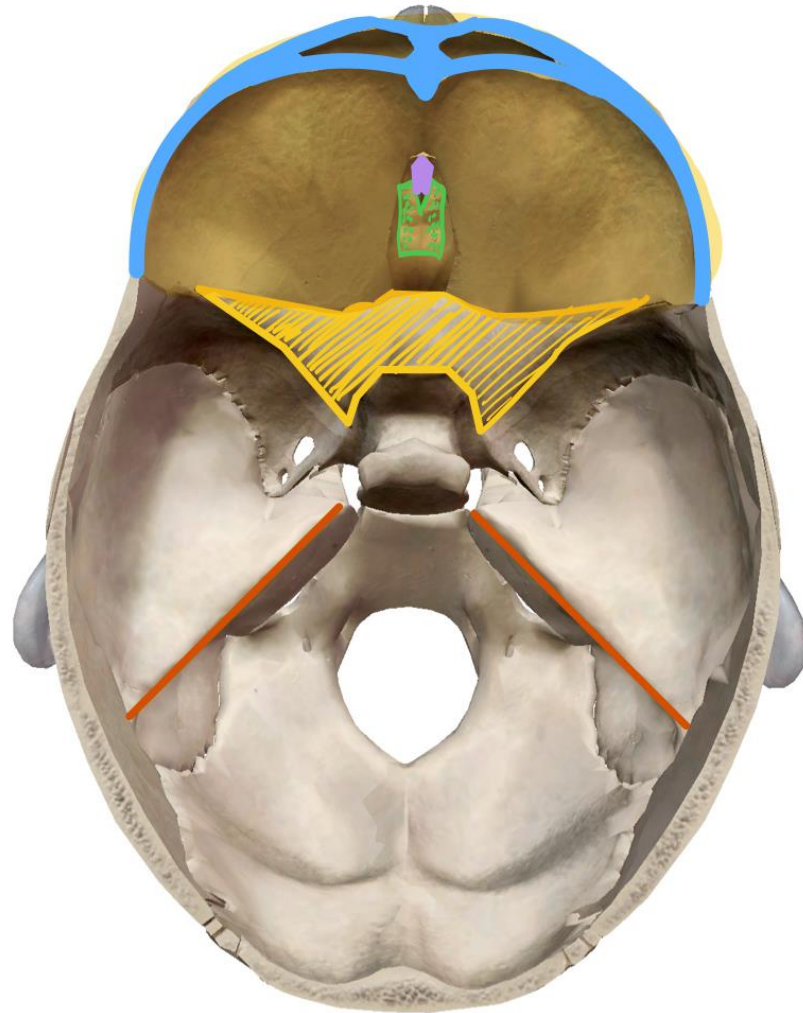
Étage moyen

Limite : bord du rocher

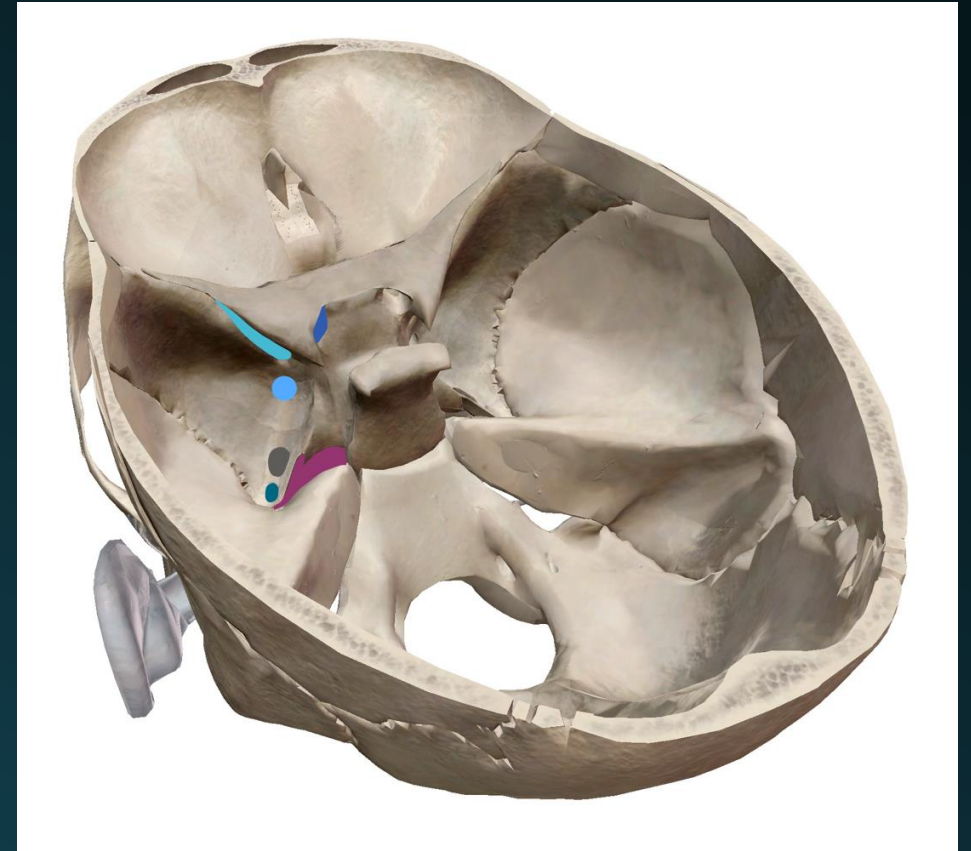
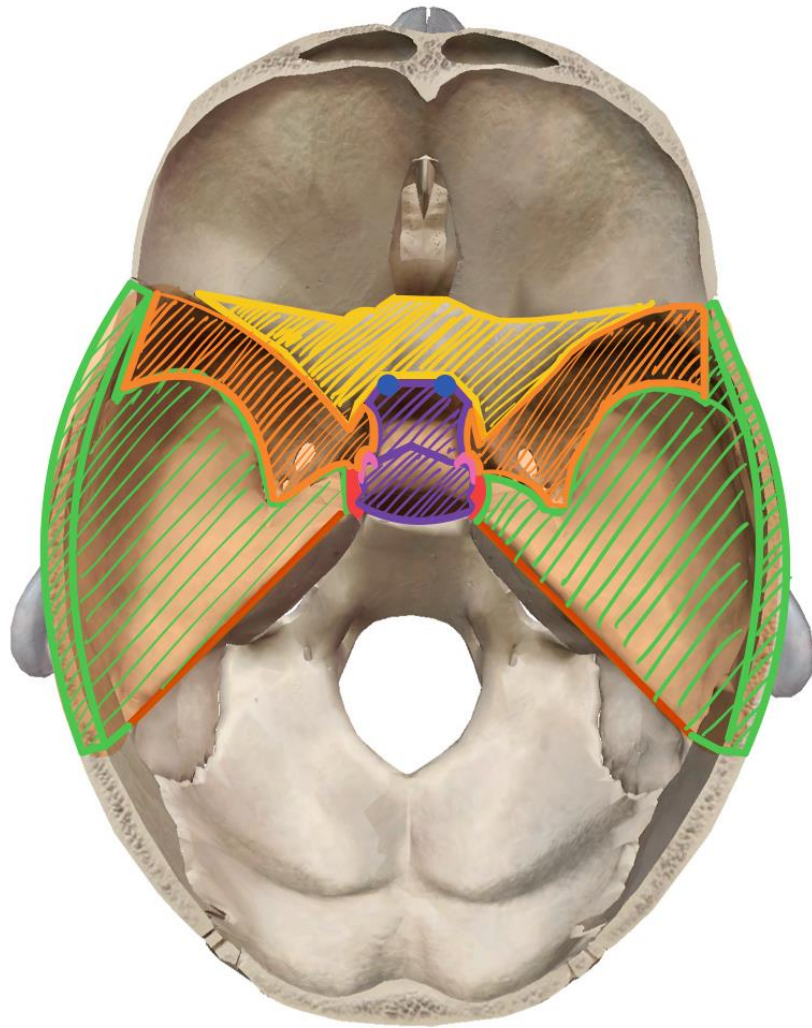
Étage postérieur ou inférieur



ÉTAGE ANTÉRIEUR

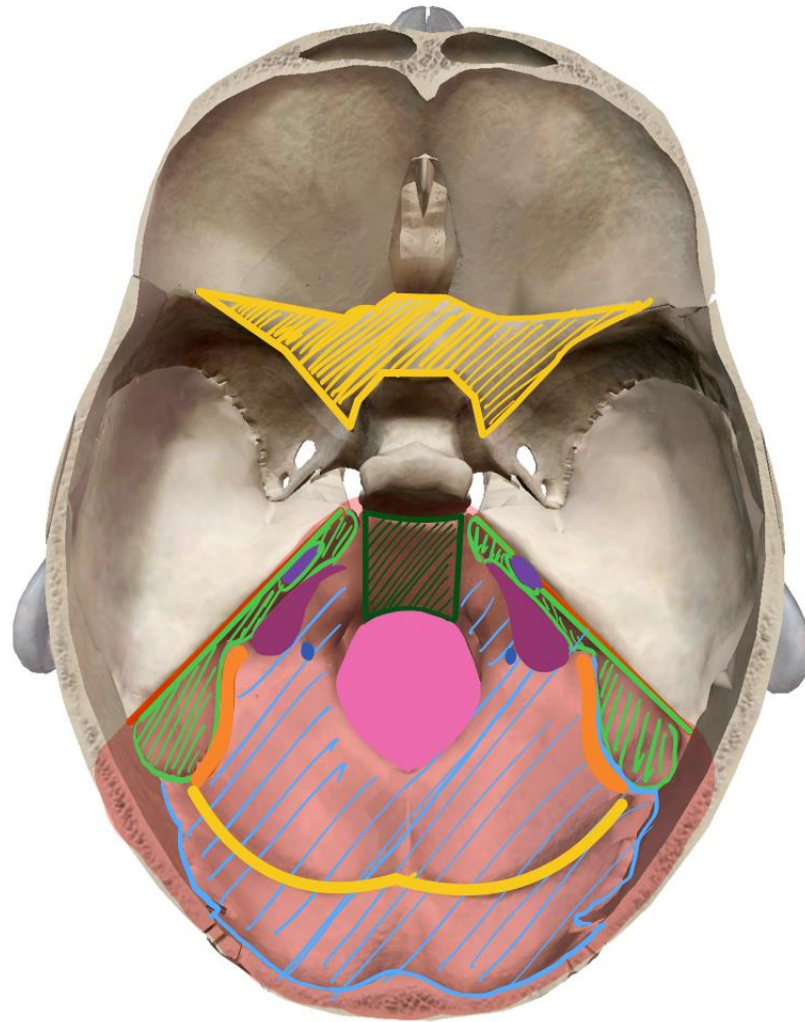


ÉTAGE MOYEN

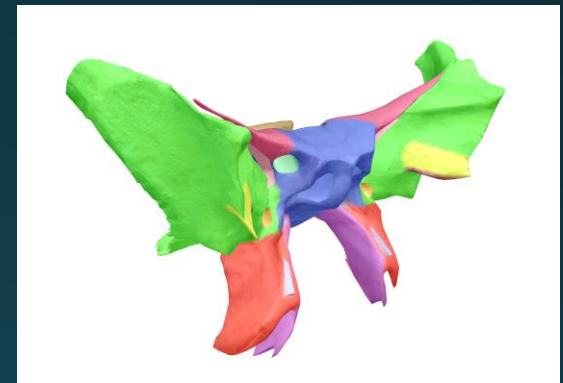
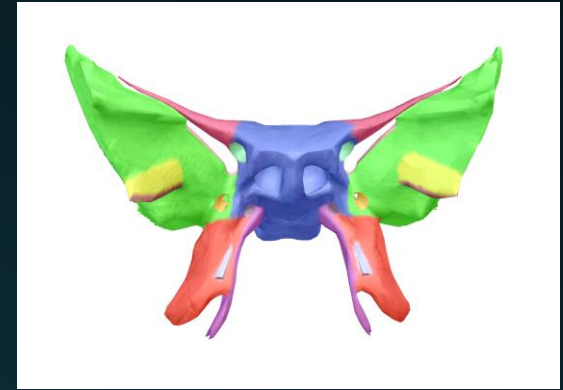
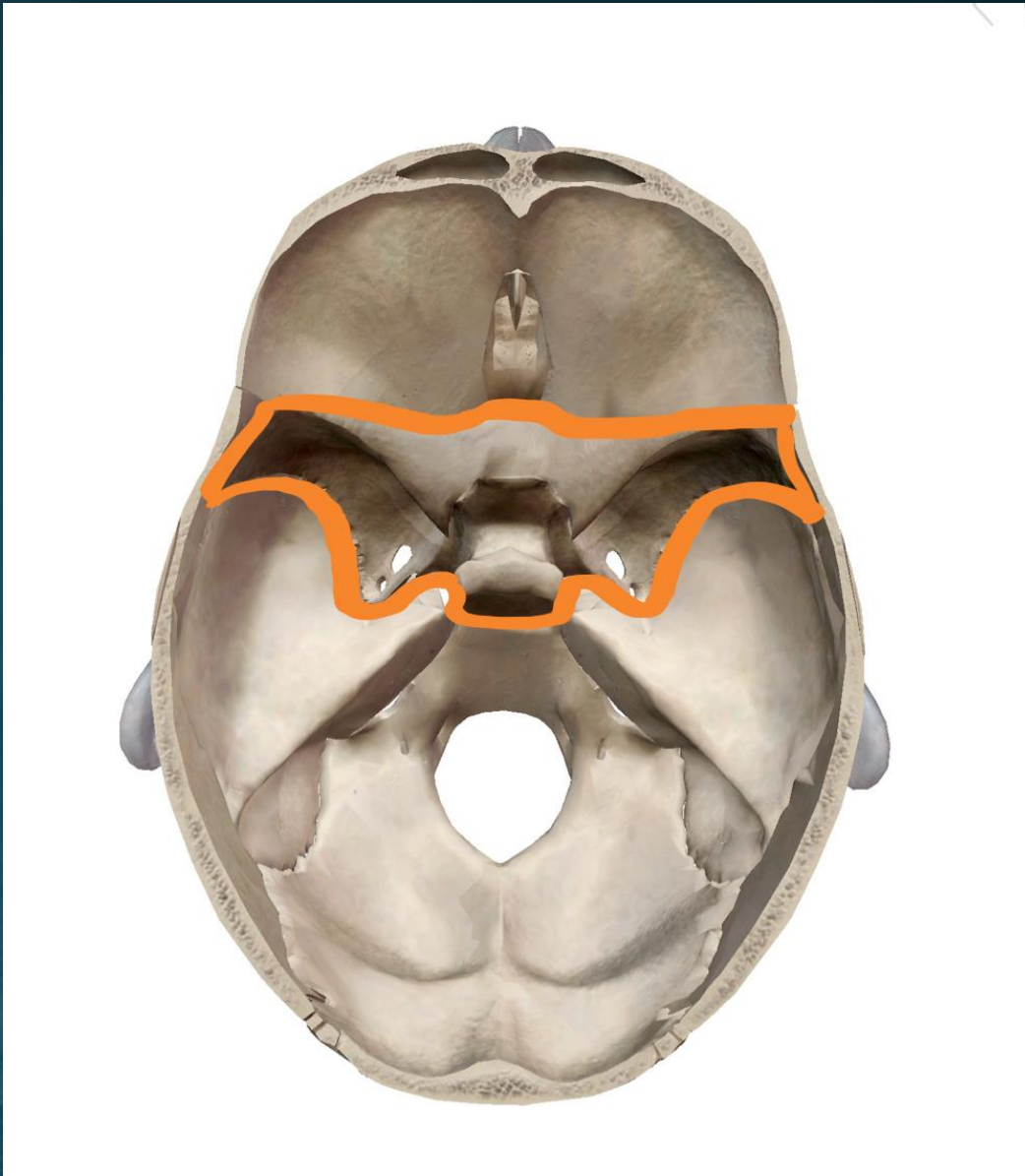


Les orifices sont bien visibles en vue endocrânienne (voir fin du diapo)

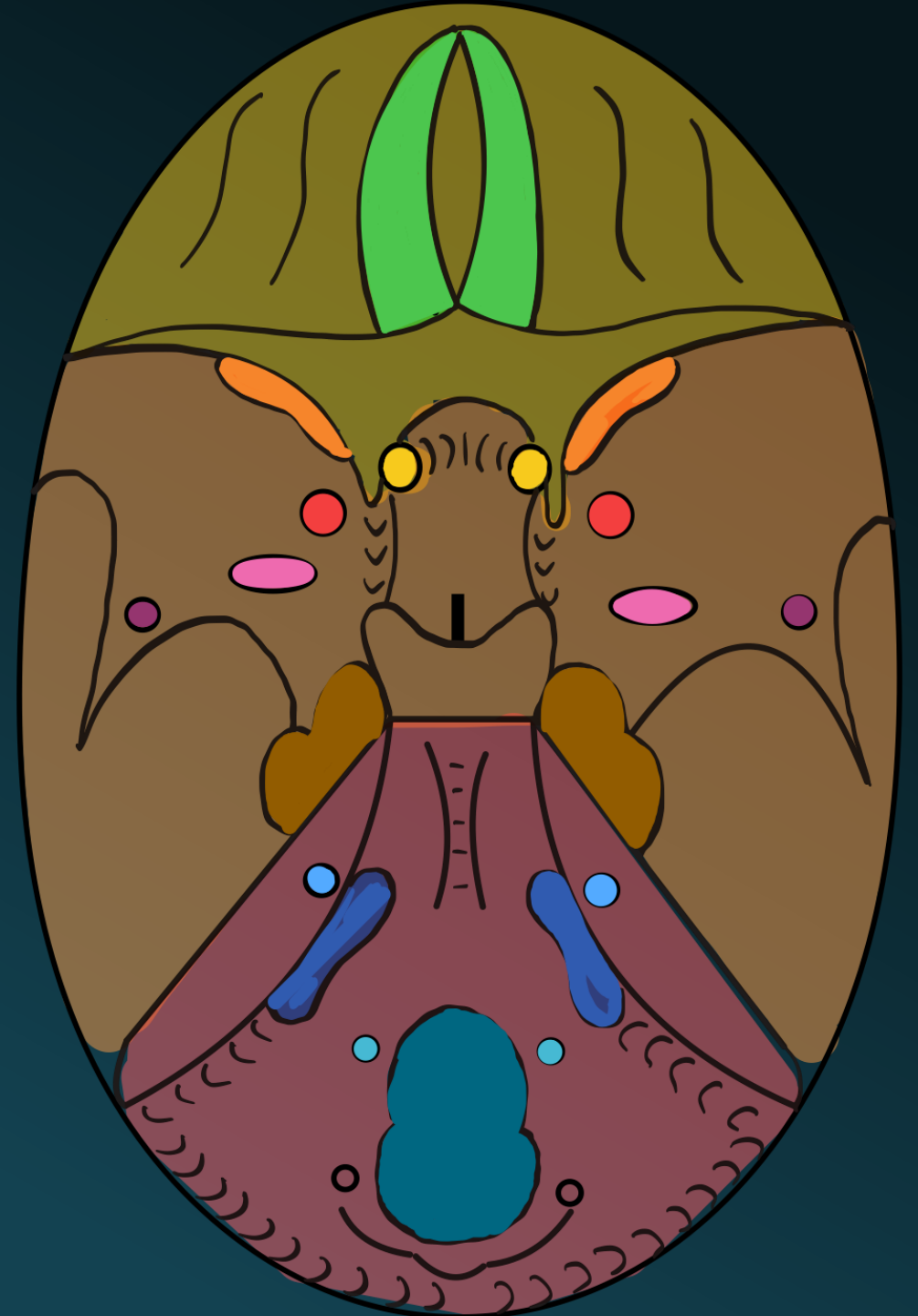
ÉTAGE POSTÉRIEUR



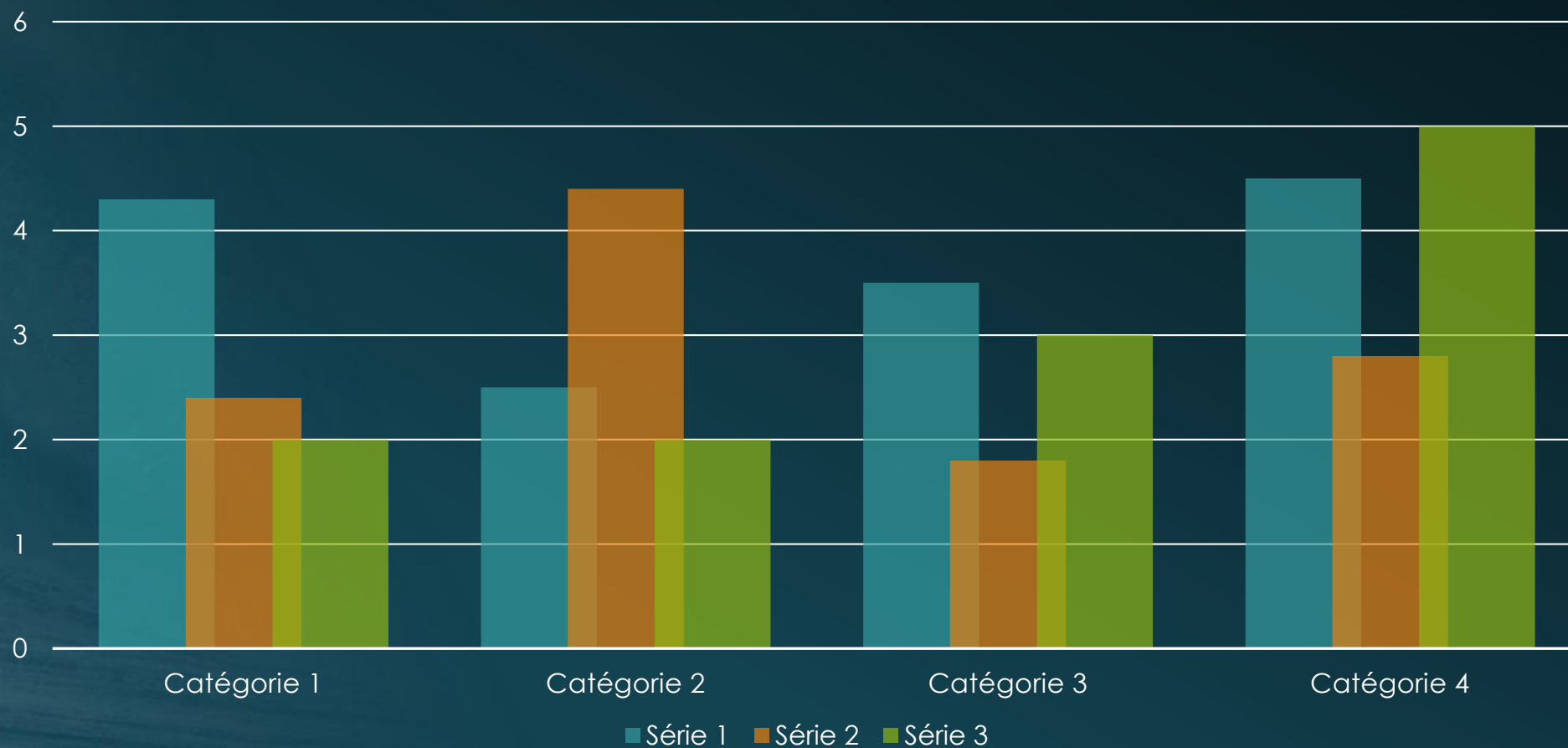
OS SPHÉNOÏDE



FORAMEN DE LA BASE DU CRANE



Disposition de titre et de contenu avec graphique



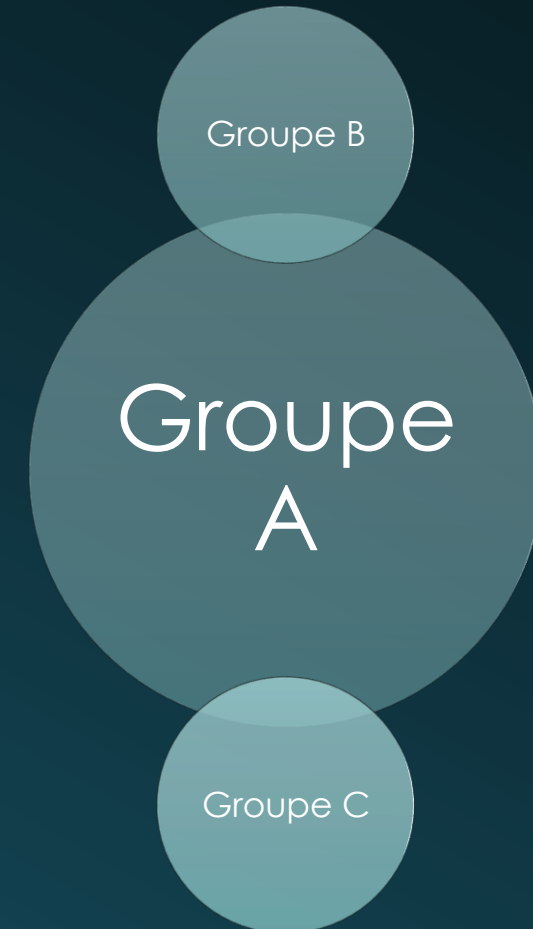Disposition de deux contenus avec tableau

- Premier point ici
- Deuxième point ici
- Troisième point ici

Cours	Groupe 1	Groupe 2
Cours 1	82	95
Cours 2	76	88
Cours 3	84	90

Disposition de deux contenus avec graphique SmartArt

- Premier point ici
- Deuxième point ici
- Troisième point ici



Ajouter un titre de
diapositive - 1



Ajouter un titre de diapositive - 2



Ajouter un titre de diapositive - 3



Ajouter un titre
de diapositive -
4



Ajouter un titre
de diapositive -
5

