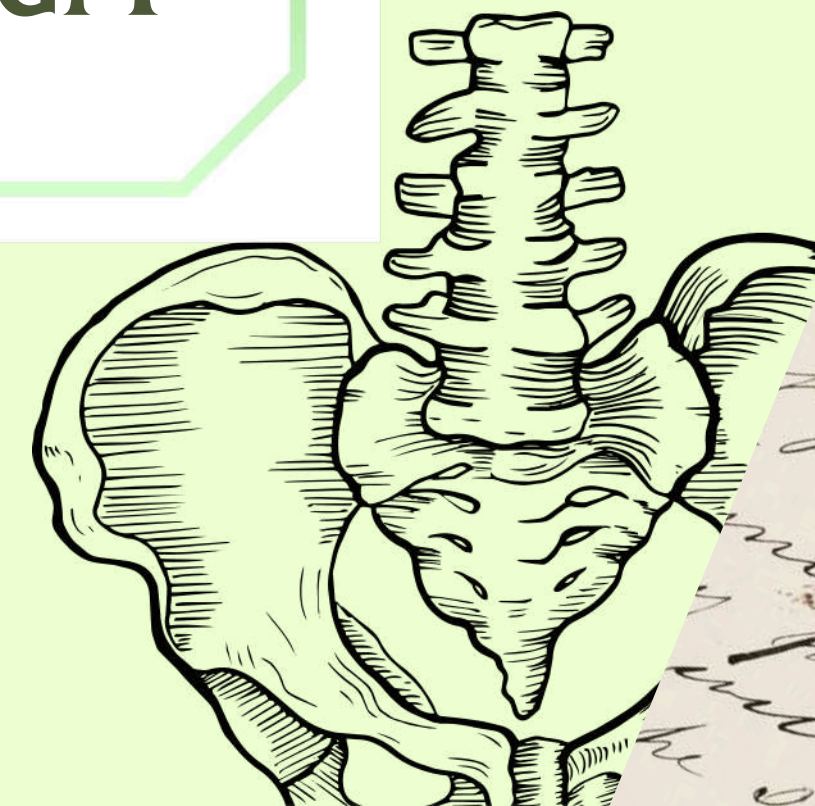
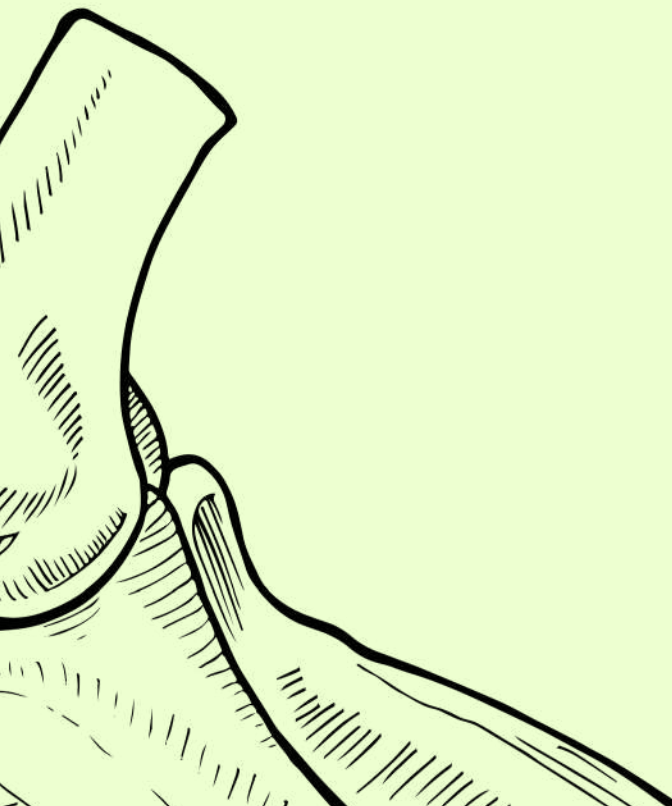

ANATOMIE PETIT BASSIN

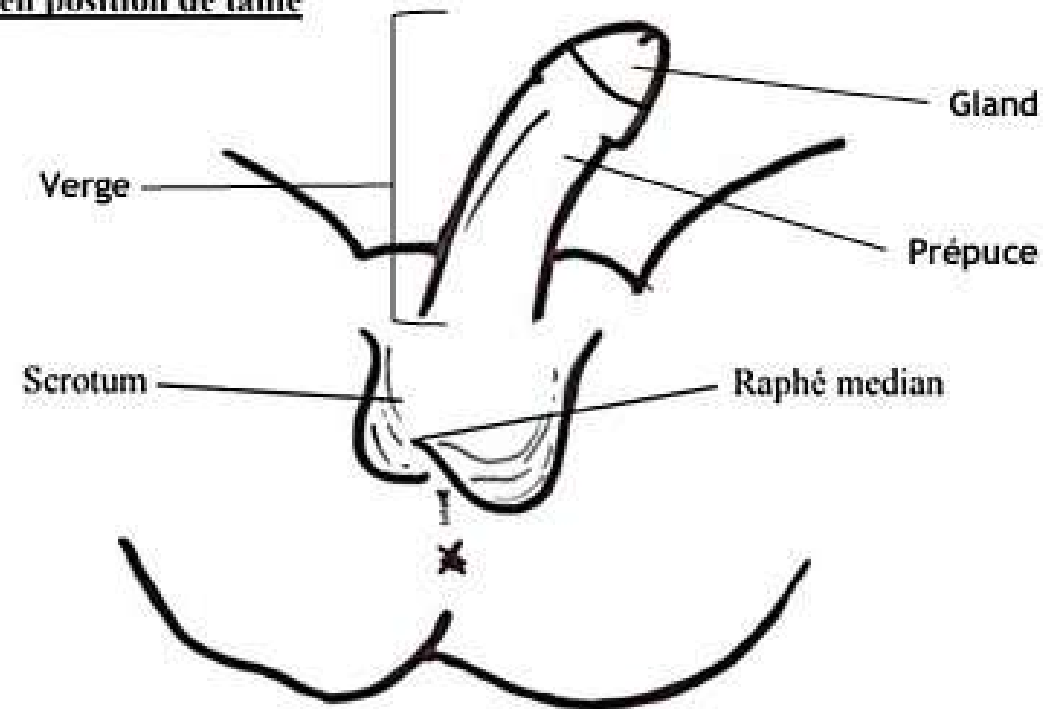
PART 1

POINTS IMPORTANTS SUR L'AGM



Organes génitaux externes

Schéma 6 : Périnée de l'homme en position de taille



- Vue périnéale en position de taille = permet la visualisation des OGE
- La verge ou pénis, est l'ensemble formé par :
 - le gland = extrémité du pénis
 - le prépuce = de la peau recouvrant le gland
- le scrotum forme la peau des bourses contenant les testicules

Le carrefour uro-génital

Au niveau du petit bassin de l'homme :

reproduction → pénis, prostate
urinaire → Vessie

L'urètre joue un rôle dans l'élimination urinaire mais également la reproduction

L'urètre débute au niveau de la base de la vessie → prostate + rencontre avec le canal éjaculateur

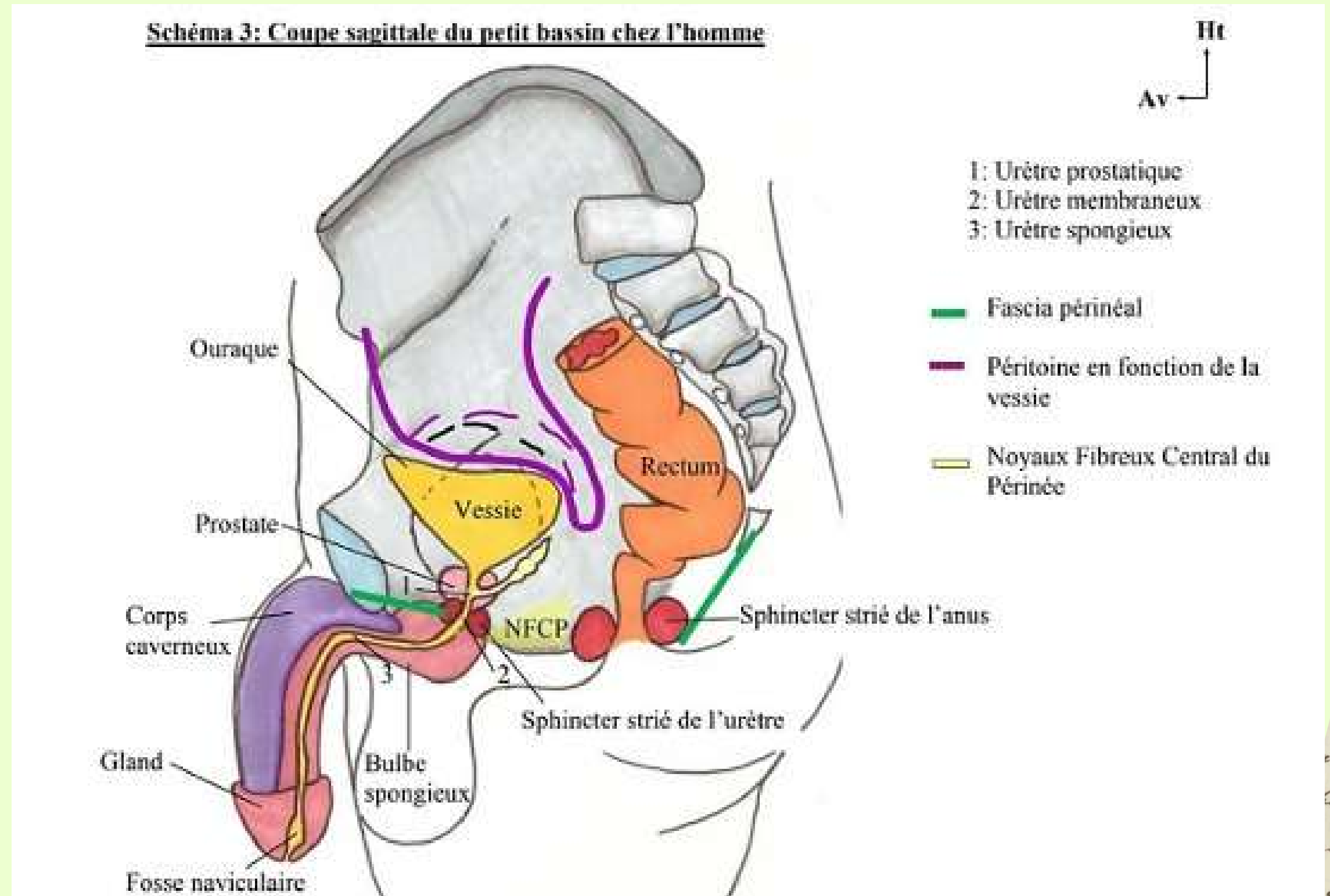
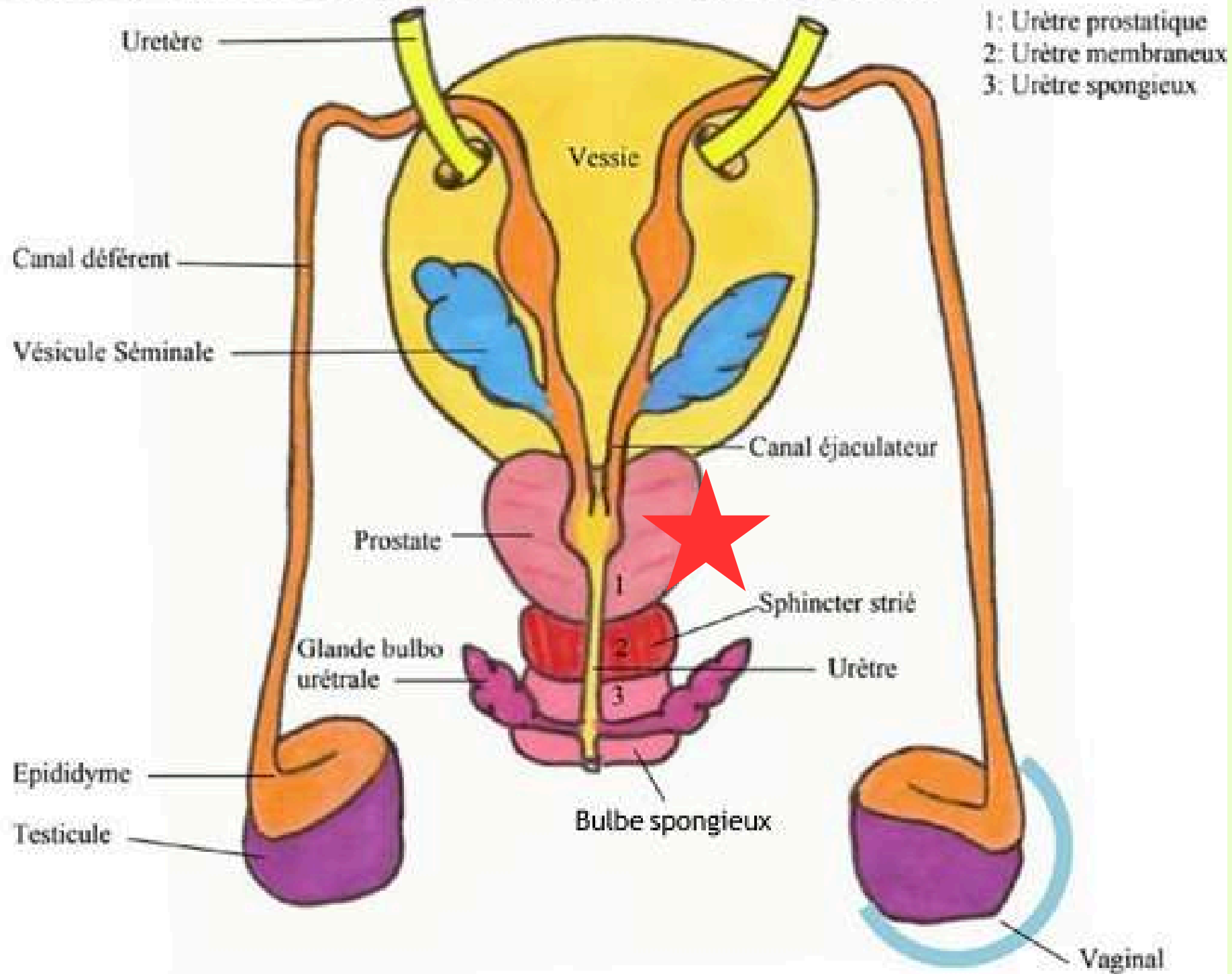


Schéma 9 : Vue postérieure de la vessie + organes génitaux internes de l'homme




Le testicule est une glande amphicrine = 2 fonctions

- exocrine = spermatozoïdes
- endocrine = hormones (testostérone)

Testicule → Epididyme → Canal déférent

Vésicule séminale → Conduit séminale



Conduit éjaculateur → Urètre prostatique


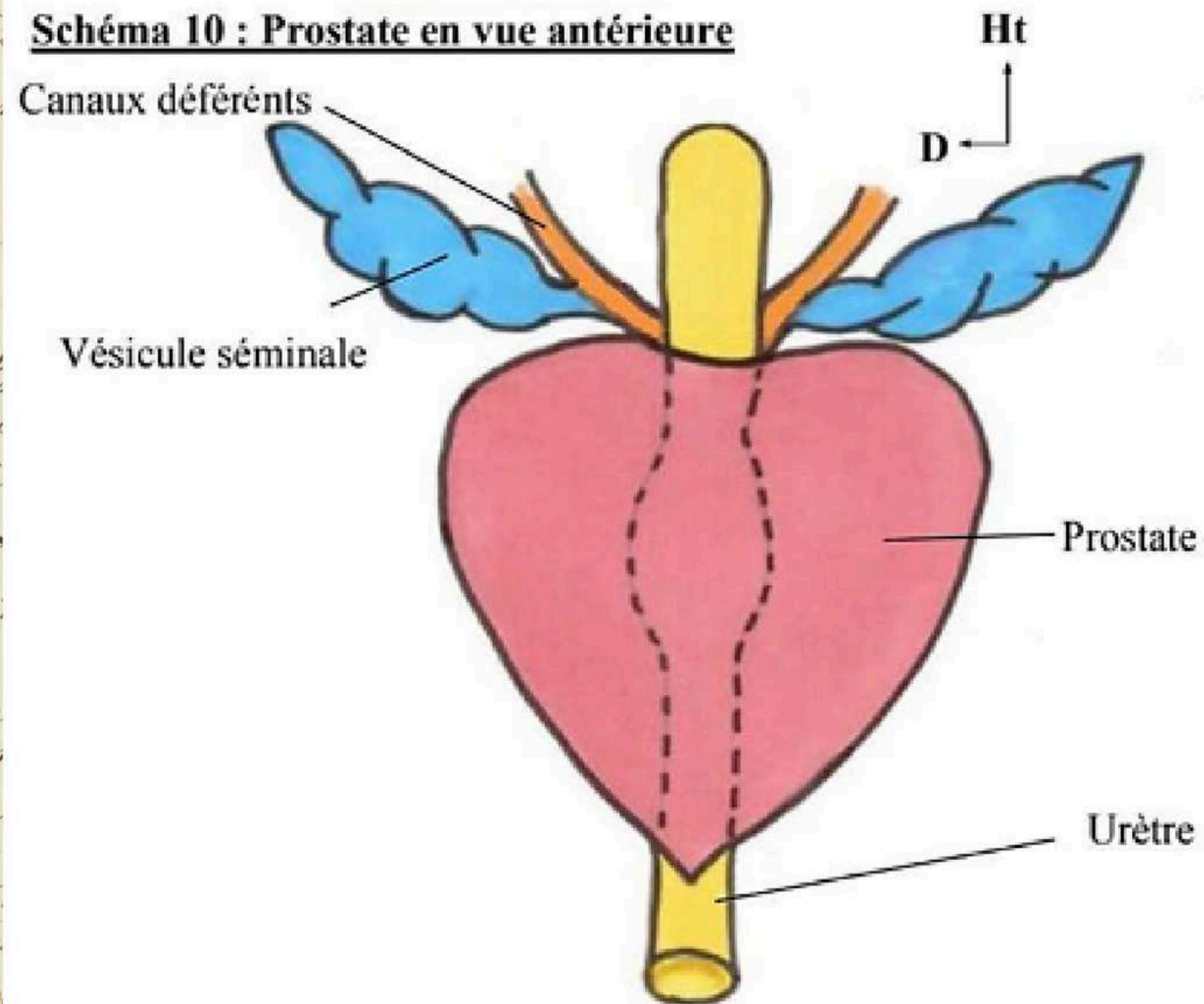


Schéma 10 : Prostate en vue antérieure



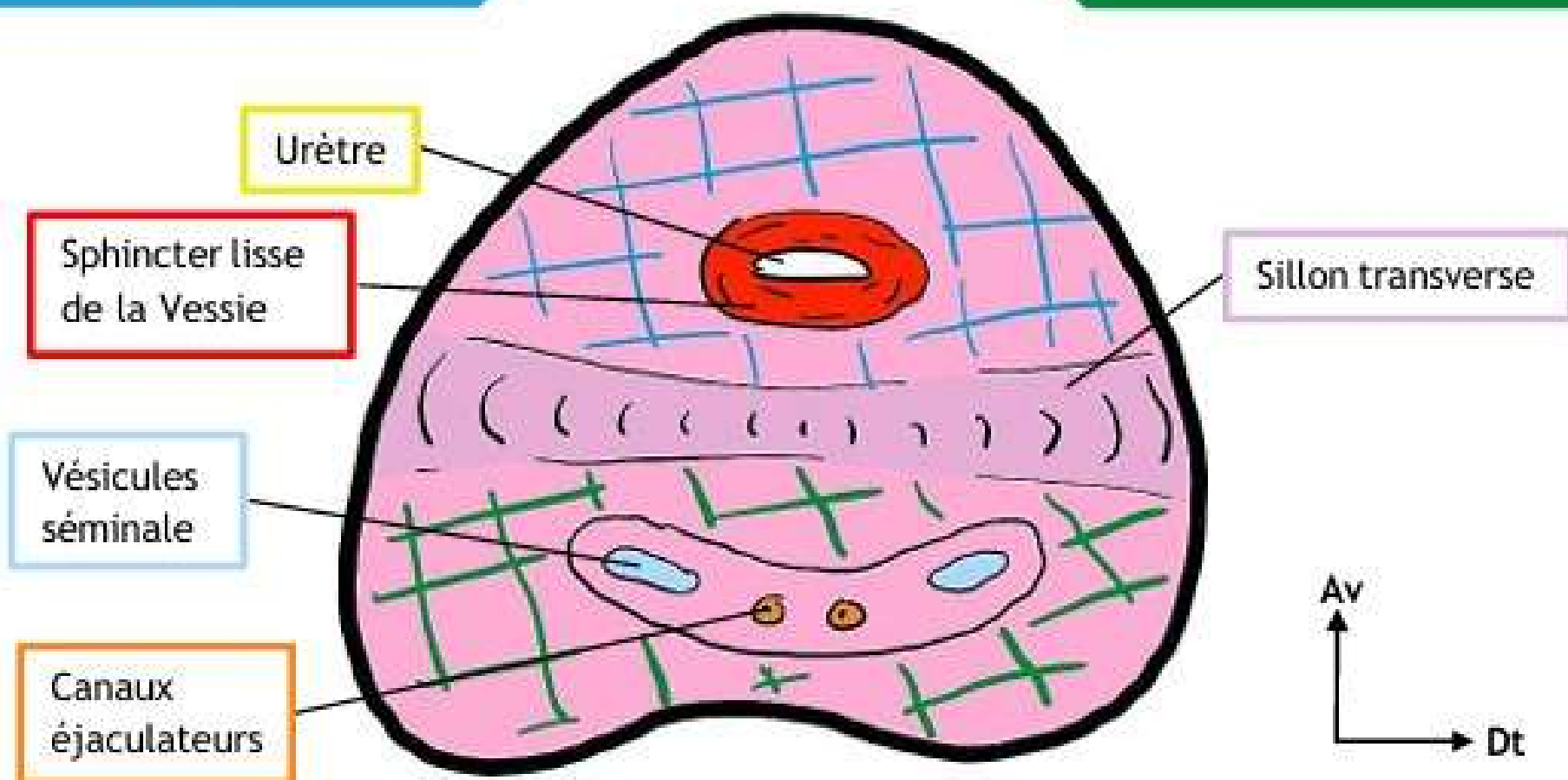
- Organe myo-glandulaire
- en forme de châtaigne avec un bec inférieur et une base supérieur

Repères importants

- Sillon médian = petite dépression visible à l'extérieur de la prostate sur sa face postérieure
- Sillon séminal transverse = à l'intérieur

Plan pré-séminal

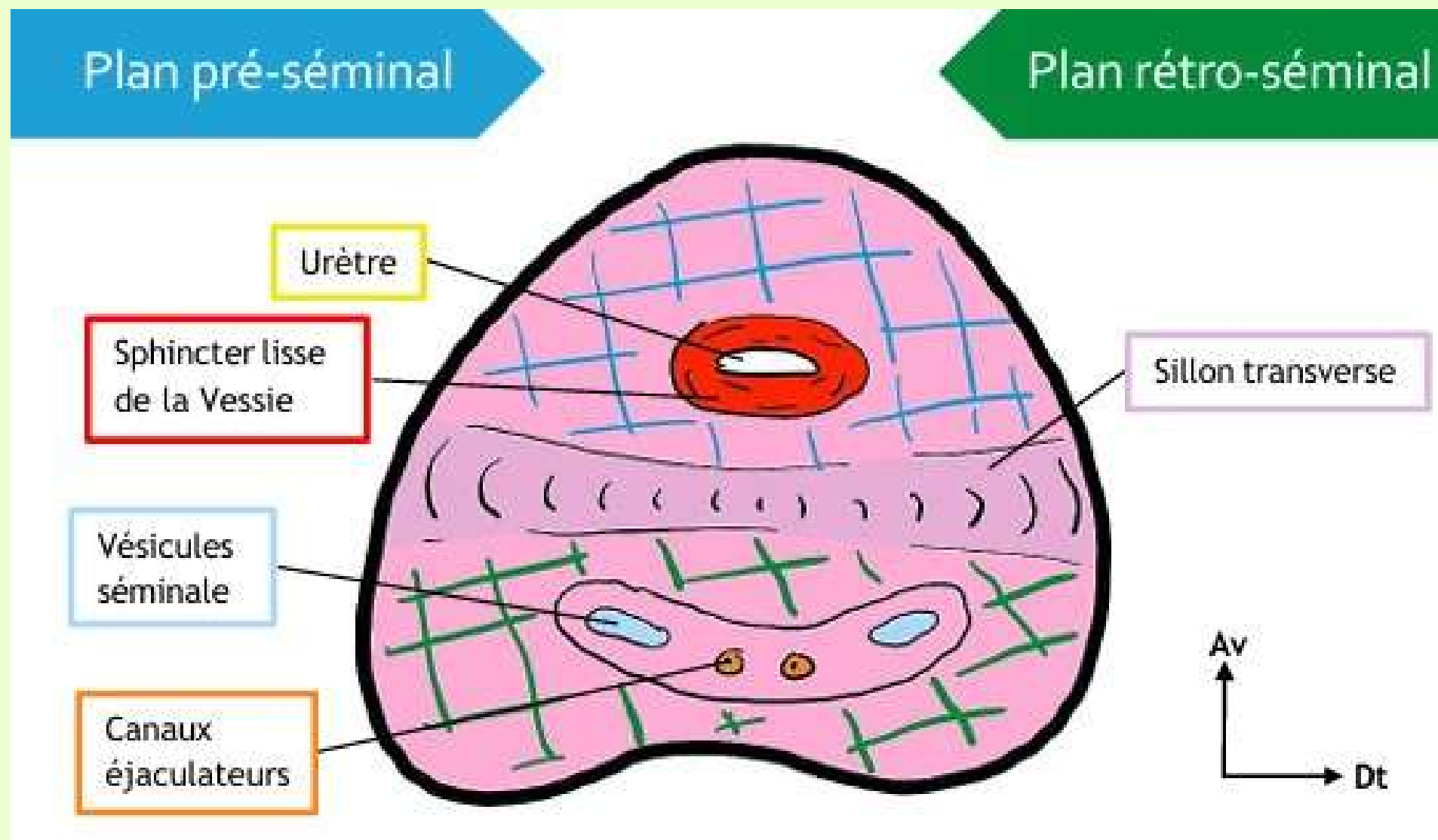
Plan rétro-séminal



Le sillon Transverse délimite 2 parties :

- Pré séminal en avant du sillon transverse = prostate crâniale
- Rétro séminal en arrière du sillon transverse = prostate caudale

Pathologies possibles de la Prostate



Prostate crâniale → Adénome prostatique
Prostate Caudale → Cancer

Cancer → disparition du sillón médian
Adénome → conservation du sillón médian

Situé en dessous du col vésical, la prostate crâniale cause des problèmes urinaires tandis que la prostate caudale n'en cause pas.

Les androgènes peuvent donner des cancers

Les œstrogènes peuvent donner des adénomes

Le sphincter lisse et strié jouent un rôle dans la continence vésicale

Petit Point sur les corps érectiles

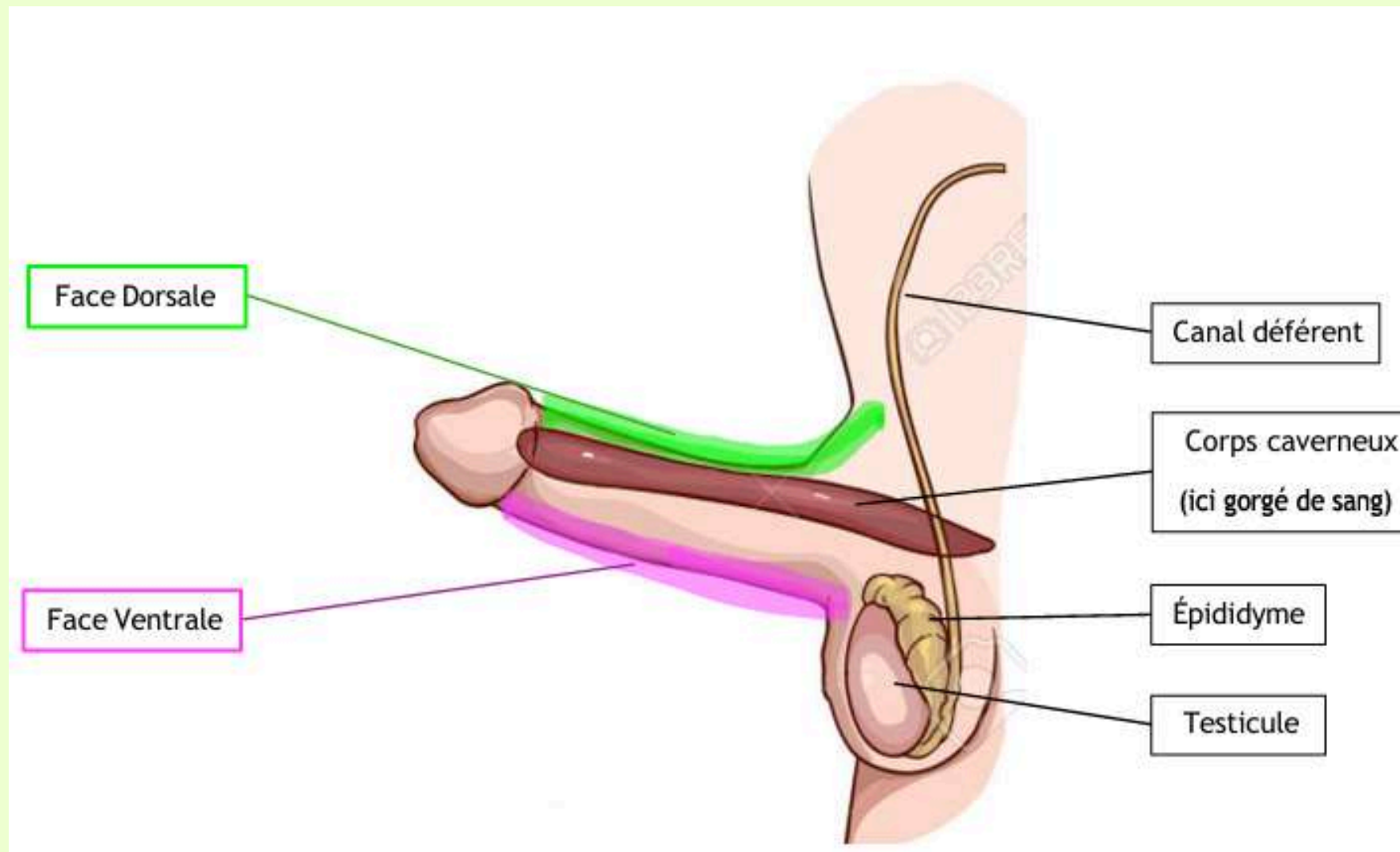
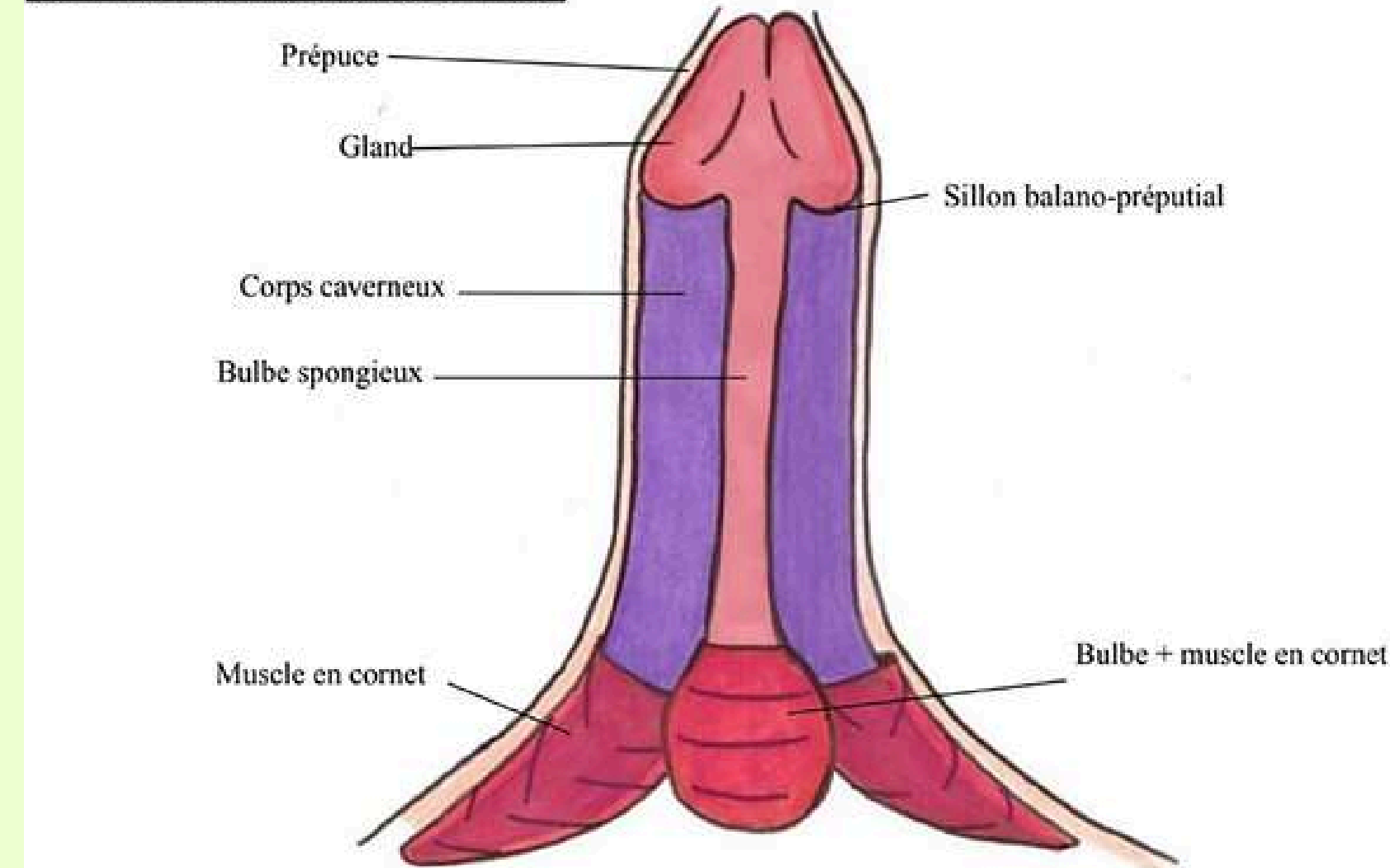


Schéma 7 : Les corps érectiles de la verge



Corps érectiles = tissus

2 types : Les 2 corps caverneux et le seul (1) corps spongieux

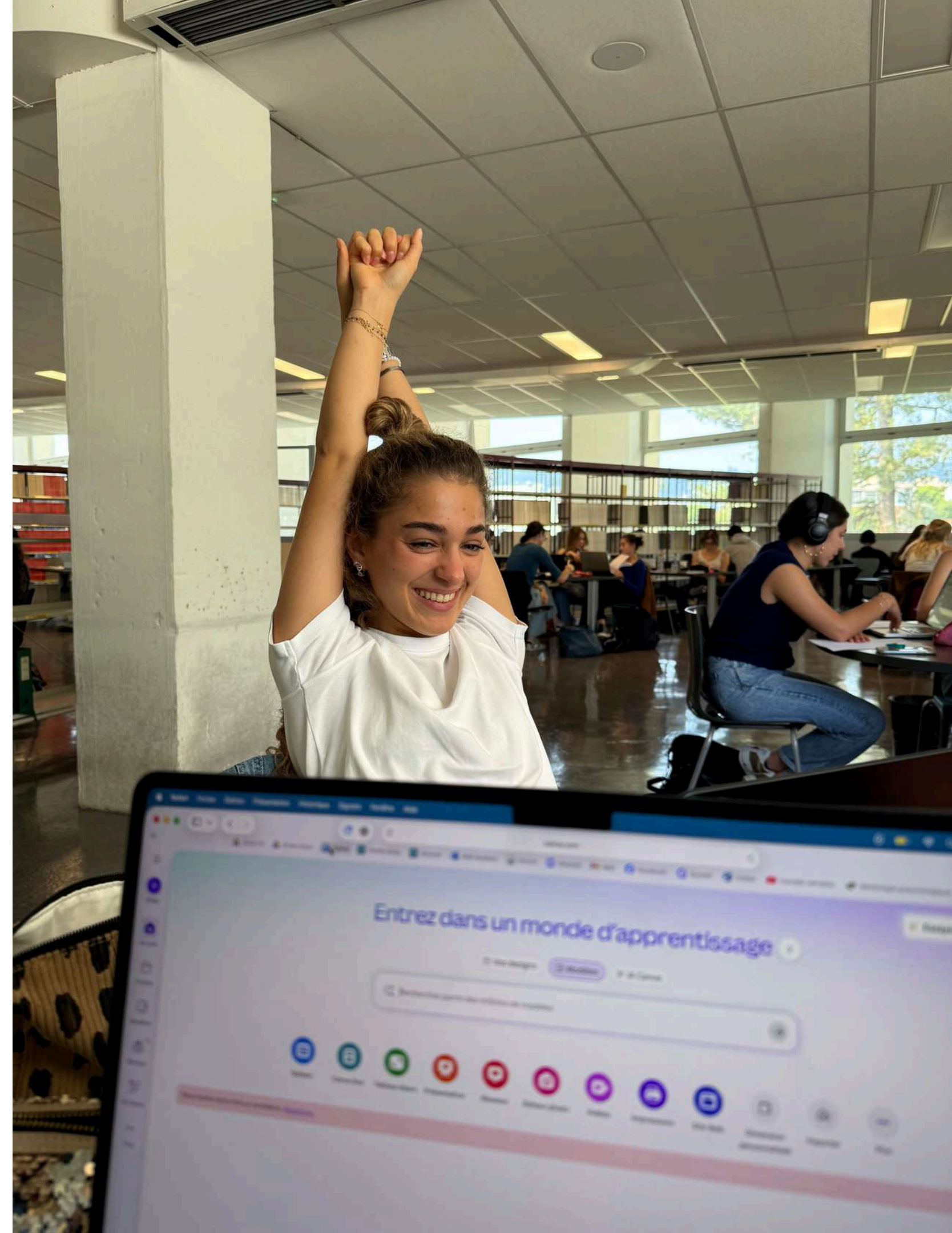
Les corps caverneux donnent la structure du pénis en **Fusil de chasse** tandis que le corps spongieux voit l'urètre spongieux le traverser.

Part 2 : AGF

Sommaire :

- II) a) Vagin
- II) b) Utérus
- III) Ligaments et péritoine

Une tutrice d'embryo contente →



Vagin :

Urètre > Vagin > Rectum

FO. Ischion

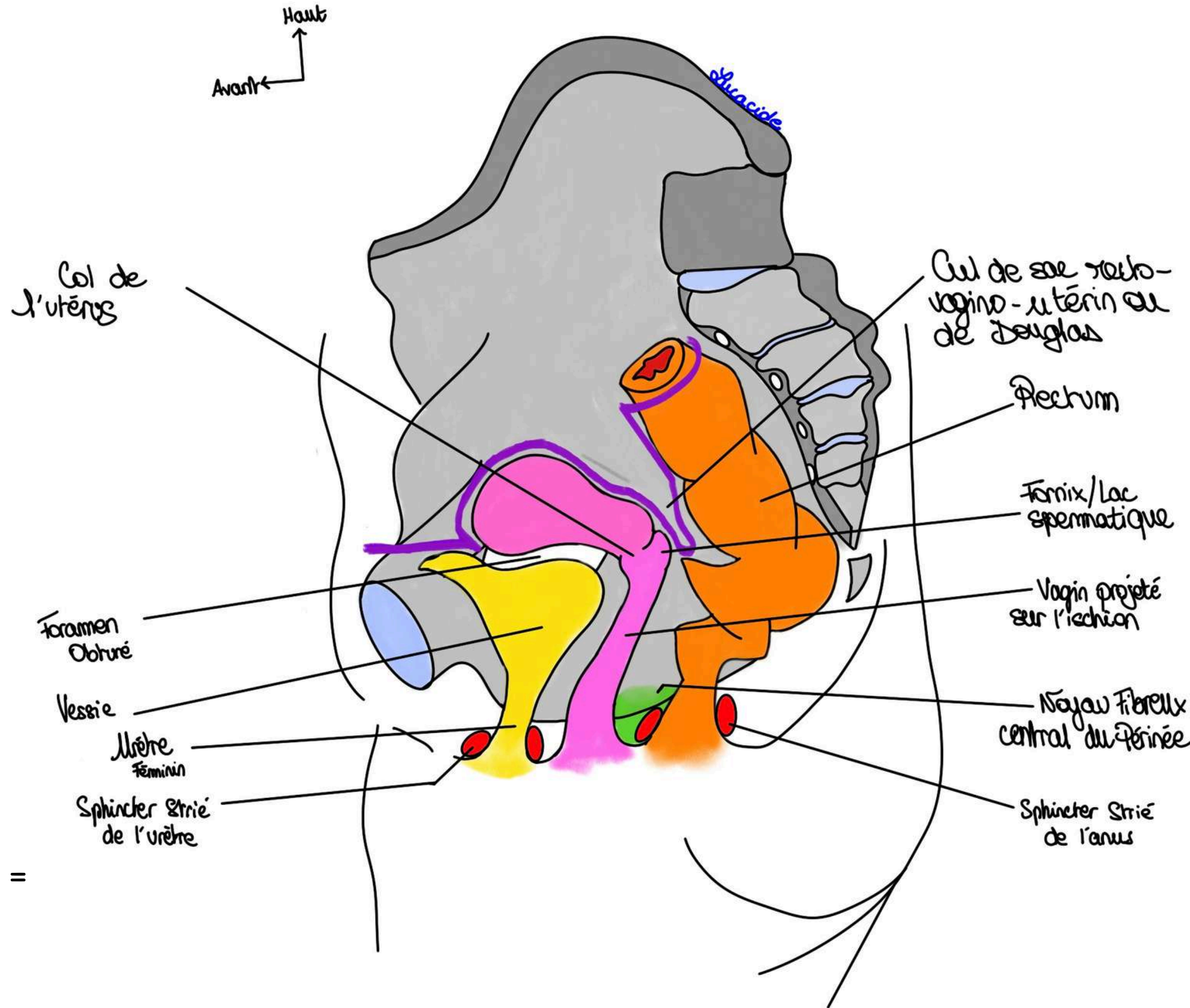
Angle de 60° avec l'horizontal, concave en arrière.

Organe de la copulation

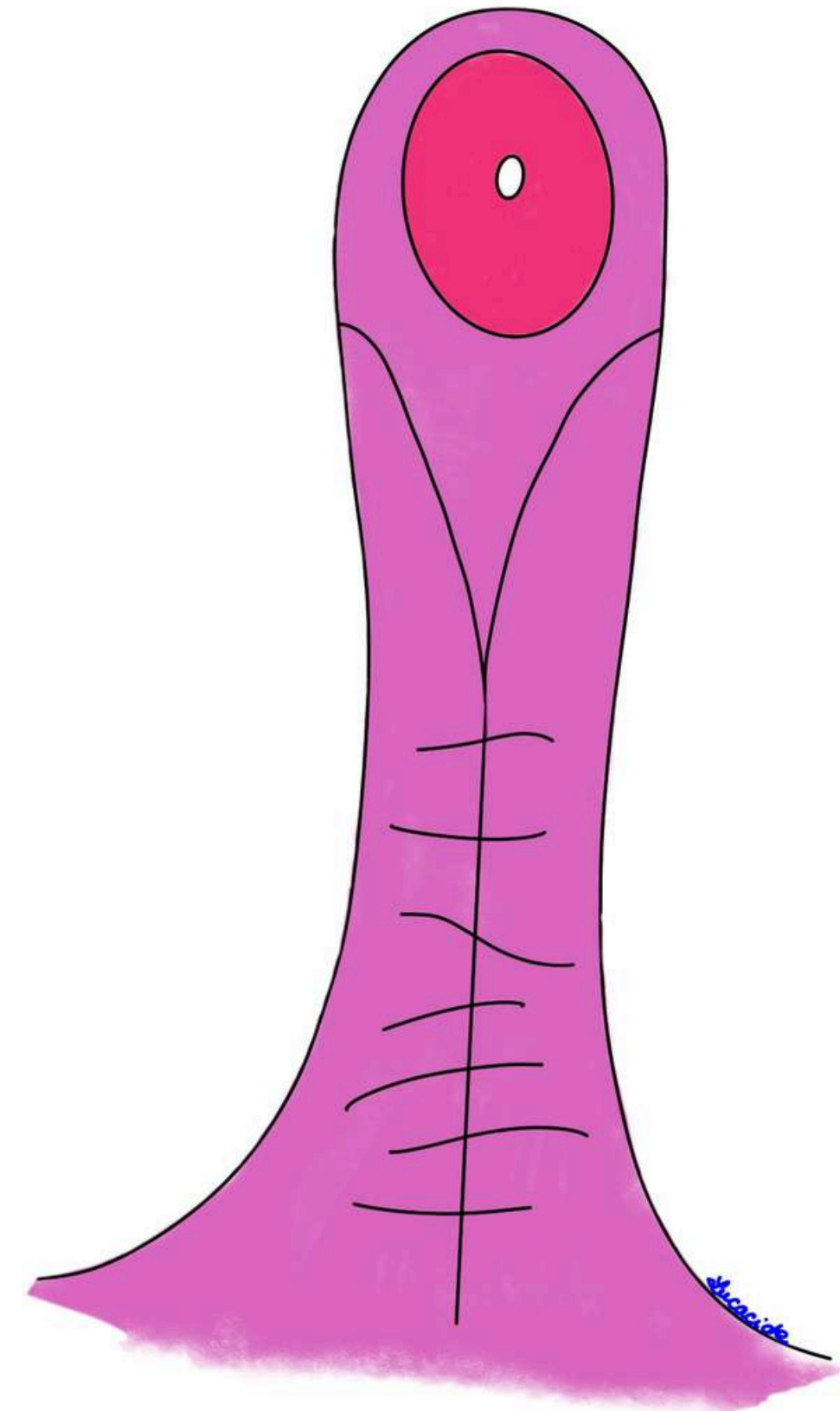
Musculo-membraneux - 8cm

Face antérieure + postérieure + partie supérieure

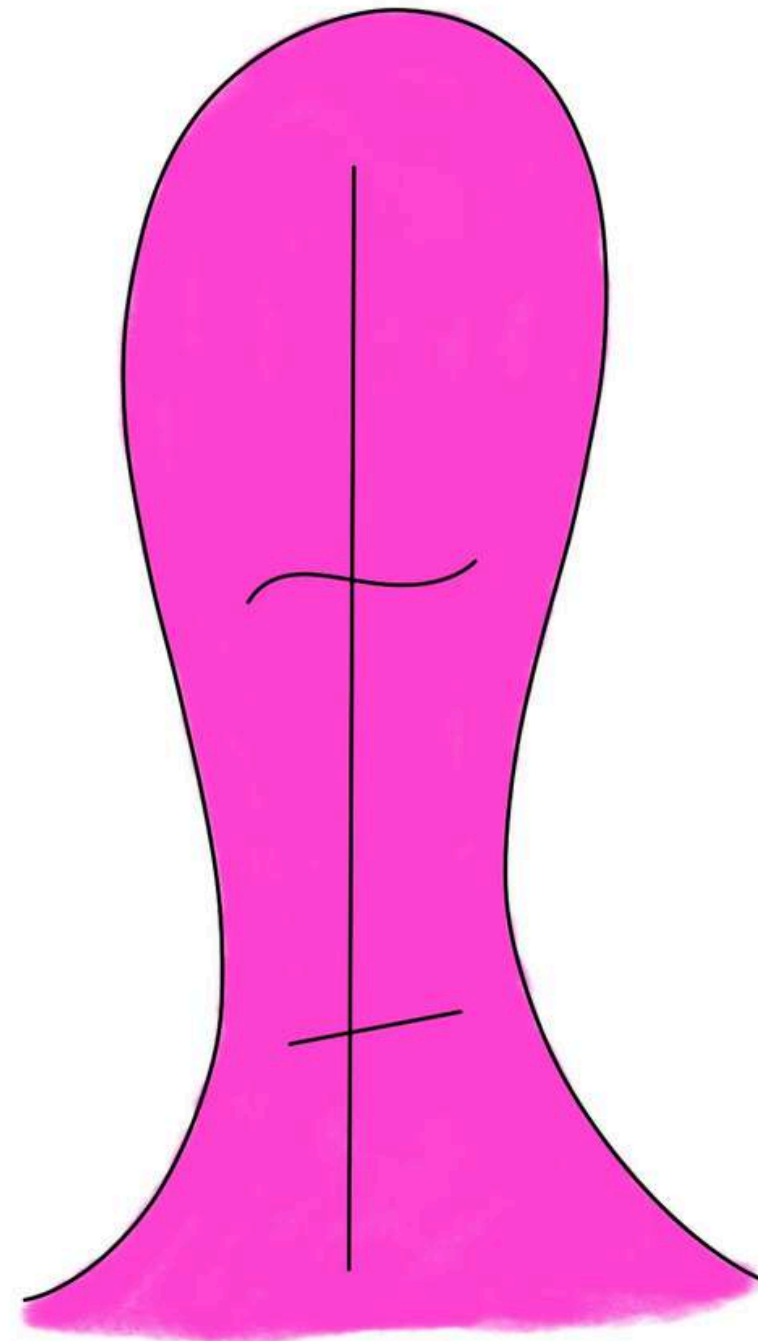
Lac spermatique = Fornix = Dôme du vagin =
Voûte



Pourquoi Ambroise Paré le décrit comme un palais de chien ?



Vagin de face

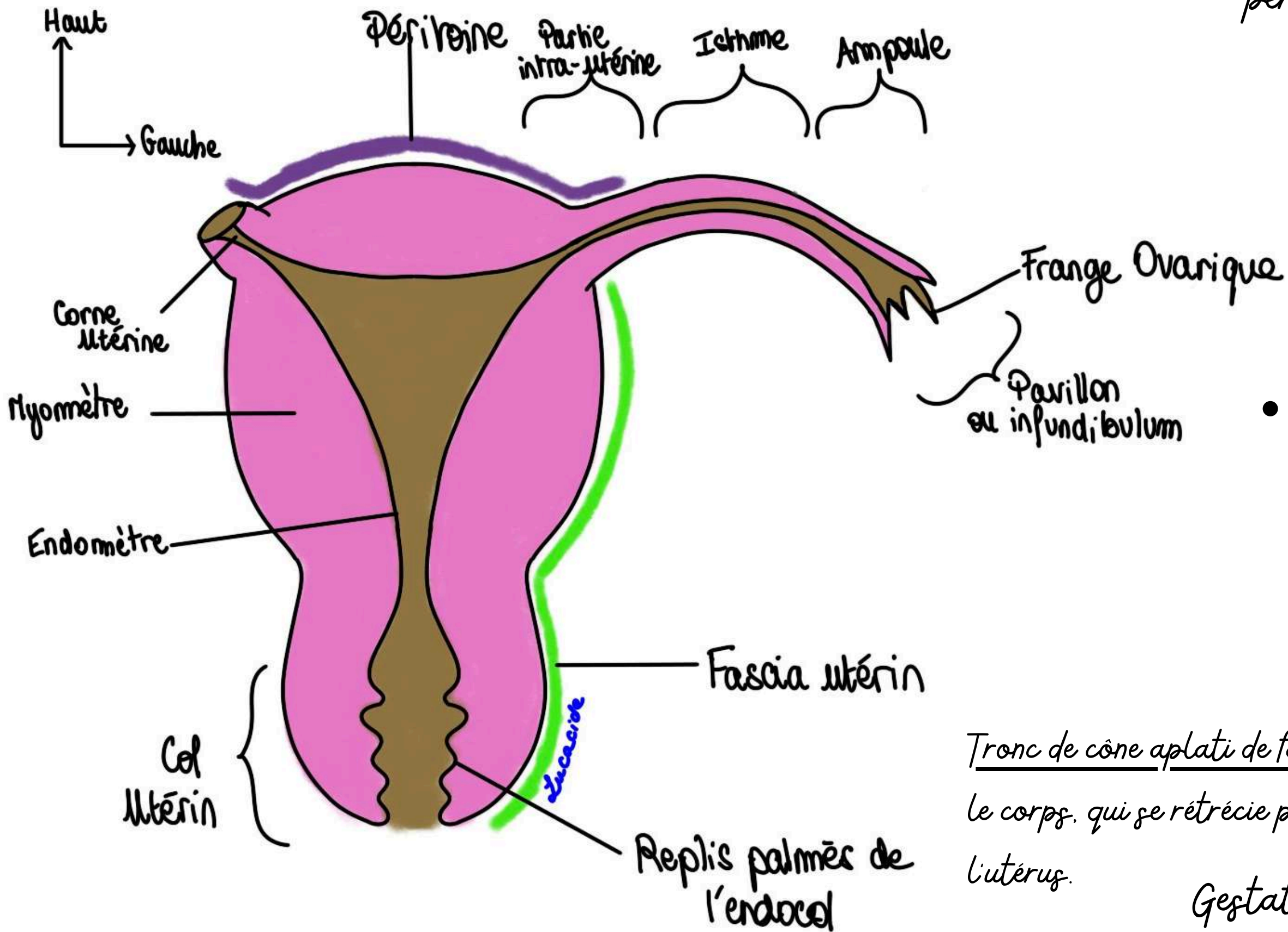


Vagin de dos

- Les rides disparaissent avec l'âge et les grossesses
- La colonne antérieure (la plus développée/marquée et donc c'est celle qui correspond le plus à cette description en palais de chien) → Impression de l'urètre féminin sur la face antérieure du vagin. Étendue de la base du vagin au trigone vaginal de Pawlick (= > projection du trigone vésical, cf appareil urinaire).
- La colonne postérieure sur la face postérieure (qui a des plis/rides très estompées).

Utérus :

Trois tuniques et très partiellement péritonisé :



- Tunique externe = **péritoine** déposé sur le fond de l'utérus ou **fascia utérin** là où il n'y a pas de péritoine.

- **Tunique moyenne musculaire = myomètre** = plusieurs couches musculaires nécessaire à l'accouchement. Une tumeur de cette couche sera donc un myome.


- **Tunique interne = endomètre** qui suit le cycle féminin. Rosé et relativement lisse, à la forme grossière d'un T à barre horizontale supérieure (forme du stérilet). Présente au niveau du col de l'utérus des replis dits palmés de l'endocol.

Tronc de cône aplati de face. Sa partie supérieure est le fond de l'utérus. Centrale = le corps, qui se rétrécit pour former l'isthme et se termine en bas par le col de l'utérus.

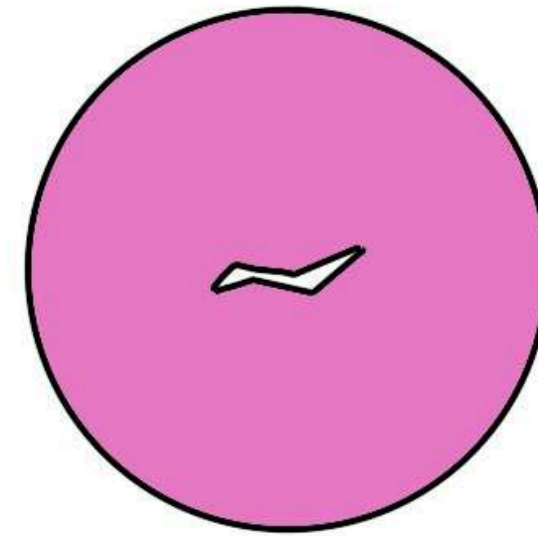
Gestation. Anteversé et antéfléchi sur une vue de profil

Col de l'Utérus :

Museau de tanche



Nullipare



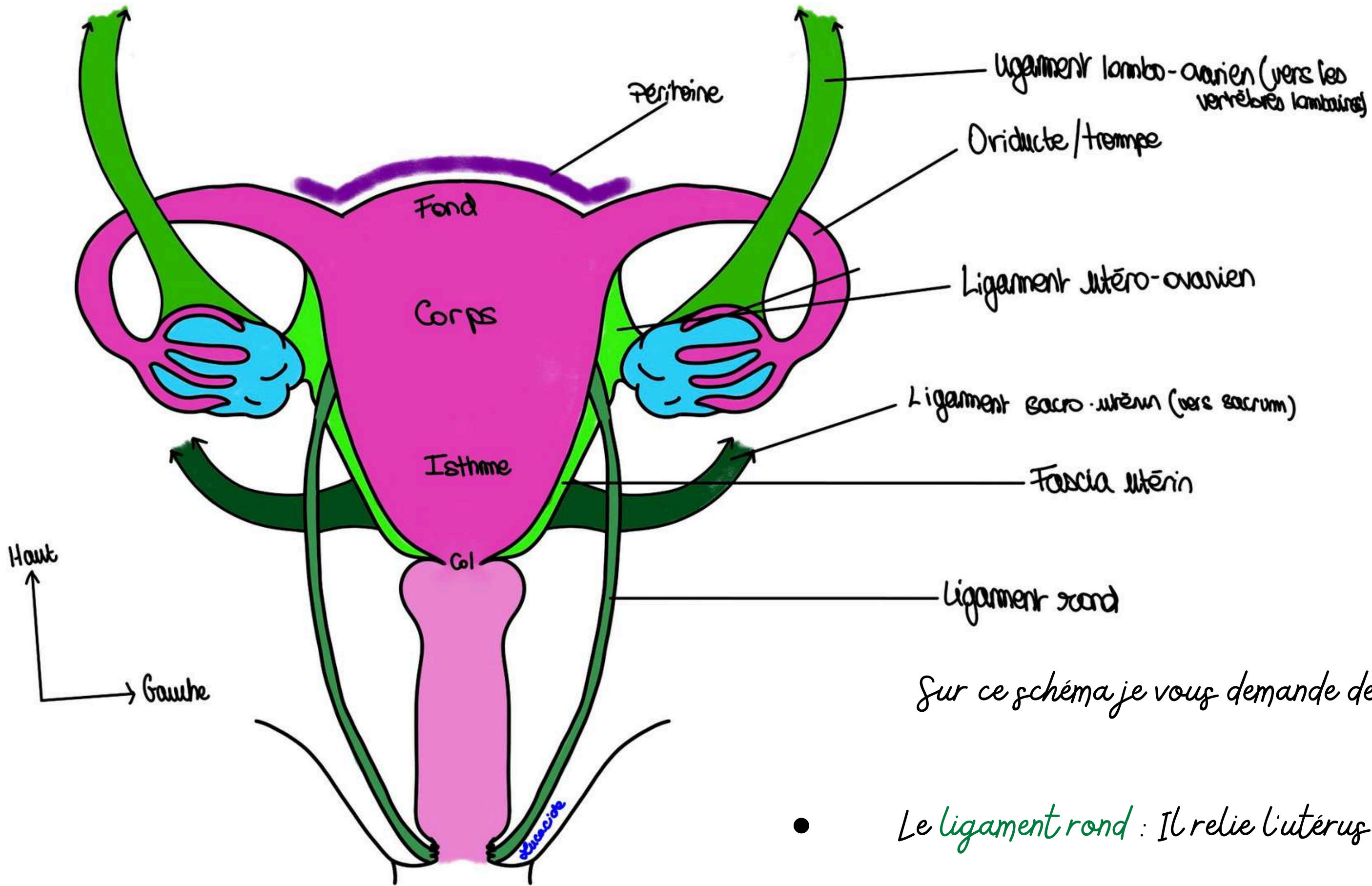
Primipare



Multipare

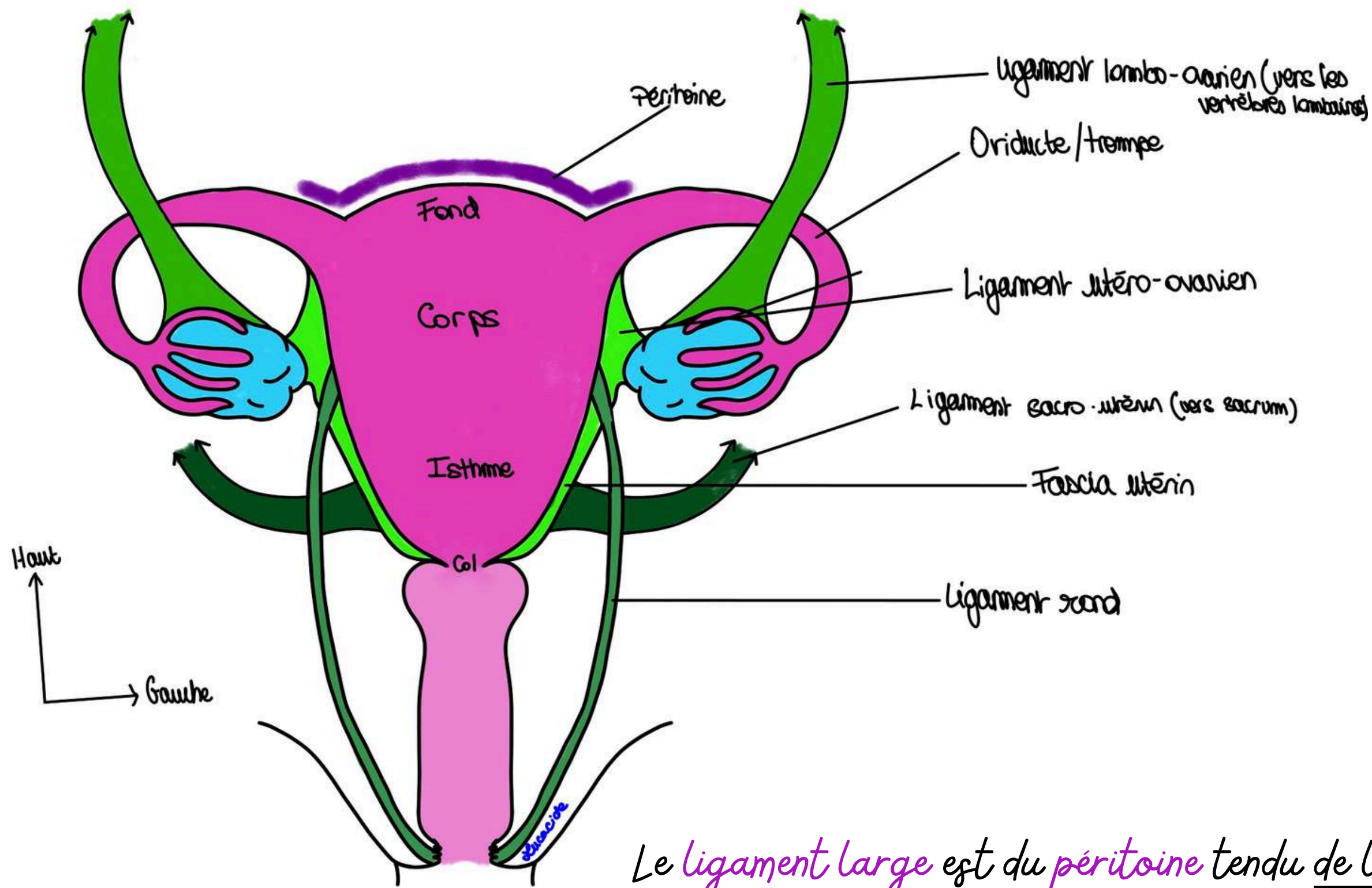
- Chez la nullipare : l'orifice annulaire ou aplati et régulier.
- Chez la femme primipare (un seul accouchement) : orifice utérin avec une ou deux irrégularités (quelques).
- Chez la multipare (deux accouchements ou plus) : diverses / plusieurs expansions.





Sur ce schéma je vous demande de retenir pour l'instant :

- Le **ligament rond** : Il relie l'utérus à la graisse des grandes lèvres
- Le **ligament utéro-ovarien** : Il relie l'utérus et les ovaires



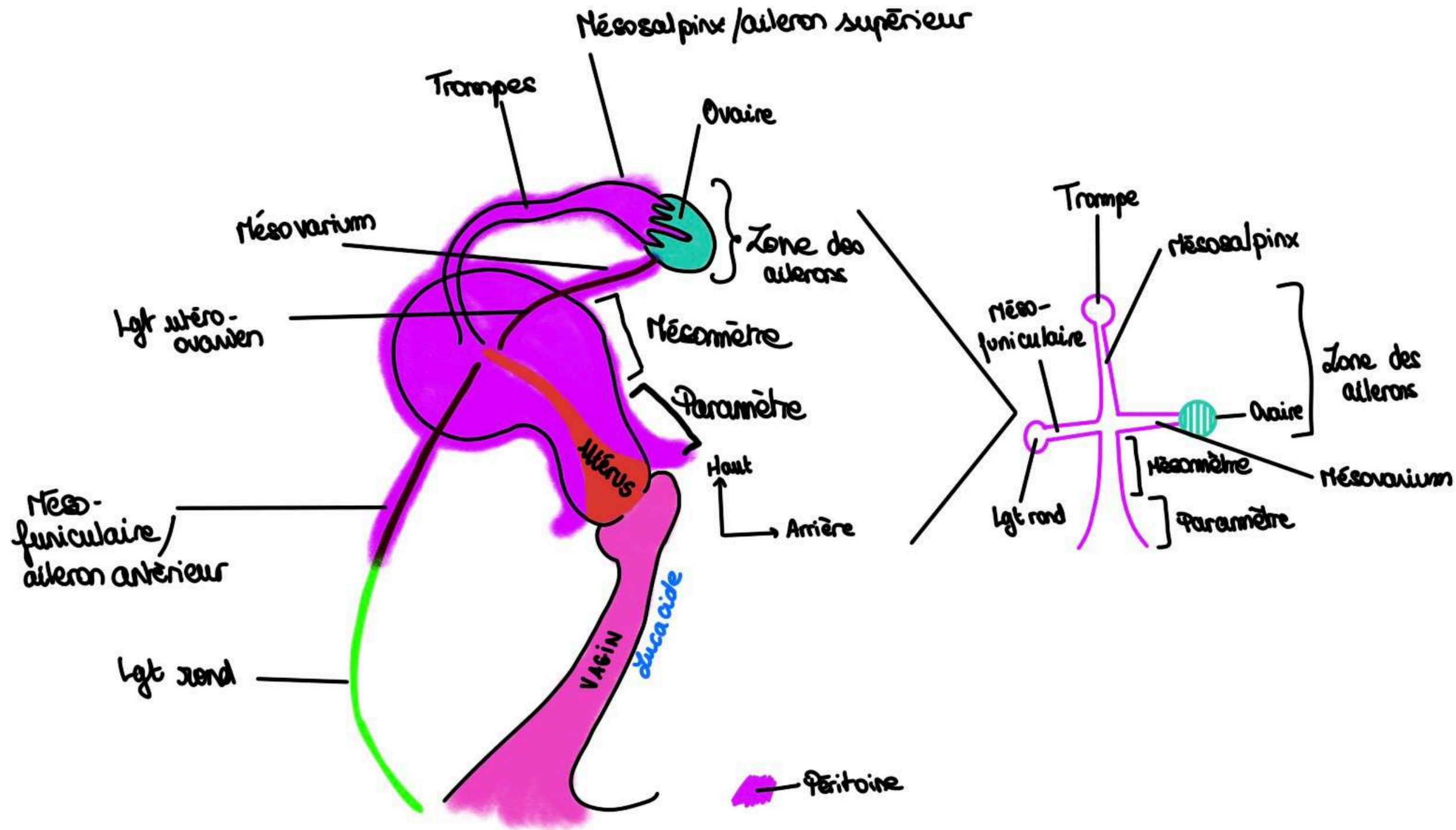
Le **ligament large** est du **péritoine** tendu de l'utérus aux parois de la cavité pelvienne. Il recouvre 3 éléments qui amarre l'utérus aux parois. Chaque élément plus sa portion de péritoine forme ce qu'on appelle un méso / aileron (les trois méso ensemble forment une partie du ligament large) :

III) Ligaments et Péritoine

- Le méso-funiculaire ou aileron antérieur = **péritoine** sous tendu par le **ligament rond**

- Le méso-salpinx ou aileron supérieur = **péritoine** sous tendu par l'oviducte

- Le mésovarium ou aileron postérieur = **péritoine** sous tendu par le **ligament utéro-ovarien**.



Il se prolonge ensuite par le mésomètre, une partie plus effilée, puis par le paramètre aux bords plus écartés. Mésomètre et paramètre forment la partie principale du ligament large.

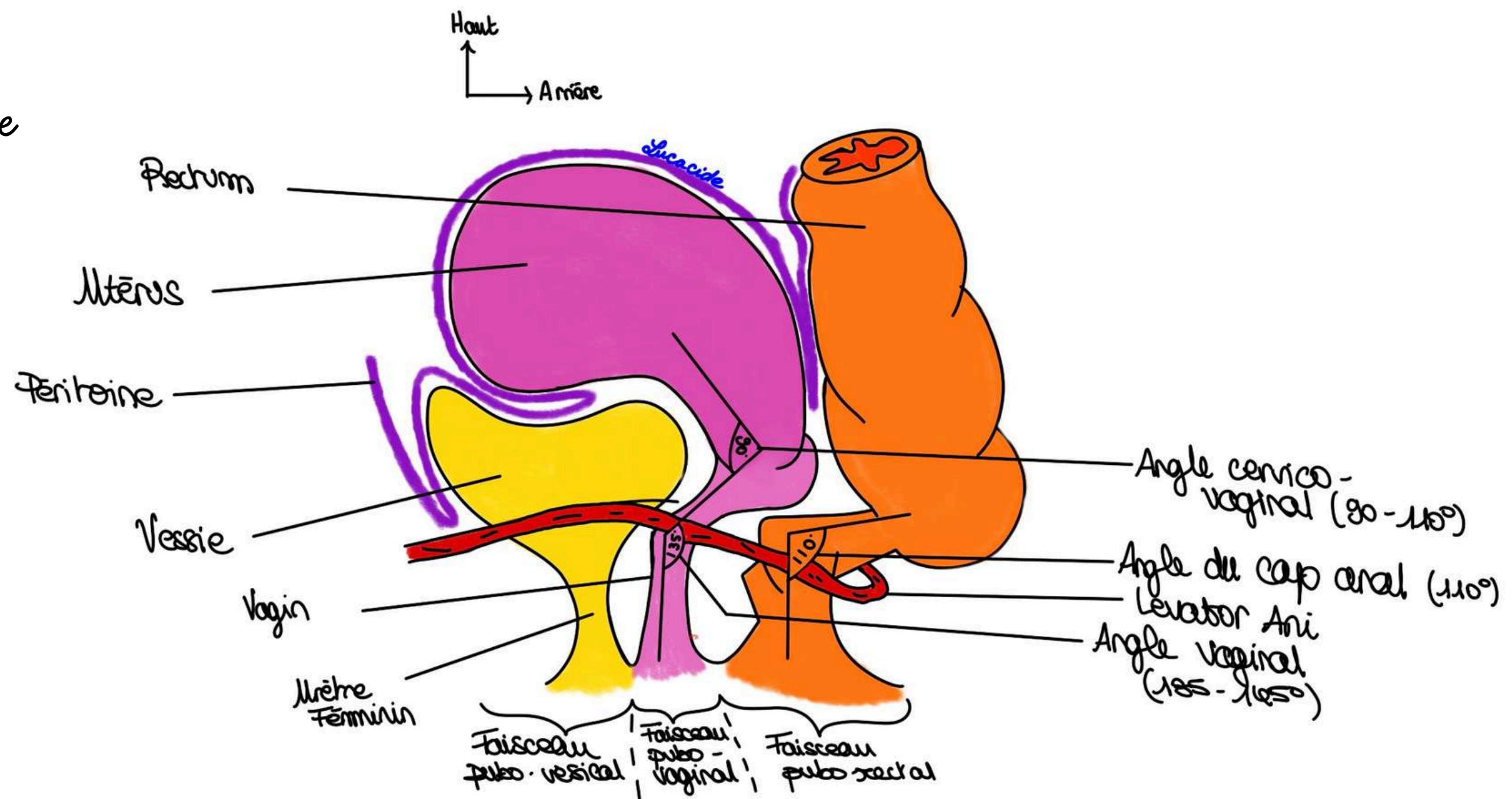
Tu récap : 3 ailerons + mésomètre + paramètre => ligament large

Le **péritoine** c'est comme une couverture qui recouvre certains organes.

Tout n'est pas plat donc il va parfois s'enfoncer dans du vide et former ce qu'on va appeler des culs-de-sac. Le péritoine est posé sur les OGI « comme un linceul sur un étendage ou comme un linceul sur un fantôme écossais ».

Entre vessie et utérus : Cul-de-sac utéro-vésical (s'il existe, car anatomie modale (elle concerne 30% des gens))

Entre l'utérus, le vagin et le rectum : cul-de-sac recto-vagino-utérin ou recto-vaginal. (on l'appelle le cul de sac de Douglas) la partie la plus basse de la cavité péritonéale.



DES QUESTIONS ?

