

Membre inférieur

Coucou tout le monde !!! J'espère déjà que vous allez bien et que vous passez une bonne journée ! On se retrouve aujourd'hui avec le cours sur le membre inférieur !! Vous allez voir ce cours est aussi un peu compliqué au début parce qu'il y a beaucoup d'infos mais une fois que vous le maîtrisez il devient super intéressant ! Je suis désolée d'avance ce cours est assez long mais promis y'a beaucoup de schémas. D'ailleurs si vous n'aimez pas trop mes schémas (sachez que j'y ai mis du cœur) n'hésitez pas à aller sur visible body pour mieux visualiser (même si vous aimez mes schémas vous pouvez y aller ça peut toujours servir !!) Alors j'espère que vous êtes tous super motivés et je vous souhaite bon courage pour ce cours ! Comme pour le membre supérieur cette fiche correspond aux vidéos du prof, j'actualiserai la fiche quand le cours présentiel aura eu lieu ! Les parties encadrées en violet ne seront PAS au programme de la TTR et de l'EB4 mais elles seront à la ST1 ! (Mes remarques seront écrites comme ça). Enjooy <3

Sommaire :

Ostéologie

- Le squelette de l'os coxal
- Le squelette de la cuisse
- Le squelette de la jambe
- Le squelette du pied

Articulations

- Articulation sacro iliaque
- Articulation coxo fémorale
- Articulation du genou
- Articulation de la cheville

Anatomie de surface et de profondeur

- Les muscles
- La vascularisation
- Innervation et système lymphatique

Annexe

- Les types d'articulations

Introduction

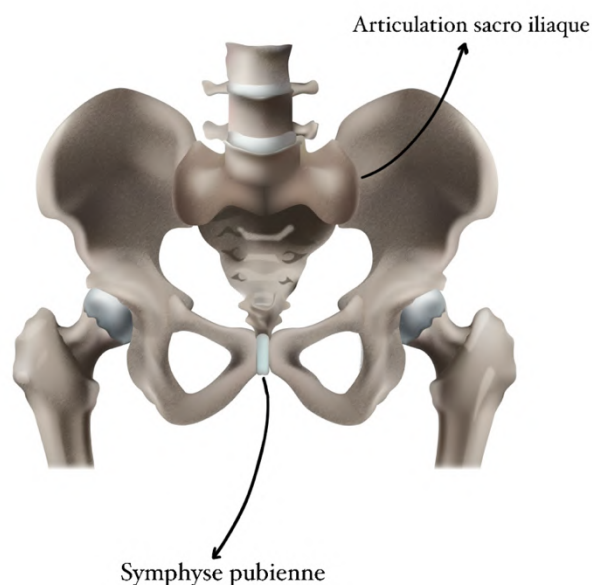
Le membre inférieur a pour fonction de **porter le corps**, il sert à la **déambulation** et à la **locomotion**

- Sa fonction se base sur **l'appui** et la **gravité**
- Pour permettre une position érigée (debout) que l'on considère comme une position économique, les articulations du MI sont très **stables** et **rigides** : le genou comme la hanche sont très solide et la **hanche** bien que mobile, est **rarement luxée** (*contrairement à l'épaule qui est mobile mais fragile et facilement luxée*)
- Cependant ces fortes contraintes articulaires entraînent une **usure** liée au temps, à la marche et les pratiques sportives qui ont pour conséquence d'abimer le cartilage (arthrose) (*on le reverra !*)
- Le membre inférieur aussi appelé **pelvien** (car relié au tronc par la ceinture pelvienne) se compose donc de **deux os coxaux** et du **sacrum** (formant le bassin), du **fémur** (au niveau de la cuisse) et du **tibia** et la **fibula** (au niveau de la jambe) *attention pour le MI la jambe n'est pas au niveau du fémur mais bien au niveau du tibia, c'est la cuisse au niveau du fémur (jambe ≠ cuisse)*

1) Ostéologie

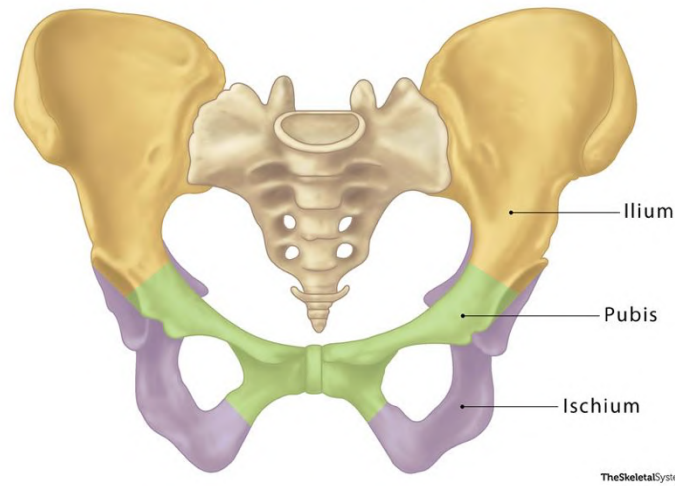
A) Squelette de l'os coxal

Le bassin est donc composé de **deux os coxaux** et du **sacrum** reliés par deux **articulations sacro-iliaques** (entre sacrum et os coxaux) et par la **symphyse pubienne** (entre les deux os coxaux)



Pour bien se représenter l'os coxal, il est important de comprendre son origine embryologique : il est en réalité composé de trois os fusionnés : **l'ilion**, **l'ischion** et le **pubis**. Ces trois éléments sont fusionnés au niveau de **l'acetabulum**. On compare cet os à une **hélice d'avion**. (*Vous le verrez sur les prochains schémas*)

Hip Bones



Maintenant on va étudier les différentes vues du bassin car on ne voit pas les mêmes éléments selon les vues (*vous verrez une fois que vous vous représentez les schémas dans votre tête ça devient logique*)

Vue latérale, exopelvienne (vu de l'extérieur) de l'os coxal :

(*Ici ça va un peu avoir l'air d'une liste de courses je suis désolée... mais il faut essayer de visualiser un max comme je vous l'ai dit puis après dans votre tête, ça va venir promis*)

- La **crête iliaque** (*l'élément qu'on palpe facilement et que vous sentez en touchant vos hanches*), elle se projette en L4- L5 et sert notamment de repère pour les ponctions lombaires
- **En avant :**
 - L'épine iliaque antéro supérieure = **EIAS**
 - L'épine iliaque antéro inférieure = **EIAI**
 - **L'échancrure interépineuse antérieure**
 - La **branche ilio-pubienne**
- **En arrière :**
 - L'épine iliaque postéro-supérieure = **EIP**
 - L'épine iliaque postéro-inférieure = **EIPI**

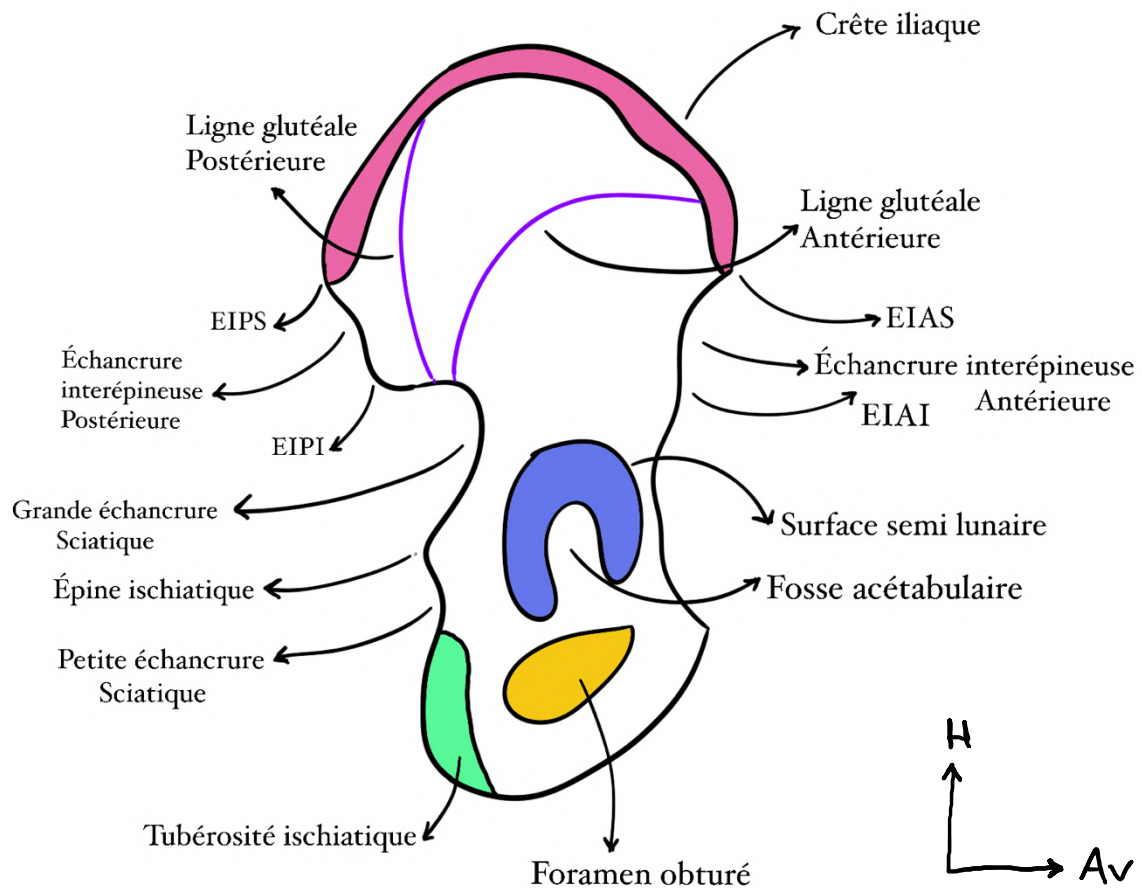
- L'échancrure interépineuse postérieure
- La **grande échancrure sciatique**
- La **petite échancrure sciatique**
- **Épine ischiatique**
- **L'ischion et sa tubérosité ischiatique**
- La **branche ischio-pubienne**

Sciatique = ischiatique (ça vient du même os : l'ischion)

Toujours sur cette vue latérale on peut distinguer trois zones :

- La **fosse iliaque externe** avec **2 lignes glutéales** antérieure et postérieure qui séparent les 3 zones d'insertions des muscles fessiers = **glutéaux : petit, moyen et grand**
- La surface articulaire de l'**acétabulum (ou cotyle)** avec 2 régions : la **fosse acétabulaire** et la **surface semi-lunaire recouverte de cartilage**. Au centre de cette SA, on voit la fusion entre les 3 os embryonnaires qui constituent l'os coxal : l'ilion, l'ischion et le pubis (*on l'a vu tout à l'heure*)
- **Foramen obturé (un trou en gros)** recouvert par la **membrane obturatrice**.

C'est parti pour le schéma !!

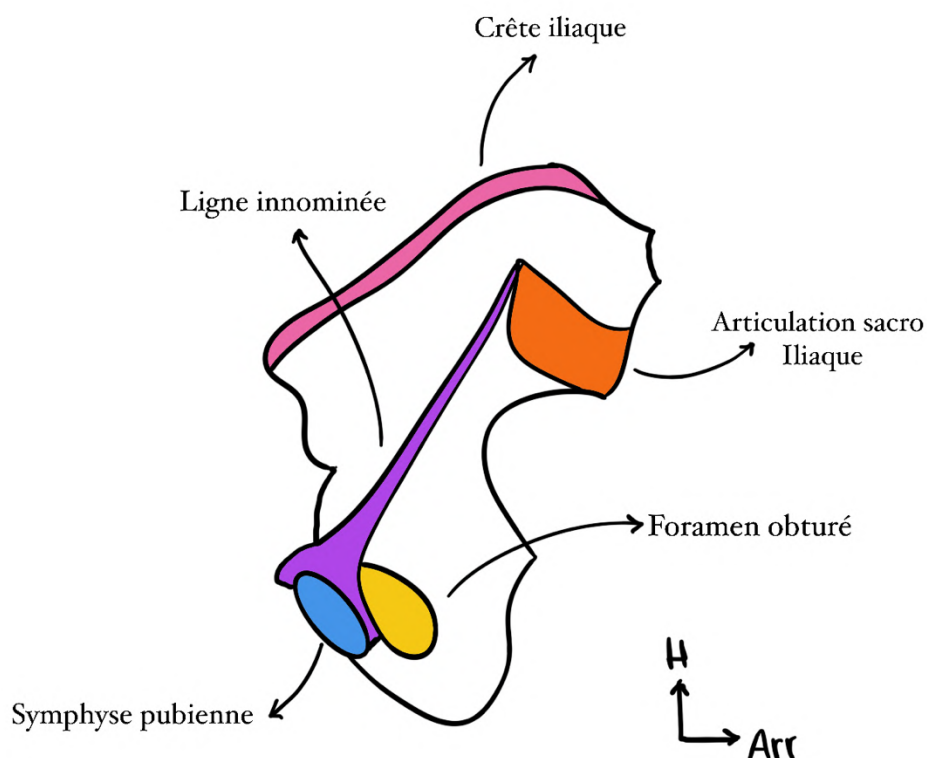


Vue médiale, endopelvienne (vue de dedans) de l'os coxal :

- La crête iliaque
- EIPS, échancrure interépineuse postérieure, EIPI
- EIAS, échancrure interépineuse antérieure, EIAI
- Grande incisure ischiatique, épine ischiatique, petite incisure ischiatique
- Foramen obturé
- Articulation sacro iliaque
- La **ligne innominée** +++ qui rejoint le pubis (en faisant un angle de 4° avec l'horizontale, *pas super important l'angle*) en avant et délimite :
 - La fosse iliaque interne au-**dessus** de la ligne innominée = cavité abdomino-pelvienne
 - Le petit bassin, la cavité pelvienne au-**dessous** de la ligne innominée : foramen obturé, symphyse pubienne... (le plus profond)

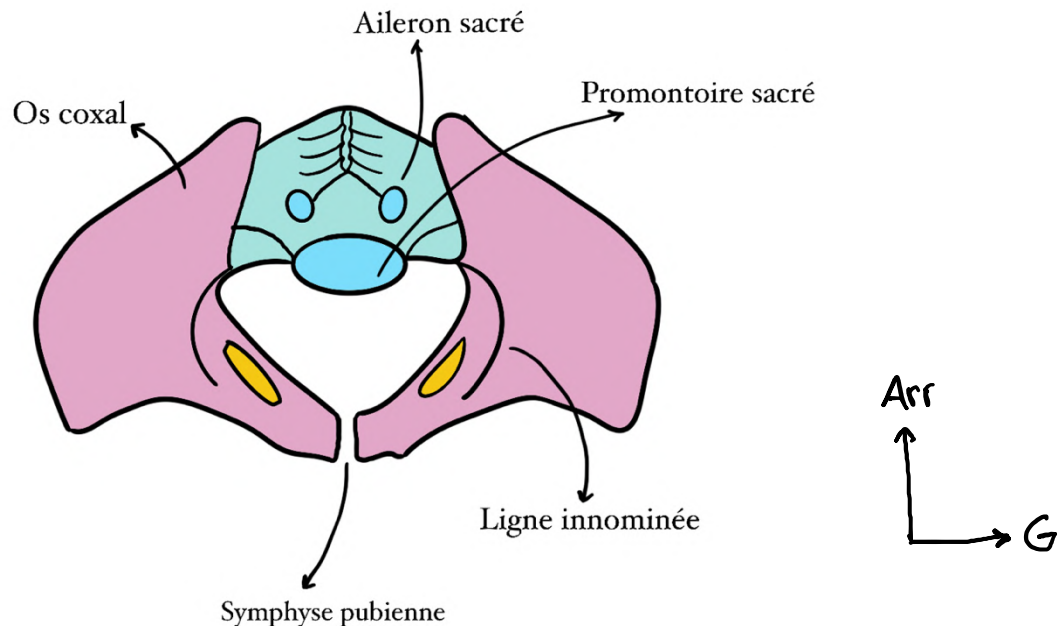
En gros ce qu'on voit en plus sur la vue endopelvienne c'est la ligne innominée ! Et on ne voit plus l'acetabulum parce que c'est ici qu'il y a l'articulation coxo fémorale qui se fait donc en exo pelvien (logik). On voit aussi l'articulation sacro iliaque puisque le sacrum s'articule avec la face endopelvienne de l'os coxal

Aparté sur la ligne innominée, globalement c'est une ligne imaginaire qui, comme je vous l'ai dit au dessus sert notamment à délimiter les zones du bassin, elle part du plateau de S1 et part vers le pubis. Elle passe par des points spécifiques mais c'est vraiment pas à savoir le prof n'en parle pas, comprenez juste bien que la ligne innominée est visible en médial (et en supérieur) et apprenez quelles zones de bassin elle délimite.



Vue supérieure :

- Le pubis
- La **ligne innominée** : visible seulement sur vue endopelvienne ou supérieure ++ (*on répète comme ça rentre*)
- L'**aileron sacré** (*sacrum en bleu sur le schéma suivant*)
- Le **promontoire** = bord antérieur du plateau vertébral sacré S1

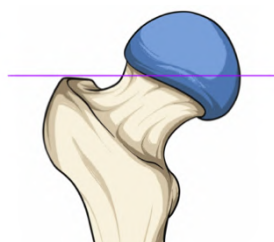
**B) Squelette du fémur (la cuisse)**

Ce qu'il faut retenir dans un premier temps sur le fémur c'est qu'il s'agit de l'os **l'unique os de la cuisse** ainsi que l'os **le plus long** du corps humain.

Au niveau de son épiphyse proximale on retrouve la **tête fémorale** dont le diamètre varie entre 46 et 52 mm et forme le **2/3 d'une sphère** (*utile à savoir pour les prothèses*) contrairement à l'humérale (1/3) (*tut rappelles*)
(On se souvient épiphyse, métaphyse, diaphyse dans le cours MS)

Vue antérieure :

La tête fémorale doit être alignée avec le grand trochanter

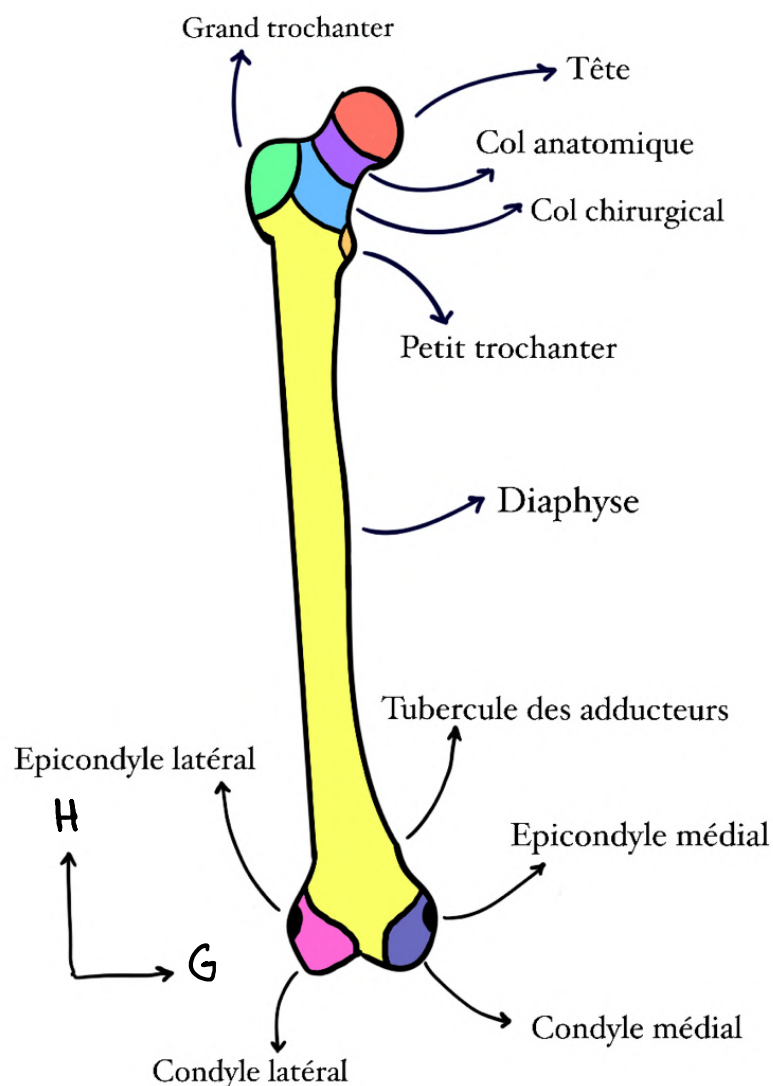


Après cette tête s'observe un rétrécissement appelé **col anatomique** (*juste sous le cartilage de la tête*) puis deux tubérosités : le **grand et le petit trochanter** (*que l'on aperçoit mais qui est bien postérieur, pour le voir en radio de face on doit amener la jambe en rotation externe maximale*)

Alors là c'est super important ! (C'est le même principe que pour l'humérus) :

Les cols sont des zones rétrécissements et surtout de faiblesses : **40%** des fractures concernent alors cette région du **col anatomique**

Pour ce qui est des autres fractures elles concernent quant à elles la **zone intertrochanterique**. *Mais qu'est ce que c'est la zone intertrochanterique ?* Comme sont nom l'indique il s'agit de la zone entre les deux trochanters ou se situent donc **60%** des fractures. On la qualifie alors de **col chirurgical**.

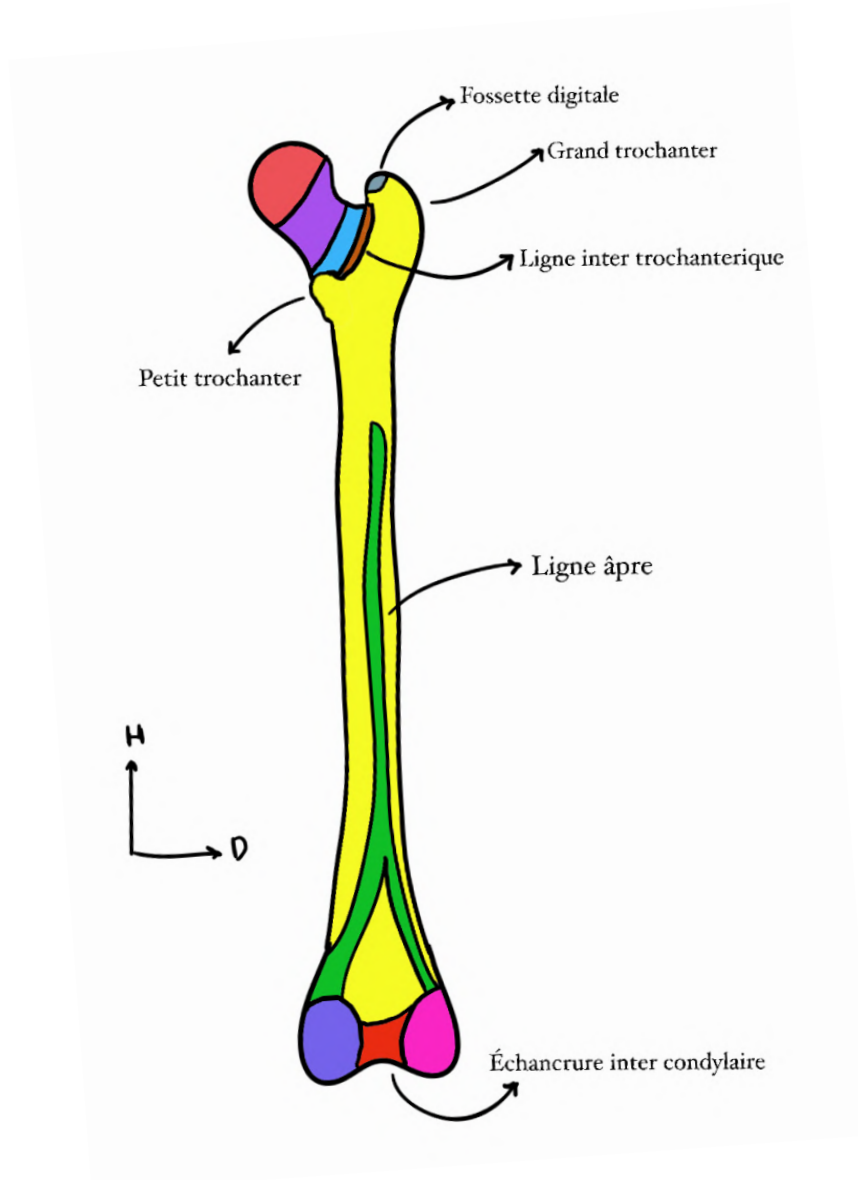


Vue postérieure :

On peut observer le **col du fémur** et le **petit et le grand trochanter** ainsi que la **ligne inter-trochantérique** qui est aussi bien + visible en postérieur.

Par ailleurs on observe également la **fossette digitale** ou trochantérique qui est l'élément sur la face médiale du grand trochanter Elle est importante : c'est le point d'insertion des **muscles pelvitrochantériens**. *On doit la connaître quand on opère pour remplacer la hanche (en particulier le col et la tête), parce qu'on doit sectionner une partie de ces muscles pelvitrochantériens.*

Enfin la **ligne âpre** est un élément postérieur qui est un point d'accroche important pour les muscles de la cuisse.



Au niveau de l'épiphyse distale :

On retrouve **deux condyles fémoraux** (médial et latéral)

En avant : ils se réunissent pour s'articuler avec la patella (rotule)

En arrière : on observe le relief des condyles fémoraux et **l'échancrure intercondyloire** qui donne lieu à l'insertion des ligaments croisés (*on en reparle après don't worry*)

On voit également la **bifurcation** de la **ligne âpre** en médial et latéral

On observe également comme pour l'humérus (MS) **deux épicondyles** : médial et latéral (*au dessus des condyles*)

Enfin on peut voir le **tubercule des adducteurs** (*adducteurs = 2 D comme dans DeDans donc c'est médial*) qui est caractéristique ++ : c'est le lieu de passage du **pédicule fémoral** initialement à la partie antérieure du fémur (*on en reparle dans la partie vascu !*) qui devient à cet endroit le **pédicule poplité postérieur** (*en gros quand il passe au niveau de ce tubercule des adducteur, le pédicule fémoral antérieur devient pédicule poplité postérieur*)

(Pédicule = nerf + artère + veine d'une même zone)

C) Squelette de la jambe

Le squelette jambier se compose de deux os : le **tibia** et la **fibula**

On décrit le tibia comme **massif** et dans l'axe de la jambe

La fibula, **latérale** n'a pas d'intérêt fondamental selon le prof (*la pauvre*) (on l'utilise en partie pour des greffes osseuses) et elle est en **supérieur** légèrement **postérieure** par rapport au tibia

Sur une vue antérieure :

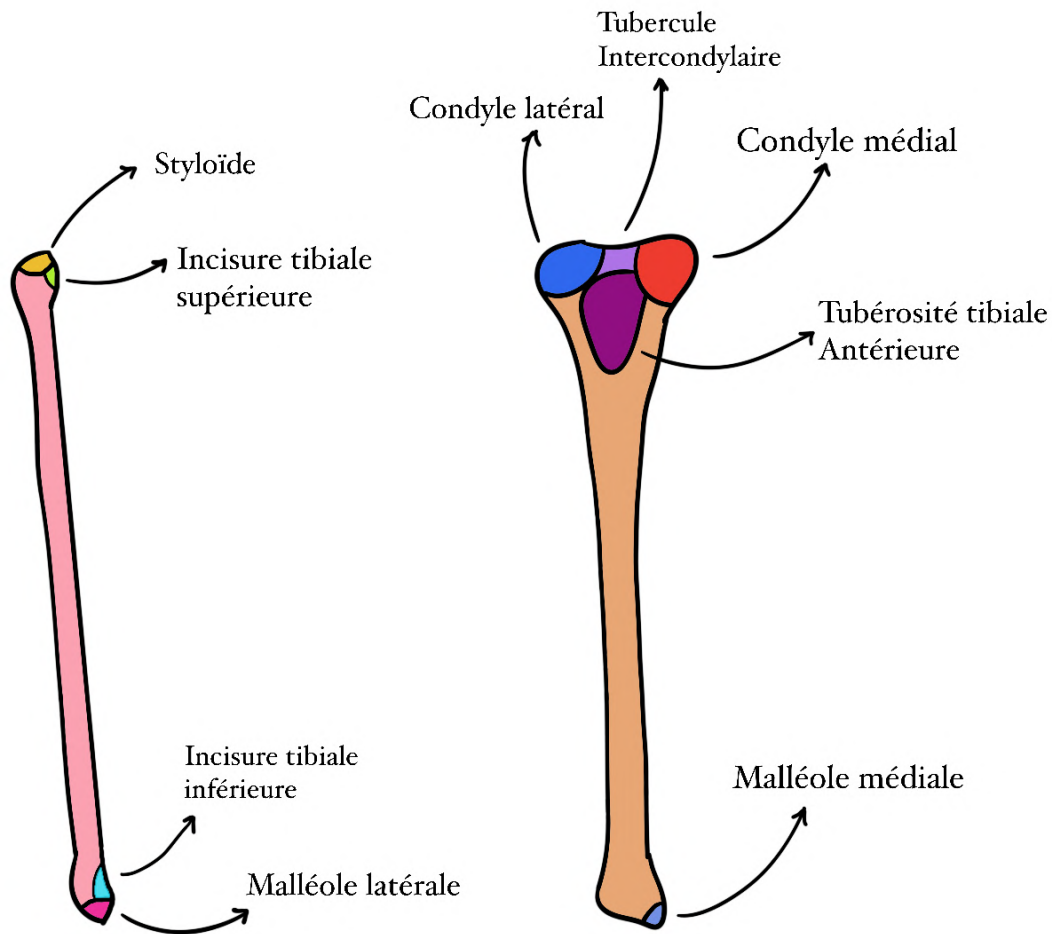
On observe en proximal **deux condyles tibiaux** :

- Le condyle latéral, **convexe** qui s'articule avec le condyle fémoral latéral. En dessous de ce condyle tibial latéral s'insère la tête de la fibula on parle **d'articulation tibio-fibulaire supérieure**. (*Essayez de bien visualiser ++*)
- Le condyle médial, **concave** qui s'articule avec le condyle fémoral médial

Pour savoir quel condyle est convexe ou concave j'ai un mémo !

On met ses ex de côté (donc le condyle sur le côté, latéral, est convexe)

On note également la **tubérosité tibiale antérieure (TTA)** qui est le lieu d'insertion du **ligament rotulien** (*on y revient après*)

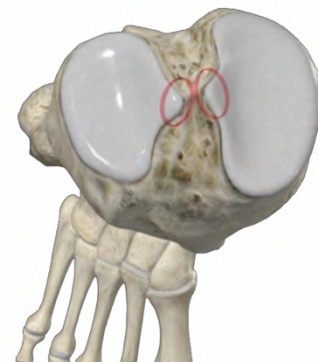


Sur l'épiphyse distale :

- L'articulation tibio-fibulaire inférieure qui participe à l'articulation de la cheville
- La **malléole latérale** (sur la fibula)
- La **malléole médiale** (sur le tibia)
- L'os du tibia s'évase pour former l'articulation de la cheville

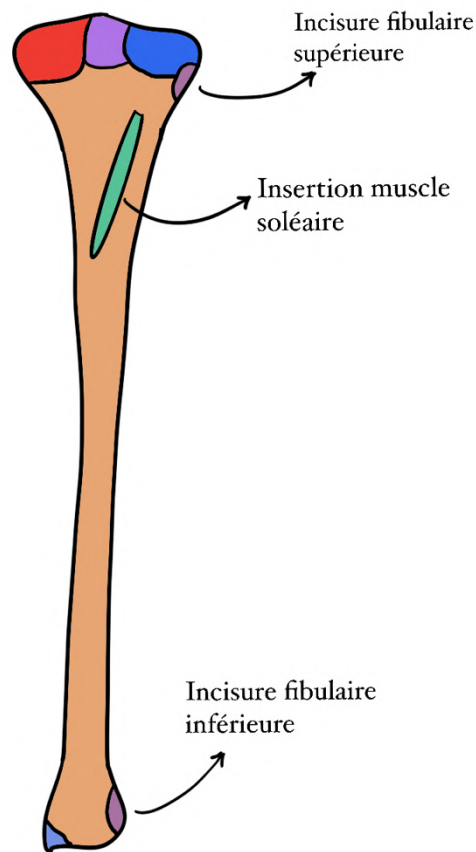
Vue supérieure

On peut voir entre les condyles tibiaux voir les **tubercules intercondyllaires**, médial et latéral.



Vue postérieure :

- Les **sites d'articulation tibio-fibulaire** (les incisures fibulaires)
- Une ligne d'insertion pour le muscle **soléaire** (*un muscle du mollet, on en reparle après*)



La patella

La patella (rotule) est un os sésamoïde constant (*os situé dans un muscle ou un tendon*)

Elle est limitée en arrière par le **fémur** et au dessus par le **muscle quadriciptal** (*Elle est coincée entre fémur et quadriceps en gros*)

Ce qu'il faut retenir c'est qu'elle est l'élément essentiel de l'**appareil extenseur du genou** (*j'explique ça de suite*)

=>Au dessus du genou les quatre chefs du quadriceps se réunissent en un **tendon quadriciptal** sur le bord supérieur de la rotule. Ce tendon se prolonge

en **ligament rotulien** qui lui-même s'insère sur la tubérosité tibiale antérieure (TTA)

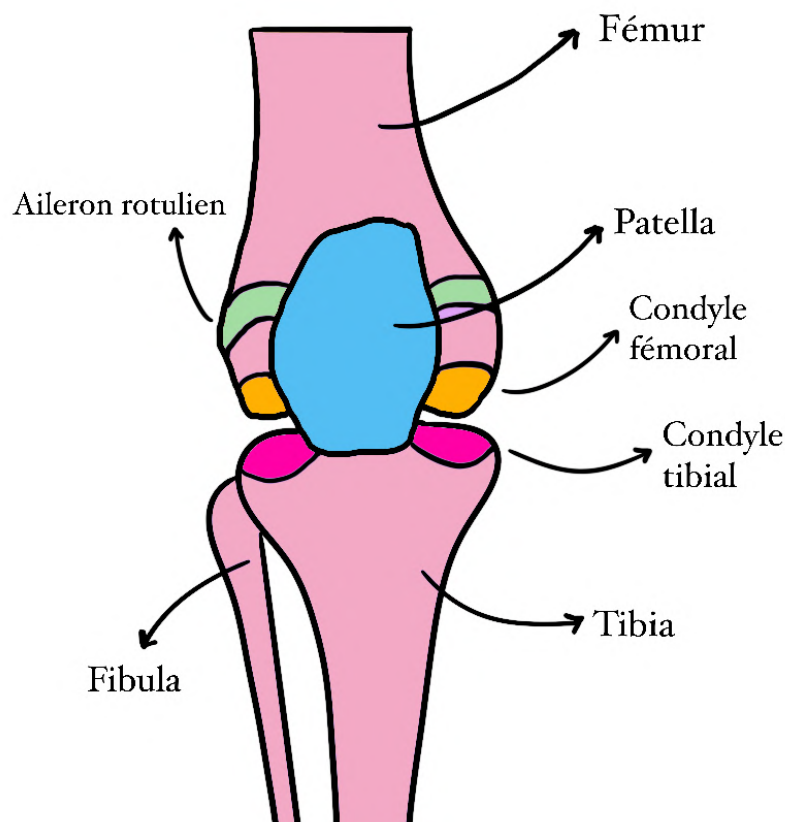
Pour mieux comprendre il faut différencier tendon et ligament :

Tendon : entre muscle et os (ici entre quadriceps et patella)

Ligament : entre deux os (ici patella et TTA du tibia)

On note également sur les cotés des **ailerons rotuliens** qui servent à la **stabilité** (*Du tissu fibreux fibres sur le côté de la patella selon internet*)

On retient que le genou est **palpable** en sous cutané : fémur, patella et tibia



D) Squelette du pied

Le squelette du pied est divisé en deux : le **tarse** et le **métatarse**

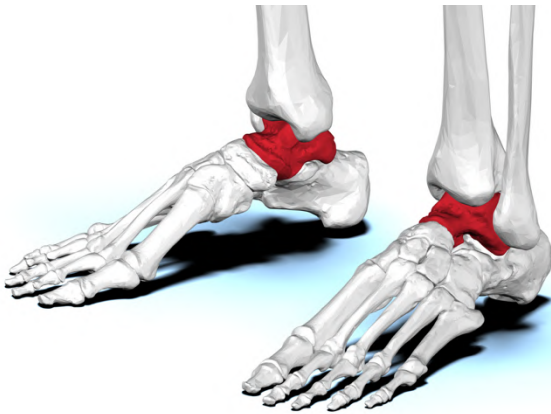(Attention c'est presque comme la main donc on ne confond pas ! Le prof nous a piégé sur ça à l'examen classant...)

Le tarse :

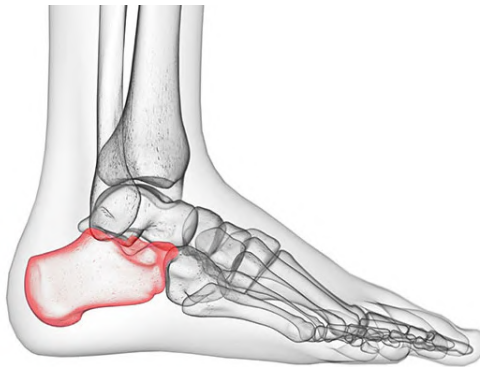Le tarse est lui-même divisé en deux : le tarse **antérieur** et **postérieur**

Postérieur : (il reçoit l'axe jambier par l'intermédiaire du tibia)

Le **talus** :



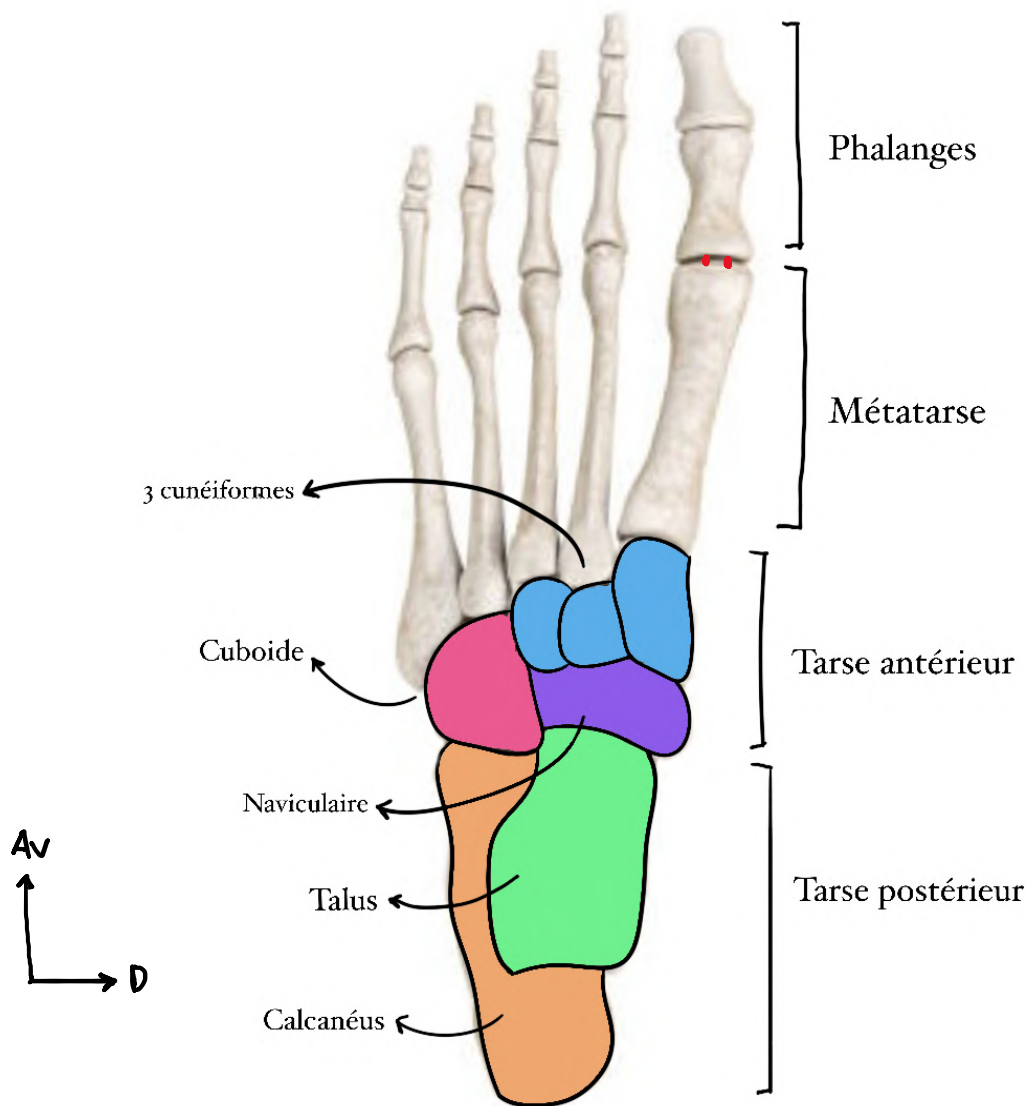
Le **calcaneus** :



Le calcaneus correspond au talon (*oui c'est bien le calcaneus qui correspond au talon et pas le talus...*)

Antérieur :

On a 5 os : **naviculaire**, **cuboïde** et les **trois cunéiformes** (latéral, intermédiaire, médial)

**Le métatarse :**

Composé de **5 os** et se prolonge par les **phalanges (les orteils)**

Le premier orteil s'appelle **l'hallux** et a notamment **deux petits os sésamoïdes**

(les deux points rouges) au niveau de la base de sa première phalange

D'ailleurs comme pour le pouce de la main l'hallux n'a que **deux phalanges** et pas trois comme les autres

C'est fini pour l'ostéologie (bravo d'avoir fini cette partie vous êtes des boss), plein de courage pour la suite, vous allez voir c'est intéressant !!

2) Articulations du MI

Avant de commencer cette partie, il est important de faire une distinction entre : (rappels du MS)

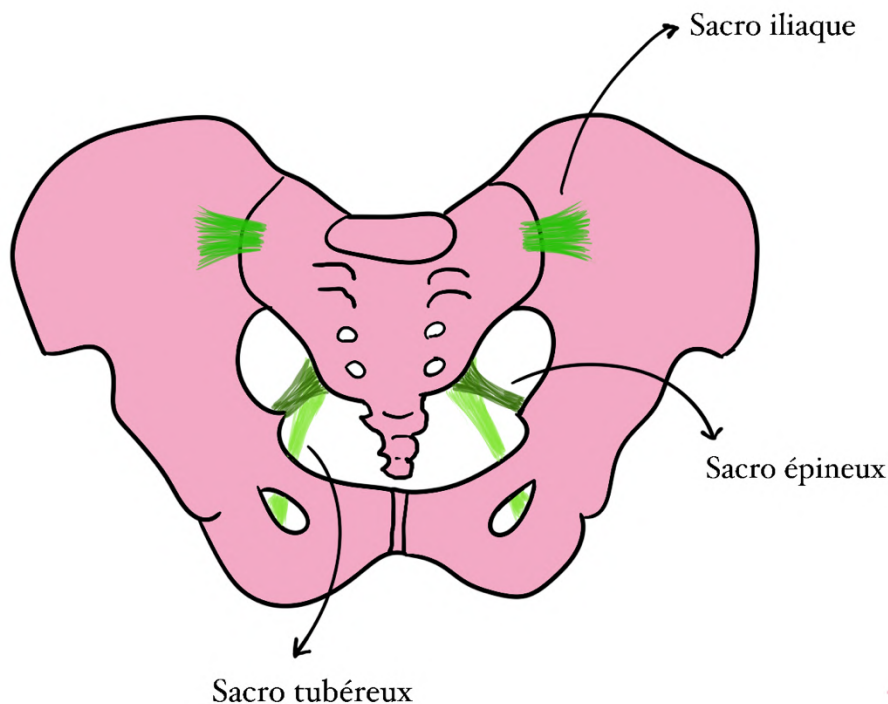
Les articulation **synoviales /diarthrose** et les articulations **syssarcoses**

- Une articulation **synoviale/diarthrose** est mobile et maintenue par des ligaments eux même unis par la **capsule articulaire**. Cette capsule articulaire délimite la cavité articulaire. Aux extrémités des os de ces articulations, on retrouve du **cartilage hyalin (coucou l'histo)**. Enfin ces articulations sont recouvertes d'une substance visqueuse lubrifiante appelée la **synovie** qui est créée par de la membrane synoviale.
- D'autre part, une articulation **syssarcose** est **non cartilagineuse**

A) Articulation sacro iliaque

Dans un premier temps, on peut noter **trois ligaments** importants qui relie le sacrum a l'os coxal

- Le **ligament sacro-épineux** qui se dirige en avant (*vers l'épine ischiatique*)
- Le **ligament sacro-tubéreux** qui se dirige en arrière et vers le bas (*vers la tubérosité ischiatique qui est en bas et en arrière*)
- Le **ligament sacro iliaque antérieur** (vers l'ilium)



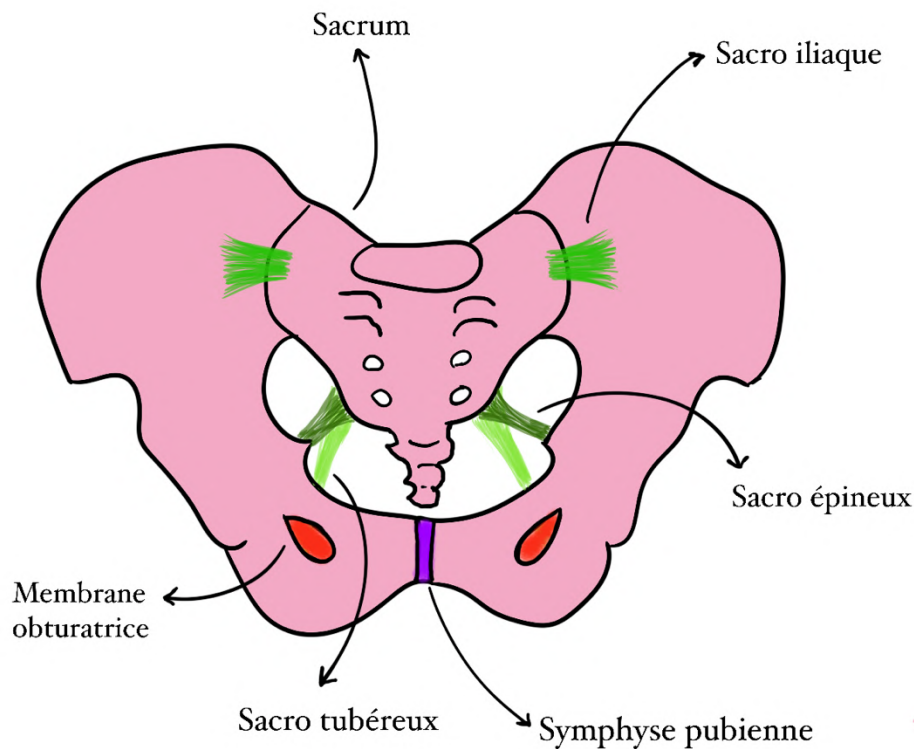
Globalement a propos de l'articulation sacro iliaque, on retient qu'elle est **plane**, **peu mobile** et qu'elle est en partie maintenue par les ligaments sacro-iliaques antérieurs

Petite aparté sur la mobilité : il est parfaitement physiologique que cette articulation ne soit pas mobile, sinon on aurait des douleurs conséquentes. Le professeur mène d'ailleurs des recherches sur les lombalgies (douleurs lombaires) qui seraient en fait dû à une trop grande mobilité de cette articulation sacro-iliaque (pas très important à savoir mais intéressant et ça permet de retenir que ce n'est pas très mobile)

Toujours au niveau de l'environnement coxal :

On peut noter la présence d'une **symphyse pubienne** qui est une articulation fibro-cartilagineuse (*cf histoo*) très peu mobile entre les deux os coxaux

On remarque aussi la **membrane obturatrice** qui laisse passer le pédicule obturateur (*on revoit ça après !*)



B) Articulation coxo fémorale

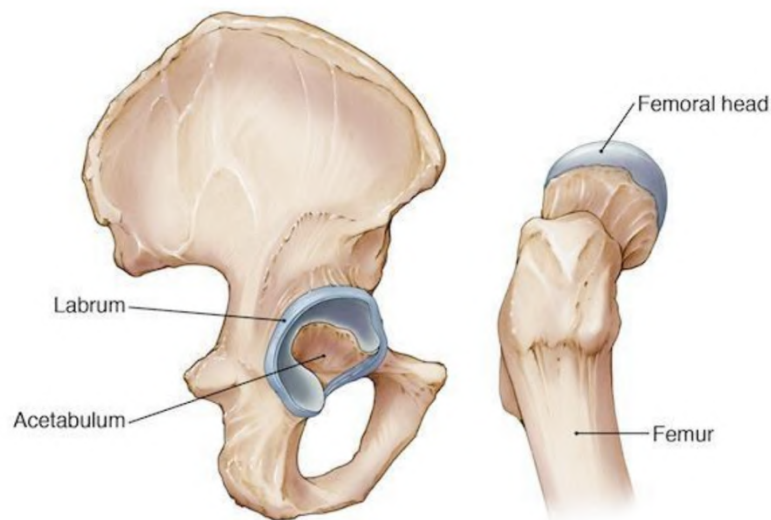
L'articulation coxo-fémorale est **sphéroïde (3 DDL)**

- Elle a une **grande congruence** puisque la tête fémorale forme le **2/3 d'une sphère**
- On peut donc retenir qu'elle est **plus congruente et stable que l'épaule** (1/3 de sphère)

- On trouve un **labrum** qui augmente la congruence entre la tête fémorale et la **cavité cotyloïde**

La cavité cotyloïde (= *acétabulum*) est composée de deux éléments :

- Une surface articulaire semi-lunaire en périphérie : le **labrum acétabulaire**
- Une **cavité acétabulaire non cartilagineuse au centre**



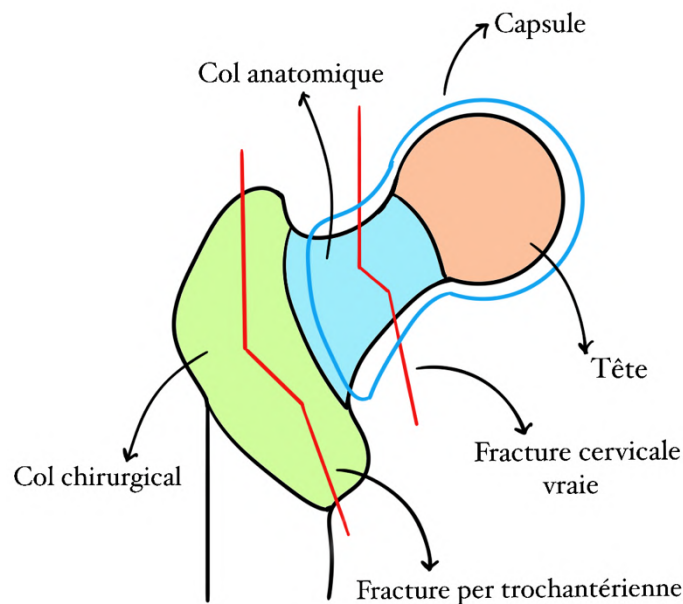
Au niveau de cette articulation on retrouve des ligaments qui renforcent la capsule (élément solide) :

- Ce sont les **ligaments pubo-fémoraux, iliaux-fémoraux et ischio-fémoraux** (*qui relie la tête fémorale aux trois parties de l'os coxal*)
- La **luxation** de la hanche est donc très **rare** dû à cette congruence et aux masses musculaires et gros ligaments stabilisant l'articulation (*luxation = déplacement anormal de surfaces articulaires, elles ne s'articulent plus correctement ensemble*)
- Cependant le ligament de la tête fémorale contient une grande partie des **pédicules qui vascularisent la tête fémorale**. Ainsi en cas de luxation (rare), on aura un **risque de nécrose de la tête fémorale**. *Car la luxation peut sectionner ce pédicule et si la tête n'est pas vascularisée elle peut nécroser*

La capsule renfermant l'articulation va jusqu'au col fémoral (de ce fait toutes les fractures du **col anatomique (cervicales)** sont dites **intra-capsulaires vraies** alors que les fractures **per-trochantériennes** sont **extra capsulaires**) (*la capsule n'inclue pas les trochanters*)

On peut noter que ces fractures sont très courantes (*surtout chez les personnes âgées*)

On peut également avoir des fractures de la **diaphyse** qui provoquent une impotence fonctionnelle totale



Enfin pour ce qui est de l'**arthrose** : elle est **très courante** car le poids du corps s'applique sur l'articulation, le cartilage s'use. On parle de **coxarthrose**.

C) Articulation du genou

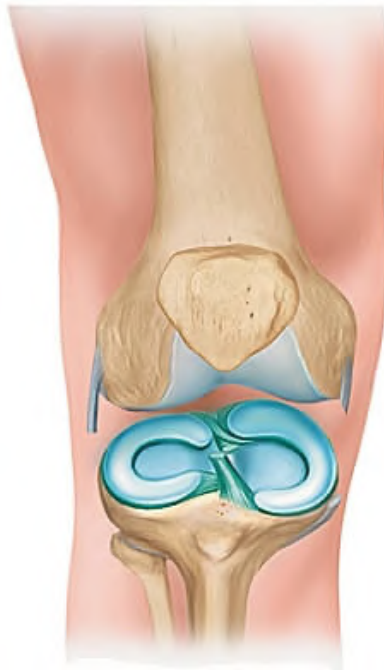
On note trois articulations au niveau du genou :

- **Fémoro- tibiale (ellipsoïde)** latérale + médiale (**2ddl**)
- **Fémoro-patellaire (ginglyme)** (**1ddl**)

Les condyles tibiaux (*convexe en latéral et concave en médial*) sont relativement **plats** et seulement légèrement incurvés or le fémur est beaucoup plus **arrondi**. Il y a donc **incongruence** entre deux surfaces (*les formes ne s'emboîtent pas bien*)

Ainsi comme pour le labrum au niveau de l'acetabulum on retrouve au niveau des condyles tibiaux un morceau de cartilage qui permet d'augmenter la congruence : il s'agit des **ménisques**

Les ménisques (en bleu)



- Ce sont des **fibrocartillages** d'interface
- Ils ont une forme de **demi-lune**
- Le ménisque **latéral/ externe** a une forme de **O**
- Le ménisque **médial/interne** a une forme de **C**
- Le ménisque est **triangulaire** à la coupe
- Il est recouvert de cartilage sur les parties **supérieures** et **inférieures**
- Il est lié à capsule articulaire sur ses faces **latérales**
- Les **cornes** désignent les les extrémités avant et arrières des ménisques (les pointes des demi-lunes)

Mémo pour la forme des ménisques : on prend le mot CITROËN

CI : le ménisque Interne a une forme de C

OE : le ménisque Externe a une forme de O

Ligaments (partie importante +++)

Il faut comprendre que l'articulation du genou possède plusieurs ligaments, parmi eux :

- Les **ligaments collatéraux**
- Les **ligaments croisés**
- Des **ligaments postérieurs**

Les ligaments collatéraux :

Ils sont **croisés entre eux** :

- Le collatéral **latéral** s'insère du fémur à la tête fibulaire, il se dirige donc vers **l'arrière** (*la fibula est un peu postérieure*)
- Le collatéral **médial** s'insère du fémur au condyle médial tibial et se dirige donc vers **l'avant** (*c'est l'inverse*)

Ils sont également **croisés par rapport aux** deux ligaments du pivot central : les **ligaments croisés**

Les ligaments croisés :

Ils sont visibles en **flexion**

- Le ligament croisé antérieur (**LCA**) s'insère sur la **surface inter-condyloire antérieure** et à la **face médiale du condyle latéral fémoral**
- Le ligament croisé postérieur (**LCP**) s'insère sur la **surface inter-condyloire postérieure** et en avant sur la **partie latérale du condyle médial fémoral**

Leur rôle est de tenir le fémur par rapport au tibia

Le LCA empêche le tibia de partir en avant

Le LCP empêche le tibia de partir en arrière

Ils sont très **mobiles** et très **stables**

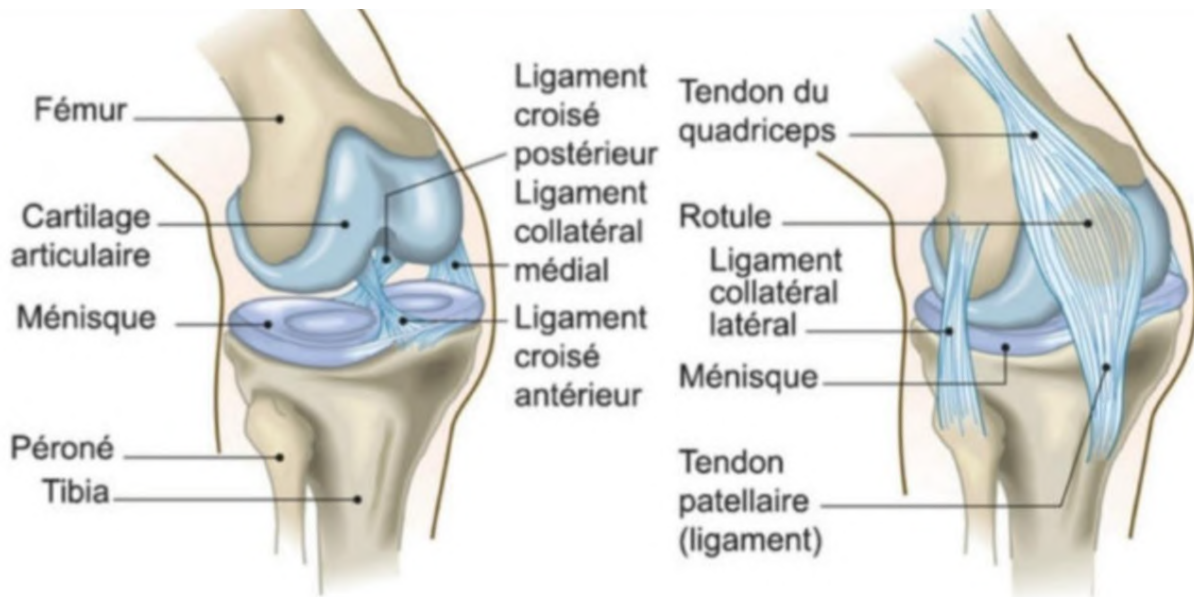
En **extension complète**, le quadriceps plaque la patella contre le fémur et maintient le genou droit : c'est une **position stable**.

En **flexion** (visibles) les ligaments croisés se détendent ils sont alors **instables** dans cette position Leur section entraîne une perte du point fixe entre fémur et tibia.

Pour cette partie je vous conseille de visualiser un max pour retenir l'orientation des différents ligaments !

Les ligaments postérieurs :

Ils renforcent la capsule articulaire en postérieur (*logik*)



Pour ce qui est de la capsule articulaire :

Elle est située au plus près du cartilage juste en dessous des ligaments mais attention !!!

Les ligaments croisés sont intra-articulaire/capsulaire mais extra-synoviaux (ça tombe TOUT le temps en qcm)

En postérieur :

La capsule articulaire est **plus visible en postérieur**

Elle est renforcée en postérieur par des renforcements capsulaires qui sont doublés par les ligaments postérieurs (*ceux qu'on vient de voir*)

Ces renforcements ont pour but de **renforcer la stabilité en extension**

En antérieur :

La capsule est relativement **lâche** et elle est **fine** au niveau des ligaments collatéraux

Pathos :

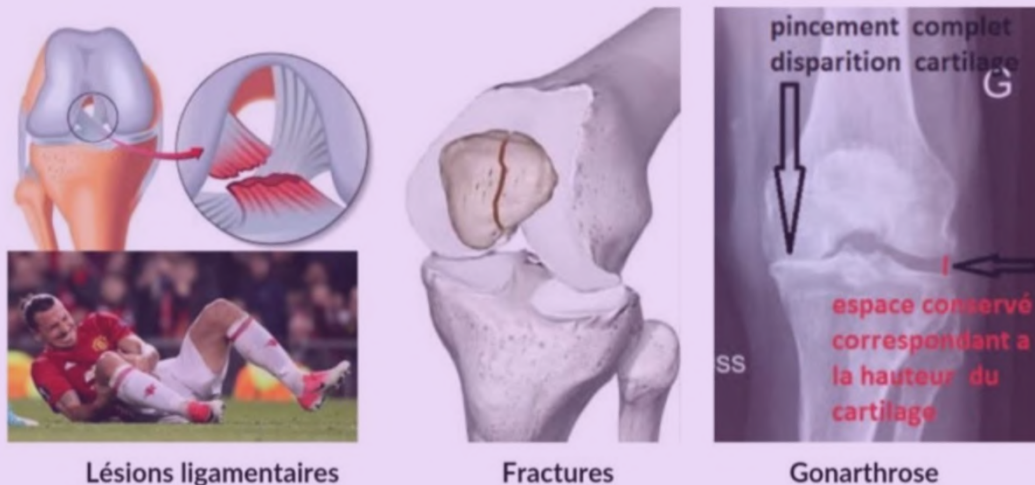
En position normale **le genou ne peut pas dépasser l'alignement avec l'axe du fémur** sinon c'est un **genou recourbatum** ou un **arrachement de la capsule postérieure**, ce qui crée de l'instabilité et qu'il faut réparer. (*Vous voyez bien sur vous que vous ne pouvez pas plier le genou vers l'arrière, enfin j'espère pour vous*)

- On note aussi de l'**arthrose** pour le genou (*idem que pour la hanche le membre inf supporte le poids du corps, il est logique qu'il s'use*). Ainsi quand il n'y a plus d'espace entre le fémur et le tibia on parle de **gonarthrose**. L'usure peut être **fémoro-tibial interne, externe ou fémoropatellaire (les 3 compartiments peuvent donc être touchés)**. Un remplacement prothétique peut alors être nécessaire, on parle de **prothèse dite tricompartmentale**.

- Pour ce qui est des **fractures** elles peuvent toucher les trois os :
 - Fracture de la **patella** : **rupture de l'appareil extenseur**, l'opération est obligatoire si on veut pouvoir étendre le genou donc marcher (*c'est logique, on a vu que le tendon du quadriceps s'insère sur la patella, elle joue alors le rôle d'une poulie, s'il n'y a plus de poulie alors il n'y a plus d'extension*)
 - Selon l'intensité du choc on peut aussi noter des fractures **fémorales** (de grosse intensité car os du fémur massif) et **tibiale** : fracture métaphysaire, du col ou encore de la surface articulaire.

On sépare les fractures selon leur atteinte articulaire ou non (le risque principal d'une fracture articulaire mal consolidée est d'amener à une arthrose secondaire)

- Enfin les pathos très courants sont les **pathos ligamentaires (collatéraux et croisés)** : une déchirure ligamentaire (que ce soit sur les ligaments collatéraux ou croisés) correspond à une **instabilité du genou** et il s'agit d'une **entorse grave qu'il faut bilanter** (faire un bilan médical) car le risque principal dans la luxation du genou c'est la **déchirure du pédicule poplité du genou** avec une **ischémie** et donc un **risque d'amputation de la jambe** (*comme pour la tête fémorale, la luxation peut sectionner le pédicule poplité et donc la jambe à partir du genou peut nécroser car non vascularisée*)



Lésions ligamentaires

Fractures

Gonarthrose

D) Articulation de la cheville

La cheville correspond à l'articulation entre **trois os : la fibula, le talus (astragale) et le tibia**. On retrouve :

- L'articulation **tibio-fibulaire**
- L'articulation entre la **fibula et le talus**
- L'articulation **tibio-talienne**

Comme pour le poignet, on retrouve beaucoup de tendons fléchisseurs et extenseurs du pied. La cheville est donc tenue par beaucoup de tendons responsables de sa stabilité et sa congruence.

Articulation tibio-fibulaire :

- En haut/promximal, il s'agit de l'articulation **tibio-fibulaire proximale plane**
- En bas on a une articulation fibreuse **tibio-fibulaire inférieure** que l'on appelle **SYNDESMOSE** (*articulation fibreuse selon internet*)
- On retrouve entre les deux os une **membrane interosseuse** qui réduit leur mobilité et qui les relie sur toute leur longueur (comme pour l'avant bras)
- À l'inverse de l'avant bras **la fibula ne tourne pas autour du tibia** : l'axe jambier correspond exclusivement au tibia (c'est par cet os que passe le poids)
- Cependant on peut noter que la fibula aide tout de même par un certain degré de mobilité : elle **augmente la souplesse** de la cheville.

Articulation de la fibula et du talus :

Le talus s'articule avec la face médiale de la fibula (*c'est tout*)

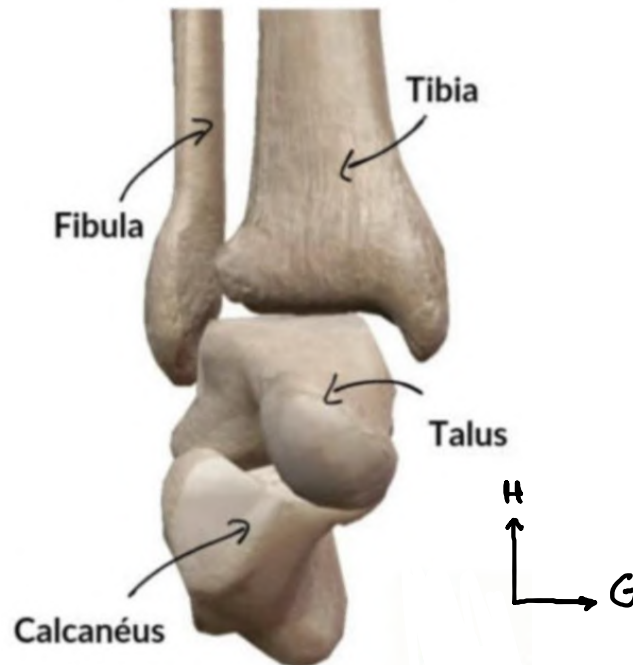
Articulation tibio-talienne :

Le talus s'articule avec la face inférieure et médiane du tibia par son **dôme astragalien**, c'est l'articulation de la cheville au sens propre (*encore une fois c'est tout et tant mieux, le cours est déjà assez long comme ça*)

Le principal mouvement de la cheville est la **flexion/extension** car c'est un **ginglyme (IDDL)**

On note la présence de **ligaments latéraux** (collatéral médial et collatéral latéral)

Le mouvement est modéré vers l'avant et les cotés : on a pour cela une **capsule et de ligaments de renforcement**



Pathos :

- On retrouve des **fractures des malléoles externes et internes**
- **L'entorse** de la cheville est très fréquente. Une entorse correspond à **l'étirement ou la déchirure ligamentaire** à la suite d'une torsion. Pour la cheville lorsqu'elle se met en **varus équin** (elle se tord) il peut y avoir **déchirure et saignement** qui sera visible au niveau de la **malléole externe**. La douleur est reproductible à la palpation de l'espace fibulo-calcanéen.

(En gros tu te tords la cheville, tu te fais une entorse, cette déchirure peut saigner, c'est généralement l'hématome que tu vois au niveau de la malléole et quand tu touche ça fait mal)

- Les **luxations** de la cheville sont souvent associées à une **fracture**. En temps normal, l'axe jambier se continue par le dôme astragalien, qui doit être exactement sous le tibia or en cas de fracture cette continuité est rompue, l'axe est donc perdu en cas de luxation. Lorsqu'une fracture touche la malléole interne externe et postérieure (*oui il en existe une postérieure, il s'agit en fait du bord arrière du tibia*) : il y'a luxation, on parle alors de **fracture-luxation tri-malléolaire**

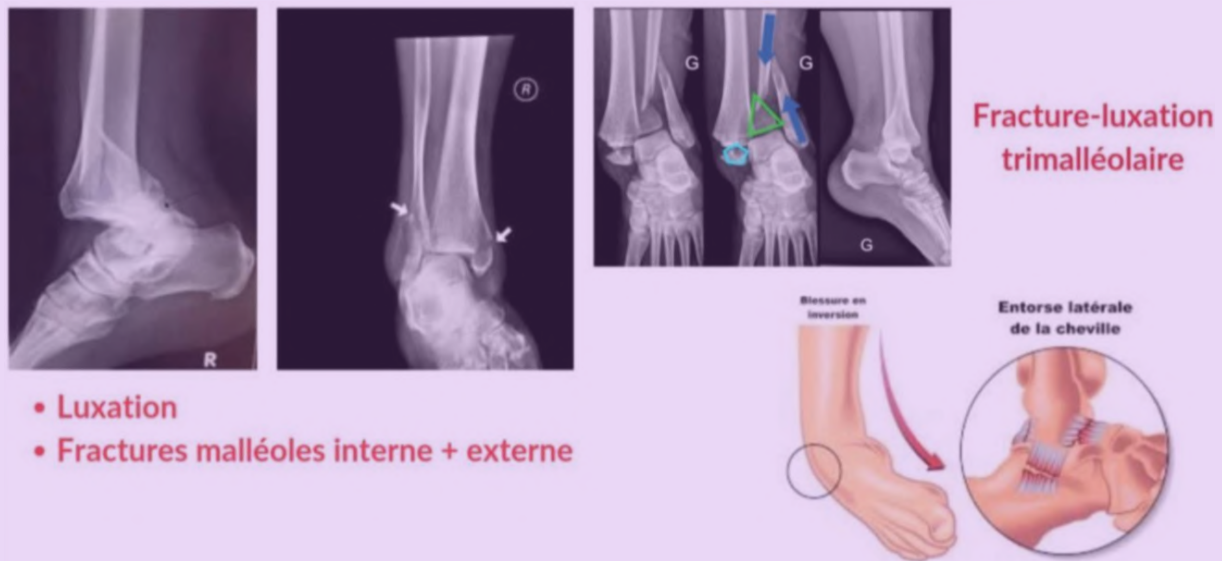

Tableau récap des articulations du MI :

Sacro iliaque	Plane	Faible amplitude
Coxo fémorale	Sphéroïde	3 ddl
Fémoro tibiale	Ellipsoïde	2 ddl
Fémoro patellaire	Ginglyme	1 ddl
Tibio fibulaire proximale	Plane	Faible amplitude
Tibio fibulaire distale	Syndesmose	
Tibio talienne	Ginglyme	1 ddl

On va maintenant voir l'anatomie de profondeur, vous avez fait le plus gros du cours promis, pour finir le cours tranquillement n'hésitez pas à vous prendre une petite boisson chaude (thé, café, chocolat) parce que ça fait toujours plaisir et ça remonte le moral pendant les cours d'anat G interminables (courage les amis je suis de tout cœur avec vous)

3) Anatomie de profondeur et de surface

A) Les muscles du membre inférieur

Le fessier : (on s'y intéresse en vue postérieure)

On observe la **région glutéale**, dominée par les **muscles glutéaux** (si vous êtes des go muscu c'est comme les glutes en anglais)

Ils sont au nombre de trois, **moyen grand** et **petit** fessier

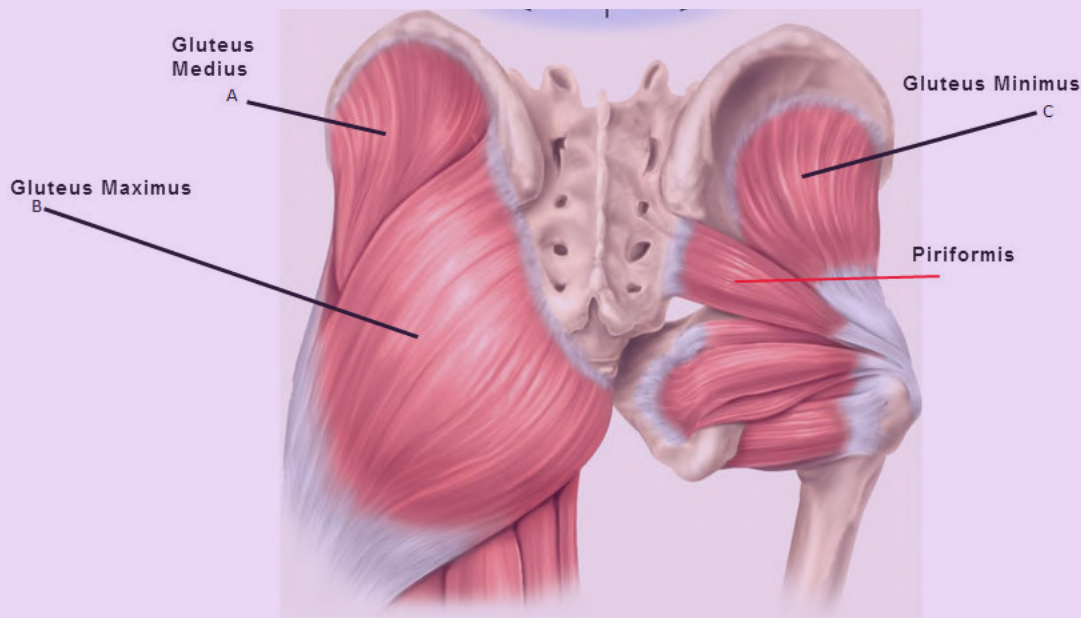
Dans la partie plus **profonde**, lorsque l'on récline les muscles glutéaux qui recouvrent l'ensemble de la fesse, on retrouve les **muscles pelvitrochanteriens** qui, comme leur nom l'indique s'insèrent sur le **pelvis** (ceinture pelvienne, bassin)

et le **grand trochanter** et le plus important est le **muscle piriforme = pyramidal** (*y'a d'autres sur le schéma mais pour l'instant retenez juste le piriforme*)

Dans la zone glutéale, on retrouve des **éléments nerveux**.

Au niveau de l'environnement nerveux il faut retenir que la **fesse est divisée en 4** et que la seule zone qui ne représente **pas de danger** pour les injections intramusculaires est le **quart supérieur et externe +++** (*pour pas toucher de nerfs ou de vaisseaux*)

(On va le revoir après mais ton nerf sciatique passe en avant du piriforme puis sort en postérieur en dessous de celui-ci, ce nerf est donc superficiel une fois passé le piriforme, mais on revoit ça après promis ça sera plus clair)



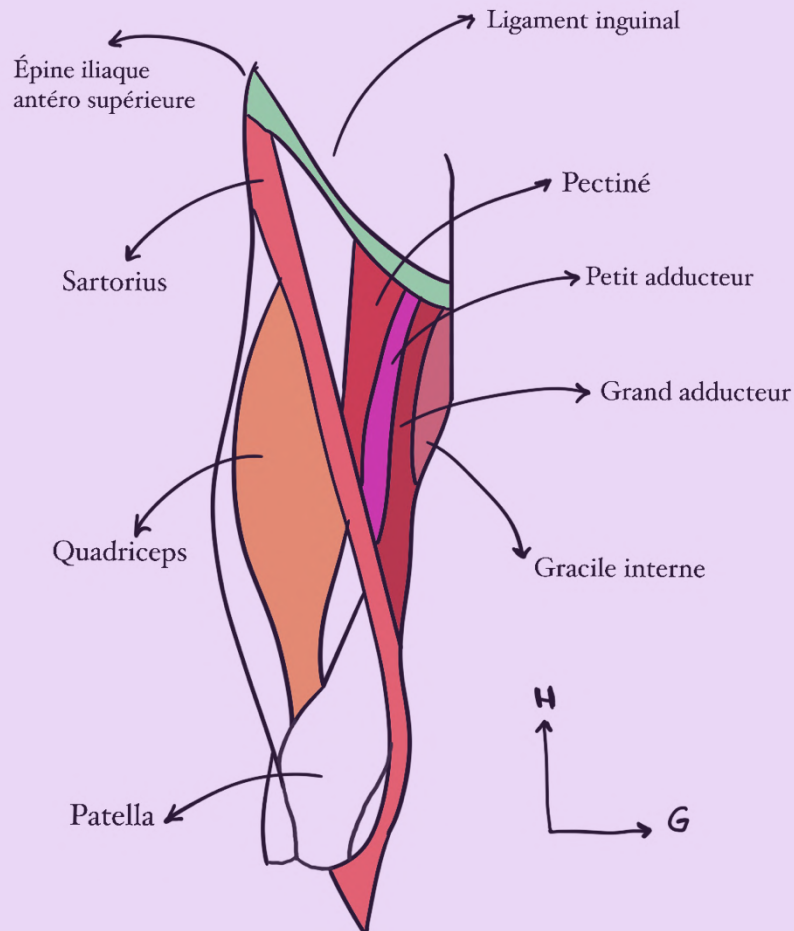
La cuisse :

Au niveau de la cuisse on distingue **deux loges** : postérieure et antérieure

En antérieur :

On note deux régions séparées par un muscle : **sartorius ou couturier** :

- Ce muscle protège le passage du **pédicule fémoral**
- Il part de l'**épine iliaque antérieure** et va rejoindre la **face médiale du tibia**
- Il croise la face interne de la cuisse et c'est ainsi qu'il **sépare les éléments latéraux (quadriceps) et médiaux**



Ainsi on a donc en **latéral** le **quadriceps**, muscle à **quatre chefs** (*c'est vraiment dans le nom*) qui comme on l'a vu précédemment se rejoignent en un **tendon quadriciptal** qui lui-même devient **ligament rotulien** et s'insère sur la **tubérosité tibiale antérieure**. (*Je sais que je me répète mais c'est pour bien faire le lien entre les différentes parties et pour que vous reteniez mieux, et comme le dirait Baqué la répétition est à la base de l'enseignement*)

En **médial** cette fois ci on retrouve donc les éléments médiaux (*jusque là tout va bien*) qui forment un **triangle**. La base de ce triangle est proximale et se situe **sous le ligament inguinal**. (*Coucou Maylistériose*)

On retrouve donc dans ce triangle les muscles :

- **Pectiné**
- **Adducteurs (petit et grand)**
- **Gracile interne**

En postérieur :

On retrouve **médialement** : les **ischio-jambiers**

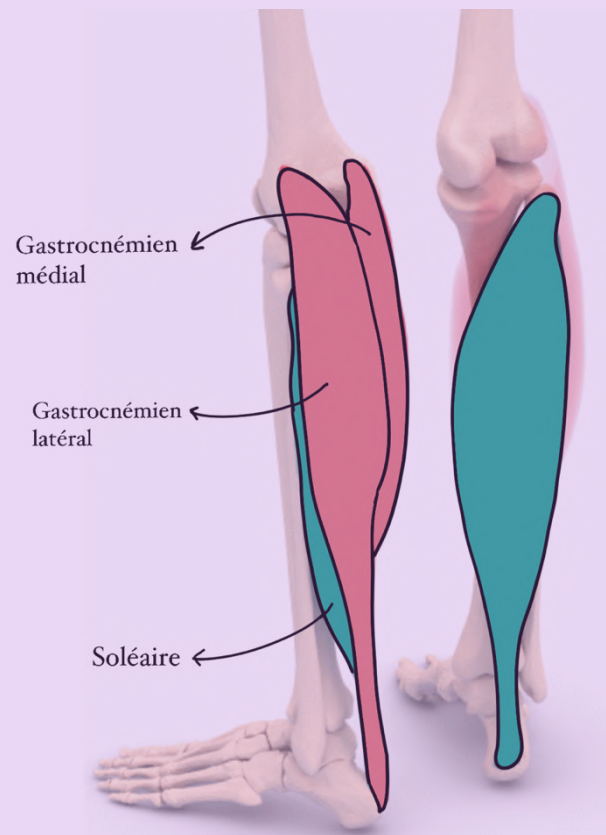
Et **latéralement** : les **muscles fléchisseurs du genou**

La jambe :

On retrouve **trois loges** :

- La loge musculaire **antérieure**
- La loge musculaire **latérale** : muscles extenseurs des orteils et du pied.
- La grande loge **postérieure** : on y retrouve le volumineux muscle du **triceps sural** (*et pas brachial comme le bras*) qui comprend le **muscle soléaire** en **profondeur** et les **deux gastrocnémiens** en **superficie** (*donc trois muscles d'où triceps*)

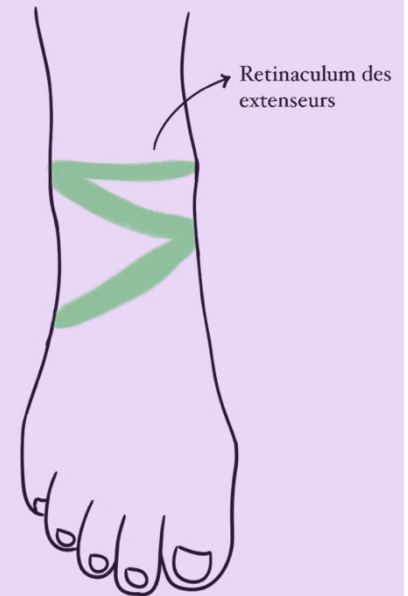
(Le gastro de gastrocnémiens veut dire ventre, lorsqu'on l'utilise pour parler des muscles ça vient en fait de leur forme bombée comme un ventre donc pour vous rappeler de quels muscles il s'agit vous imaginez vos mollets bombés comme des gros ventres + on se rappelle qu'ils sont en superficie parce qu'en contractant le mollet on les voit bombés et il y a l'insertion du soléaire sur le tibia donc celui là est profond)



Le pied :

Pour le pied on sépare la **région dorsale en haut** et la **région plantaire en bas**
Et attention, en général la région dorsale se situe à l'arrière mais pour le pied on définit que le dessus est la partie dorsale/antérieure comme le dos du pied et le dessous la partie plantaire/inférieure comme la plante du pied

En vue antérieure/dorsale : on voit la **malléole externe et interne**, le reste est occupé par le **rétinaculum des extenseurs** qui laisse passer l'ensemble des extenseurs des orteils et du pied. C'est la zone de poulie qui permet de relever le pied. (= extension)



On ne confond pas avec le rétinaculum des fléchisseurs du poignet (quand bouge le pied vers l'avant on fait une extension donc en antérieur du pied c'est les extenseurs)

Le schéma est pas dingue mais il faut retenir que le rétinaculum des extenseurs est un épaissement fibreux qui engaine les ligaments extenseurs destinés au pied et aux orteils.

En vue postérieure/plantaire : à la face profonde de l'articulation métatarso-phalangienne on trouve des **os sésamoïdes** (*on les a vu avant*) et des **tendons** qui terminent les muscles fléchisseurs des orteils.

Enfin ce qu'il faut retenir c'est que la principale différence entre main et pied repose sur des **coussinets** présents sur la plante du pied, très épaisse de façon à permettre **l'amortissement** au sol.

B) Vascularisation

Dans un premier temps on va aborder le **triangle de scalpa/trigone fémoral** (*on voit bien sur le schéma la forme de triangle regroupant le pédicule fémoral*)

Il s'agit d'une région importante parce qu'on y trouve les trois principaux éléments du pédicule vasculo-nerveux du membre inférieur +++

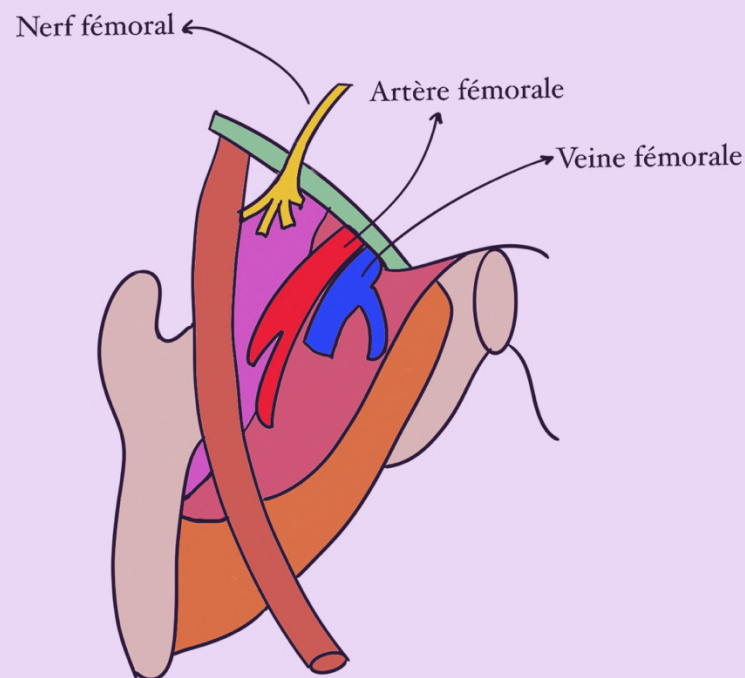
- **Latéralement** on retrouve le **nerf fémoral/crural**
- Au **milieu** on retrouve **l'artère fémorale**
- Enfin **médialement** on a la **veine fémorale** qui reçoit la grande veine saphène au niveau d'une croise

(On le revoit après mais visualisez bien que la veine fémorale draine le sang veineux de la jambe vers le cœur alors que l'artère se divise pour irriguer la jambe en distalité du cœur, c'est important de bien de s'exprimer en conséquence su sens du flux sanguin, mais c'est logique en vrai quand on a compris la différence entre veine et artère : les artères partent du cœur pour irriguer le corps et les veines rejoignent le cœur pour ramener le sang désoxygéné)

En gros quand on regarde ce triangle on se dit **NAV** : **nerf artère veine**

C'est important de le connaître parce que ce pédicule a une utilité pour les anesthésies. Par exemple, on a une fracture douloureuse et on veut endormir le MI, le SAMU va donc réaliser une anesthésie du nerf fémoral, pour se faire on trouve le pouls fémoral (artère) et on sait qu'en dehors se trouve le nerf fémoral.

Autre exemple, quand l'anesthésiste réanimateur veut injecter un médicament au patient directement, il trouve le pouls fémoral et retrouve en dedans la veine fémorale où il injecte directement.



Vascularisation artérielle

Donc d'abord **l'artère fémorale**

- Elle provient de **l'artère iliaque externe** (cf anat petit bassin)
- Elle se divise en **fémorale profonde** et **fémorale superficielle**

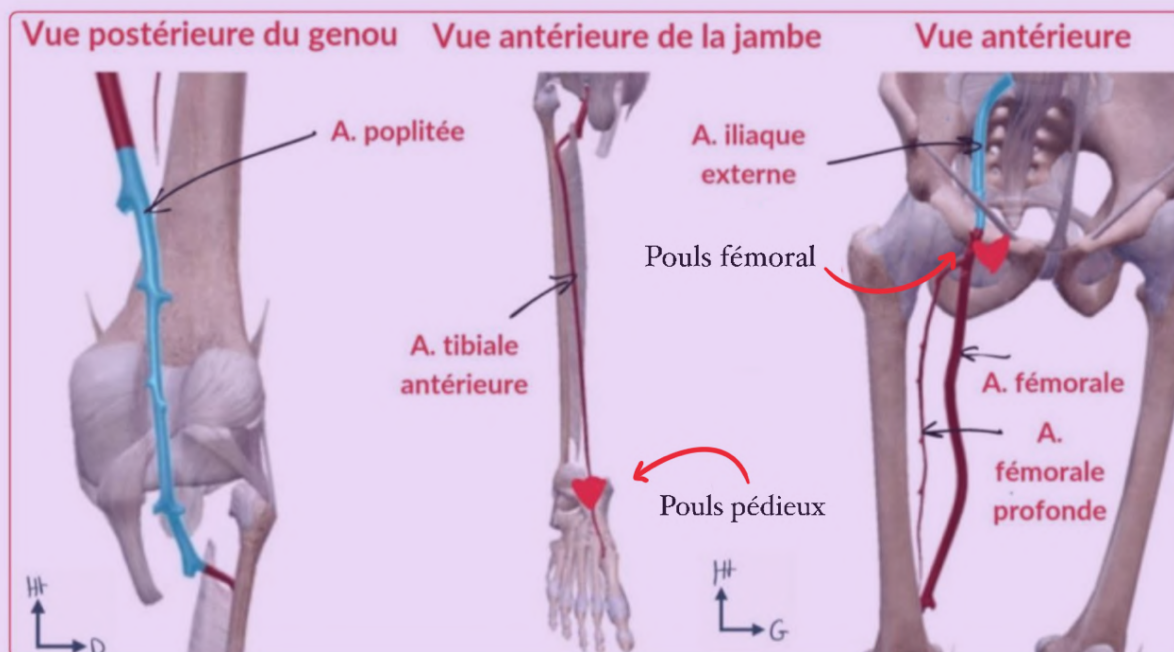
C'est utile de s'en rappeler pour le cathétérisme. Dans plusieurs cas on aime bien aller à l'intérieur des artères pour voir ce qu'il s'y passe ou pour y faire des interventions (par exemple pour connaître la pression artérielle, si on veut désobstruer une artère durant un

infarctus ou que l'on veut voir l'état de la paroi interne artérielle) dans ces cas là on insère notre cathéter depuis l'artère fémorale puis on remonte jusqu'à l'endroit souhaité. Ça permet d'accéder à des parties du corps relativement peu accessible avec une manœuvre moins invasive.

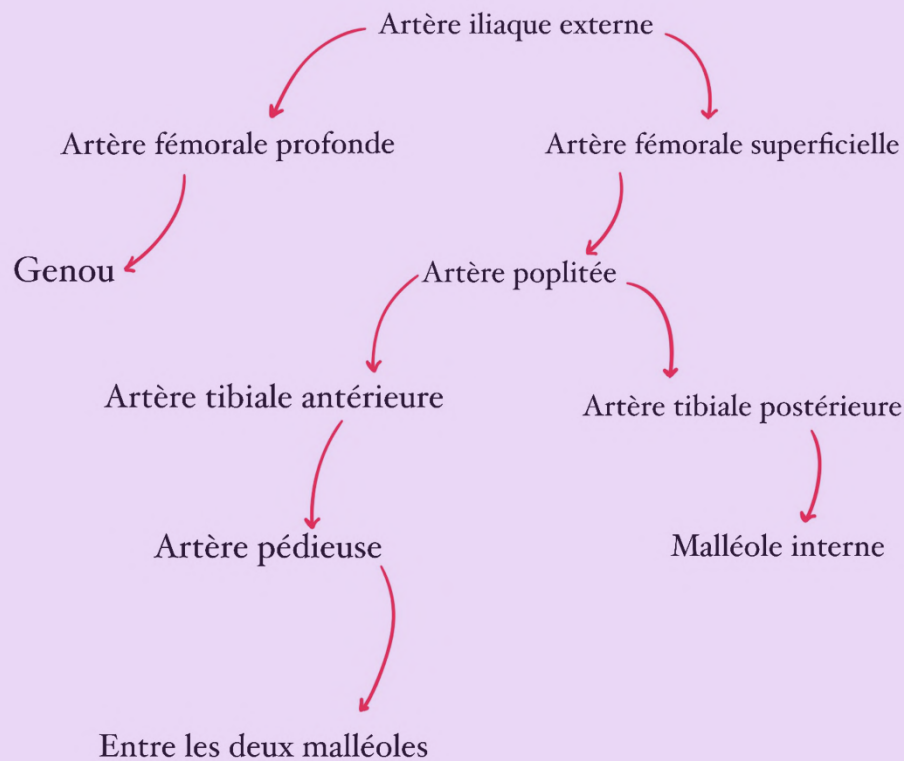
- Par la suite **l'artère fémorale profonde** rejoint le genou pour alimenter le reste du MI
- **L'artère fémorale superficielle** devient quant à elle **l'artère poplitée** à la face postérieure du fémur en passant par le tubercule des adducteurs (*tut rappelles on en a un peu parlé avant*)

Toujours au niveau du genou on retrouve également plus en profondeur en antérieur un cercle vasculaire riche mais qui n'est pas le pédicule principal (le poplitée est le principal)

- Au niveau de la jambe, **l'artère poplitée** devient **l'artère tibiale**
- Il y a une **artère tibiale postérieure** qui persiste et qui rejoint la **malléole interne** sur sa face postérieure et médiale
- Au niveau du pied **l'artère tibiale antérieure** donne **l'artère pédieuse** qui passe entre les deux malléoles
- On note donc qu'il y a **4 zones de palpation du pouls sur le MI** :
 - **L'aine** (fémorale)
 - **Région postérieure du genou** (poplitée)
 - **Le pied** (artère pédieuse, ce pouls est très utile pour les artériopathies oblitérantes du MI)
 - **En arrière de la malléole interne.** (Artère tibiale postérieure)



(Schéma recap les guys)



Vascularisation veineuse

En antérieur

Le réseau veineux se draine dans la **veine grande saphène** :

- Elle est **superficielle**
- Prend naissance **en avant de la malléole interne**
- Monte jusqu'à la **face antérieure et médiale de la racine de la cuisse** (pli de l'aîne)
- Elle traverse ensuite une lame criblée du fascia pour atteindre la **veine fémorale qui elle est profonde** (*normalement si tu te souviens on a vu plus haut qu'elle la rejoignait en faisant une croise*)
- Elle draine une très grande partie du MI
- Elle peut faire l'objet de **varices**, les chirurgiens ont donc l'habitude de **ligaturer** cette veine pour éviter le retour veineux pathologique

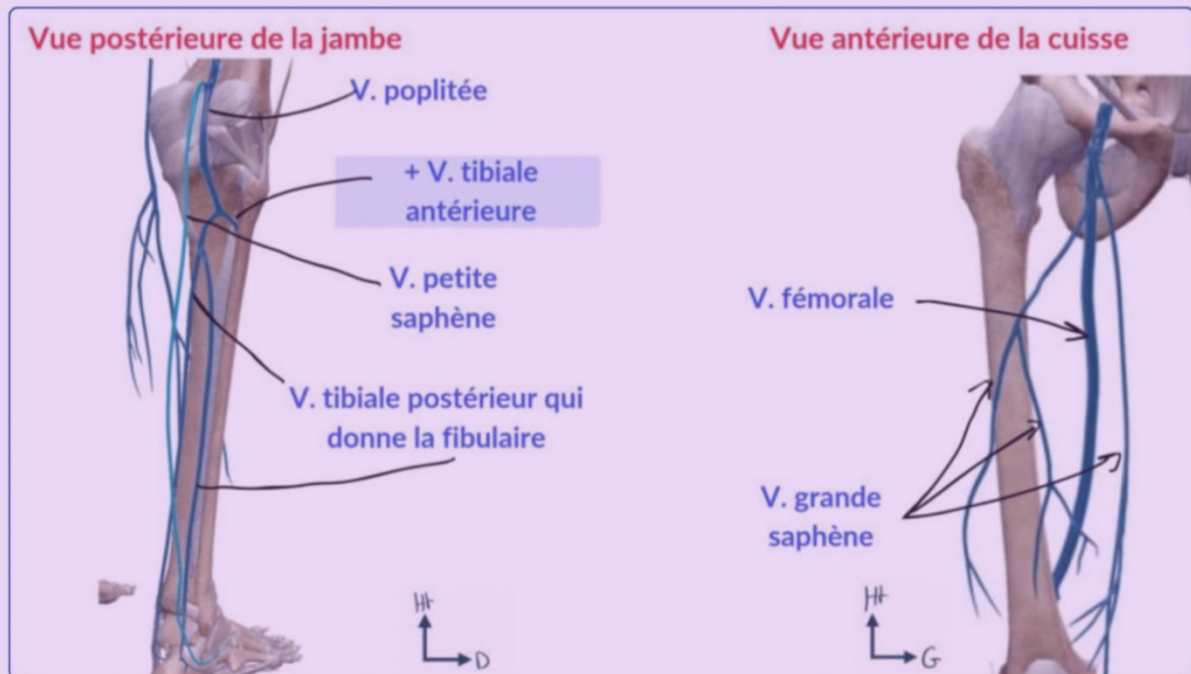
En postérieur

On a l'arrivée de la **veine petite saphène qui est superficielle aussi** :

- Elle part de la **partie latérale de la jambe**
- Remonte le long de la **face postérieure** ou elle rejoint la **veine poplitée qui elle est profonde**

- Cette veine peut également faire l'objet de **varices**, dans ce cas-là :
ligature chirurgicale à nouveau

Au niveau de la zone **poplitée** il faut retenir que l'artère poplitée est l'élément le **plus profond et médial**.



B) Innervation et système lymphatique

Innervation

En antérieur

Le **nerf fémoral** (celui qu'on a vu au niveau du triangle de Scarpa) se termine à la **face antérieure de la cuisse** pour innerver le **quadriceps** (se divise en 4, une branche pour chaque chef)

En postérieur

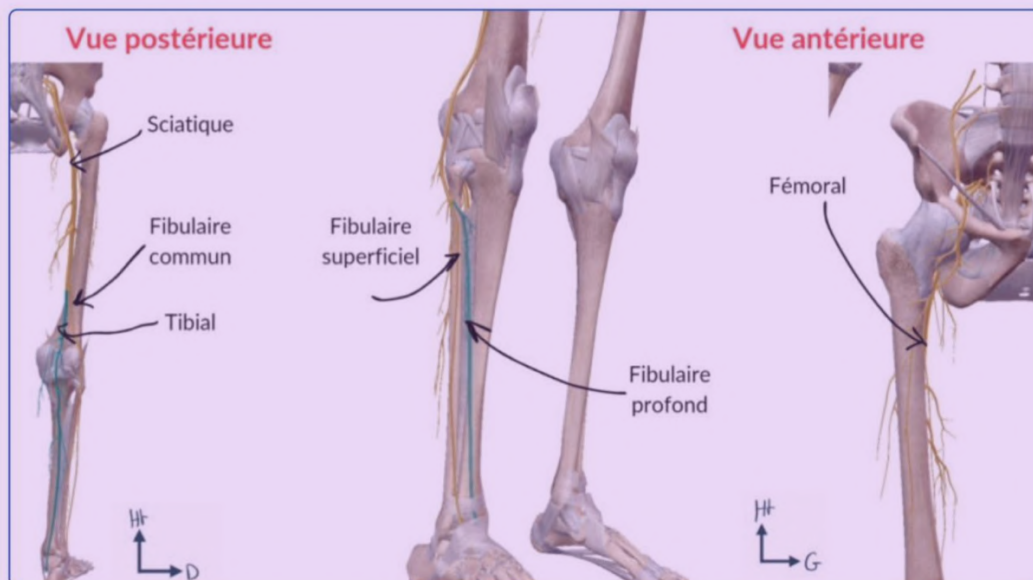
Le **nerf sciatique** sort **en dessous du piriforme** +

C'est ce qu'on expliquait un petit peu au-dessus, la réunion des nerfs L5 et S1 à la face antérieure du sacrum forme le **nerf sciatique**. Il traverse ensuite la **grande échancrure sciatique** et passe **en avant puis sous le piriforme** dans un espace appelé l'espace **infra pyramidal** (sous le piriforme). Il passe ensuite **en arrière de tous les muscles pelvitrochanteriens** puis dans une gouttière trochantéro-ischiatique pour rejoindre la **loge postérieure de la cuisse**

Je sais que j'avais eu du mal à comprendre tout ça la première fois mais en gros : on regarde quelqu'un de dos, le nerf sciatique passe devant le piriforme sur sa face antérieure puis ensuite il passe derrière les autres muscles pelvi trochantériens sur leur face postérieure et c'est à ce moment qu'il est accessible en piquant en intra musculaire sur la fesse mais on doit l'éviter quand on fait des injections intra musculaires ! On comprend donc pourquoi il faut piquer dans le cadran supéro-externe, le nerf sciatique étant au centre dans la partie médiane de la loge postérieure +++

Par la suite, à la **partie postérieure du genou**, le **nerf sciatique** se divise en **deux** :

- Le **nerf fibulaire commun** : lui-même se sépare en **nerf fibulaire profond et superficiel** (*mémo : fibulaire ressemble à « bifurque » donc c'est ce nerf qui se sépare, pas ouf mais c'est déjà ça comme mémo*)
- Le **nerf tibial** qui lui **ne se sépare pas** + et a un trajet similaire à l'artère tibiale postérieure



Système lymphatique

On retrouve des **lymphoœuds**. Ces lymphoœuds peuvent augmenter de volume et donner des **adénopathies palpables** + (*état pathologique d'un ganglion lymphatique qui a augmenté de volume*)

On en retrouvera notamment au **pli de l'aîne** qui sera un des éléments à examiner dans la recherche de **pathologies lymphoïdes ou infectieuses du MI et du périnée** (*cf anat PB*)


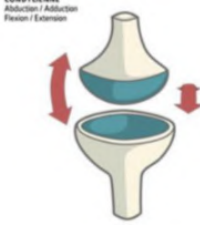

Le reste des éléments sous-cutanés est dominé par les **éléments sensitifs de la face antérieure de la cuisse**

Conclusion : anatomie fonctionnelle MI (je suis désolée c'est un peu long mais promis c'est logique)

- Les 2 principales fonctions du MI sont le support du corps en **position érigée (debout)** et la **marche**
- L'homme est le seul animal bipède permanent. C'est ce qui a mené à une modification du MS qui est maintenant un membre de préhension fine. De ce fait les éléments mécaniques des MI et MS ne sont pas du tout les mêmes : **MI = assumer poids du corps**
- L'axe mécanique du MI part de la **tête fémorale** (le poids du corps est passé avant par l'articulation sacro iliaque, la ligne inominée et le cotyle) le **centre du genou**, et se termine au **centre de la cheville** (valable de profil comme de face tant qu'il n'y a pas d'anomalie)
- Ainsi lorsque l'on bloque le genou en extension, les poids du corps sont répartis comme décrits au dessus et sont compensés par les éléments architecturaux du MI rendant la **position érigée une position économique** sur le plan énergétique que l'on peu garder plusieurs heures
- La marche est un phénomène dynamique et complexe : elle associe **flexion de hanche, flexion du genou, flexion dorsale de la cheville** et mobilisation de différentes **articulations du pied**.
- Le pied réalise des mouvements pour alterner les différents points de pression : appuie sur le **talon au début du pas**. Quand le pied est posé, on note l'empreinte du **talon, des métatarsien et de la pulpe des orteils** (la partie qui n'est pas appuyée correspond à la voûte plantaire). Enfin l'avant du pied reste appuyé mais le talon est soulevé, on garde l'appui de l'**hallux** (gros orteil) et du **1er métatarsien**
- La marche est rendue possible seulement si les articulations du MI sont **stables, musculairement et neurologiquement fiables**.
- Durant la marche l'ensemble du corps est posé sur un pied de manière alternée obligeant une **grande stabilité au niveau du bassin**
- Si on suit le mouvement du bassin, il n'est pas rectiligne, on a en réalité une **succession d'instabilités monopodales** avec une rotation nécessaire du bassin

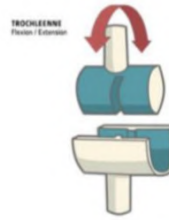
- Cependant le **bassin reste à la même hauteur**. Ainsi il y'a donc mise en jeu de l'ensemble des muscles du MI et ceux du tronc pour avoir une **démarche normale** (*et pas toute tordue*)
- En cas de **défaut de marche** on parle d'**impotence fonctionnelle** du MI
- En cas de **fracture** (on a du mal à marcher) on parle de **boiterie**. Quand quelqu'un boite cela correspond à une anomalie dans le déroulement de la marche et il faut explorer l'ensemble des articulations du MI

Annexe

Les 6 types	Représentation
Enarthrose = Sphéroïde 3 ddl	 <p>ENARTHROSE Abduction / Adduction Flexion / Extension Rotation externe / interne Circumduction</p>
Condylienne = Ellipsoïde 2 ddl	 <p>CONDYLIENNE Abduction / Adduction Flexion / Extension</p>
Trochoïde Mémo : Trochoïde => Cylindroïde 1 ddl	 <p>TROCHOÏDE Rotation externe / interne</p>

Trochlée = En poulie = Ginglyme

1 ddl

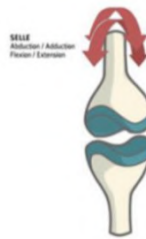

Toroïde = en selle

Mémo : en selle de cheval (ou de taureau => tauroïde)

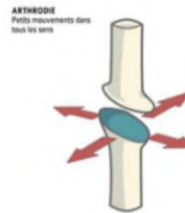
2 ddl

Emboîtement de 2 surfaces concaves opposées



Arthroïde = Plane

Faible amplitude



C'est enfin la fin de cette fiche ! Bravo à vous d'être arrivés jusque là vous êtes vraiment trop forts ! Vous verrez les cours sur les membres nécessitent beaucoup de relectures et révisions. Au début je détestais ces cours en p1, je les trouvais vraiment complexes et interminables. Mais au bout d'un moment, après environ 4-5 fois que je les révisais, j'ai commencé à bien retenir et à tout comprendre. Et franchement quand on retient, ces cours sont super satisfaisants à réviser vous verrez. En tout cas si vous avez la moindre question ou incompréhension je vous répondrai avec plaisir sur le forum !

C'est parti pour les dédis !! (Vraiment le meilleur moment de la fiche même pour moi)

*Dédi à mon copain (oui oui je lui ferai une dédi à chaque fois parce que c'est le meilleur)
Dédis au Tutorat et à tout mes vieux de l'an dernier, c'est vraiment grâce à eux que j'ai pu passer en médecine alors un grand merci à eux*

Dédi à Maylistériose, avec qui on s'était dit en P1 que si on passait on ferait tutrices ensemble de la même matière (omg on l'a fait !!)

Dédi à Emicilline et à tous les footings qu'on a faits et qu'on fera ensemble

Dédi à mes incroyables co tut (les meilleures)

Dédi à Lisa qui m'a fait découvrir le meilleur matcha de Draguignan (miam)

Dédi au matcha et à la glace au matcha (j'ai découvert ça et c'est délicieux j'adore)

*Dédi aux livres et aussi à ma maman qui me conseille toujours des livres géniaux
Dédi à Gossip Girl (j'adore cette série c'est trop addictif) (j'ai dû voir cette série au moins 3 fois mdrrr)*

Dédi à radiohead et à ces sons en particulier : jigsaw falling into place, weird fishes, reckoner, karma police, no surprises, man of war, street spirit

Dédi aux Nymphéas de Monet (et dédi au musée de l'Orangerie à Paris)

Dédi au nouvel appartement dans lequel je vais emménager bientôt (j'ai trop hâte)

Dédi à Lalaland, à the Notebook et à un Jour (mes films chouchous)

Dédi aux sushis (incroyable j'adore)

Dédi au sirop de violette, personne n'en parle mais c'est tellement bon omg

Dédi au restaurant la Favola à Nice (MIAM)

Dédi aux plats de mon copain (encore plus MIAM)

Dédi à mon voyage post PI (c'était magique)

Dédi à mon bal de prom de terminal, c'était juste incroyable (ma mère m'avait prêté sa robe de prom qui venait des états unis parce qu'elle a fait sa terminale là-bas et elle a gardé la robe depuis)

Et surtout la meilleure dédi : dédi à vous tous qui lisez ma fiche. Vous êtes vraiment forts et courageux d'être arriver jusque là, et on s'en rend pas toujours compte donc je suis là pour vous le rappeler. Vous avez fait plus de la moitié de l'année maintenant, et je vous souhaite vraiment plein de courage pour ce semestre. Je sais qu'il y a énormément de matières et de cours à connaître mais je sais que vous en êtes capables et que vous allez tout casser à l'examen classant (et je suis certaine que vous allez perfect l'anat G). Je vous fais plein de bisous, passez une bonne journée !



