

# La mise en place du coeur



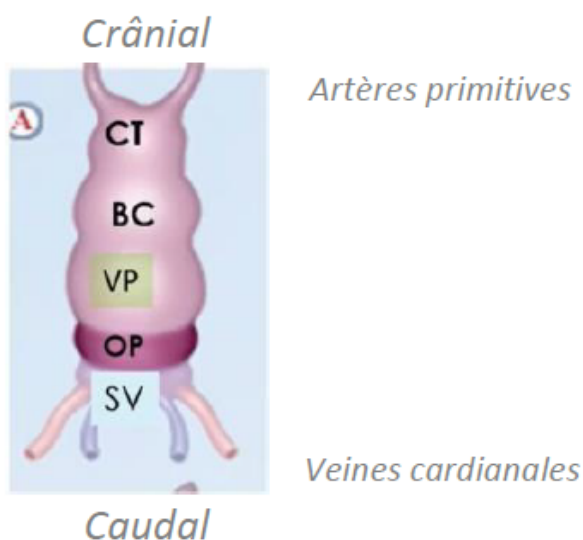
2025-2026

Coucou les cocos, cette fiche est la dernière version TTR. Je vous conseille de bien visualiser comme j'ai essayé de vous montrer en cours mdrrr. Si vous n'étiez pas là et que vous êtes plusieurs à me le demander, je pourrais peut-être vous faire une vidéo explicative. Je crois en vous, comme d'hab si vous avez une question, go forum/discord !!

## I. Plicature cardiaque

Lors de la **4ème semaine** de développement embryonnaire, on peut observer le **tube cardiaque** qui est cylindrique. Ce tube cardiaque va subir différents phénomènes de plicature, de déplacement des cavités, ainsi qu'un cloisonnement pour aboutir au cœur adulte à 4 cavités.

Le tube cardiaque est composé des structures suivantes, de crânial en caudal :



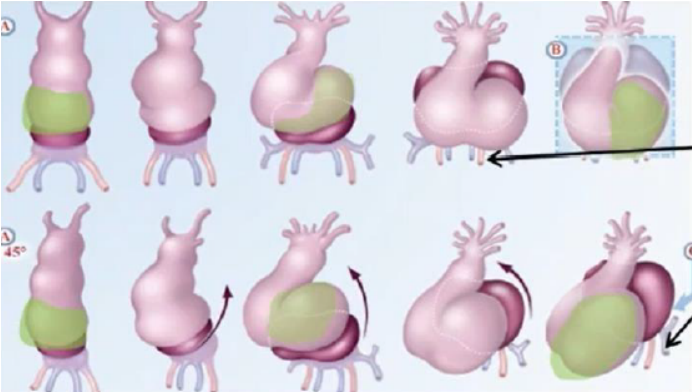
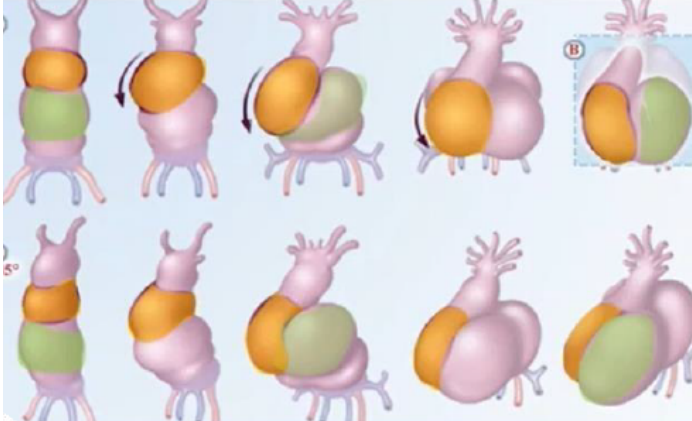
- Le **conotruncus (CT)**, d'où partiront les **artères primitives**
- Le **bulbus cordis (BC)**, qui formera le **ventricule droit**
- Le **ventricule primitif (VP)**, qui formera le **ventricule gauche**
- L'**oreillette primitive (OP)**, qui formera les **oreillettes droite et gauche**
  - Le **sinus veineux (SV)**, où s'aboucheront les **veines cardinales**

Mnémono dans le sens crânio-caudal :

**C**ardi **B** Vous **O**ffre du **S**el

A la **4ème semaine**, la **croissance du tube cardiaque** est plus rapide que celle de la **cavité péricardique**. Ceci entraîne un phénomène de **plicature** du tube cardiaque et un **déplacement des cavités** primitives au sein de la cavité péricardique.

Cette plicature s'effectue dans **deux plans** de l'espace++ : il y a donc une **plicature sagittale** et une **plicature frontale**.

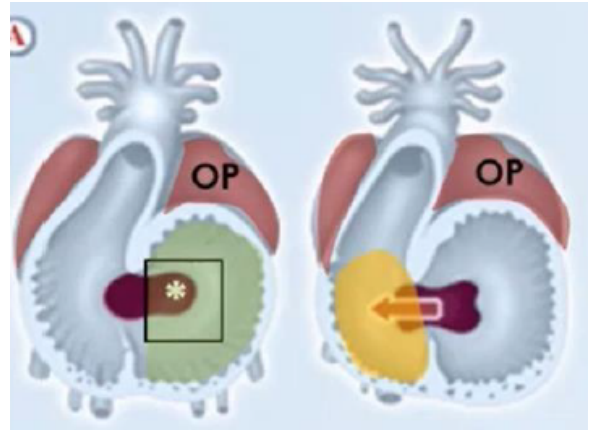
Plicature <b>sagittale</b>	Plicature <b>frontale</b>
<p><b>L'oreillette primitive</b> vient se placer <b>en arrière du VP.</b></p> <p>→ En remontant, elle <b>entraîne avec elle le sinus veineux</b> et l'abouchement des vaisseaux afférents.</p> 	<p>Le <b>bulbus cordis</b> vient se placer <b>à droite du VP.</b></p> <p>→ On parle de <b>situs solitus</b> ou de <b>boucle à convexité droite.</b></p> 

## II. Déplacement des cavités

Attention les cocos, ici il faut arriver à visualiser, c'est la clé ! Pour bien comprendre cette partie, il ne faut pas oublier que le tube cardiaque est creusé d'une lumière et qu'il est composé de différentes cavités superposées les unes sur les autres.

Après les différents phénomènes de plicature, la lumière centrale prend le nom de canal auriculo-ventriculaire (CAV).

Dans un premier temps, le CAV fait communiquer la partie gauche de l'oreillette primitive avec le ventricule primitif. Puis, vers la 5ème semaine de développement, ce CAV s'élargit vers la droite+++ mettant ainsi en communication la partie droite de l'oreillette primitive avec le bulbus cordis.



Ainsi, l'élargissement du CAV permet de mettre en communication les parties droite et gauche du cœur.

## III. Cloisonnement des cavités

### 1) Le cloisonnement auriculo-ventriculaire

#### a) Les bourgeons endocardiques

Le cloisonnement auriculo-ventriculaire apparaît par l'intermédiaire de **4 bourgeons endocardiques**. Ces bourgeons d'endocarde sont issus des bords latéraux du CAV.

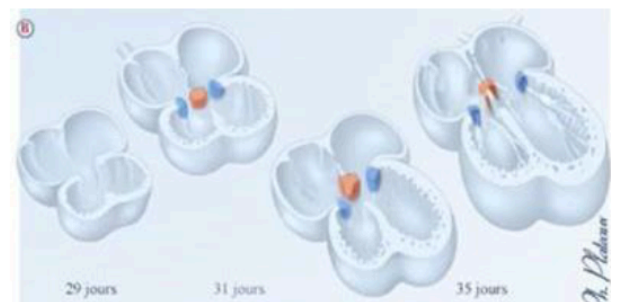
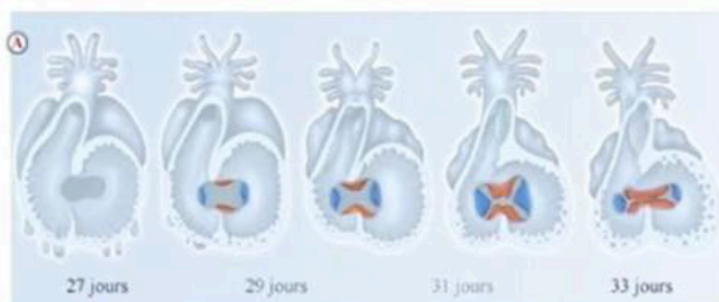


### Tut'rappel :

L'endocarde est la tunique interne du cœur !

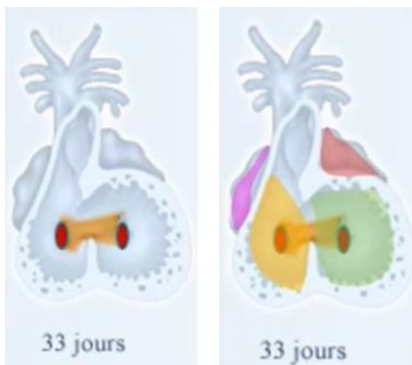
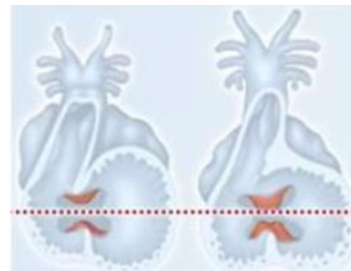
Parmi les 4 bourgeons, on retrouve :

- **2 bourgeons principaux** → en position antéro-supérieure et postéro-inférieure
- **2 bourgeons accessoires** : situés à droite et à gauche, sur les bords latéraux



#### b) Le septum intermedium

Les **2 bourgeons principaux** se rejoignent et fusionnent sur la ligne médiane. Une première cloison est alors formée : le **septum intermedium**.



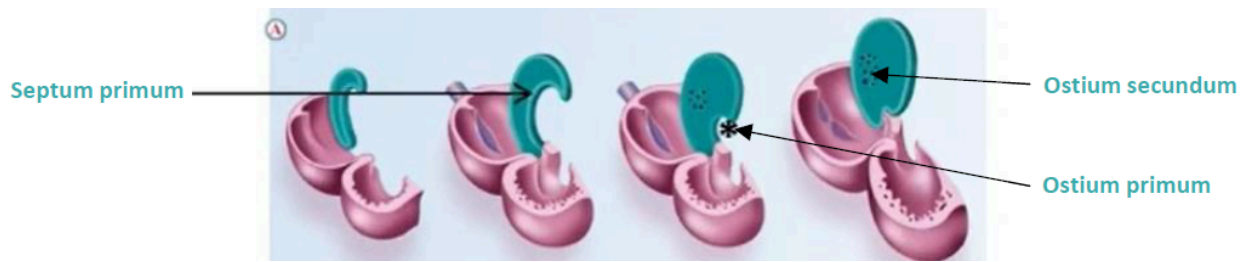
Ce septum vient diviser le CAV en **2 orifices auriculo-ventriculaires droit et gauche**, plus communément appelés cœur droit et cœur gauche (*coucou l'anat*). Les orifices auriculo-ventriculaires mettent en relation de chaque côté l'oreillette primitive et le futur ventricule correspondant.

## 2) Le cloisonnement auriculaire et la formation des oreillettes

#### a) Le septum primum

Le **septum primum** est une cloison qui **naît du toit de l'oreillette primitive** et qui se

développe vers le bas, en direction du septum intermedium. Cette cloison sera **incomplète++** : un orifice persiste et il maintient la communication entre les deux moitiés de l'oreillette primitive, on l'appelle l'ostium primum.



Dans un second temps, cette cloison se complète et se soude au septum intermedium. En conséquence, l'ostium primum disparaît.

Par la suite, un phénomène d'apoptose crée un nouvel orifice à l'aspect criblé dans la partie supérieure du septum primum : c'est l'ostium secundum.



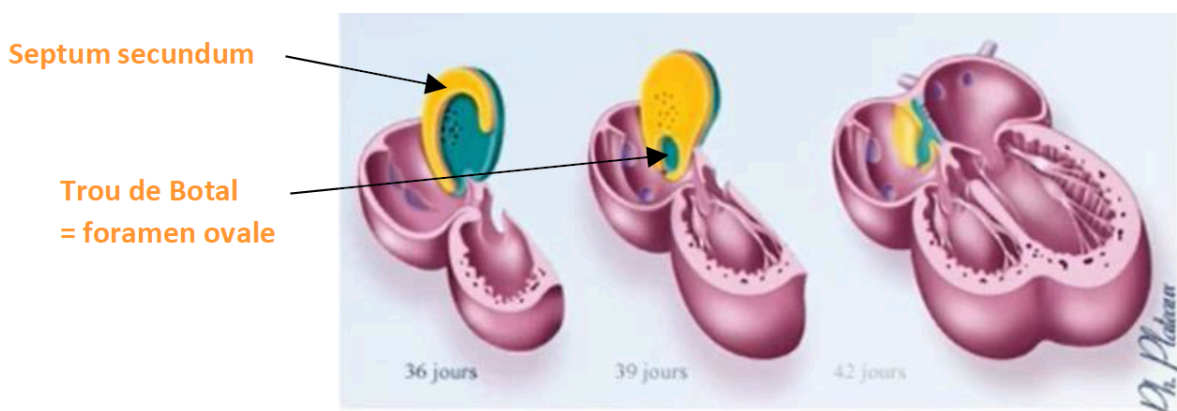
### Remarque :

Il y a TOUJOURS une communication entre les oreillettes par le biais des ostiums !

### b) Le septum secundum

Pendant la 6ème semaine, une deuxième cloison apparaît **à droite du septum primum++** : c'est le septum secundum. Cette cloison se développe vers le bas, s'accôle au septum intermedium et reste également **incomplète** dans sa partie inférieure.

→ Il persiste un trou en chicane, on l'appelle le Trou de Botal ou Foramen ovale.



Ce foramen ovale ou Trou de Botal maintiendra la communication et le passage du sang entre les oreillettes droite et gauche jusqu'à la naissance.



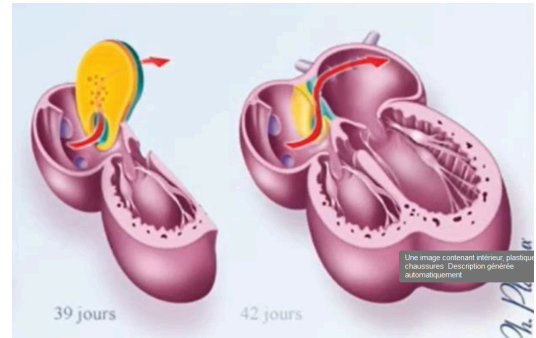
### Tut'mémo :

Pour retenir que le septum secundum apparaît **à droite** du septum primum, pensez à Marine les gars. Elle est arrivée seconde aux élections présidentielles et elle est de droite.

→ Le second septum est à droite, comme Marine !

La partie inférieure du septum primum va constituer un clapet appelé la **valvule du foramen ovale**.

Cette valvule est soulevée à chaque passage du flux sanguin et empêche le sang de refluer dans l'autre sens.



### RECAP :

**Septum primum  
+ ostium primum**



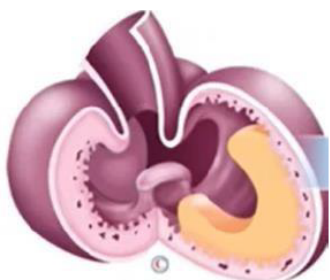**Apoptose  
+ ostium secundum**



**Septum secundum  
+ Trou de  
Botal/foramen ovale**

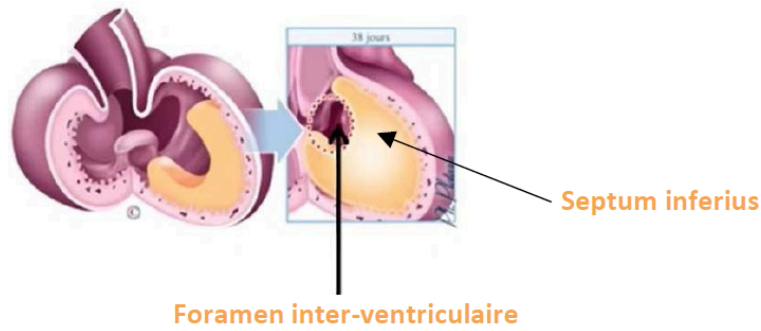
### 3) Le cloisonnement ventriculaire

Le cloisonnement ventriculaire a lieu à la fin de la 4ème semaine. Ici, la cloison se développe à partir d'une crête musculaire et se nomme le septum inferius.



Cette crête musculaire va s'agrandir vers le haut, en direction des bourgeons endocardiques du CAV, et séparer les ventricules gauche (ancien VP) et droit (ancien BC).

Encore une fois, cette cloison demeure **incomplète++**, elle laisse persister un **orifice de communication** entre le bord supérieur du septum inferius et le septum intermedium. Cet orifice se nomme le foramen inter-ventriculaire. Ce foramen se fermera avant la naissance. Sa persistance après la naissance est responsable de pathologies.



## IV. Conclusion

<b>Cloisonnement</b>	Auriculo-ventriculaire	Auriculaire	Ventriculaire
<b>Cloison</b>	Septum intermedium	<ul style="list-style-type: none"> <li>• Septum primum</li> <li>• Septum secundum</li> </ul>	Septum inferius
<b>Orifice</b>	2 orifices auriculo-ventriculaires	<ul style="list-style-type: none"> <li>• Ostium primum</li> <li>• Ostium secundum</li> <li>• Foramen ovale</li> </ul>	Foramen inter-ventriculaire

*Et voilà ce cours est terminé, il y a pas mal d'informations mais au fur et à mesure ça va aller je vous promets !! Maintenant, place aux dédiiiis :*

Dédi à mon amoureux en premier, j'aurai jamais réussi sans son soutien et tfaçon c'est le meilleur du monde

Dédi à mon frère qui me sortait de temps en temps de mon appart pour faire un goûter et qui voulait postuler pour faire la sécurité le jour de l'exam (why???)

Dédi à Andrea et Lilou mes binômes de LAS1, j'ai réussi aussi grâce à vous <3

Dédi à Romane aka Romanubrium votre super tut de chimie, mon binôme de LAS2, jsp comment j'aurai sans toi, on voulait réussir ensemble et on l'a fait je suis trop fière de

nouuuus

Dédi à mes grands-parents qui me faisaient à manger tout le temps car leur objectif c'était je cite : "ne pas me laisser mourir de faim"

et dédi à Kendji qui a failli canner pendant ma p1

et dédi à mes co-tuts géniaux Julien et Marie Lou qui elle aussi est fan de kendji