

# SYSTÈME NERVEUX TTR

Dianévrisme

Le tutorat est gratuit - toute reproduction est interdite



# DÉFINITIONS

## Le système nerveux

Le système nerveux est l'ensemble des organes de commande de l'organisme devant assurer la coordination, la régulation et le contrôle des viscères

## 3 systèmes nerveux

- système nerveux périphérique
- système nerveux végétatif
- système nerveux central

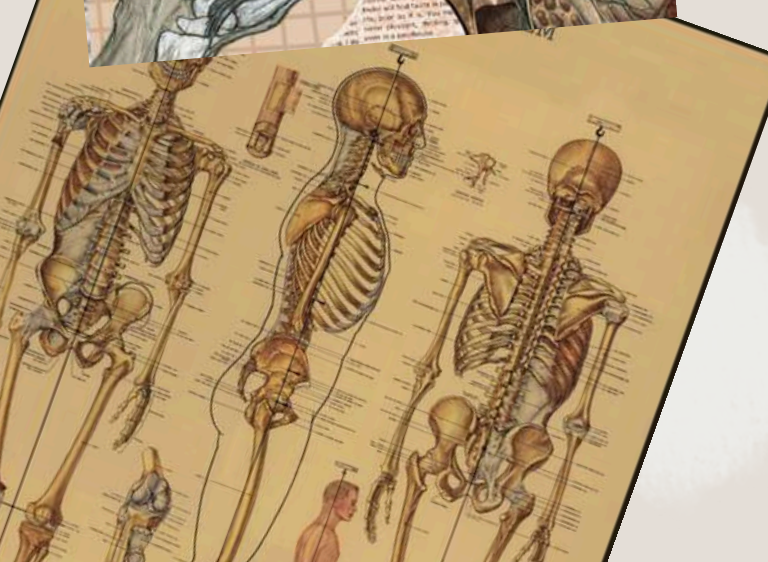
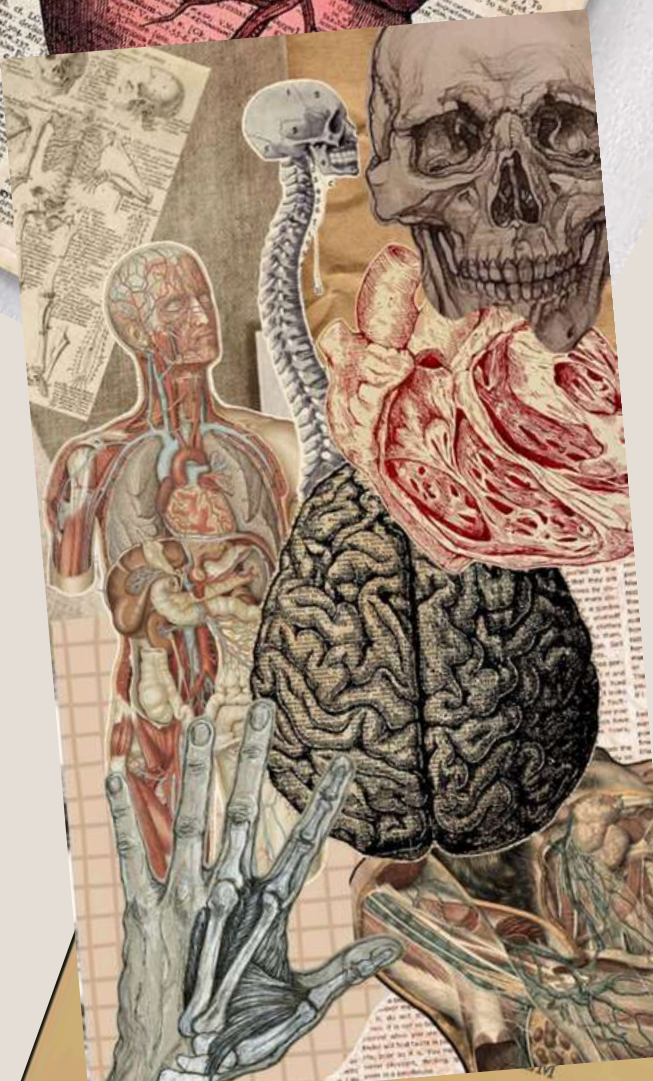
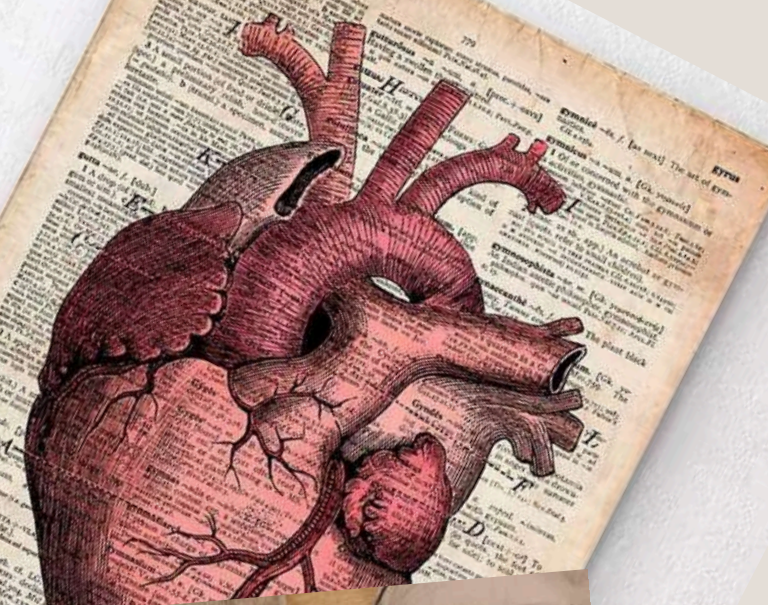
# SYSTÈME NERVEUX CENTRAL

## Organisation générale

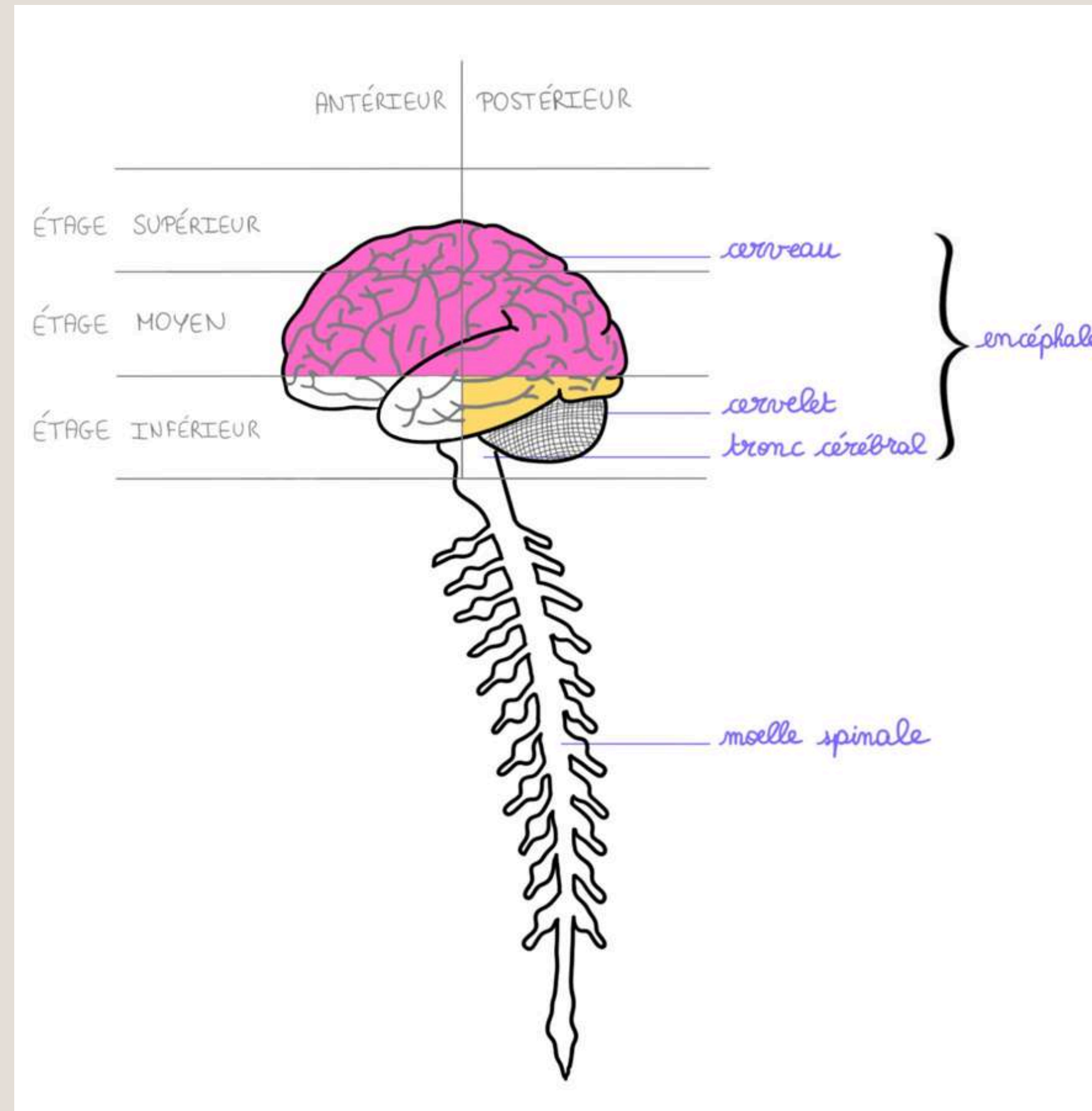
2 parties :

- *Encéphale*
- *Moelle spinale*


Encéphale = *cerveau + cervelet + tronc cérébral*



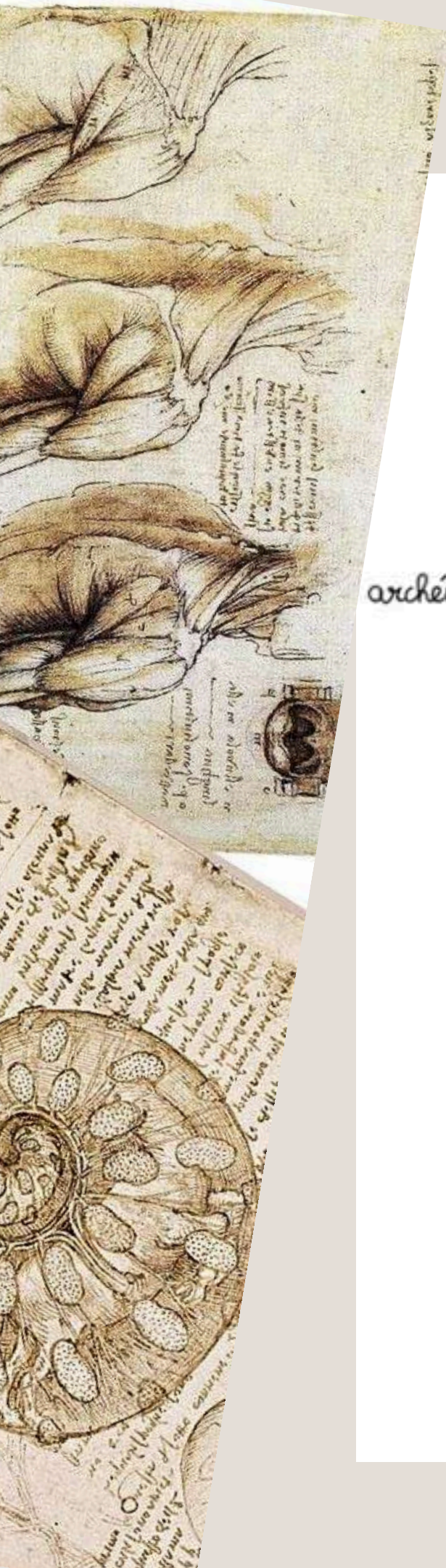
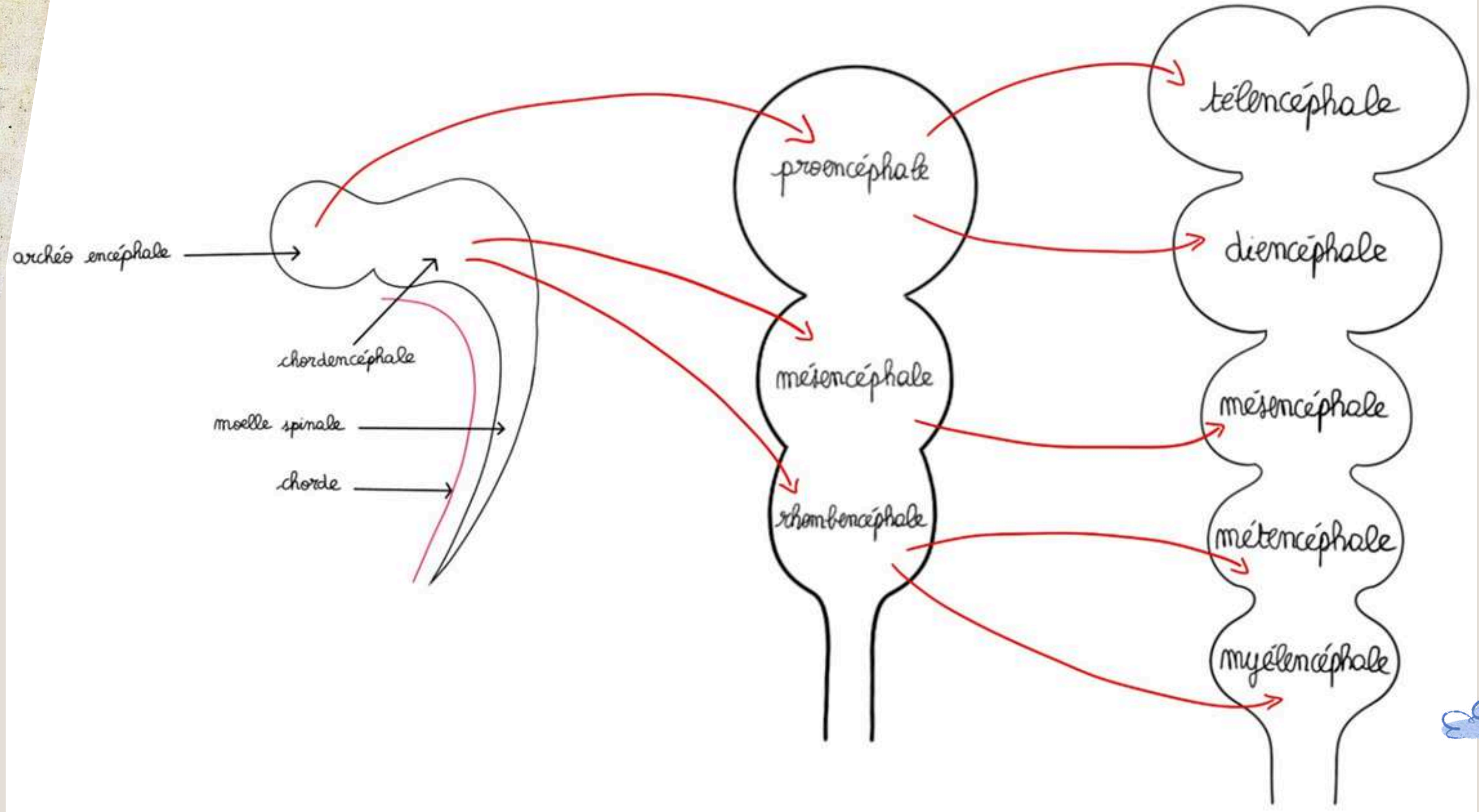
# SYSTÈME NERVEUX CENTRAL



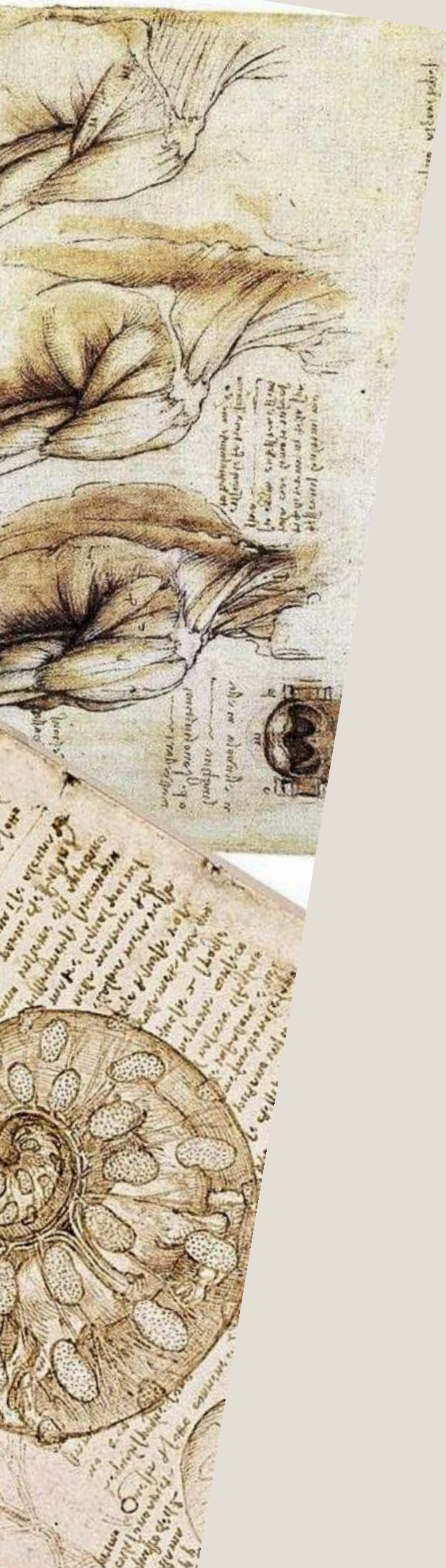
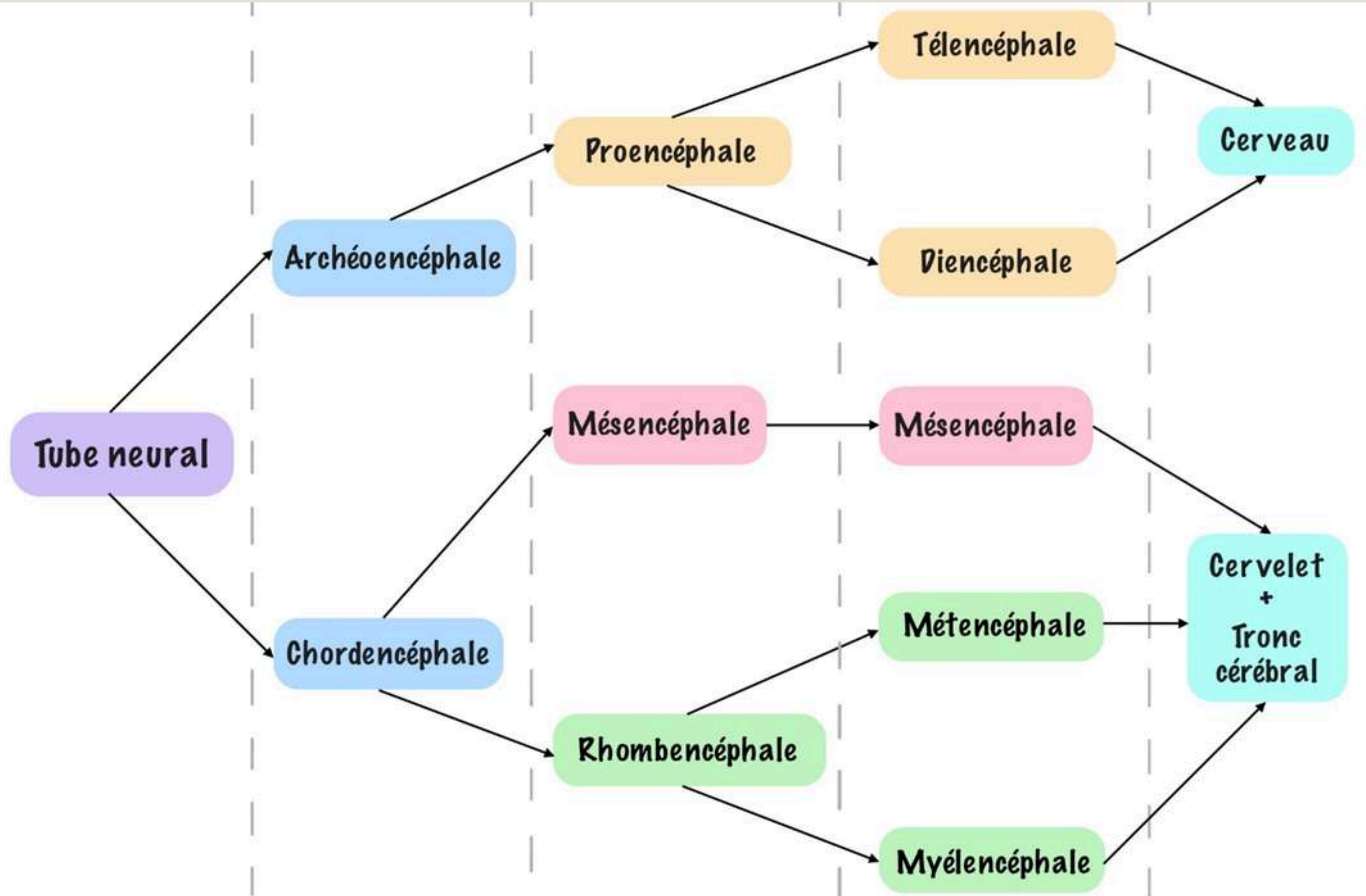
Le tutorat est gratuit - toute reproduction est interdite



# ORGANOGENÈSE

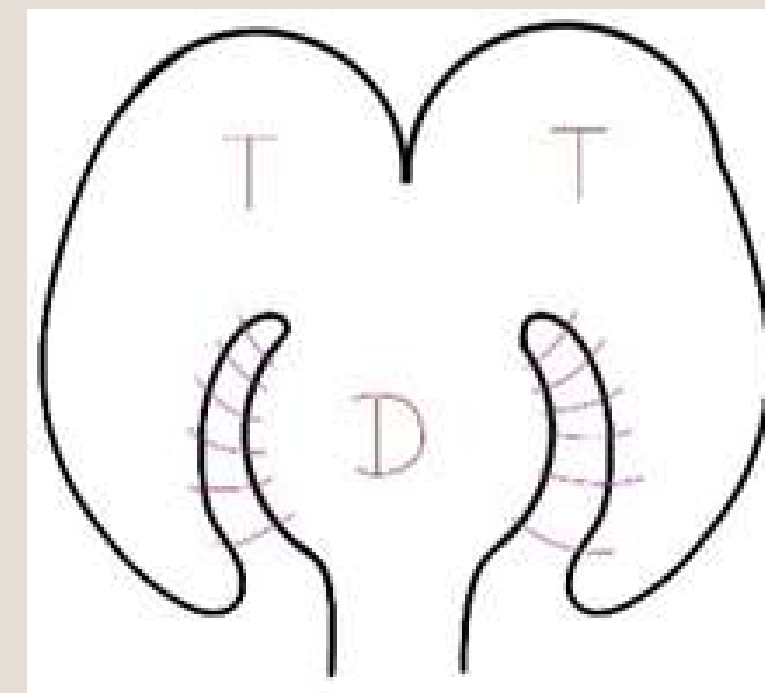
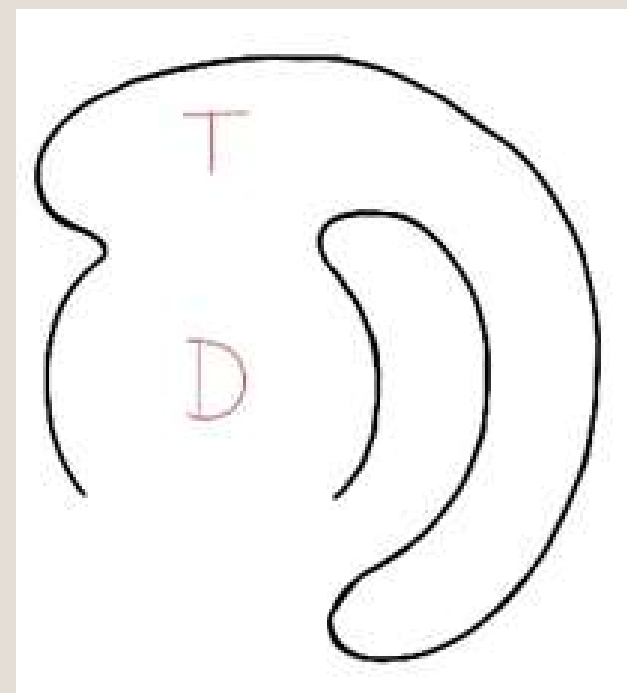
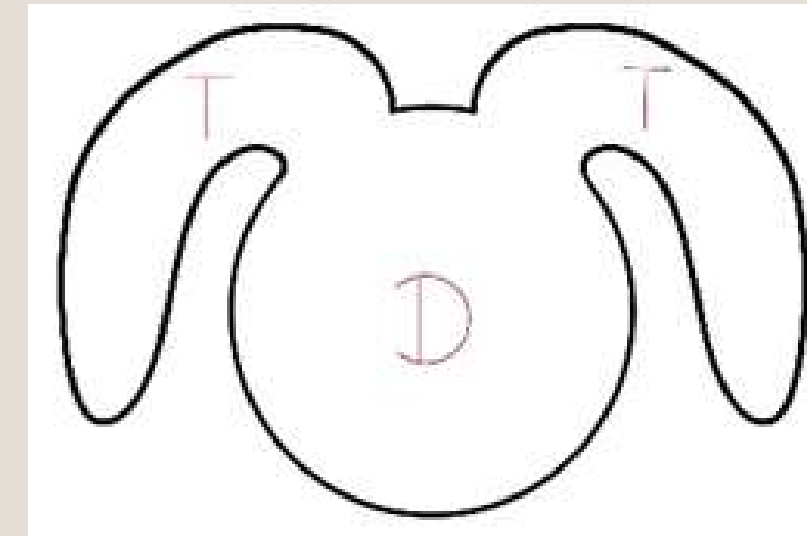
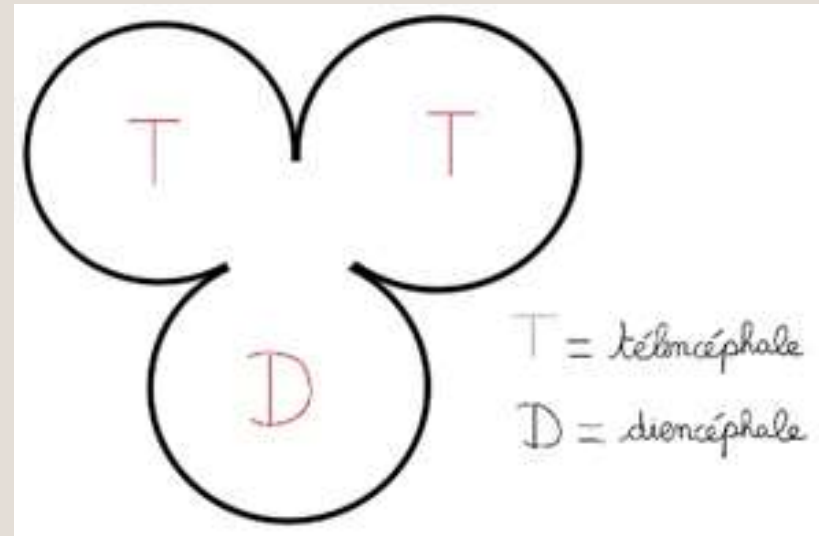


# ORGANOGENÈSE

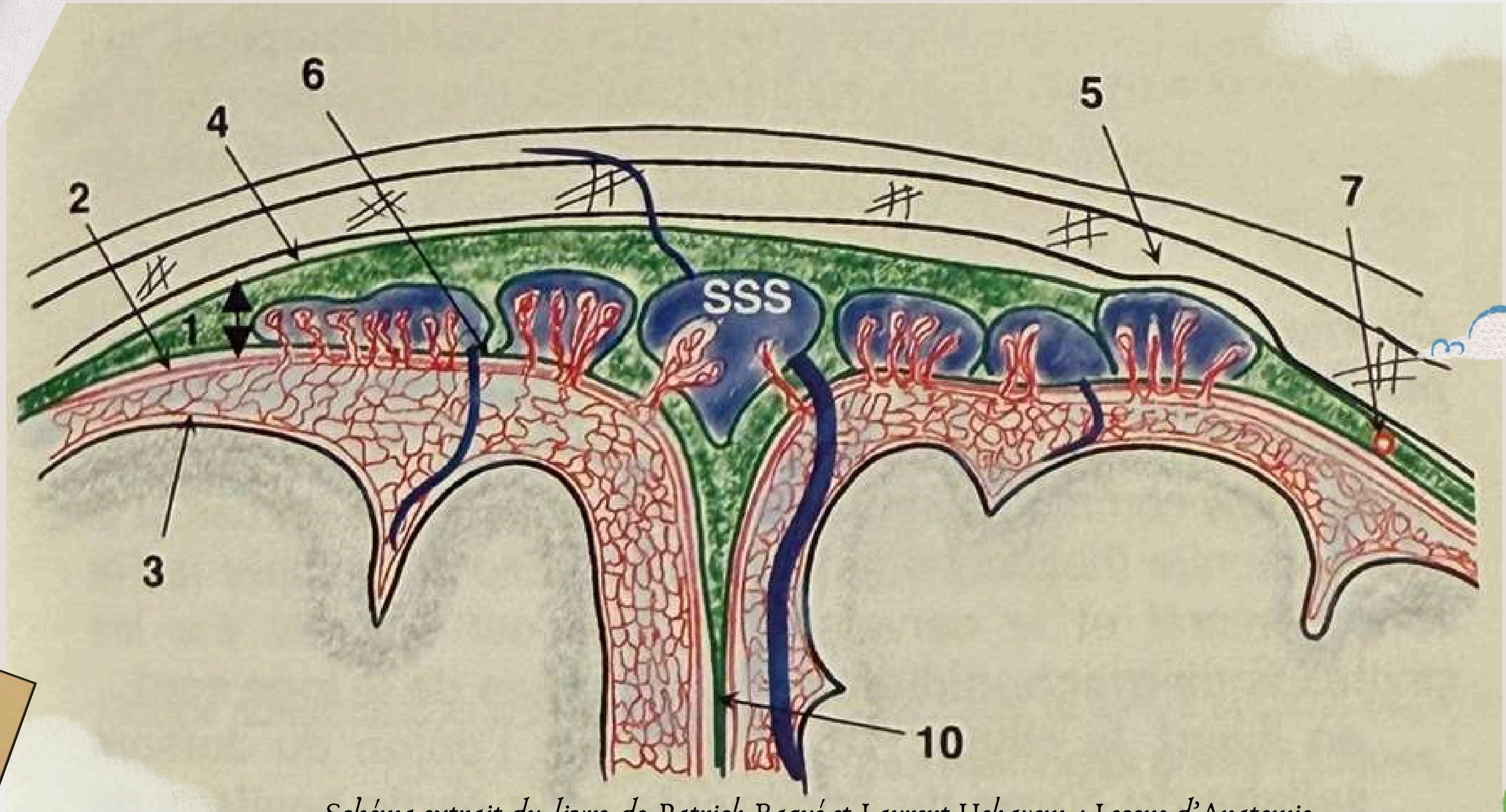


# FORMATION DU CERVEAU

## 4. phénomènes concomittants



# MÉNINGES



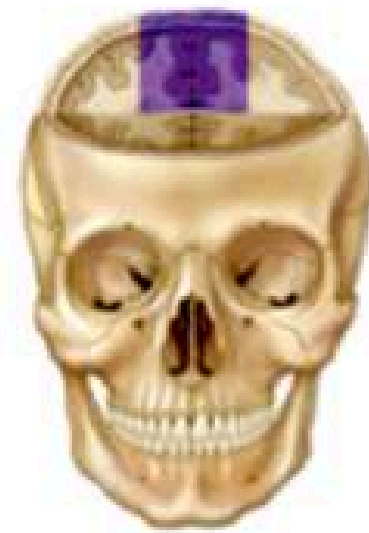
*Schéma extrait du livre de Patrick Baqué et Laurent Hekayem : Leçons d'Anatomie*

**Le tutorat est gratuit - toute reproduction est interdite**

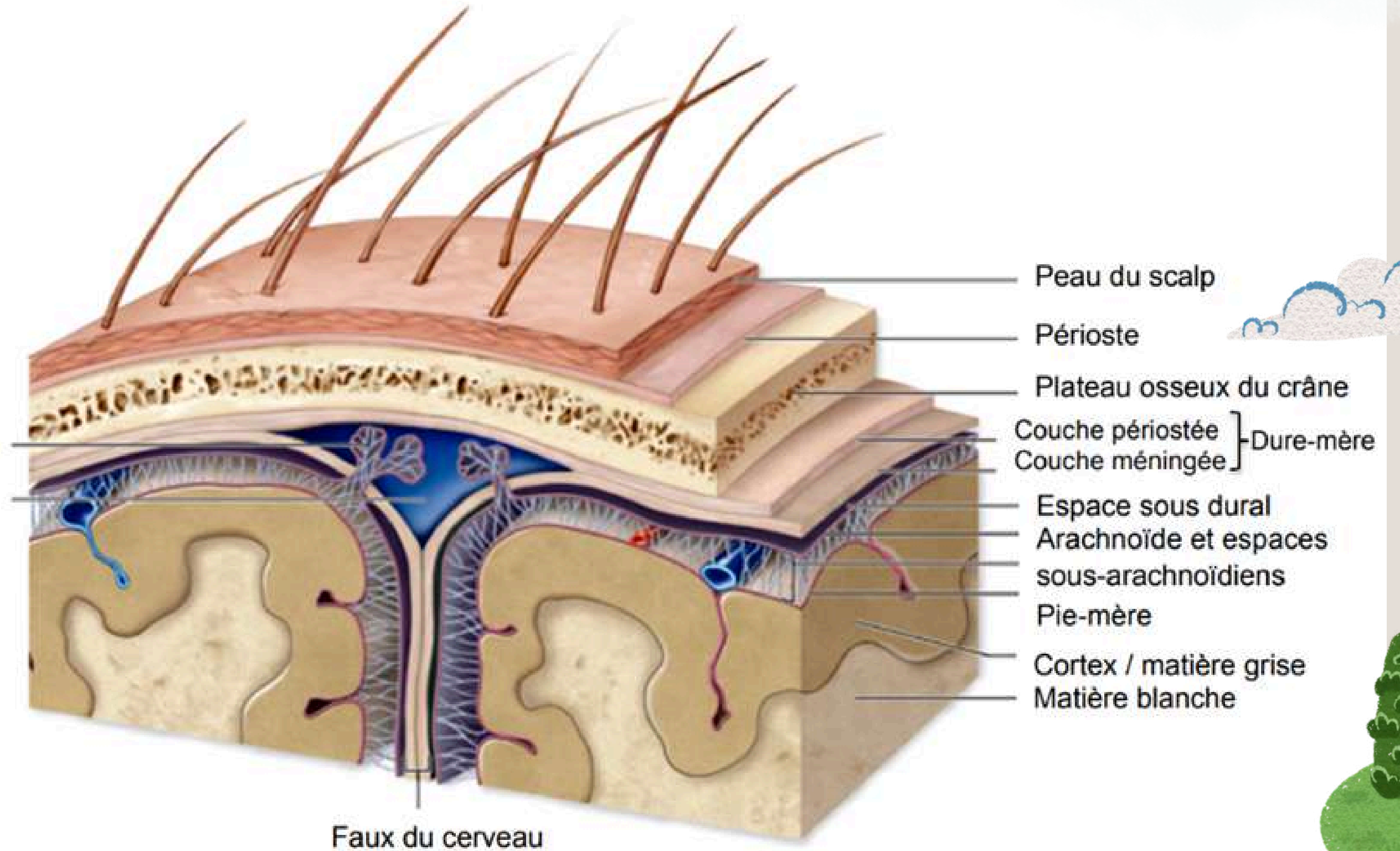
# MÉNINGES

(Schéma en plus qui n'est pas dans le cours mais qui peut aider à comprendre – Collège de France)

Copyright © The McGraw-Hill Companies, Inc. Permission required for reproduction or display.



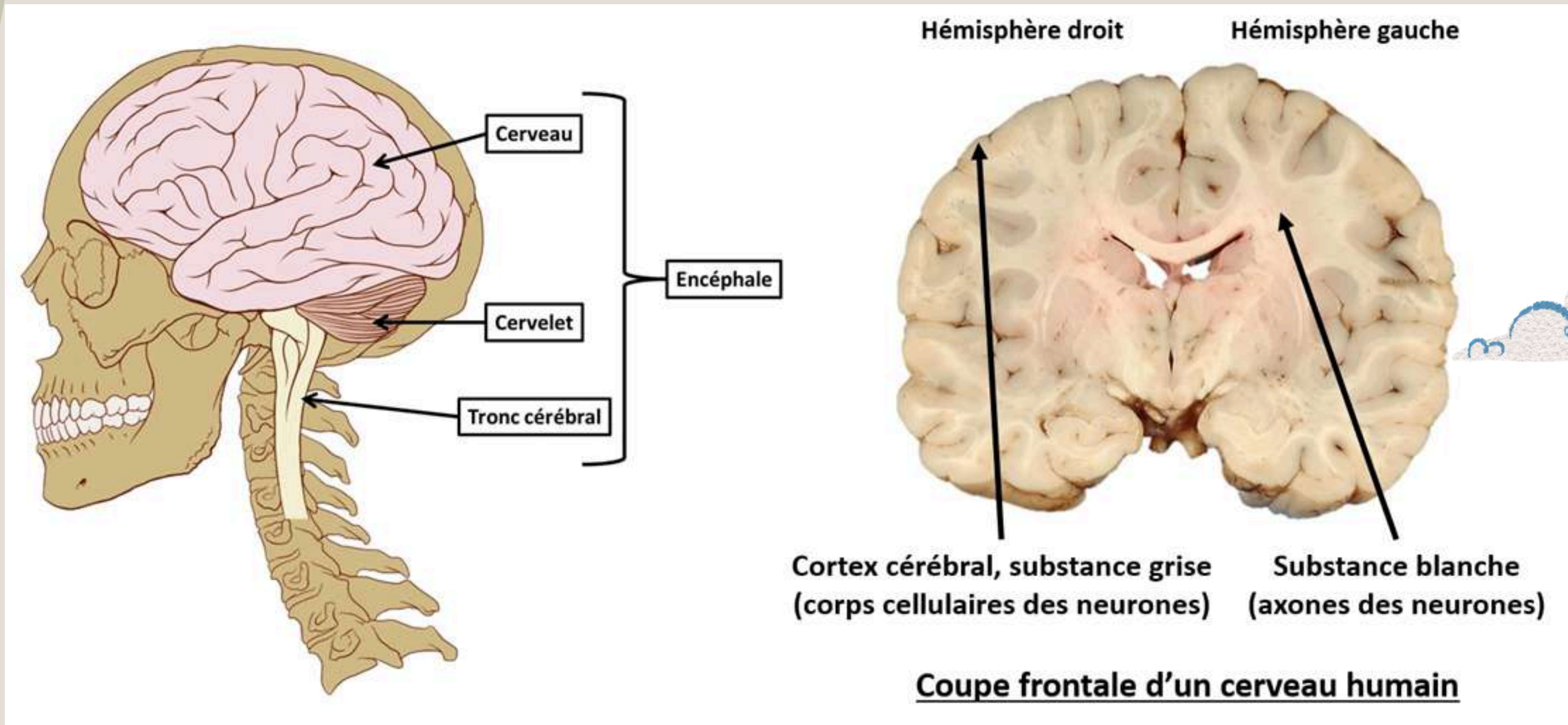
Villosités arachnoïdes  
Sinus sagittal sup.



Le tutorat est gratuit - toute reproduction est interdite

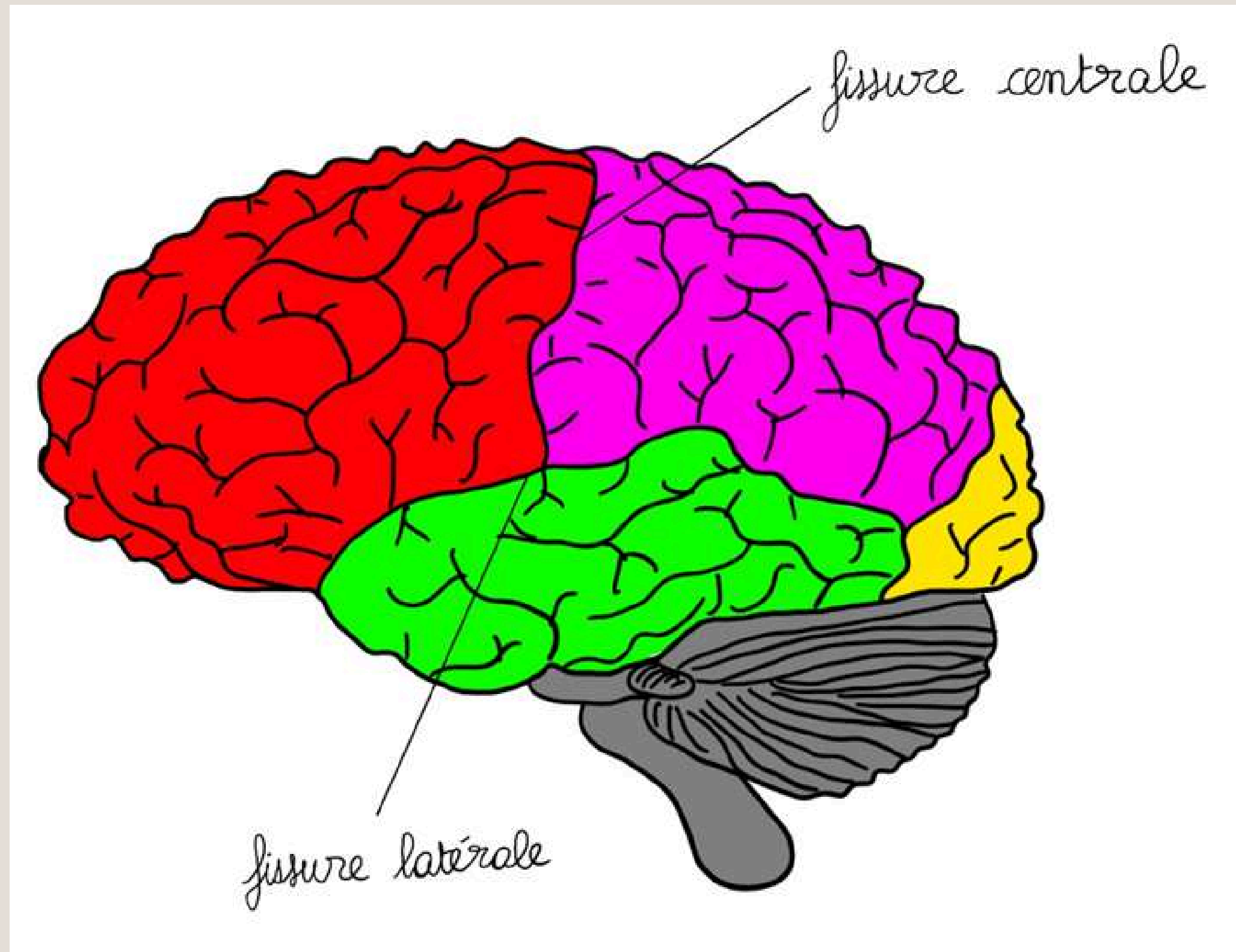
# ANATOMIE DU CERVEAU

## Substance grise et substance blanche



# ANATOMIE DU CERVEAU

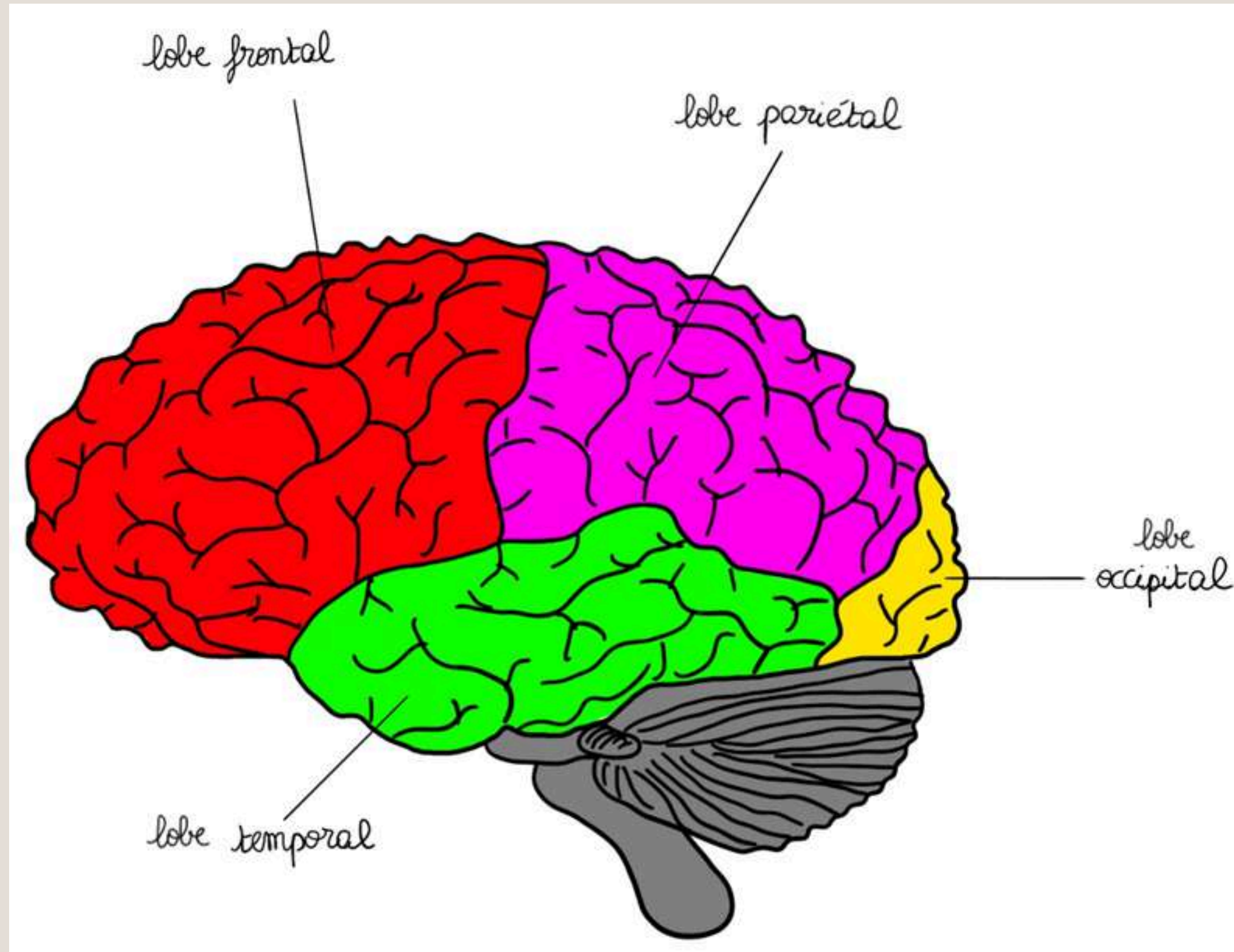
## Les fissures



Le tutorat est gratuit - toute reproduction est interdite

# ANATOMIE DU CERVEAU

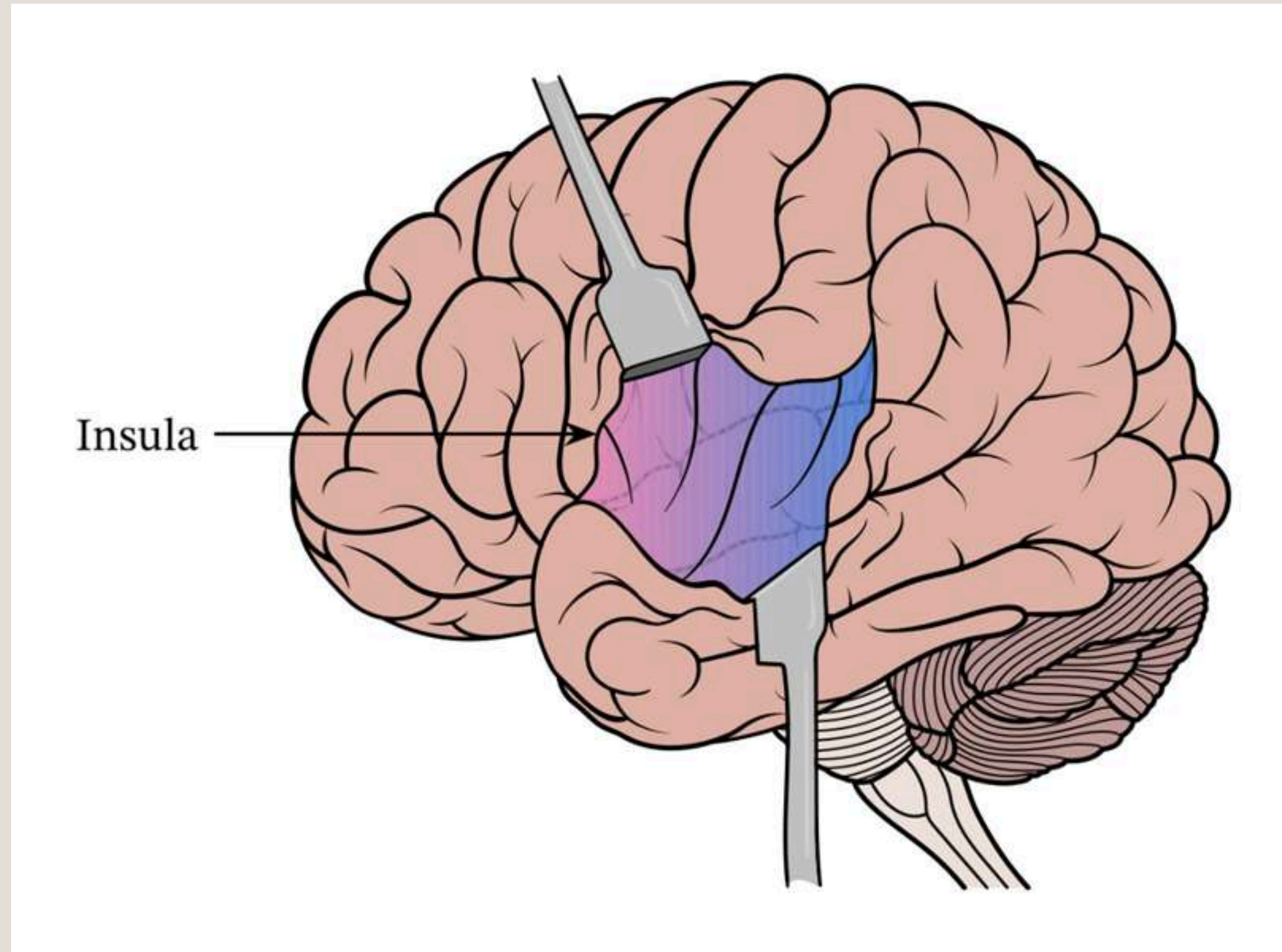
## Les lobes vus de l'extérieur



Le tutorat est gratuit - toute reproduction est interdite

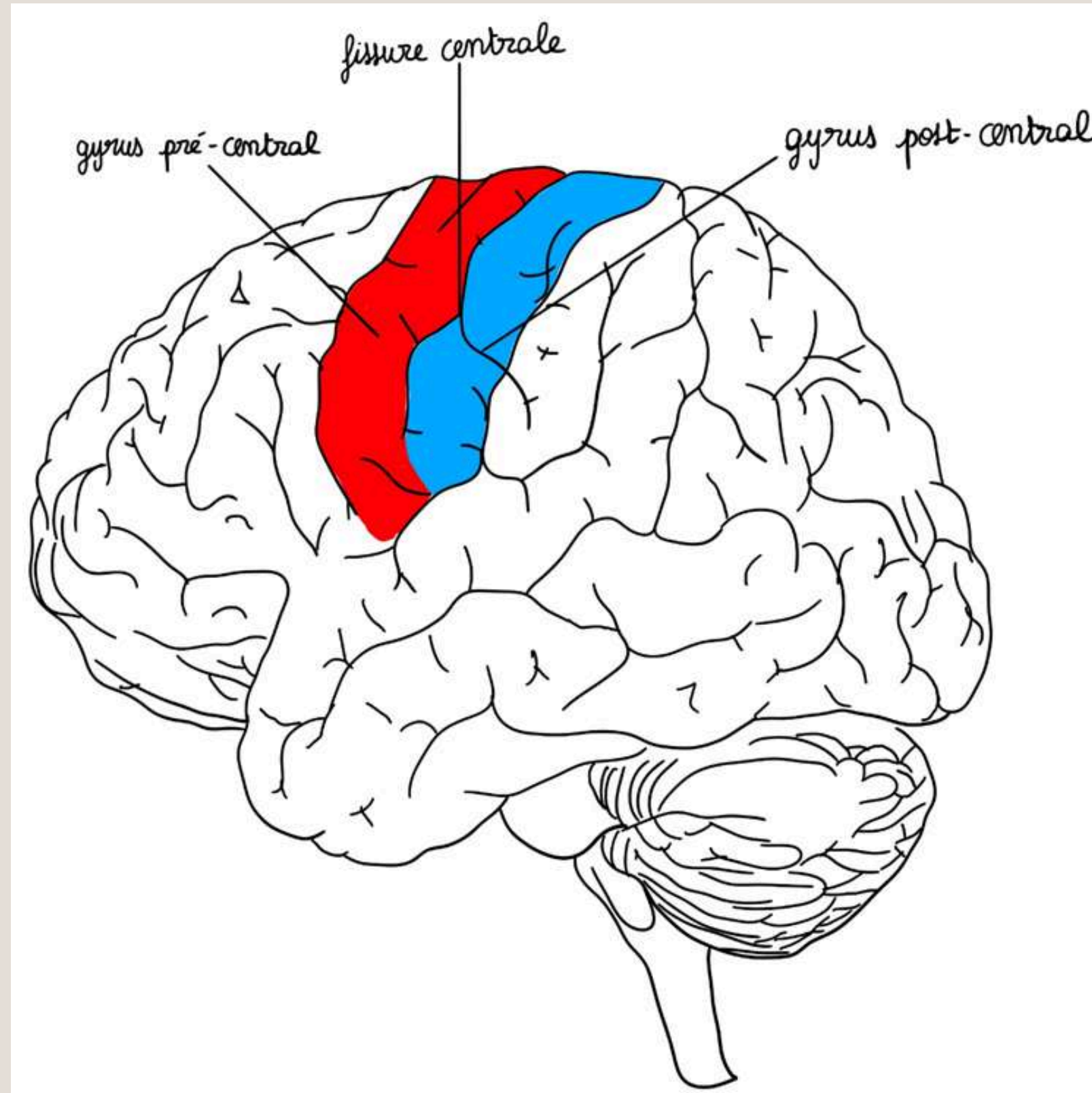
# ANATOMIE DU CERVEAU

## L'insula



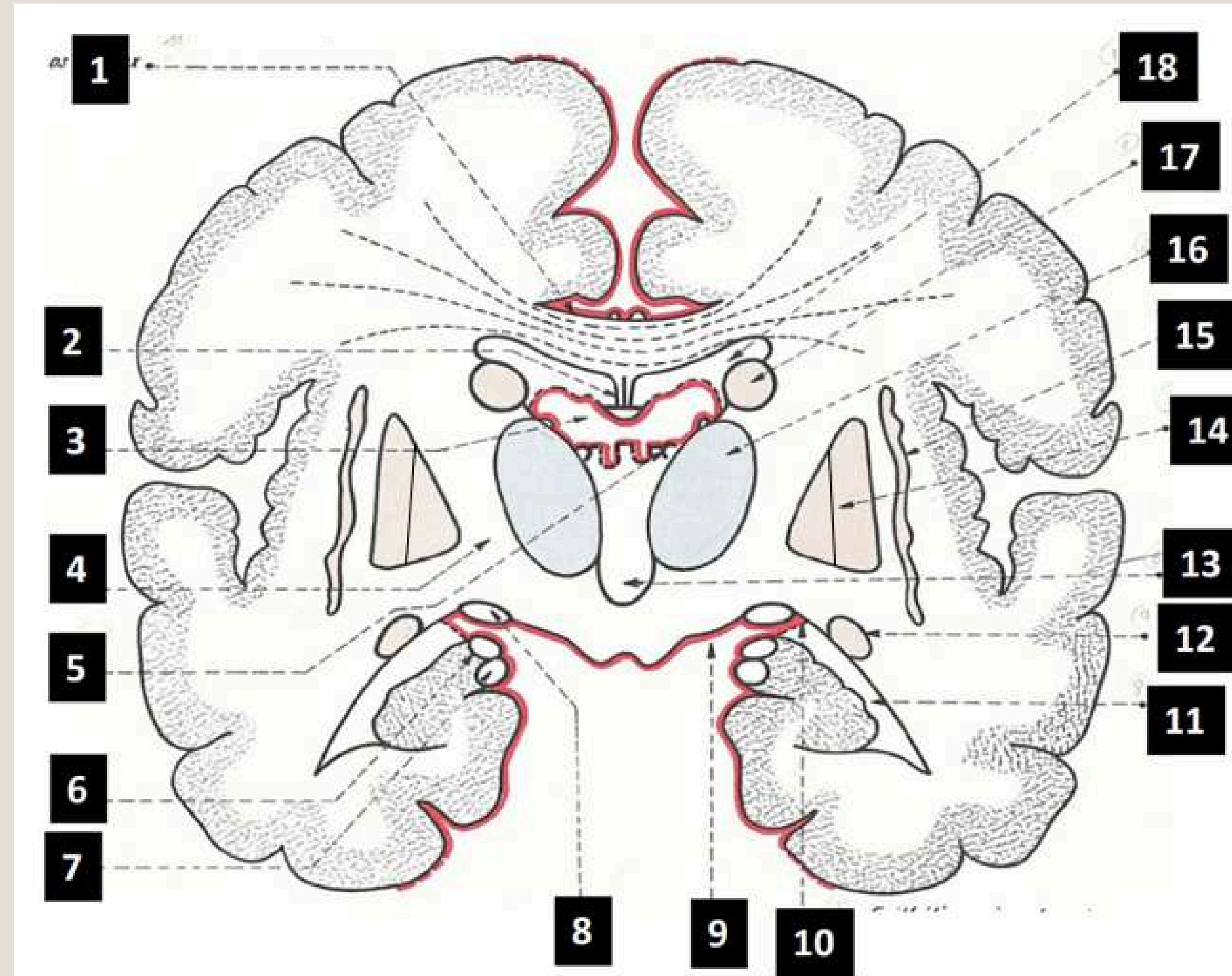
# ANATOMIE DU CERVEAU

## Les gyrus



# ANATOMIE DU CERVEAU

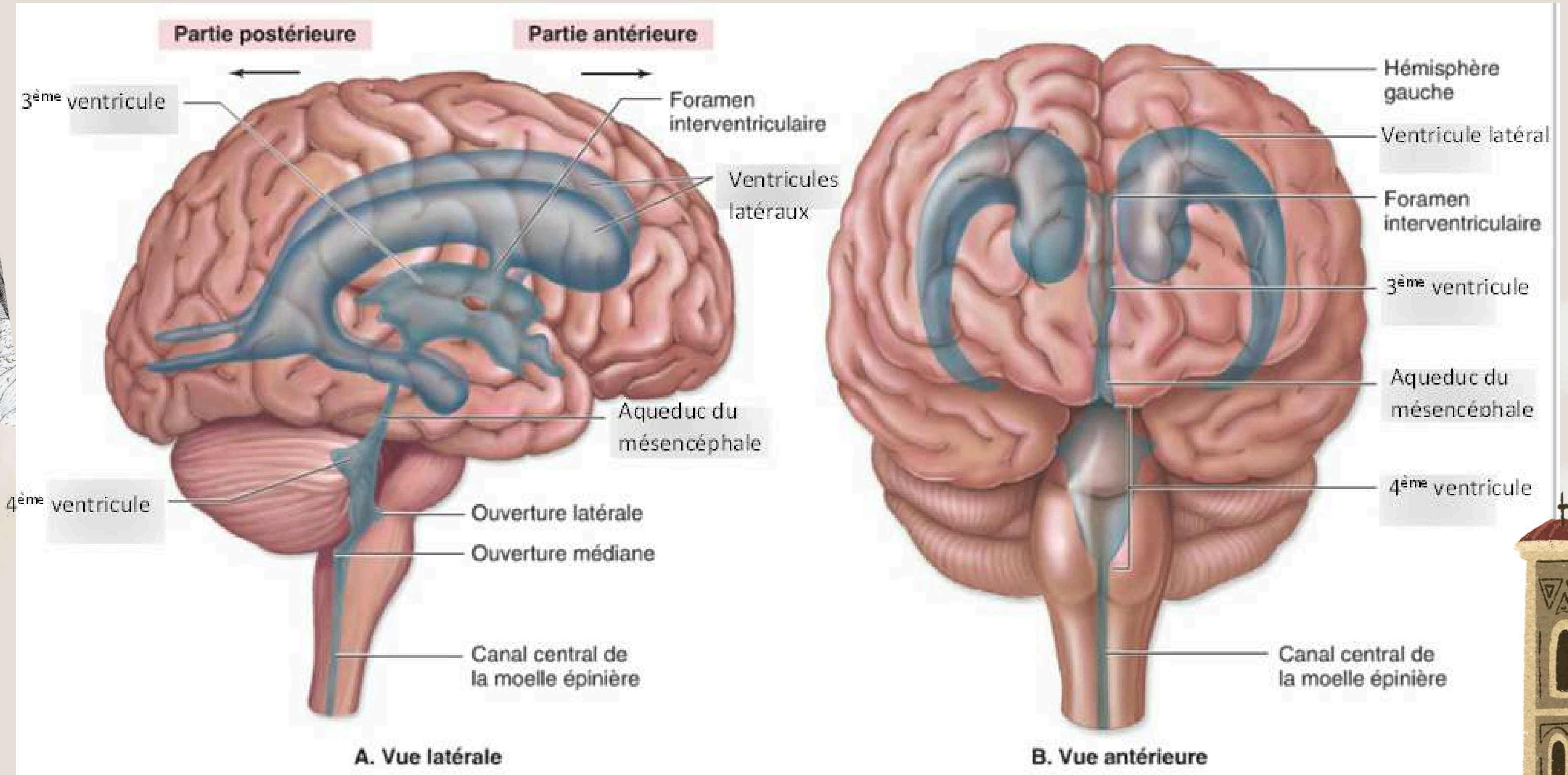
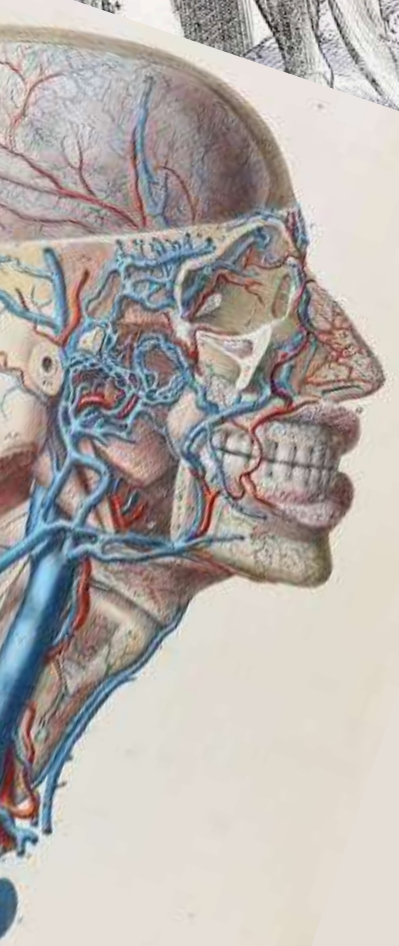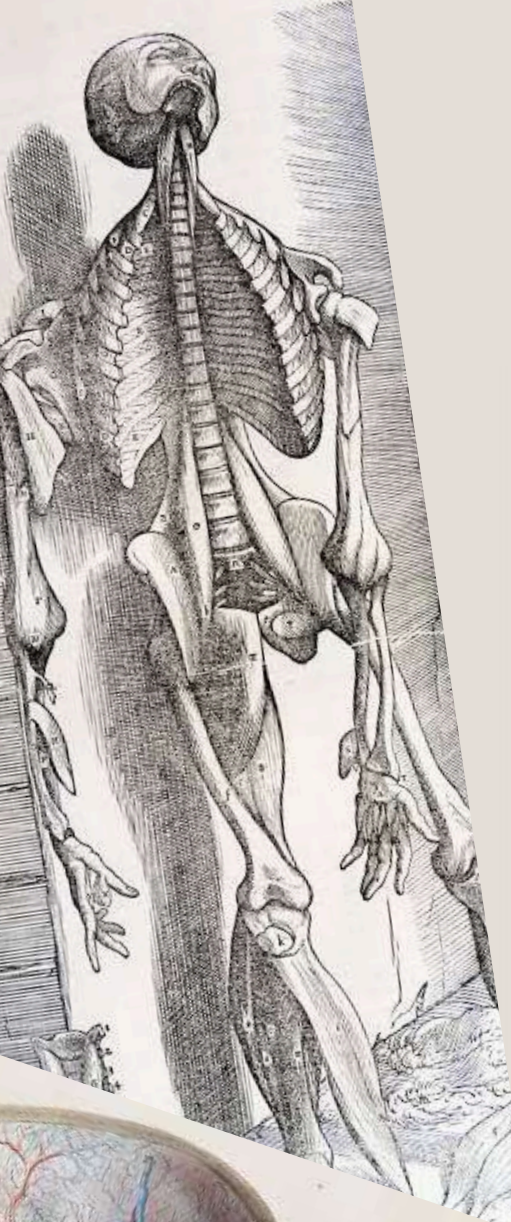
## Les noyaux



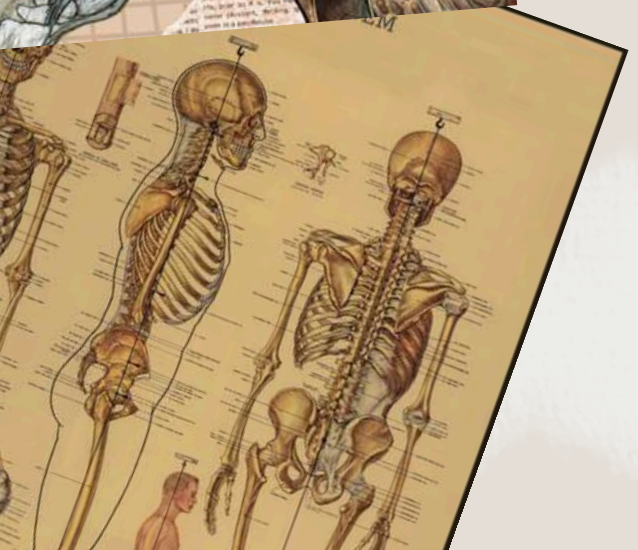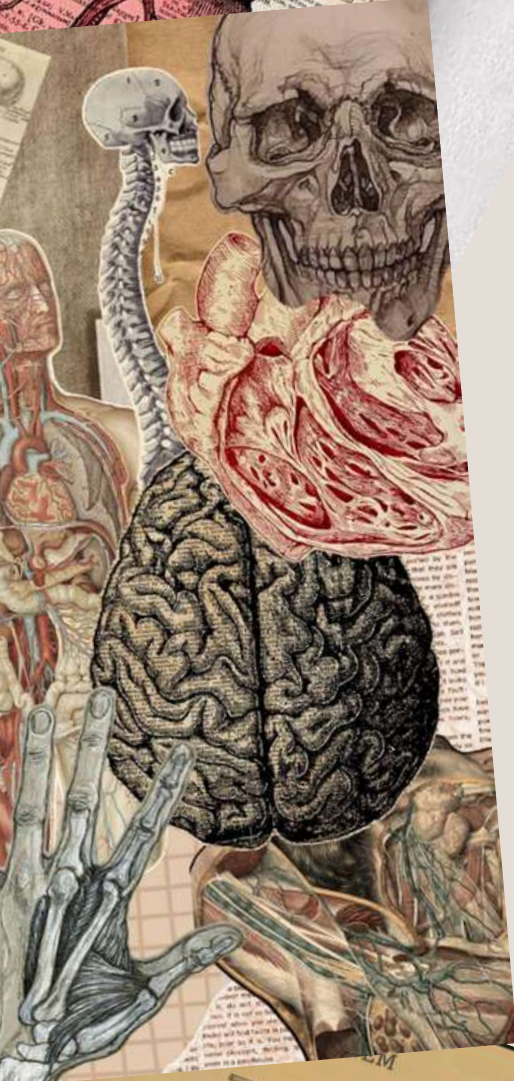
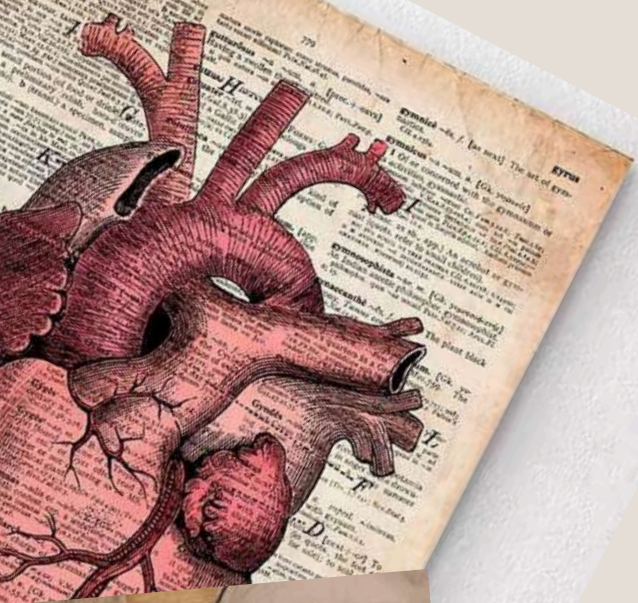
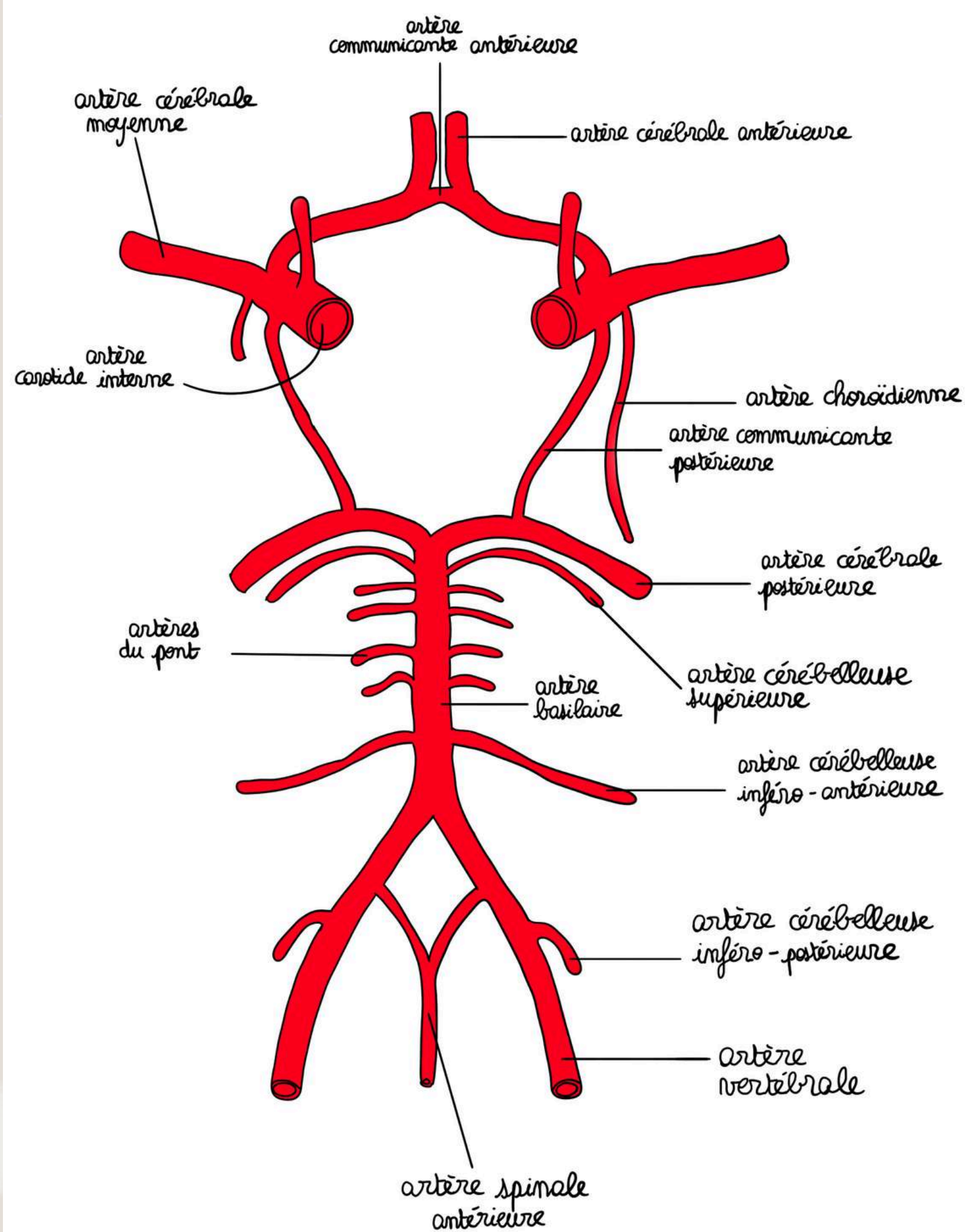
Le tutorat est gratuit - toute reproduction est interdite

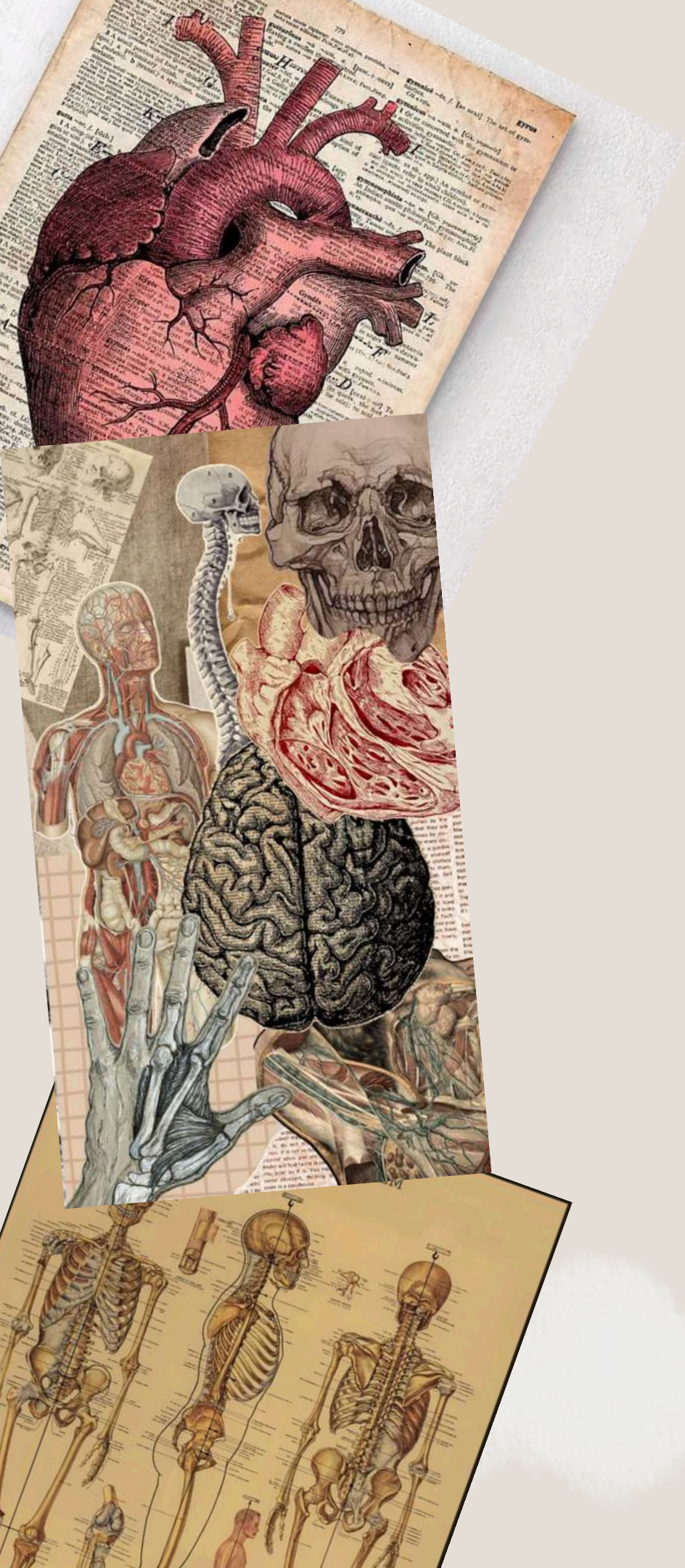


# LES CAVITÉS



# VASCULARISATION





# QCM



Le tutorat est gratuit - toute reproduction est interdite

# GÉNÉRALITÉS SUR LE SYSTÈME NERVEUX

A propos de l'anatomie du système nerveux central :

- A) Le système nerveux central est constitué du cerveau, cervelet et moelle spinale (liste exhaustive)
- B) Le système nerveux central est entièrement constitué du cerveau et de la moelle spinale
- C) L'encéphale comprend le cerveau, le cervelet et la moelle spinale
- D) Non, l'encéphale comprend le cerveau, le cervelet et le tronc cérébral
- E) Tout est faux

# GÉNÉRALITÉS SUR LE SYSTÈME NERVEUX

A propos de l'anatomie du système nerveux central :

- A) Le système nerveux central est constitué du cerveau, cervelet et moelle spinale (liste exhaustive) **Faux : + tronc cérébral**
- B) Le système nerveux central est uniquement constitué du cerveau et de la moelle spinale **Faux : encéphale et moelle spinale**
- C) L'encéphale comprend le cerveau, le cervelet et la moelle spinale **Faux : le tronc cérébral pas la moelle spinale**
- D) Non, l'encéphale comprend le cerveau, le cervelet et le tronc cérébral **Vrai**
- E) Tout est faux

# ORGANOGENÈSE

A propos de l'organogenèse :

- A) L'archéoencéphale donne le proencéphale
- B) Le chordencéphale donne directement le métencéphale et le myélencéphale
- C) Le mésencéphale donne le métencéphale
- D) Le myélencéphale donne le mésencéphale
- E) Tout est faux

# ORGANOGENÈSE

A propos de l'organogenèse :

- A) L'archéoencéphale donne le proencéphale **Vrai**
- B) Le chordencéphale donne directement le métencéphale et le myélencéphale **Faux : Pas directement**
- C) Le mésencéphale donne le métencéphale **Faux : il reste le mésencéphale**
- D) Le myélencéphale donne le mésencéphale **Faux : le chordencéphale qui donne le mésencéphale**
- E) Tout est faux

# LES MÉNINGES

A propos des méninges :

- A) *Il y a 4 types de méninges qui recouvrent le système nerveux*
- B) *De l'extérieur vers l'intérieur on a : dure-mère > arachnoïde > pie-mère*
- C) *La dure-mère est la méninge la plus résistante et la plus périphérique*
- D) *La pie-mère est une lame porte-vaisseau*
- E) *Tout est faux*

# LES MÉNINGES

A propos des méninges :

A) Il y a 4 types de méninges qui recouvrent le système nerveux **Faux 3**

B) De l'extérieur vers l'intérieur on a : dure-mère > arachnoïde > pie-mère **Vrai**

C) La dure-mère est la méninge la plus résistante et la plus périphérique **Vrai**

D) La pie-mère est une lame porte-vaisseau **Vrai**

E) Tout est faux

# ANATOMIE DU CERVEAU

A propos de l'anatomie du cerveau :

- A) *La fissure centrale est située en avant du lobe pariétal*
- B) *Le lobe frontal est situé au-dessous de la fissure latérale*
- C) *Le gyrus post-central est en arrière de la fissure latérale*
- D) *Le gyrus pré-central est en avant de la fissure centrale*
- E) *Tout est faux*



# ANATOMIE DU CERVEAU

A propos de l'anatomie du cerveau :

- A) La fissure centrale est située en avant du lobe pariétal **Vrai**
- B) Le lobe frontal est situé au-dessous de la fissure latérale **Faux : au-dessus**
- C) Le gyrus post-central est en arrière de la fissure latérale **Faux : fissure centrale**
- D) Le gyrus pré-central est en avant de la fissure centrale **Vrai**
- E) Tout est faux

# VASCULARISATION

A propos de la vascularisation :

- A) *La carotide interne donne l'artère cérébrale moyenne*
- B) *Les artères vertébrales font partie du système vertébro-basilaire*
- C) *L'artère spinale antérieure est à l'origine du tronc basilaire*
- D) *Les artères choroïdiennes sont des branches des artères cérébrales postérieures*
- E) *Tout est faux*

# VASCULARISATION

A propos de la vascularisation :

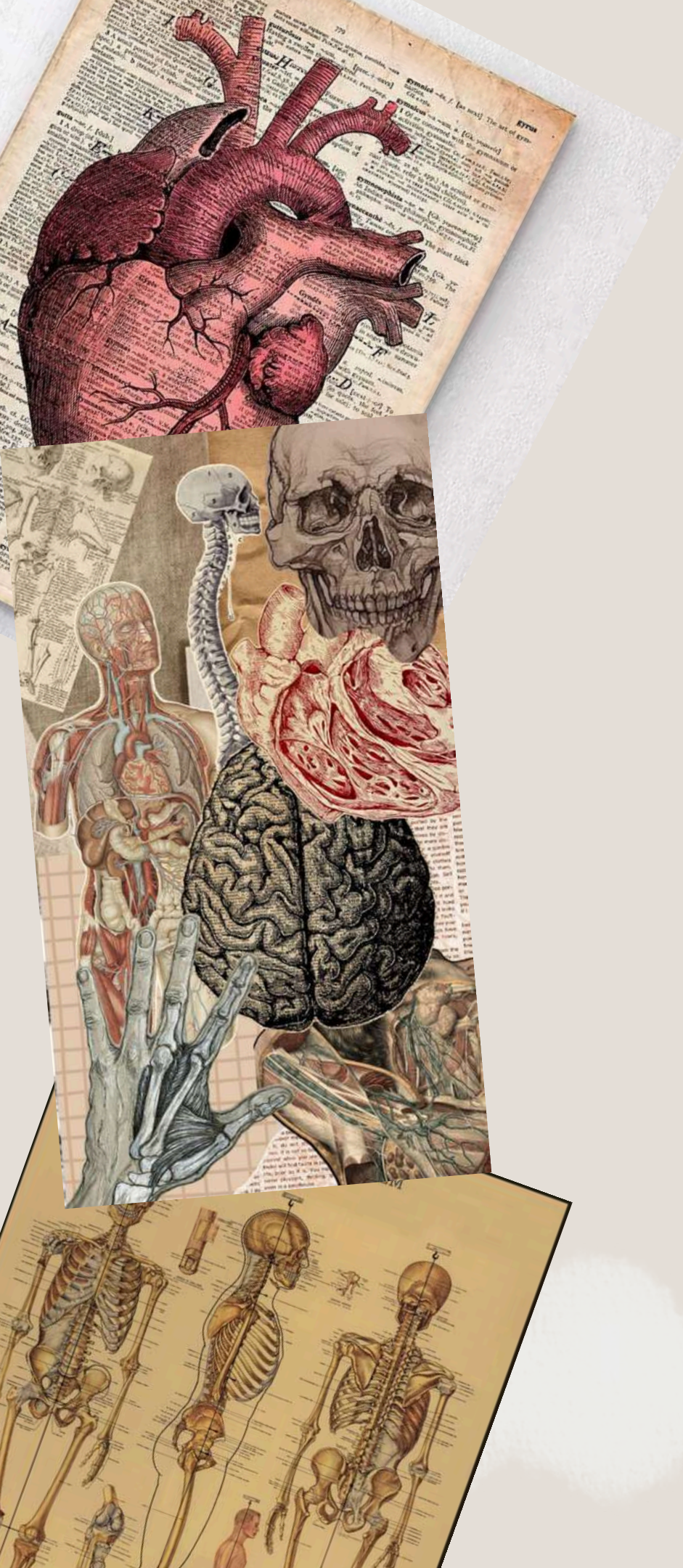
A) La carotide interne donne l'artère cérébrale moyenne

B) Les artères vertébrales font partie du système vertébro-basilaire


C) L'artère spinale antérieure est à l'origine du tronc basilaire **Faux : artères vertébrales**

D) Les artères choroïdiennes sont des branches des artères cérébrales postérieures **Faux : des branches de la carotide interne**

E) Tout est faux



**FIN !!**



Le tutorat est gratuit - toute reproduction est interdite