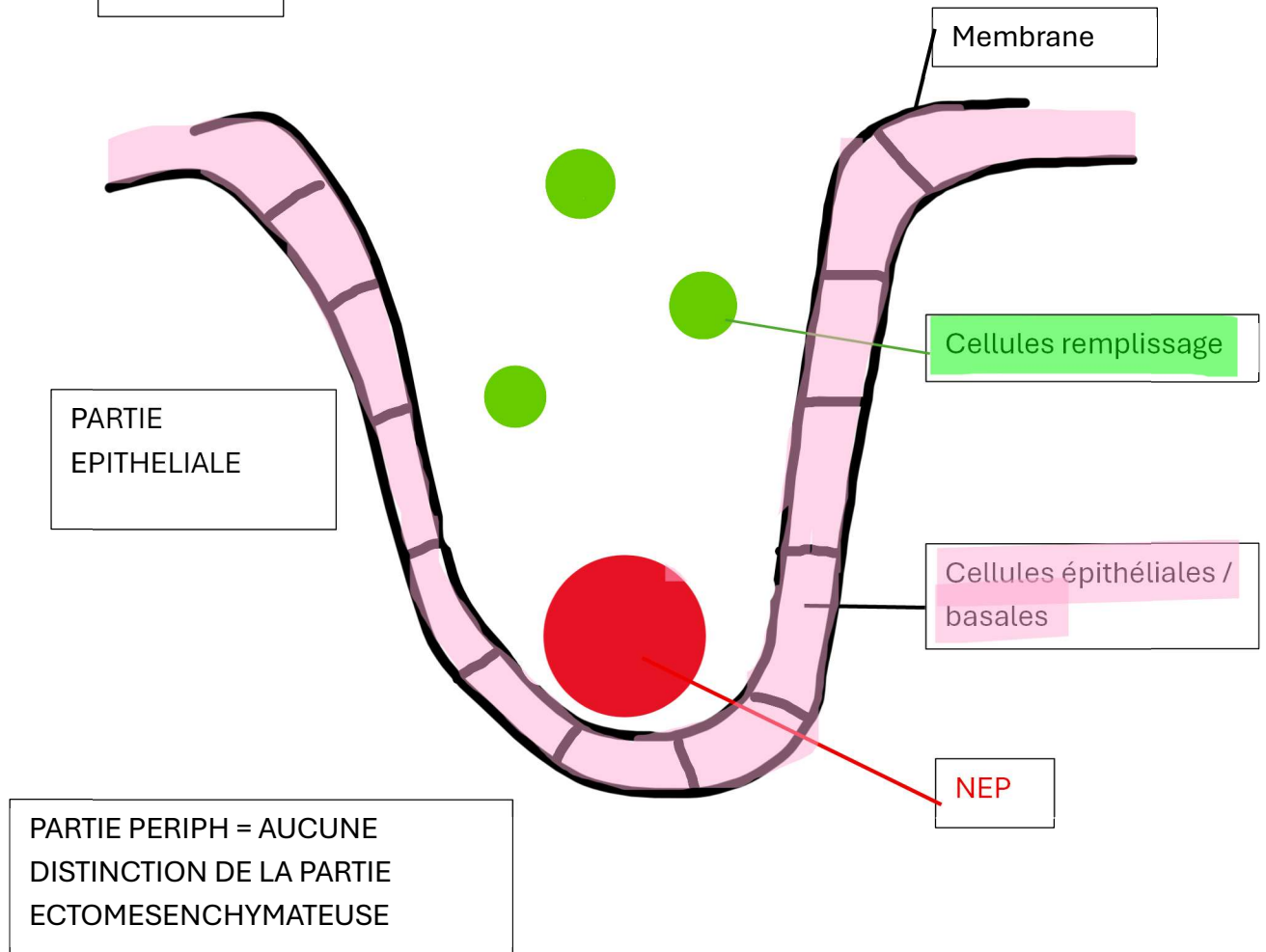
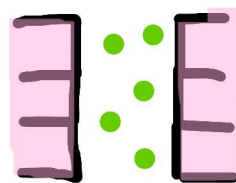


Manodontax - Pr. VOHA

Bourgeon



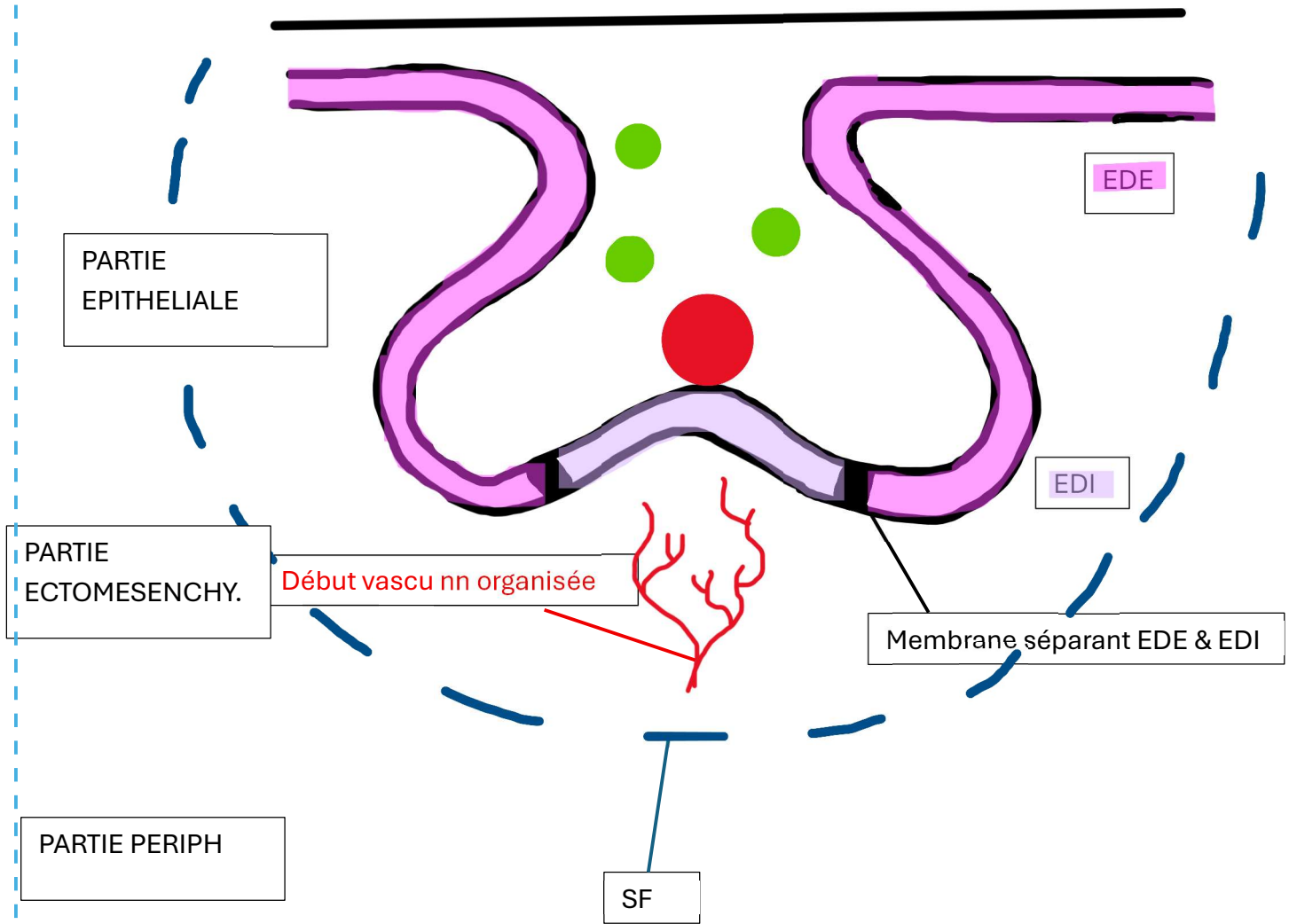
Si on fait une coupe :



A retenir dans partie ectomésenchymateuse :

- ↘ MEC
- ↗ Cellules ecto. (forte densité)

Cupule jeune :
→ Evasement partie épithéliale



Partie épithéliale = ORGANE DE L'EMAIL

Cupule âgée

PARTIE EPITHELIALE
(pas de NEP)

Réticulum
étoilé

PARTIE
ECTOMESENCHYMATEUSE

⇒ Donne papille
ectomesenchymateuse

Vsx sanguins
organisés + nerf

PARTIE PERIPH
(organisé en strates
cellulaires)

Cloche :

→ Au stade de cloche la lame dentaire 2ndR se forme

