

# Anatomie générale du système nerveux

## Introduction du système nerveux

*Coucou !!! Comme l'architecture des cours en vidéo sur le système nerveux ne me semblait pas très adaptée pour la rentrée, je vous ai fait une fiche avec les définitions et les notions essentielles qui vous permettront d'aborder les vidéos mais aussi de mieux comprendre les cours en présentiel. Les questions portent la plupart du temps sur ce qui est écrit dans cette fiche, avec souvent quelques détails ajoutés par les professeurs par la suite. Si vous avez des questions, n'hésitez pas à me les poser sur le forum !! Bon travail !*

## I- Généralités

### A) Définitions

#### SYSTÈME NERVEUX

Le système nerveux est **l'ensemble des organes** qui **commandent** l'organisme et qui doivent assurer :

- La **coordination**
- La **régulation**
- Le **contrôle de la vie intérieure**

Le système nerveux **régule et contrôle** aussi tout ce qui se passe avec le **milieu extérieur**. C'est là que les sens ont leur importance, la **vue**, **l'ouïe**, la **sensation** du sol, le **tact**, **l'olfaction**.

En histologie, la cellule de base du système nerveux central est le **neurone** et le tissu interstitiel est la **névroglie**.

#### NEURONE

Quand on parle de **neurone**, on a une cellule avec **un corps cellulaire** et des **prolongements**, ce qui permet d'expliquer le sens des influx.



Un **neurone** est constitué de :

- Un **corps cellulaire**
- Un **axone** (élément de transmission de l'information vers un autre élément, qui peut être un muscle ou un autre neurone)
- Les **dendrites** (qui sont la zone de réception de l'information)

## TRANSMISSION DES INFORMATIONS

On a des informations qui **arrivent** à la cellule, ce sont des **afférences** et d'autres qui en **partent** : ce sont des **efférences**.

Mémo : afférence = arrive ; efférence = effet

La **connexion** entre deux neurones peut être **électrique** ou **chimique**.

C'est une **synapse** qui va permettre d'articuler la transmission d'information d'un neurone au suivant.

**Synapse = région de contact entre deux neurones**

Dans la **synapse**, c'est le **neuro médiateur** (ou neuro modulateur) qui va permettre cette transmission.

Exemples de neuro médiateurs : adrénaline, sérotonine, acétylcholine, dopamine...

Cela va donner un **effet** sur un muscle, un organe ou une glande.



## B) Les systèmes nerveux

Si on regarde la constitution générale du système nerveux, on a **3 grands systèmes** :

- **SNC** = système nerveux central
- **SNP** = système nerveux périphérique
- **SNV** = système nerveux végétatif

C'est le **système nerveux central** qui va diriger, ordonner, commander les informations qui viennent de l'extérieur.

## C) Voies lemniscales et pyramidales

Motricité du système nerveux central :

- **Système pyramidal** = motricité consciente
- **Système extra pyramidal** = motricité inconsciente

Sensibilité du système nerveux central :

- **Système lemniscal** = sensibilité consciente
- **Système extra-lemniscal** = sensibilité inconsciente

Synthèse :

- **Pyramidal** = **moteur** = **voie descendante**
- **Lemniscal** = **sensitif** = **voie ascendante**



### Pourquoi distingue-t-on conscient et inconscient ?

Si on a un problème avec les **structures des voies pyramidales**, on va être paralysé et on ne pourra plus tendre le bras pour attraper une bouteille. A l'inverse, si c'est le système extra-pyramidal qui est touché, on pourra bouger mais mal : les mouvements ne seront pas coordonnés (ce sont les malades atteints de Parkinson : ils vont trembler). Il n'y a pas de régulation des muscles qui doivent s'opposer et qui permettent à notre main d'être fixe.

## D) Autonomie des systèmes nerveux

### Système nerveux périphérique :

Il n'a **aucune autonomie** et est directement sous la **dépendance** du **système nerveux central** et du **système nerveux végétatif**.

### Système nerveux végétatif :

Il est dit **autonome** (mais chez l'homme il reste fortement lié au reste du système nerveux). Il comprend des centres et des **voies orthosympathiques**, qui sont dites **adrénergiques** (le dernier médiateur est l'adrénaline) et des centres et des **voies parasympathiques**, qui sont dites **cholinergiques** (le dernier médiateur chimique est l'acétylcholine).

### Système nerveux central :

C'est **phylogéniquement** le plus **élevé**. Il contient la majorité des **corps cellulaires des neurones** et forme un axe nerveux : le **névraxe**.

Il est chargé **d'actions volontaires conscientes et involontaires inconscientes**.



## E) Les actions

Tous les nerfs du système nerveux périphérique vont amener un ordre ou une fonction à un muscle ou une glande endocrine, par exemple.

Cette organisation générale est composée de **2 actions permanentes** :

### **Actions sensibles = ascendantes** :

On est informé de la position de notre cheville, de notre poids sur la chaise... les pieds vont amener des informations par l'intermédiaire des nerfs spinaux du plexus lombal et cela va remonter le long de la moelle spinale, puis du tronc cérébral pour atteindre le cortex cérébral.

### **Actions motrices = descendantes** :

Lorsque l'on va vouloir bouger notre pied suite aux informations sensibles qu'il nous a envoyées

L'organisation de ces deux actions est sous le contrôle d'un nombre de neurones pré défini :

- **2 neurones** = partie **motrice volontaire**
- **3 neurones** = partie **sensitive**

## II- Les systèmes nerveux

### A) Système nerveux central

#### ORGANISATION GÉNÉRALE

Le système nerveux central est composé de la moelle spinale et de l'encéphale. L'encéphale est composé du cerveau, du cervelet et du tronc cérébral.

Le système nerveux central est formé par un axe nerveux qui est :

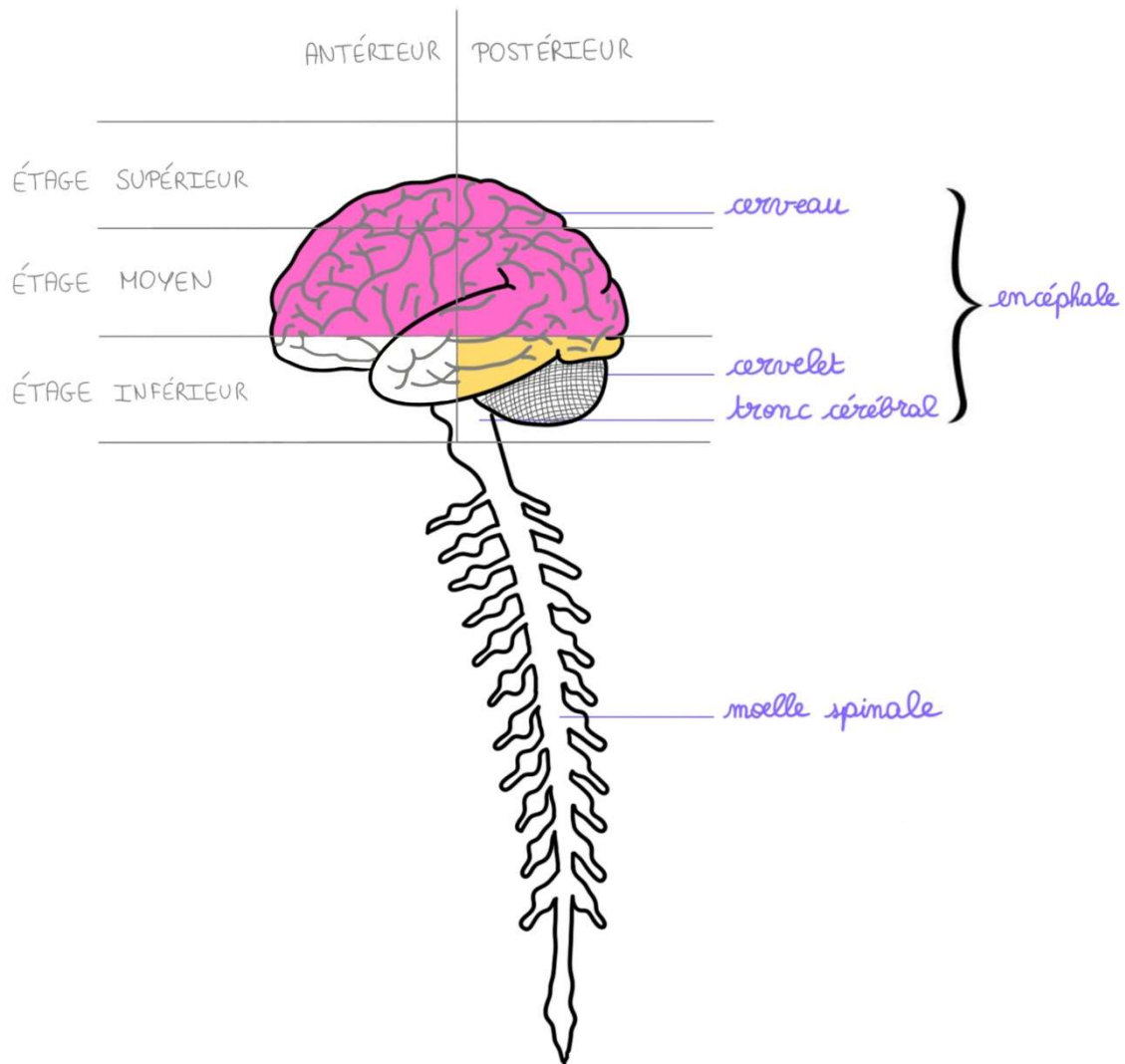
- Soit à l'intérieur de la boîte crânienne pour former l'encéphale
- Soit à l'intérieur de la colonne vertébrale pour former la moelle spinale

L'encéphale comprend au niveau de l'étage moyen et supérieur : le cerveau.

Le cerveau contient lui-même le téleencéphale (qui forme les hémisphères cérébraux) et en son centre, le diencéphale.

Au niveau de l'étage postérieur et inférieur, se trouvent le tronc cérébral et le cervelet.





L'ensemble du **système nerveux central** et des **racines** et des **nerfs** qui sont issus du système nerveux central sont enveloppés par des **méninges**.

Il y a **trois types de méninges** : qui peuvent être **spinales** au niveau du **rachis** et **crâniennes** au niveau du **crâne**.

### 1- La pie-mère :

La pie-mère est une **lame porte-vaisseau** qui tapisse le tissu nerveux comme un vernis qu'on aurait déposé avec un pinceau. Donc en tout point où il y a du système nerveux, il y a de la pie-mère qui le recouvre et sur cette pie-mère, il y a des vaisseaux qui circulent.

## 2- L'arachnoïde :

Il y a l'arachnoïde qui est **au-dessus** de la pie-mère, qui présente des **villosités**. « **L'arachnoïde** », ressemble à une « **toile d'araignée** » avec plein de petites expansions en filet, qui s'appellent les **villosités arachnoïdiennes**. Dans ces villosités il y a ce qu'on appelle **du liquide cérébro-spinal** qui baigne l'ensemble du système nerveux et des nerfs qui en sont issus.

## 3- La dure mère :

La dure-mère est la méninge **la plus résistante** et la **plus périphérique**. Au niveau du **crâne**, elle **adhère** plus ou moins à l'os et au niveau de la **colonne vertébrale**, elle est **séparée** de l'os par le **corps adipeux rachidien**.

Donc dans l'ordre de la superficie vers la profondeur, on a : dure-mère -> arachnoïde -> pie-mère.

## LE CERVELET

Le **cervelet** est **en arrière** du **tronc cérébral**. Il est relié au tronc cérébral par **3 pédoncules de chaque côté**.

Il est formé de **deux hémisphères** : **un hémisphère droit et un hémisphère gauche** et il présente **une grande fissure latérale**.

**En vue supérieure**, le cervelet a la forme d'un **as de pique tronqué**. Sur cette vue supérieure, séparant les deux hémisphères (l'hémisphère droit de l'hémisphère gauche), se trouve un **sillon médian** qui forme le **vermis médian** du cervelet parce qu'il ressemble à un vers de terre.

Sur les côtés, nous voyons les **deux hémisphères**. La structure du **cortex cérébelleux** (car le cervelet, comme le cerveau, présente un cortex) est une **structure côtelée**, comme les cotes de velours.



Si on **coupe horizontalement le cervelet**, on verra qu'il est formé de **lames**, de **lamelles** et de **noyaux**.

Si on **agrandit un morceau**, on verra qu'il y a un **fin cortex en cotes de velours** qui est pénétré par une **substance blanche** qui forme des lamelles, c'est « l'arbre de vie » du cervelet qui pénètre à l'intérieur des cotes de **substance grise**.

Si on le **coupe selon son grand axe**, on verra qu'il va présenter des **noyaux centraux** (que l'on ne détaillera pas) qui sont noyés dans la **substance blanche**.

Du point de vue fonctionnel, il y a **3 parties dans le cervelet** :

- **le vestibulo-cerebelum** : toute petite partie, très peu importante, qui va former le **cervelet de l'équilibration**.
- **le spino-cerebelum** : partie beaucoup plus importante que l'on va représenter en vert (qui correspond au ¼ antérieur du cervelet), c'est le cervelet du **tonus musculaire** (si on n'avait pas de tonus musculaire, on chuterait) qui est responsable de la tension musculaire qui permet aux muscles de lutter contre le poids de la pesanteur sans que l'on ne s'en aperçoive.
- **le cortico cerebelum** : grande partie qui correspond à peu près aux 2/3 du cervelet : c'est le **cervelet de la coordination**, c'est-à-dire le cervelet qui permet de coordonner les mouvements entre eux.

### Comment fonctionne le cervelet ?

C'est une **tour de contrôle involontaire de l'organisme**. Exemple : Vous êtes capables de ramasser un objet par terre sans tomber : c'est grâce à votre cervelet qui va régler de manière inconsciente la tension de vos muscles pour permettre ce mouvement. Le vestibulo-cerebelum va empêcher la chute du corps, le spino-cerebellum va régler la tension des muscles sans que vous ne vous en rendiez compte et le cortico cerebelum va permettre de parler en même temps que l'on ramasse cet objet, par exemple.

### Pathologie :

Vous imaginez l'importance des troubles cérébelleux : troubles de l'équilibration, troubles du tonus, troubles de la coordination.

## ANATOMIE GÉNÉRALE DE LA MOELLE SPINALE

La moelle spinale c'est **un cordon qui commence au foramen occipital et qui se termine au niveau de la deuxième vertèbre lombaire (L2)** en général et qui se prolonge jusqu'en **S2** par un étirement qui est le **filum terminale**.

Cette **moelle spinale** (qui mesure 32cm sur 1cm) n'est jamais représentée comme elle est réellement (par un simple trait de craie).

Elle est représentée en **hypertrophiant la largeur par rapport à la longueur**. On fait cela car elle présente des **épaississements** :

- un **premier épaississement** au niveau du **rachis cervical** (l'intumescence cervicale, qui correspond à l'émergence du **plexus brachial** qui correspond aux myélomères C5, C6, C7, C8 et T1, qui sont les myélomères qui vont participer à la formation du plexus brachial).
- un **deuxième renflement** (qui est au niveau du rachis thoracique bas), c'est le **renflement lombaire**, qui correspond à l'émergence des racines qui vont constituer le **plexus lombaire** et le **plexus sacré** qui vont participer à l'innervation du **membre inférieur**.



**Au-dessous** du renflement lombaire, il y a ce que l'on appelle le **cône terminal**. Il ne fait pas plus de 2cm de hauteur au maximum et il correspond aux **myéломères sacrés coccygiens** mais ils sont de très faible importance.

La moelle est organisée en **étages horizontaux** superposés que l'on appelle des **myéломères**. Chaque myéломère a des **racines** : une **racine antérieure** et une **racine postérieure** qui va donner un **nerf spinal** et ceci, à droite et à gauche.

Il y a :

- **8 myéломères cervicaux**
- **12 myéломères thoraciques**
- **5 myéломères lombaires**
- **5 myéломères sacrés**
- **2 à 3 myéломères coccygiens** dont « on se fiche complètement parce qu'ils n'ont aucune importance fonctionnelle ».

La **première racine cervicale** naît passe-passe **entre l'occiput et la première vertèbre cervicale**, c'est-à-dire l'atlas, si bien que la **5<sup>ème</sup> racine cervicale** passe entre la **4<sup>ème</sup> et la 5<sup>ème</sup> vertèbre cervicale**, que la **8<sup>ème</sup> racine cervicale** va passer entre la **7<sup>ème</sup> vertèbre cervicale et la 1<sup>ère</sup> vertèbre thoracique** et ainsi de suite, et que la **5<sup>ème</sup> racine lombaire** va passer entre la **5<sup>ème</sup> vertèbre lombaire et le sacrum...**

Le système nerveux central est aussi appelé névraxe.

## B) Système nerveux périphérique

Le **système nerveux périphérique** est l'ensemble des nerfs qui véhiculent l'information vers les organes cibles (ce sont tous les câbles).

Du **tronc cérébral** vont émerger les nerfs : c'est le **système nerveux périphérique (SNP)**  
= **12 paires de nerfs crâniens**



	Nerf	Type	Origine embryologique	Origine apparente	Remarques
I	Olfactif	Sensoriel	Télocéphale	Au-dessus du TC	Issus directement du <b>cerveau</b>
II	Optique	Sensoriel	Diencéphale	Au-dessus du TC	
III	Oculomoteur	Moteur	Somitique	Sillon ponto-mésencéphalique	Nerf moteur de l'œil
IV	Trochléaire	Moteur	Somitique	En postérieur du mésencéphale	- Nerf moteur de l'œil - Regard pathétique
V	Trijumeau	Mixte	1 <sup>er</sup> arc branchial	En antérieur du métencéphale (pont)	- Sensibilité de la face - Il va au ganglion trigéminal où il se divise en <b>3 nerfs terminaux</b> : <b>V1</b> : ophtalmique <b>V2</b> : maxillaire <b>V3</b> : mandibulaire
VI	Abducens	Moteur	Somitique	Sillon ponto-bulbaire (antérieur)	
VII	Facial	Mixte	2 <sup>ème</sup> arc branchial	Sillon ponto-bulbaire antérieur	- Nerf moteur des <b>muscles peuciers</b> - Responsable de la <b>mimique</b> , c'est le <b>nerf du reflet de l'âme</b>
VIII	Vestibulo-cochléaire	Sensoriel	Somitique	Sillon ponto-bulbaire latéral	- <b>Cochléaire</b> : audition - <b>Vestibulaire</b> : équilibre
IX	Glossopharyngien	Mixte	3 <sup>ème</sup> arc branchial	Sillon collatéral dorsal du bulbe	
X	Vague	Mixte	4 <sup>ème</sup> arc branchial	Sillon collatéral dorsal du bulbe	- <b>Le plus long de l'organisme</b> : va de la <u>base du crâne</u> à <u>20 cm de l'an</u> - Principal <b>contingent parasymphatique crânien</b>
XI	Accessoire	Moteur	6 <sup>ème</sup> arc branchial	Sillon collatéral dorsal du bulbe	<b>2 contingents</b> : - <b>Bulbaire phonatoire</b> (pour la parole) qui sort par le sillon collatéral dorsal - <b>Médullaire céphalogyre</b> (fait tourner la tête) provenant de la moelle spinale, remonte à travers le foramen magnum de l'occiput On l'appelle « accessoire » car il est <b>accessoire au X</b> et qu'une grande partie du contingent va rejoindre le X.
XII	Hypoglosse	Moteur	Somitique	Sillon collatéral ventral du bulbe	Nerf moteur de la <b>langue</b>

Le **système nerveux périphérique** est formé d'une part par les **nerfs spinaux** issus de la moelle spinale :

- **8** nerfs spinaux cervicaux
- **12** thoraciques
- **5** lombaires
- **5** sacrés
- **2** ou **3** coccygiens

### C) Système nerveux végétatif

Le **système nerveux végétatif** commande aux **viscères** et aux **organes** du corps, c'est ce que l'on appelle **la vie intérieure**.

Pour le système nerveux végétatif, il y a **deux structures** :

- **Orthosympathique**
- **Parasympathique**

Le système orthosympathique est la plupart du temps situé sur la corne latérale de la moelle spinale.

Dans le **système nerveux orthosympathique**, le dernier médiateur chimique est une **substance adrénargique**, dans le **système nerveux parasympathique**, le dernier médiateur chimique est une **substance cholinergique**.

Les deux systèmes nerveux peuvent paraître avoir des actions opposées, mais dans la majorité des cas ils ont **des actions complémentaires**. Les actions des deux systèmes nerveux sont fondamentales à connaître.

**Orthosympathique (ou sympathique) :**

- Vasoconstriction
- Cardioréflexion avec augmentation du rythme cardiaque et action hypertensive
- Augmentation de la sécrétion urinaire
- Hypersudation
- Bronchodilatation
- Stimulation de la médullosurrénale (c'est une glande endocrine qui sécrète des substances adrénérgiques et elle peut être considérée comme un ganglion orthosympathique ou comme une glande endocrine orthosympathique, et d'ailleurs cette glande a une origine ectodermique : elle provient des crêtes neurales et donc elle a la même origine que l'ensemble du système nerveux)
- Lubrification vaginale
- Contraction des sphincters lisses

**Parasympathique crânien :**

- Contraction du sphincter de l'iris et du muscle ciliaire par l'intermédiaire du III
- Stimulation des glandes lacrymales, nasales et la glande sous mandibulaire par le VII
- Sécrétion de la glande parotide par le IX
- Hypotensif, diminution du rythme cardiaque, augmentation de la sécrétion digestive et la sécrétion acide de l'estomac, augmentation du péristaltisme du tube digestif et dilatation des sphincters lisses par le X (vague) principal nerf parasympathique de l'organisme, il s'étant du tronc cérébral et il va descendre sous forme de filet, sous forme de plexus jusqu'à 10 à 20cm de l'anus et c'est le nerf le plus long de l'organisme

**Parasympathique pelvien :**

- Myélocônes sacrés S2, S3 et S4 entraînent la contraction du détrusor (muscle lisse de la vessie)
- Contraction des fibres lisses de la prostate et des vésicules séminales
- Commande la défécation, la miction et l'érection

*Dédis !!*

- *dédi à mes copines en prépa encore en train de souffrir*
- *dédi à ma maman qui est toujours contente d'être dans mes dédicaces*
- *et dédi à mon papa qui prend presque plus de plaisir que moi à lire les cours de médecine*

*Anti dédis :*

- *anti dédi à la fac et son organisation nullissime*
- *anti dédi aux tablettes qui, elles, étaient encore en vacances alors qu'on devait passer nos partiels*

