

QCM 1 : À propos du tissu conjonctif, indiquez la ou les proposition(s) exacte(s) :

- A) La matrice extracellulaire est composée de fibres élastiques et de collagène
- B) Les tissus conjonctifs ont un faible degré d'organisation contrairement aux épithéliums
- C) On retrouve toujours des cellules résidentes et transitoires dans le tissu conjonctif
- D) Au sein de la matrice extracellulaire (MEC), on retrouve uniquement des cellules qui participent à la synthèse de la matrice extracellulaire
- E) Les propositions A, B, C et D sont fausses

QCM 2 : À propos des cellules du tissu conjonctif, indiquez la ou les proposition(s) exacte(s) :

- A) Les fibroblastes/fibrocytes agissent dans les défenses anti infectieuses
- B) Les adipocytes sont entourés par une lame basale et n'ont aucun contact avec la circulation
- C) Les adipocytes bruns ont une couleur marron due aux déchets que rejettent ces cellules
- D) Les macrophages ont de nombreuses inclusions contenant des lysosomes au sein de leur cytoplasme
- E) Les propositions A, B, C et D sont fausses

QCM 3 : À propos des étapes d'hypersensibilité immédiate, indiquez la ou les proposition(s) exacte(s) :

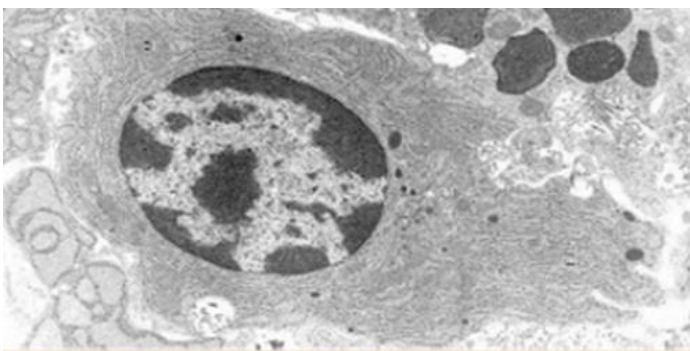
- A) Lorsque les IgE (immunoglobuline E) ont reconnu un anticorps cela provoque une dégranulation du mastocyte
- B) La libération d'histamine entraîne une vasoconstriction locale importante
- C) A la suite de cette libération d'histamine, on observe un influx de cellules sanguines
- D) Les réactions pathologiques sont uniquement dues à une quantité trop importante de récepteurs aux IgE
- E) Les propositions A, B, C et D sont fausses

QCM 4 : Erino a du mal à se souvenir des variétés de collagène, aide-le en indiquant la ou les proposition(s) exact(e)s :

- A) Le collagène de type VI forme des fibrilles épaisses dans les cartilages
- B) Le collagène de type IV est le principal collagène de l'os cortical
- C) Le collagène de type X est celui qu'Erino oublie toujours car il est majoritairement exprimé dans la peau
- D) Le collagène de type II est non fibrillaire et présent dans les lames basales
- E) Les propositions A, B, C et D sont fausses

QCM 5 : À propos des cellules du tissu conjonctif, indiquez la ou les proposition(s) exacte(s) :

- A) La coupe ci-dessous représente un macrophage car on voit les pseudopodes
- B) Cette cellule provient de la différenciation des lymphocytes B
- C) Cette large cellule ovoïde a un noyau typique en « rayon de soleil »
- D) Sa principale fonction est la synthèse et la sécrétion des immunoglobulines (anticorps)
- E) Les propositions A, B, C et D sont fausses



QCM 6 : À propos de la matrice extracellulaire, indiquez la ou les proposition(s) exacte(s) :

- A) La matrice extracellulaire (MEC) comporte deux composantes
- B) Parmi ces deux composantes, on retrouve les fibres et la substance fondamentale
- C) Mais non ! Parmi ces deux composantes, on retrouve la substance fondamentale et des protéines d'adhésion
- D) Tout est faux, la matrice extracellulaire a trois composantes dont les fibres, la substance fondamentale et les protéines d'adhésion
- E) Les propositions A, B, C et D sont fausses

QCM 7 : À propos de la substance fondamentale, indiquez la ou les proposition(s) exacte(s) :

- A) Les GAGs sulfatés sont synthétisés par les fibroblastes via le biais du REG et de l'appareil de Golgi
- B) Les GAGs retiennent les ions positifs comme le potassium et l'eau
- C) Un protéoglycane comprend un axe protéique et des chaînes de GAG sulfatés qui forment un gel incompressible
- D) La substance fondamentale est un gel hydraté amorphe en microscopie optique
- E) Les propositions A, B, C et D sont fausses

QCM 8 : À propos de la lame basale, indiquez la ou les proposition(s) exacte(s) :

- A) La lamina lucida est aussi appelée lamina reticularis car elle est claire aux électrons
- B) La lamina densa envoie des prolongements dans la lamina fibroreticularis
- C) Les fibrilles de collagène de type III et les fibres élastiques se trouvent principalement dans la lamina reticularis
- D) La lamina densa est claire aux électrons
- E) Les propositions A, B, C et D sont fausses

QCM 9 : À propos des tissus conjonctifs, indiquez la ou les proposition(s) fausse(s) :

- A) Le tissu réticulé est uniquement constitué de collagène de type III
- B) Dans les tissus conjonctifs élastiques, on retrouve une prédominance en fibres de collagène
- C) L'ostéogenèse imparfaite peut entraîner des atteintes de l'oreille avec une possible surdité
- D) Les adipocytes blancs sont impliqués dans la combustion de lipides et la production de chaleur
- E) Les propositions A, B, C et D sont fausses

QCM 10 : Concernant l'ossification primaire, indiquez la ou les proposition(s) exacte(s) :

- A) Elle débute uniquement après la naissance
- B) Elle correspond au remplacement d'un tissu conjonctif ou cartilagineux par du tissu osseux
- C) Elle se déroule sous de fortes contraintes mécaniques
- D) Elle est identique pour tous les os au même moment
- E) Les propositions A, B, C et D sont fausses

QCM 11 : À propos de l'ossification endochondrale, indiquez la ou les proposition(s) exacte(s) :

- A) Elle permet la formation du sternum et des côtes
- B) Elle ne concerne que les os plats du crâne
- C) Elle se fait exclusivement à partir de tissu conjonctif
- D) Elle ne participe pas à la formation des os courts
- E) Les propositions A, B, C et D sont fausses

QCM 12 : À propos du tissu osseux primaire, indiquez la ou les proposition(s) exacte(s) :

- A) Il est définitif et ne sera jamais modifié
- B) Il est remplacé par du tissu osseux secondaire lors de l'ossification secondaire
- C) Il apparaît uniquement dans les os longs
- D) Il ne se forme qu'à partir de cartilage
- E) Les propositions A, B, C et D sont fausses

QCM 13 : Concernant les centres d'ossification, indiquez la ou les proposition(s) exacte(s) :

- A) Le centre d'ossification diaphysaire apparaît après la naissance
- B) Les centres d'ossification épiphysaires apparaissent avant la naissance
- C) L'ossification primaire est déclenchée par la pénétration de vaisseaux sanguins dans le cartilage
- D) Il n'existe qu'un seul centre d'ossification dans un os long
- E) Les propositions A, B, C et D sont fausses

QCM 14 : À propos du bourgeon conjonctivo-vasculaire (BCV), indiquez la ou les proposition(s) exacte(s) :

- A) Il pénètre dans le cartilage à partir du périchondre
- B) Il diminue la concentration en oxygène du cartilage
- C) Il transporte des cellules souches ostéoprogénitrices
- D) Il empêche la prolifération des chondrocytes
- E) Les propositions A, B, C et D sont fausses

QCM 15 : À propos du cartilage hypertrophique, indiquez la ou les proposition(s) exacte(s) :

- A) Il est caractérisé par des chondrocytes de petite taille
- B) Les noyaux des chondrocytes deviennent pycnotiques
- C) Il joue un rôle central dans l'ossification endochondrale
- D) Il est totalement indépendant du BCV
- E) Les propositions A, B, C et D sont fausses

QCM 16 : À propos du BCV, indiquez la ou les proposition(s) exacte(s) :

- A) Il pénètre dans le cartilage à partir du périchondre
- B) Il entraîne une augmentation de la concentration en oxygène dans le cartilage
- C) Il transporte des cellules souches ostéoprogénitrices
- D) Il est responsable direct de la destruction du cartilage calcifié
- E) Les propositions A, B, C et D sont fausses

QCM 17 : Concernant le myocyte, indiquez la ou les proposition(s) exacte(s) :

- A) Il présente une forme cylindrique mais ses bords ne sont pas parallèles
- B) On appelle son cytoplasme le « myoplasme »
- C) Le myocyte présente de nombreux noyaux périphériques
- D) Il s'agit d'une grosse cellule ayant un diamètre de 10 à 100 µm
- E) Les propositions A, B, C et D sont fausses

QCM 18 : Concernant le TMSS, indiquez la ou les proposition(s) exacte(s) :

- A) La contraction du TMSS est assurée par le raccourcissement du sarcomère
- B) Le sarcomère repose sur une membrane basale
- C) Un myocyte peut présenter un diamètre pouvant atteindre ≈30 µm
- D) La cellule musculaire du TMSS se nomme « léiomyocyte »
- E) Les propositions A, B, C et D sont fausses

QCM 19 : Concernant le sarcomère, indiquez la ou les proposition(s) exacte(s) :

- A) Les myofilaments épais, constitués de myosine, s'ancrent au niveau de la strie M
- B) Les myofilaments épais, constitués d'actine, s'ancrent au niveau de la strie M
- C) Les myofilaments fins, constitués d'actine, s'ancrent au niveau de la strie M
- D) Les myofilaments fins, constitués de myosine, s'ancrent au niveau de la strie Z
- E) Les propositions A, B, C et D sont fausses

QCM 20 : Concernant le TMSS, indiquez la ou les proposition(s) exacte(s) :

- A) La contraction du TMSS est issue d'un influx nerveux provenant du système nerveux autonome
- B) La contraction du TMSS ne nécessite pas de calcium pour être réalisée
- C) La tropomyosine C fixe le calcium dans le but de révéler les sites de liaison de la myosine sur l'actine
- D) La tropomyosine est une protéine globulaire composée de 3 sous-unités
- E) Les propositions A, B, C et D sont fausses

QCM 21 : A propos du TMSS, donnez la (les) proposition(s) exacte(s) :

- A) Les fascicules musculaires sont entourés d'endomysium
- B) Les myofilaments fins sont constitués de molécules d'actine F agencées en hélice, résultant de la polymérisation de monomères globulaires d'actine G
- C) La triade est localisée approximativement dans le plan de jonction entre la bande A et la bande I
- D) Lors de la contraction des cellules musculaires striées squelettiques, les stries Z s'éloignent
- E) Les propositions A, B, C et D sont fausses

QCM 22 : Concernant le TMSS, indiquez la ou les proposition(s) exacte(s) :

- A) Chaque muscle est innervé par un ou plusieurs nerfs cérébro-spinaux
- B) Chaque myocyte est innervé par un ou plusieurs motoneurones
- C) La terminaison axonale est appelée zone pré-synaptique
- D) L'afflux de sodium dans la région pré-synaptique induit la libération des vésicules d'acétylcholine dans la fente synaptique
- E) Les propositions A, B, C et D sont fausses

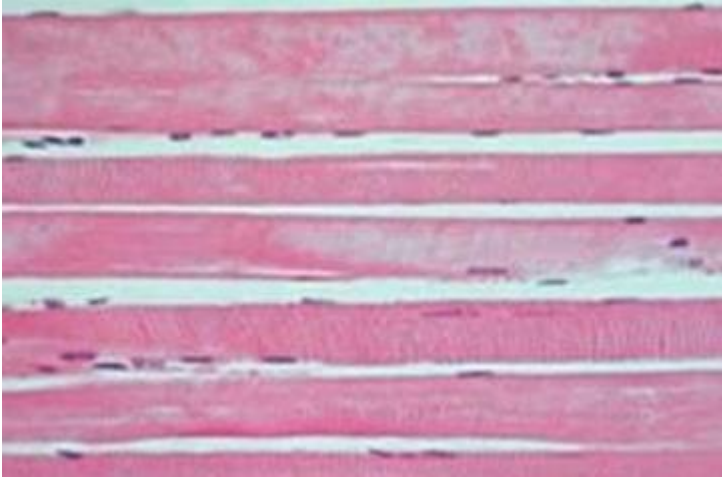
QCM 23 : Concernant le TMSS, indiquez la ou les proposition(s) exacte(s) :

- A) Le myofilament épais est constitué d'une protéine qui « ressemble à une crosse de hockey » : la myosine
- B) Lors de la contraction des cellules musculaires striées squelettiques, il existe un raccourcissement des myofilaments fins
- C) La myosine se présente sous forme de 2 chaînes lourdes, qui s'associent à 4 chaînes légères
- D) Chaque sarcomère dispose de 2 triades
- E) Les propositions A, B, C et D sont fausses

QCM 24 : Concernant la nébuline, indiquez la ou les proposition(s) exacte(s) :

- A) La nébuline assure la liaison des myofilaments fins d'actine au niveau de la strie Z
- B) La nébuline s'enroule autour du filament fin pour guider la polymérisation de l'actine
- C) La nébuline permet de stabiliser la longueur du filament d'actine
- D) La nébuline relie les myofilaments entre eux au niveau de la strie M
- E) Les propositions A, B, C et D sont fausses

QCM 25 : Concernant la coupe microscopique suivante, indiquez la ou les proposition(s) exacte(s) :



- A) On observe des myocytes
- B) On observe des myofibrilles
- C) Il s'agit du sarcomère
- D) Il s'agit d'une observation réalisée avec un microscope électronique (ME)
- E) Les propositions A, B, C et D sont fausses

QCM 26 : À propos de l'introduction à l'embryologie indiquez la(les) proposition(s) exacte(s) :

- A) L'œuf sera à l'origine des tissus extra-embryonnaires seulement
- B) Quelques tissus embryonnaires dérivent de l'épiblaste I
- C) L'épiblaste I est l'un des deux feuilletts du disque embryonnaire didermique
- D) L'œuf résulte de la fécondation d'un ovule et d'un spermatozoïde
- E) Les propositions A, B, C et D sont fausses

QCM 27 : À propos de l'introduction à l'embryologie indiquez la(les) proposition(s) exacte(s) :

- A) La période embryonnaire comprend les événements suivants : l'organogénèse I & II
- B) La période embryonnaire s'étend de la fécondation à la fin de la gastrulation
- C) La période fœtale correspond à la croissance uniquement
- D) La période morphologique correspond à l'acquisition de la morphologie humaine
- E) Les propositions A, B, C et D sont fausses

QCM 28 : À propos des modifications de l'organisme maternel durant la première semaine de développement embryonnaire indiquez la(les) proposition(s) exacte(s) :

- A) Au niveau des trompes on observe une diminution de la hauteur épithéliale
- B) Les glandes utérines sont droites lors de la phase proliférative et spiralées lors de la phase sécrétoire
- C) Ces modifications ont lieu que l'ovocyte ait été fécondé ou non
- D) Il n'y a aucun signe de grossesse à ce stade
- E) Les propositions A, B, C et D sont fausses

QCM 29 : À propos de la segmentation indiquez la(les) proposition(s) exacte(s) :

- A) Durant cette période, l'œuf ne grossit pas, sa taille est équivalente à celle de l'ovocyte
- B) Au stade de pré compaction, les blastomères sont sphériques, juxtaposés, non polarisés et maintenu par la zone pellucide
- C) Au stade de compaction, les cellules en périphérie commencent à se polariser et forment une couche continue de cellules appelé le trophoblaste
- D) Au stade de compaction, les cellules au centre sont non polarisées et sont à l'origine de la masse cellulaire interne
- E) Les propositions A, B, C et D sont fausses

QCM 30 : À propos de la première semaine de développement embryonnaire indiquez la(les) proposition(s) exacte(s) :

- A) La migration à lieu une fois que l'œuf s'est transformé en blastocyste libre
- B) A J6, l'œuf entre dans la cavité utérine
- C) La fécondation à lieu dans le tiers externe de l'ampoule de la trompe
- D) Pour son accolement, l'œuf ne doit respecter qu'uniquement la zone d'implantation
- E) Les propositions A, B, C et D sont fausses

QCM 31 : À propos des modifications de l'organisme maternel durant la deuxième semaine de développement embryonnaire indiquez la(les) proposition(s) exacte(s) :

- A) En cas de fécondation, le corps jaune dégénère pour former, plus tard, le placenta
- B) On observe une prolifération des glandes utérines
- C) On observe une linéarisation des vaisseaux sanguins
- D) Les diagnostic de grossesse sont possibles dès le début de la S2
- E) Les propositions A, B, C et D sont fausses

QCM 32 : À propos de la nidation indiquez la(les) proposition(s) exacte(s) :

- A) L'apposition s'effectue grâce à un dialogue moléculaire entre le blastocyste et l'endomètre
- B) Les facteurs de croissance sécrétés par le trophoblaste vont reconnaître les récepteurs situés à la surface épithéliale de l'endomètre
- C) Les pinopodes (micro-protrusion de la membrane plasmique) sont présents au niveau des cellules épithéliales de l'endomètre
- D) Les sélectines sont des molécules de croissance
- E) Les propositions A, B, C et D sont fausses

QCM 33 : À propos de la nidation indiquez la(les) proposition(s) exacte(s) :

- A) L'adhérence est la 2^{ème} étape de la nidation
- B) Les cellules de la masse cellulaire interne prolifèrent, ce qui entraîne la formation du cytotrophoblaste
- C) Le clivage des mucines permet la démasquage des intégrines, présentes uniquement sur le versant épithéliale de l'endomètre
- D) A la fin de l'étape d'adhérence, le blastocyste sera fixé à l'épithélium de l'endomètre
- E) Les propositions A, B, C et D sont fausses

QCM 34 : À propos de la deuxième semaine de développement embryonnaire indiquez la(les) proposition(s) exacte(s) :

- A) A la fin de la S2 on aura le disque embryonnaire tridermique, le mésenchyme extra-embryonnaire et 3 cavités liquidiennes
- B) En parallèle de la nidation, l'œuf continue son évolution
- C) La cavité amniotique se forme avant la vésicule vitelline primitive
- D) Le mésenchyme extra-embryonnaire est issue de l'hypoblaste
- E) Les propositions A, B, C et D sont fausses

QCM 35 : À propos de la deuxième semaine de développement embryonnaire indiquez la(les) proposition(s) exacte(s) :

- A) Vers J8, la masse cellulaire interne va se différencier en 2 populations de cellules, qui formeront le disque embryonnaire didermique
- B) Les amnioblastes s'interpose entre le cytotrophoblaste et la cavité amniotique
- C) Vers J9, l'hypoblaste connaît une première poussée qui forme une nouvelle couche de cellule, appelée la membrane de Heuser
- D) La 2^{ème} poussée hypoblastique viendra se placer en dedans de la membrane de Heuser
- E) Les propositions A, B, C et D sont fausses

QCM 36 : À propos des premières semaines de développement embryonnaire indiquez la(les) proposition(s) exacte(s) :

- A) L'apposition fait partie de la nidation (événement majeur de la S2) mais débute lors de la S1
- B) Le blastocyste apparaît lors de la 2^{ème} semaine de développement
- C) La 2^{ème} semaine de développement embryonnaire correspond à la 4^{ème} semaine d'aménorrhée
- D) La gastrulation induit la neurulation primaire
- E) Les propositions A, B, C et D sont fausses

QCM 37 : À propos de la troisième semaine de développement embryonnaire indiquez la(les) proposition(s) exacte(s) :

- A) La gastrulation commence avec la formation du nœud primitif
- B) L'entoblaste s'intègre aux cellules de l'hypoblaste en les poussant vers les parois latérales de la vésicule vitelline secondaire
- C) Le mésoblaste intra embryonnaire va former par la suite, 2 cordons de mésoblaste para-axial, 2 cordons de mésoblaste intermédiaire et 2 cordons de mésoblaste médiaux
- D) L'ectoblaste se forme par différenciation
- E) Les propositions A, B, C et D sont fausses

QCM 38 : À propos de la troisième semaine de développement embryonnaire indiquez la(les) proposition(s) exacte(s) :

- A) Le canal chordal à la même localisation et origine que le processus chordal
- B) La chorde est en contact dans sa partie supérieure avec l'ectoblaste
- C) Le neurectoblaste correspond aux cellules entoblastiques constituant la plaque neurale
- D) Le neuropore antérieur se ferme après le neuropore postérieur
- E) Les propositions A, B, C et D sont fausses

QCM 39 : À propos de la 4ème semaine de développement, indiquez la(les) proposition(s) exacte(s) :

- A) La délimitation de l'embryon correspond à la transformation du DED aplati non cylindrique en un embryon cylindrique définitif délimité par de l'épiblaste 2daire
- B) Lors de la délimitation, l'embryon se soude sur toute la ligne médiane
- C) La VVII se retrouve étranglée dans sa partie inférieure
- D) Le pédicule vitellin est formé par : le MIE + canal et vaisseaux vitellins
- E) Les propositions A, B, C et D sont fausses

QCM 40 : À propos de la 4ème semaine de développement, indiquez la(les) proposition(s) exacte(s) :

- A) Le toit de la VVII se tubulise pour former gouttière digestive puis intestin primitif
- B) Cet intestin primitif reste en communication avec la vésicule vitelline par l'intermédiaire du canal vitellin et de l'allantoïde
- C) La partie crâniale du neurectoblaste se divise en 3 zones : proencéphale, mésencéphale, rhombencéphale
- D) Le reste de l'ectoblaste ne se différenciant pas devient épiblaste 2daire
- E) Les propositions A, B, C et D sont fausses

QCM 41 : À propos de la 4ème semaine de développement, indiquez la(les) proposition(s) exacte(s) :

- A) Les cellules périphériques des îlots de Wolff et Pander seront à l'origine des cellules de l'endothélium
- B) Les cellules centrales, elles, se transforment en précurseurs des cellules sanguines
- C) Les arcs branchiaux sont des poches mésoblastiques au niveau pharyngien
- D) Le 5ème arc apparaît à J29
- E) Les propositions A, B, C et D sont fausses

QCM 42 : À propos de la 4ème semaine de développement, indiquez la(les) proposition(s) exacte(s) :

- A) Le myotome des somites est à l'origine des muscles de la paroi, de la tête et du cou
- B) Les crêtes neurales se différencient selon un gradient d'induction qu'il y a entre neurectoblaste (faible induction) et épiblaste 2daire (forte induction)
- C) Les cellules entre les deux vont subir une induction intermédiaire
- D) Leur transformation se déroule en 4 étapes
- E) Les propositions A, B, C et D sont fausses

QCM 43 : À propos de l'évolution du mésoblaste, indiquez la(les) proposition(s) exacte(s) :

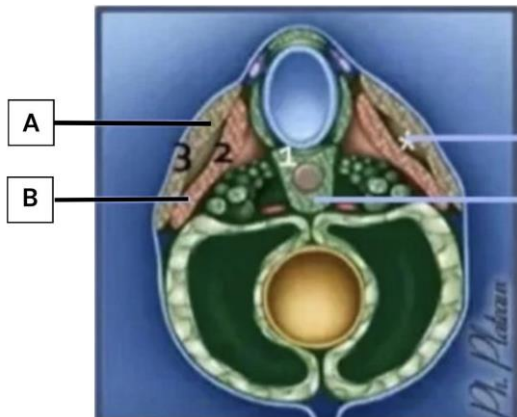
- A) Le mésoblaste latéral se clive en 2 lames
- B) Ces deux lames délimitent entre elle une cavité : le coelome externe qui a été piégé lors de la délimitation
- C) Ces deux lames formeront les séreuses de l'organisme tel que le péricarde, la plèvre ou encore le péritoine
- D) La lame ventrale au contact de l'épiblaste 2daire correspond à la splanchnopleure intra-embryonnaire
- E) Les propositions A, B, C et D sont fausses

QCM 44 : À propos de l'évolution du mésoblaste, indiquez la(les) proposition(s) exacte(s) :

- A) De crânial en caudal, on a : pronéphros, mésonéphros, métanéphros
- B) Le métanéphros ne se métamérise pas
- C) Le pronéphros se forme avant le métanéphros et est donc plus différencié que celui-ci
- D) Au niveau de l'étage pronéphrotique le rein n'est pas fonctionnel
- E) Les propositions A, B, C et D sont fausses

QCM 45 : À propos du schéma ci-dessous , indiquez la(les) proposition(s) exacte(s) :

- A) Il s'agit d'une coupe transversale
- B) La lettre A correspond au myotome
- C) La lettre B correspond au dermatome
- D) Il s'agit d'une coupe au niveau d'un somatomère
- E) Les propositions A, B, C et D sont fausses



QCM 46 : À propos de l'évolution du mésoblaste, indiquez la(les) proposition(s) exacte(s) :

- A) 1 métamère = 1 somite = 1 étage
- B) Dans les somites, les cellules médio-ventrales constituent le sclérotome
- C) Au niveau de chaque métamère, les cellules du sclérotome migrent autour du tube neural et de la corde
- D) La partie centrale du DIV : l'annulus fibrosus dérive de la corde
- E) Les propositions A, B, C et D sont fausses

QCM 47 : A propos du système circulatoire, indiquez la(les) proposition(s) exacte(s) :

- A) Les veines cardinales antérieures irriguent la partie céphalique de l'embryon, tandis que les veines cardinales postérieures irriguent la partie caudale de l'embryon
- B) Les aortes primitives ventrales se connectent à la portion céphalique du tube cardiaque par un tronc commun
- C) Le terme "îlots vasculo-sanguins" est un synonyme pour "îlots de Wolff et Pander"
- D) Le tube cardiaque se forme dans la zone cardiogène à la 8ème semaine de développement
- E) Les propositions A, B, C et D sont fausses

QCM 48 : A propos du système circulatoire, indiquez la(les) proposition(s) exacte(s) :

- A) Les vaisseaux intra-embryonnaires se développent dans le MEE à partir d'îlots vasculo-sanguins
- B) Les anastomoses entre les aortes dorsales et ventrales prennent le nom d'arcs aortiques
- C) Le réseau artériel se met en place avant le réseau veineux
- D) Les aortes primitives ventrales sont bilatérales, tout comme les artères primitives dorsales
- E) Les propositions A, B, C et D sont fausses

QCM 49 : A propos de la mise en place du cœur, indiquez la(les) proposition(s) exacte(s) :

- A) Les bourgeons latéraux fusionnent pour former le septum intermedium
- B) Le septum primum apparaît à droite du septum secundum
- C) Le septum inferius se développe à partir d'une crête musculaire
- D) Le septum primum est une cloison incomplète
- E) Les propositions A, B, C et D sont fausses

QCM 50 : A propos de la mise en place du cœur, indiquez la(les) proposition(s) exacte(s) :

- A) Il y a toujours une communication entre les deux oreillettes durant la vie embryonnaire
- B) Le septum inferius est une cloison incomplète, on retrouve un foramen : le foramen ovale
- C) L'ostium primum se forme par apoptose du septum secundum
- D) La plicature cardiaque s'effectue dans les 3 sens de l'espace
- E) Les propositions A, B, C et D sont fausses