

Diaphragme thoraco-abdominal (DTA)

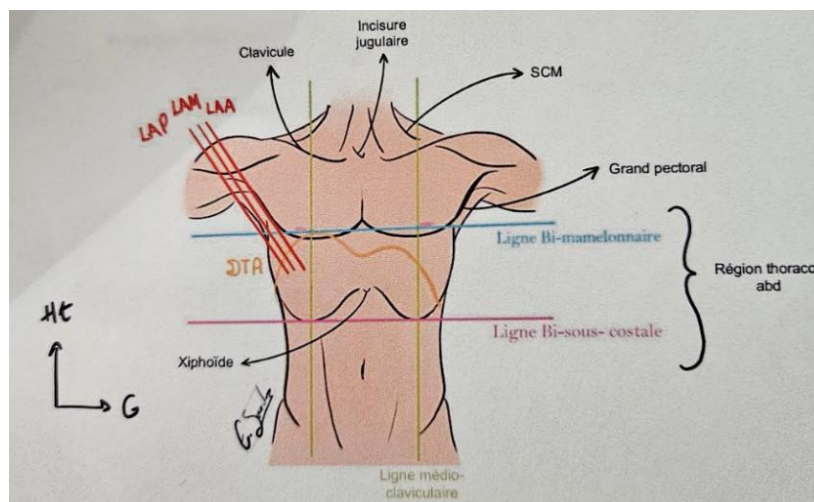
Coucouuu c'est Maylistériose, premier cours pour moi en Anatomie, cours super important +++ Il n'est pas très compliqué et pas très long mais il faut bien visualiser... Je vous conseille comme pour tous les cours d'Anatomie de regarder la vidéo Moodle (et ma vidéo de TTR bien sûr) en même temps car c'est génial !! Un conseil : plus il y a de rouge, de souligné et de +++, plus c'est important ! Et j'insiste vraiment sur ça c'est ce qui va tomber ! Je vous souhaite une bonne lecture et bon courage ça va le faire je crois en vous <333

1) Généralités

Le **DTA** est le **muscle principal de la respiration**, sa contraction entraîne son **abaissement**, provoquant un effet de piston. Ce mouvement crée une dépression dans la cage thoracique, permettant à **l'air de rentrer dans les poumons**. Le DTA est un **muscle plat** qui va **segmenter en 2 le tronc +++** : **en haut** du DTA on va retrouver le **thorax** et **en bas** on va retrouver **l'abdomen**.

En projection sur une vue ventrale le diaphragme à la forme d'un parachute, **une double coupole asymétrique dont la coupole droite est plus haute de 2 travers de doigt que la coupole gauche +++** (à cause du foie qui se trouve en dessous du DTA et qui prend de la place). Le **sommet de coupole droite** va se projeter en regard d'une ligne qui unit les deux mamelons : la **ligne bi-mamelonnaire +**. En dessous on va retrouver une autre ligne qui **unit les auvents** sous costaux : la **ligne bi sous costale +**.

Entre ces deux lignes (au niveau du DTA) est définie une zone que l'on appelle **région thoraco-abdominale** puisque celle-ci est constituée d'organes à la fois appartenant au **thorax** (le cœur, les poumons et le médiastin) et à **l'abdomen** (rate, estomac, colon, foie).

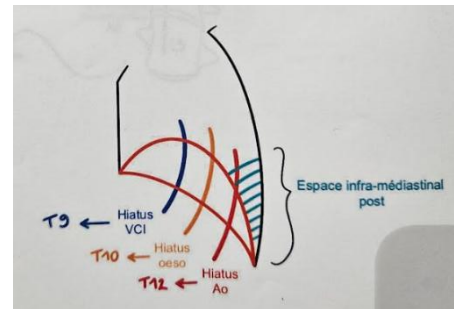


A chaque fois que l'on va avoir une plaie pénétrante ou un traumatisme au niveau de cette région il faudra donc envisager la possibilité de lésions des organes thoraciques et également abdominaux.

On peut noter qu'il existe un deuxième diaphragme, le **diaphragme pelvien** qu'il ne faut pas confondre avec le DTA.

Sur une vue latérale, en projection le DTA s'insère sur le **rachis thoraco-lombal**, il a toujours la forme d'une double coupole. On peut voir 2 portions bien distinctes du diaphragme :

- Une **portion horizontale** qui va être le siège de nombreuses ouvertures principales +++ : **hiatus œsophagien** (l'œsophage thoracique devient abdominal après le passage dans l'ouverture **Th10**), **hiatus aortique** (l'aorte thoracique devient abdominale **Th12**) et **hiatus VCI (Th9)**. C'est cette portion du DTA qui définit au-dessus une cavité thoracique et en dessous une cavité abdominale, sur laquelle va être **posée la masse cardiaque** et notamment le **péricarde** qui y est très adhérent.



- Une **portion verticale ++** qui va être accrochée au rachis lombaire

Entre la partie verticale du DTA et le rachis nous pouvons retrouver un espace particulier que l'on va appeler **espace infra-médiastinal postérieur** et qui est une région difficile d'accès chirurgicalement.

II) Description portion horizontale du DTA

Nous pouvons observer sur une coupe transversale du DTA :

- La 8^{ème} vertèbre thoracique
- L'axe général de la cage thoracique
- La xiphôïde sternale
- Certaines côtes sectionnées

Cette portion horizontale du diaphragme est en fait **formée de 2 parties +++** :

- Une **partie centrale** que l'on appelle **centre phrénique ++**, qui est **immobile** et qui ressemble à un trèfle composé de **3 folioles +++** : une foliole **antérieure**, une foliole **droite** et une foliole **gauche**. C'est sur ce centre phrénique que repose la masse cardiaque, le péricarde y adhère grâce à un **ligament ce qui empêche les mouvements** dans la cavité thoracique.

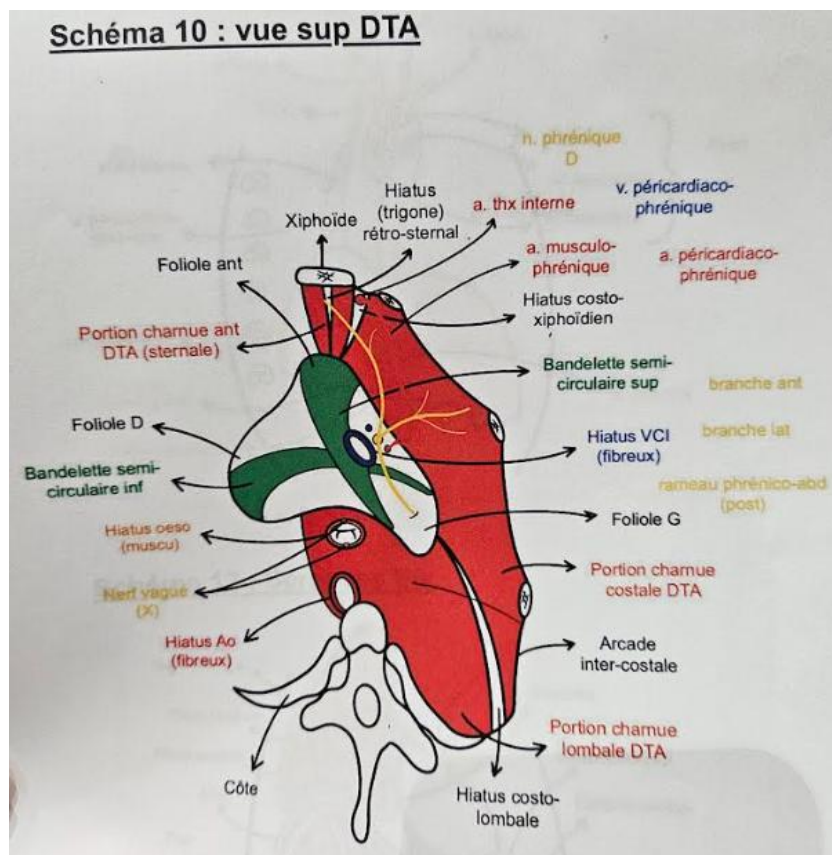
Au niveau du centre phrénique on va retrouver **2 bandelettes semi-circulaires** (qui sont des faisceaux tendineux) : une **bandelette inférieure** qui s'étend de la foliole droite à la foliole gauche ainsi qu'une **bandelette supérieure** qui s'étend de la foliole droite à la foliole antérieure.

Au niveau de la **foliole droite** nous pouvons retrouver un premier orifice que l'on va appeler **orifice VCI** (= orifice quadrilatère) puisque c'est au niveau de la foliole droite que

va traverser la VCI qui vient de la région abdominale rétropéritonéale pour rejoindre l'atrium droit.

- Une **partie périphérique, mobile**, qui est la **partie charnue** (partie « musculaire »). Celle-ci est formée de **3 portions** : une **portion xiphoïdienne** qui unit la foliole antérieure au processus xiphoïde du sternum (on peut retrouver un petit hiatus a ce niveau), une **portion costale** qui s'étend de la foliole antérieure/ droite/ gauche jusqu'aux côtes et une **portion lombale** qui s'étend depuis le centre phrénique jusqu'au rachis lombal.

Dans la **portion lombale** du DTA on va retrouver 2 hiatus très importants : le **hiatus aortique** en regard de **Th 12** et le **hiatus œsophagien**, un peu plus en avant, en regard de **Th 10**.



(Sur ce schéma on observe seulement la partie droite du diaphragme. Le centre phrénique est représenté en blanc au milieu de la portion charnue qui est en rouge).

De plus, on va pouvoir retrouver plusieurs **hiatus accessoires** :

- Le **hiatus rétro-xiphoïdien de Marfan** qui se situe en arrière du processus xiphoïde du sternum.
- Le **hiatus costo-xiphoïdien de Larrey** : entre la portion xiphoïdienne et la portion costale où va passer le **pédicule thoracique interne** qui provient de l'artère sous clavière.
- Le **hiatus costo-lombal de Henlé** : entre la portion lombale et la portion costale. Il va permettre d'expliquer la diffusion des épanchements d'origine abdominale vers la cavité thoracique.

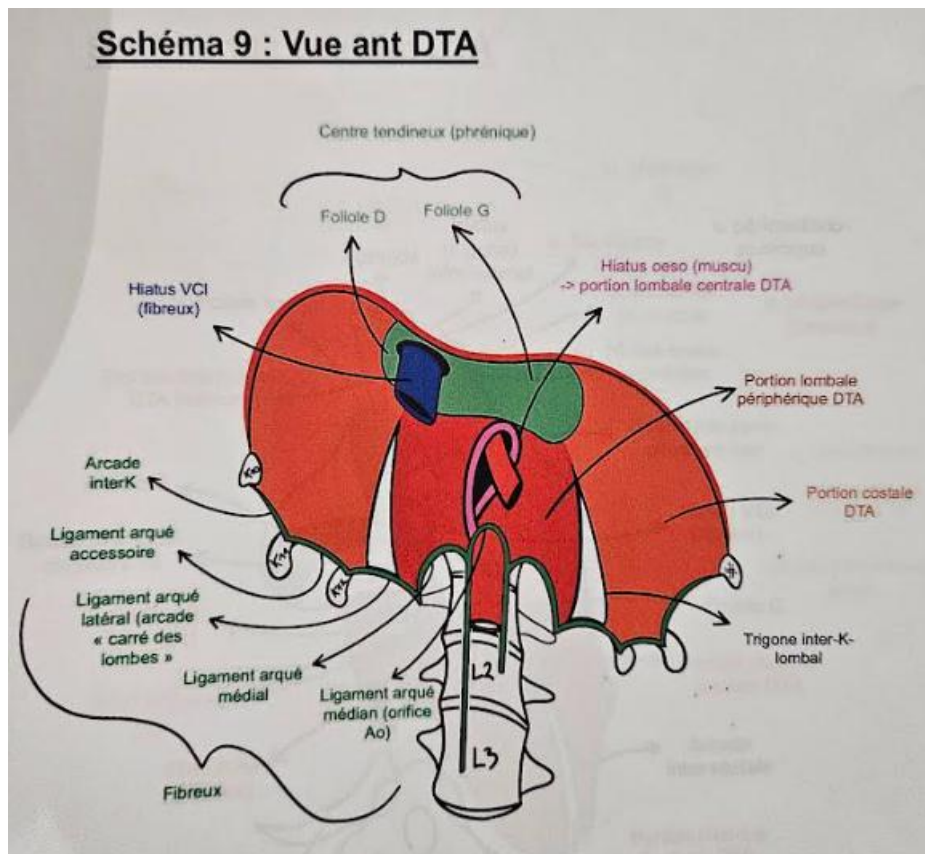
- Les **hiatus inter-chondro-costaux**

II) Description portion verticale du DTA

Sur une vue antérieure du rachis lombaire :

On va dessiner dans un premier temps les **piliers fibreux du diaphragme ++**. Ce sont 2 **structures fibreuses** très denses qui s'insèrent, pour le **pilier droit**, au niveau de la **première à la troisième vertèbre lombaire** (L1, L2 et L3), qui remonte au niveau de la **12^{ème} vertèbre thoracique** et pour le **pilier gauche** de la **première à la deuxième vertèbre** (L1 et L2). Ces deux piliers asymétriques vont venir se rejoindre sur la ligne médiane au niveau de **Th 12** pour venir former ce que l'on appelle **le lit fibreux de l'aorte ++**. En effet, c'est à cet endroit que traverse **l'aorte thoracique** qui va devenir **aorte abdominale**.

Le **hiatus aortique** est donc limité par la réunion des deux piliers fibreux qui vont former ce que l'on appelle le **ligament arqué médian +++++**.



Pour les piliers accessoires on va pouvoir retrouver :

- Le **ligament arqué médial** auparavant appelé **l'arcade du psoas** car le muscle psoas passe sous ce ligament. Ce muscle, qui permet la **flexion du fémur sur le tronc**, est constitué de **2 faisceaux** : un faisceau **postérieur** qui s'insère sur le **sommet des processus costiformes (=processus transverses) des vertèbres lombaires** et un faisceau **antérieur** qui s'insère sur les **disques intervertébraux**. Il va venir plus bas s'insérer sur le **petit trochanter du fémur**.

- Plus en dehors, s'étendant depuis le sommet du processus costiforme de L1 jusqu'au sommet de la 12^{ème} côte se trouve le **ligament arqué latéral** que l'on appelle **l'arcade du carré des lombes**. Le muscle carré des lombes s'étend du bord inférieur de la 12^{ème} côte à la crête iliaque.
- On peut aussi retrouver des **arcades intercostales** qui unissent le sommet des dernières cotes flottantes avec la 10^{ème} côte. C'est sur cette structure fibreuse très puissante que va s'insérer la **portion lombale du diaphragme**.

Des **piliers musculaires vont venir s'insérer sur les piliers fibreux**, il y en a 2 : le **pilier droit** qui s'insère sur le pilier fibreux droit et le **pilier gauche** qui vient s'insérer également sur le pilier fibreux droit. Ils vont alors délimiter un hiatus, le **hiatus œsophagien** qui se projettent en regard de **Th 10**.

A savoir +++++ :

Hiatus VCI → fibreux → Th 9

Hiatus œsophagien → musculaire → Th 10

Hiatus aortique → fibreux → Th 12

Place aux dédis bouffe parce que c'est important surtout pendant la P1 +++++

Dédis aux pâtes carbonara parce que c'est le meilleur plat du monde

Dédicaces au foie gras et aux bûches de Noël (la Nostalgie de décembre)

Dédis à la tartiflette du RU si vous n'avez jamais goûté vous loupez quelque chose...

Dédis au saumon le meilleur poisson du monde

Dédis spéciale à la raclette

Dédis aux plats Picard parce que c'est beaucoup trop bon

Dédis aux tomates cerises le seul truc healthy que j'ai mangé pendant la P1

Dédis au fondant au chocolat le meilleur dessert pas de débat

Dédis aux pommes de terre

Dédis aux pains au chocolat en sachet qui ont été mon déjeuner et mon goûter pendant 1 an

Dédis aux churros du marché de Noël

Dédis aux chips crème oignon

Dédis aux tacos

Mais qu'allais-je oublier ?? Dédis aux sushis bien évidemment

A ne pas oublier : grosse anti dédis aux oignons c'est vraiment un cauchemar...