

Membre supérieur

Coucou tout le monde !! J'espère que vous allez tous super bien et que vous êtes motivés pour ce nouveau cours ! Vous allez voir les cours sur les membres font peur au début parce qu'il y a énormément d'informations mais je trouve que ce sont des cours super intéressants qui nous permettent de bien comprendre l'organisation du corps ! Je vous conseille vivement de bien regarder les schémas pour bien comprendre, perso pour beaucoup de cours en anat je retenais les schémas dans ma tête et ça m'évitait de devoir tout apprendre par cœur ! Ou alors vous pouvez aussi aller voir visible body ! Attention, ce cours correspond aux vidéos du prof, il faut savoir qu'il y a des rajouts sur ces cours chaque année, donc pour l'instant on apprend ça et je sortirai une nouvelle fiche quand le cours présentiel aura eu lieu ! Sur ce bon courage pour ce cours <3 (mes remarques seront écrites comme ça)

Sommaire :

Ostéologie

- La scapula et la clavicule
 - Le bras
 - L'avant bras
 - La main

Articulations

- L'épaule
- Le coude
- Le poignet et la main

Anatomie de profondeur et de surface

- Muscles
- Vascularisation
- Innervation et système lymphatique

Annexe

- Les types d'articulations

Introduction

On va d'abord parler des généralités du membre supérieur :

- Le membre supérieur est aussi appelé **membre thoracique**
- Sa fonction est centrée sur la **préhension** (du au fait que l'homme est le seul bipède permanent)
- C'est la **lordose lombaire** qui a permis une spécialisation du MS (*cf anatomie du rachis*)

Le MS est composé de :

- La cage thoracique et l'épaule = région **proximale**
- Bras, coude et avant bras = région **intermédiaire**
- Poignet et main = région **distale**

1) Ostéologie

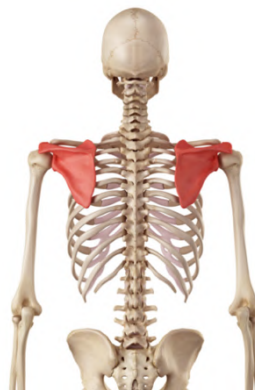A) Scapula et clavicule

Alors je vous préviens, ce qui va suivre fait un peu liste de courses, je vous conseille de bien visualiser les schémas et après les infos vont rentrer toutes seules !

La scapula c'est le nom scientifique qu'on donne à **l'omoplate**.

À propos de la scapula :

- La scapula est un élément de la **ceinture scapulaire**
- Elle se situe en **arrière** de la cage thoracique (elle n'est pas latérale mais bien en arrière)
- Elle est située plus près de la ligne médiane de la colonne vertébrale que de l'axe du sternum

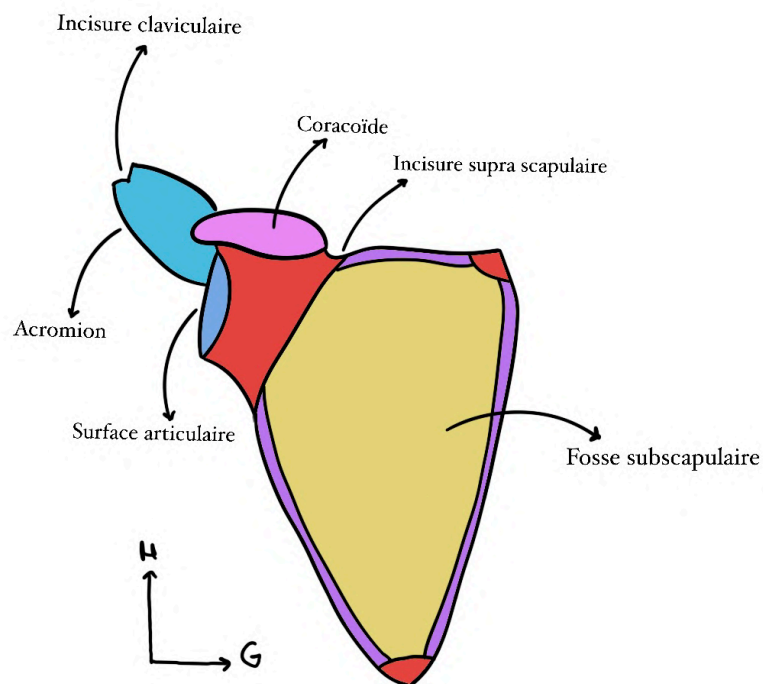


De face :**À propos des éléments de la scapula :**

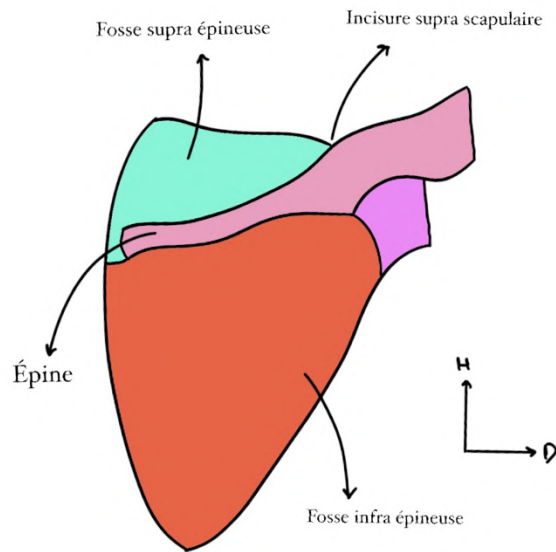
- On a **trois angles** (en rouge) : un inférieur, un supéro médial et un supéro latéral (ce dernier est un site articulaire avec l'os du bras)
- On a **trois bords** (en violet) : un supérieur, un interne et un latéral

En antérieur de la scapula on remarque : *(comme si on regardait quelqu'un de face)*

- **L'incisure supra scapulaire**
- Le processus **coracoïde** (qui ressemble à un doigt fléchi)
- La **surface articulaire** avec l'extrémité supérieure de l'humérus (**surface glénoïdale**)
- **L'acromion** qui accueille l'incisure claviculaire (*la clavicule s'articule avec l'acromion, on en reparle après*)
- La **fosse subscapulaire**

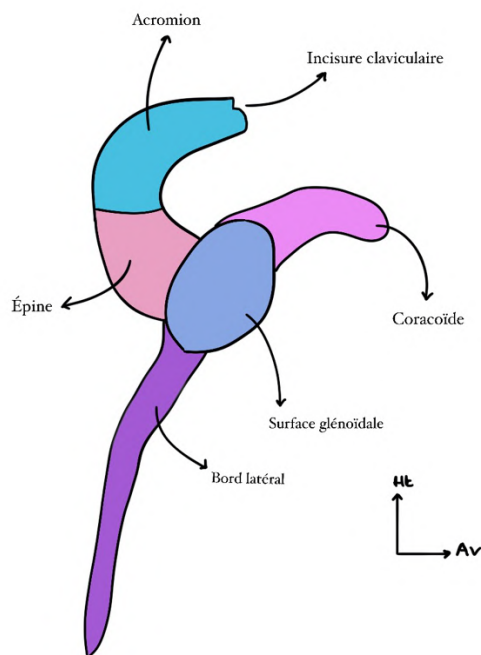
**En postérieur on peut aussi observer :** *(comme si on regardait quelqu'un de dos)*

- **L'épine** de la scapula à laquelle fait suite l'acromion
- La **fosse supra épineuse** (lieu d'insertion musculaire)
- La **fosse infra épineuse** (lieu d'insertion musculaire)
- L'incisure supra scapulaire



On peut également noter que la scapula a une **faible épaisseur**, elle est presque translucide

De profil :



- Coracoïde
- L'épine l'acromion et son incisure claviculaire
- Le bord latéral de la scapula

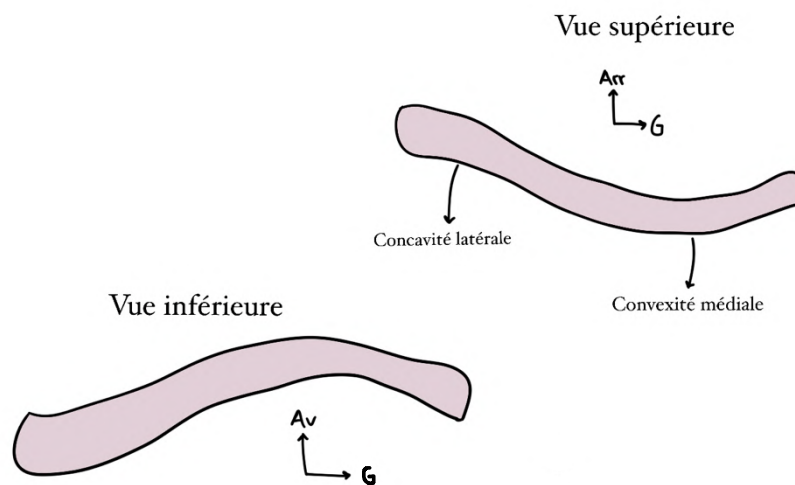
On dit que ces trois éléments forment une **hélice de bateaux à 3 pales**

Au centre de cette hélice on retrouve le **SA** (site articulaire) en forme de **poire glénoïdale** qui accueille la surface proximale de l'humérus

La clavicule :

- La clavicule a une forme de **S en italique** ou de “~” en vue supérieur pour la clavicule droite
- Globalement on retient que la clavicule a une **convexité antérieure en médial** et une **concavité antérieure en latéral** (*vous pouvez très bien le sentir quand vous touchez vos clavicules*)
- La concavité antérieure latérale correspond à l'articulation avec l'acromion (au niveau de l'incisure claviculaire) et la convexité médiale est du côté de l'articulation avec le manubrium sternal

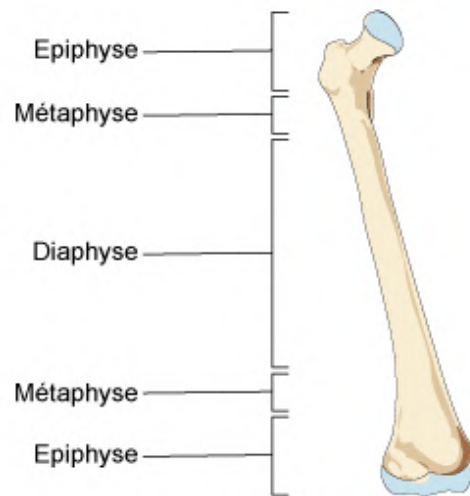
Attention mémo ! Il vient de ma vieille d'anat PB (coucou Saradius) : pour savoir quand c'est convexe ou concave : quand c'est creux du côté indiqué c'est concave comme une cave, une cave c'est creux... (oui c'est pas ouf mais ça m'a aidé perso) alors que convexe c'est quand c'est pas creux du côté indiqué (bombé) !



B) Le squelette du bras

On retrouve un unique os pour le bras : **l'humérus**

Humérus : os long composé d'une **diaphyse** et de deux **épiphyes** (proximale et distale). *Mémo : c'est au bout des os comme des épines* Entre diaphyse et épiphyse on retrouve les **métaphyses** (*bon sur le schéma c'est le fémur mais c'est le même principe pour l'humérus*)



- Sur l'épiphyse **proximale** on a le SA pour l'articulation **scapulo-humérale**
- Sur l'épiphyse **distale**, on a le SA pour l'articulation avec le **radius et l'ulna**

Sur l'épiphyse proximale :

En antérieur :

- La tête humérale
- Le col anatomique
- Le tubercule mineur = petite tubérosité
- Le col chirurgical

En postérieur :

- Tête humérale
- Col anatomique
- Tubercule majeur = grand tubérosité
- Col chirurgical

Ce qui change ici c'est juste que la grosse tubérosité on la voit en postérieur alors que la petite on la voit en antérieur

Retour sur le col anatomique et chirurgical : (c'est super important !)

Le **col anatomique** correspond à la jonction entre le cartilage (SA) et l'os sous-chondrale (épiphyse) tandis que le **col chirurgical** correspond à la zone entre les deux tubérosités qui est le lieu préférentiel des fractures de l'humérus ++, on parle alors de fractures du col chirurgical (*ces fractures sont donc plus fréquentes que celles du col anatomique*)

Au niveau de la diaphyse :

En antérieur :

On a le **sillon inter-tuberculaire / gouttière inter-tuberculaire** qui laisse le passage au tendon de la longue portion/le chef long du biceps brachial

En postérieur :

On a le **sillon du nerf radial** qui est collé à l'humérus : en cas de fracture de la diaphyse humérale, le risque majeur est la lésion du nerf radial ++ au niveau postérieur de l'humérus.

Au niveau de l'épiphyse distale :

• Une autre appellation de cette zone est « **palette humérale** »

On décrit deux surfaces articulaires : les **condyles** (*extrémités « arrondies » de l'os*)

→ Le **condyle latéral** correspond au SA avec le radius = **capitulum**

→ Le **condyle médial** (la **trochlée**) en « forme de diabolo » correspondant au SA avec l'olécrane de l'ulna

De chaque côté des condyles, on retrouve des zones appelées **épicondyles** (*bosses osseuses au-dessus des condyles*). Il s'agit de zones d'insertions de muscles dits épicondyliens

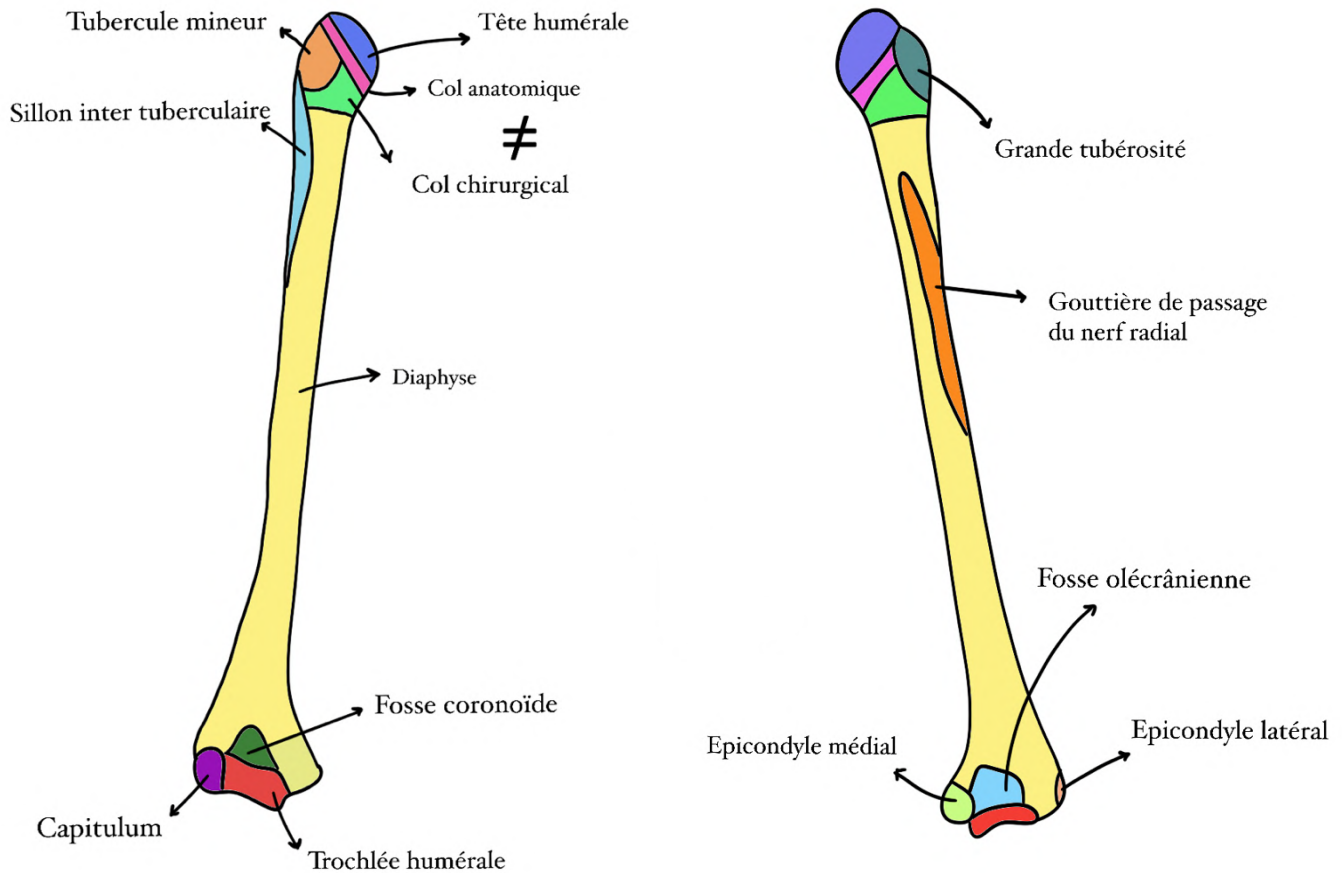
→ L'épicondyle **médial** (épitrochlée) est **volumineux** et **carré**

→ L'épicondyle **latéral** est **petit**

(On se dit que l'épicondyle médial s'articule avec l'ulna qui a une surface volumineuse en proximale donc il est volumineux / l'épicondyle latéral s'articule avec le radius qui a une petite surface en proximale, donc il est petit, on revoie ça après sur l'ostéologie de l'avant bras !)

En **postérieur**, on retient que le seul SA visible est la **trochlée** entre olécrane de l'ulna et humerus (*en gros on le revoie après mais la trochlée de l'humérus s'articule avec l'olécrâne de l'ulna et en postérieur on voit uniquement cette articulation*)

Schéma vue antérieure à gauche et vue postérieure à droite :



C) Squelette de l'avant bras

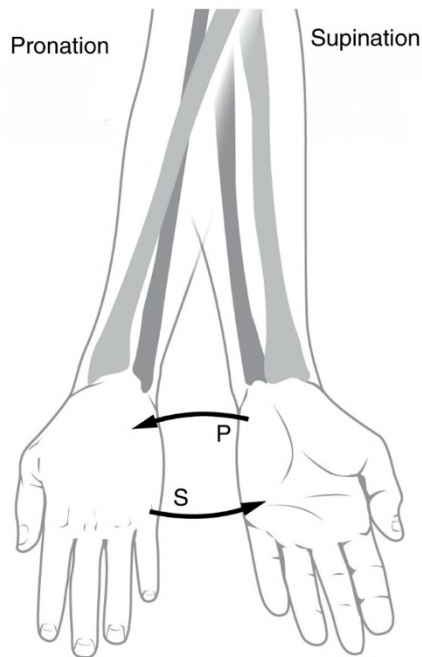
L'avant bras est composé de deux os, le **radius** et l'**ulna** unis par :

- l'articulation radio-ulnaire proximale
- l'articulation radio-ulnaire distale
- une membrane interosseuse

Leur **forme** est telle qu'un mouvement de rotation appelé **pronosupination** est rendu possible :

Lors de ce mouvement +++ :

- L'**ulna** est **fixe**
- Le **radius** est **mobile** et tourne autour de l'ulna



(Le radius est en gris clair et l'ulna en gris foncé)

Le radius : *(à gauche sur le schéma)*

- En s italique (comme la clavicule) *alors désolée ça se voit pas trop sur le schéma parce que les courbures sont légères mais elles sont bien là*
- Possède une courbure supinatrice supérieure
- Un courbure pronatrice inférieure

(Mémo : suprinatrice et supérieure)

En proximal :

- Composé d'une **tête** radiale qui correspond à un fragment de cylindre tronqué sur son angle supéro-interne recouvert de cartilage *(là où il s'articule avec l'ulna)*
- D'un **col** radial
- D'une **tubérosité bicipitale** qui accueille l'insertion distale du muscle biceps brachial

En distal :

- La **styloïde** radiale correspond à la petite pointe inférieure du radius
- **L'incisure ulnaire** du radius
- La surface **distale** du radius est recouverte de cartilage quasiment semi-lunaire pour s'articuler avec les os du **carpe**. Sa surface **médiale** l'est également pour s'articuler avec **l'ulna**

L'ulna : (à droite sur le schéma)

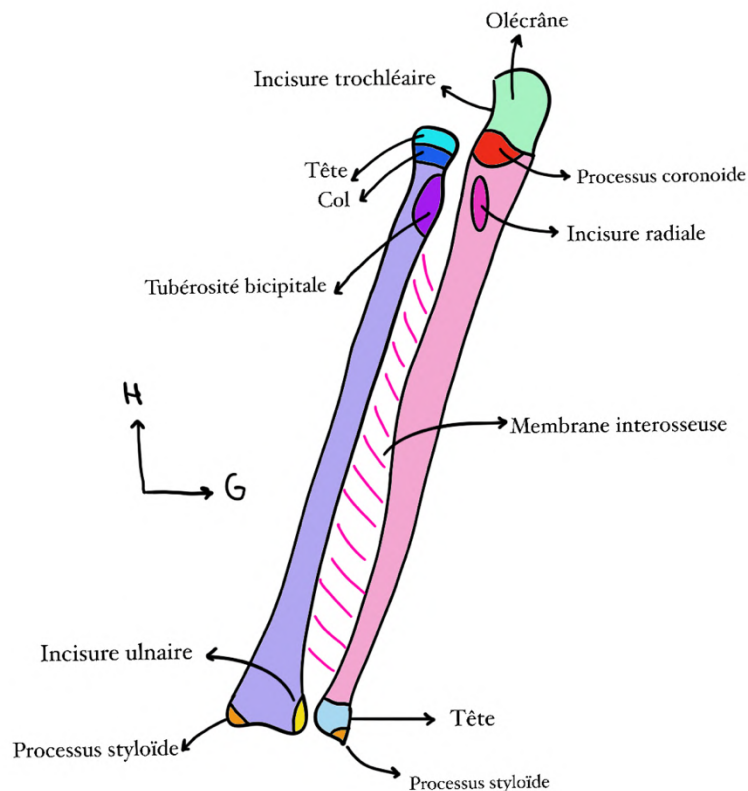
- Droit comme un « i »

En proximal :

- Le processus **olécrânien** (*tut'souvient on en a parlé tout à l'heure*)
- **L'incisure trochléaire**
- Le processus **coronoïde** qui ressemble à un bec (*on confond pas avec la coracoïde*)
- **L'incisure radiale** de l'ulna

En distal :

- Le col
- La tête
- La styloïde ulnaire



Attention ! Le col et la tête de l'ulna sont bien distaux, ils s'articulent avec l'incisure ulnaire du radius !! Lors d'une fracture d'un des deux os l'autre est souvent touché, c'est quelque chose qu'il faut toujours vérifier en traumatologie !

***Petit récap s'impose :** la tête et le col du radius sont proximaux et s'articulent avec l'incisure radiale de l'ulna alors que la tête et le col de l'ulna sont distaux et s'articulent avec l'incisure ulnaire du radius (en gros radius et ulna sont inversés +++)*

Mémo pour se souvenir où sont les têtes de ces os : l'ulna a la tête en bas, et pour le radius c'est l'inverse vu que les os sont inversés ++

D) Squelette de la main

La main est un squelette complexe composé de trois parties :

- Le **carpe** : 8 os repartis en 2 rangées (*au niveau de la base de la main*)
- Le **métacarpe** (*au niveau de la paume environ*)
- Les **phalanges** : terminent le squelette (*les doigts à proprement parler*)

Le carpe :

De latéral en médial (*On se rappelle que les mains sont en supination donc on regarde la paume de la main*)

On retrouve deux rangées :

- 1 : **scaphoïde, lunatum, triquétrum, pisiforme**

Le scaphoïde et le lunatum sont articulés avec le radius par les articulations radio-scapoïdiennes et radio-lunaire (ils sont latéraux)

- 2 **trapèze, trapézoïde, capitatum, hamatum** (et hamulus qui n'est pas vraiment un os mais un crochet de l'hamatum)

On confond pas le capitatum avec le capitulum de l'humérus !!!

Alerte mémo pour les os du carpe !! Sers La TaPette et Tais Toi CocHonne (oui oui rien que ça...)

Attention ! On ne confond pas le carpe de la main et le tarse du pied : pour cela un super mémo qu'une P1 a trouvé et que je vous partage : on Clappe des mains (Carpe) et on Tape du pied (Tarse)

Ces os de la deuxième rangée sont chacun à la base d'un métacarpien sauf l'**hamatum** qui est à la base des **4e et 5e métacarpiens**

Le métacarpe :

- Le premier métacarpien est le **pouce**
- Le 3e (majeur) est le **plus long**
- Le 2e, 3e, 4e et le 5e forment une arche caractéristique à la radiographie
- On parle de région palmaire lorsque les métacarpiens forment une concavité antérieure (*la paume est légèrement concave (creuse) en antérieur*)

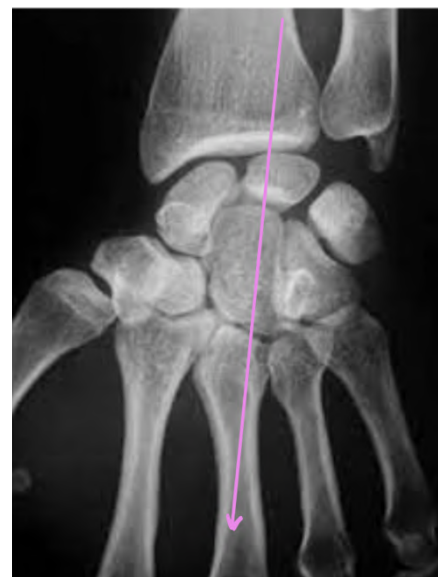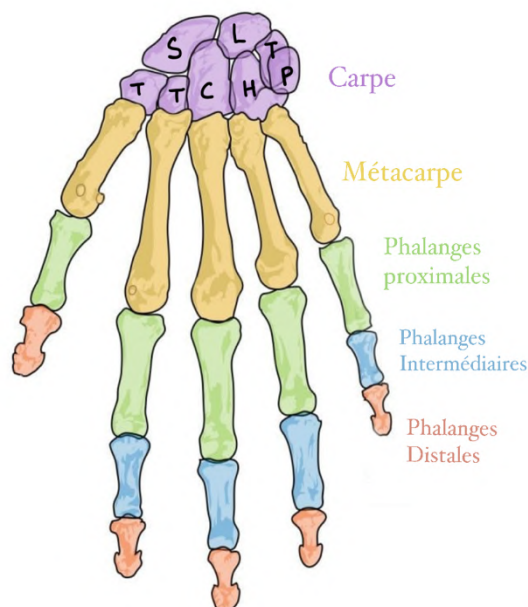
Les phalanges :

- À la suite des métacarpiens
- On en observe **3** par doigt : **P1, P2, P3**
- Exception pour le **pouce** qui n'en a que **2**

- Chaque phalange est composée de 4 éléments :
 - Une base (qui s'articule avec le métacarpien correspondant)
 - Une diaphyse
 - Un col
 - Une tête (qui est donc distale)

Dans quasi tous les os qu'on a abordés on a parlé de col donc j'explique au cas où pour clarifier : le col anatomique correspond à une zone rétrécie d'un os située entre la tête et la diaphyse (le corps) de cet os

- La phalange **P3** (la P2 pour le pouce) est particulière, elle est composée d'une **houppe** qui accueille l'**ongle** : Un traumatisme de la 3e phalange peut abîmer l'ongle
- Au bout de P1, on retrouve 2 petits points d'insertions musculaire qui stabilisent le pouce : **les os sésamoïdes** *je précise ce que dit le prof : ces os sont au bout de P1 partie proximale, en gros à l'intersection entre métacarpien et P1*
- Du côté de la base du pouce, on a la **loge thénarienne** qui accueille les muscles thénariens tandis qu'à la base du 5e métacarpien on retrouve la loge **hypothénarienne** (*on en reparle plus tard*)
- L'**axe du radius** se prolonge par le **lunatum** puis le **capitulum** puis le **3e métacarpien** (*en gros si on trace un trait on passe par tous ces éléments !*)



2) Articulations du membre supérieur

Attention ! Avant de commencer, il faut bien faire la distinction entre les articulations **synoviales** et celles **syssarcose**

Articulation synoviale/diarthrose : (les plus courantes du corps humain)

- Mobile et cartilagineuse
- Maintenu par des ligaments
- Ces ligaments sont unis par une **capsule** articulaire qui délimite la cavité articulaire
- Recouverte d'une substance visqueuse lubrifiante : la **synovie** sécrétée par la membrane synoviale

Articulation syssarose :

- Non cartilagineuse
- Pas de surface articulaire
- Union de plusieurs os uniquement par du tissu mou (muscle, bourse de glissement...)

A) Articulations de l'épaule

Il s'agit de l'articulation la plus **mobile** du corps !

C'est un assemblage de **5 articulations** (3 synoviales et 2 syssaroses)

Synoviales :

- Sterno-claviculaire
- Acromio-claviculaire
- Scapulo-humérale

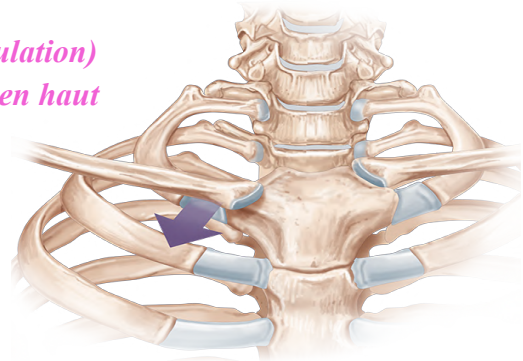
Syssaroses :

- Scapulo-thoracique
- Sous-deltoïdienne : bourse de glissement entre l'os et le muscle deltoïde qui évite le frottement

1) Sterno-claviculaire

- **en selle** (2 ddl) (la flèche violette par de cette articulation)
- **1ère** articulation du **manubrium sternal** (tout en haut du manubrium et avant la première côte)
- maintenue par des **ligaments** pour augmenter sa stabilité

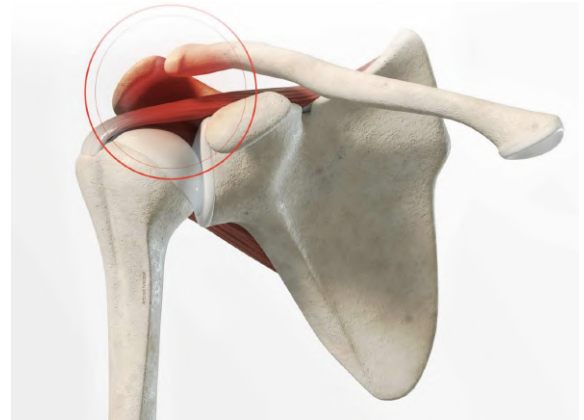La clavicule est le seul os qui relie le MS au squelette du tronc (**sternum**)



2) Acromio-claviculaire

- **plane**

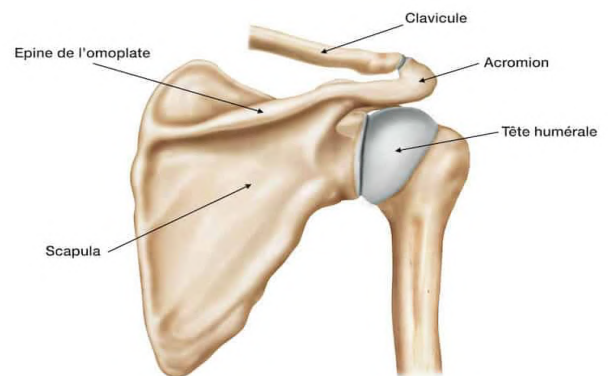
- c'est l'articulation qu'on mobilise quand on amène l'épaule en avant ou en arrière
- l'**acromion** prolonge l'épine de la scapula puis fait une courbure pour rejoindre l'axe de la clavicule
- l'articulation est maintenue par les **ligaments acromio-claviculaires** et elle est également stabilisée par les trapézoïde et le conoïde qui sont des ligaments à distance (*car ce sont d'autres ligaments que ceux acromio-claviculaires*)



- Cela implique que pour luxer la clavicule (*clavicule plus articulée avec acromion*) il faut une déchirure de tout ces ligaments

3) Scapulo-humérale

- **Sphéroïde** (3ddl) (*là on voit l'articulation en vue postérieure*)
- La + **mobile** du corps humain
- **1/3 de sphère** articulaire cartilagineux de l'humerus s'articule avec la partie creuse de la surface glénoïde de la scapula ++
- Cette surface glénoïde n'étant pas très arrondie, un élément y est rajouté pour augmenter la congruence (*coucou Marwanémie*) :
- Le **labrum** : fibrocartilage qui augmente la congruence de l'articulation en rendant la surface glène plus creuse pour mieux accueillir la tête humérale (*en forme d'anneau sur le contour de la glénoïde*)
- L'articulation possède une **capsule** articulaire qui la maintient en place

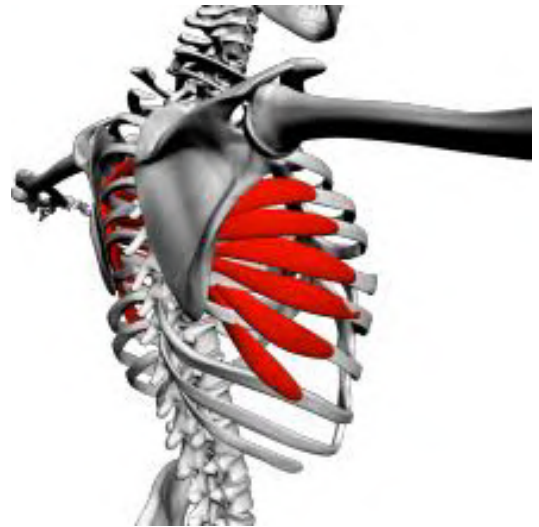

Les différents mouvements possibles sont :

- **Antépulsion** : bras en avant
- **Rétropulsion** : bras en arrière
- **Abduction** : bras s'éloigne du thorax
- **Adduction** : bras se rapproche du thorax *y'a deux 2 D comme dans « dedans »*
- **Rotation** (interne ou externe) du bras autour de son axe

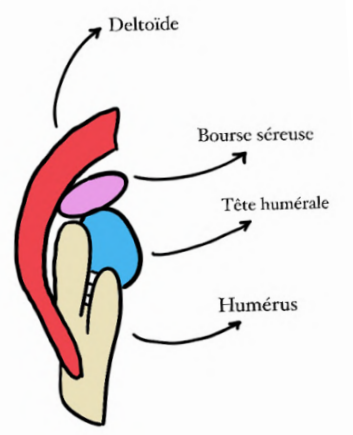
4) Scapulo-thoracique

- Elle n'est **PAS synoviale**
- Entre scapula et thorax il n'y a pas de surface articulaire mais des **masses musculaires** : le muscle **dentelé antérieur** s'insère sur le bord médial de la scapula puis passe en avant de la scapula pour s'insérer en avant des côtes
- Ce dentelé permet le **glissement de la scapula sur la paroi thoracique**
- Cette articulation est nécessaire pour lever les bras au ciel :
 - 2/3 de ce mouvement sont permis par l'articulation scapulo-humérale
 - 1/3 est permis par l'articulation scapulo-thoracique
 - Enfin le thorax se penche pour amener le bras complètement à la verticale vers le haut
- Le **winging scapula** est observé lorsque le dentelé antérieur ne fonctionne plus : la scapula se décolle de la paroi thoracique (*ça fait comme des ailes*). Il y a perte du point fixe entre les deux os : le mouvement n'est plus possible



5) Sous-deltoïdienne

- Il s'agit d'une **bourse séreuse** remplie de **liquide synovial**
- Elle est située entre la face profonde du **deltoïde** et l'extrémité supérieure de l'humerus

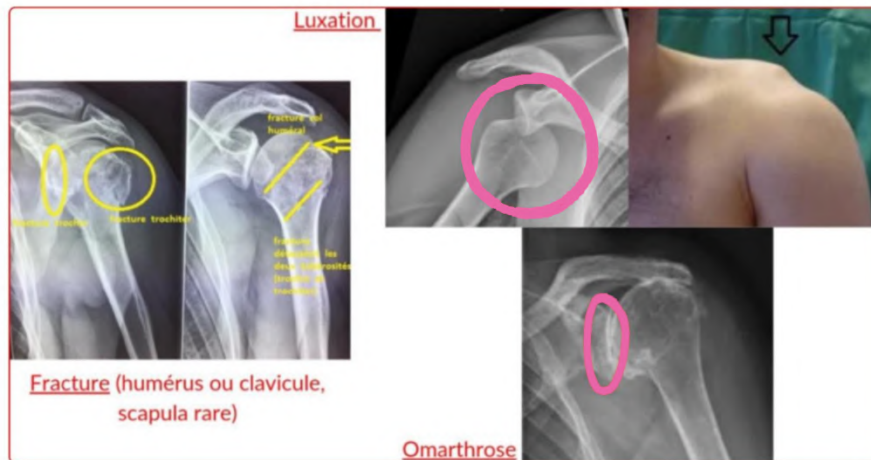


(Ce n'est pas parce que la bourse est remplie de liquide synovial que c'est une articulation synoviale !)

Pathos :

- Usure = **arthrose** de l'épaule = **omarthrose** ++ (*en gros l'arthrose c'est quand le cartilage disparaît donc les os sont directement en contact et c'est très douloureux*)
- **Fracture** de l'humerus, de la clavicule
- **Luxation** = déboîtement de l'articulation avec perte des rapports entre 2 os = incongruence articulaire

- Il s'agit de la luxation la plus fréquente ++



B) Articulation du coude

Trois os sont concernés par cette articulation : **l'humerus, le radius, l'ulna**

On compte donc **trois** articulations :

- **Humero-radiale** : entre le condyle latéral sphérique de l'humerus (capitulum) et la tête radiale
- **Humero-ulnaire** : la trochlée de l'humerus et l'olécrane + coronoïde de l'ulna
- **Radio-ulnaire proximale** : entre tête radiale et incisure radiale de l'ulna

1) Humero-radiale

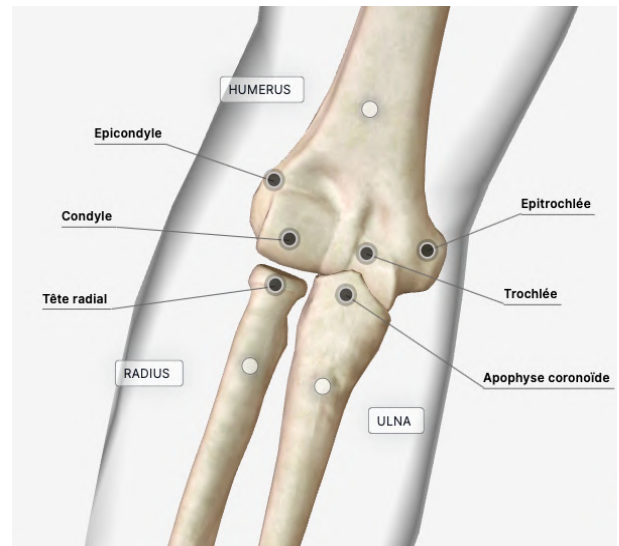
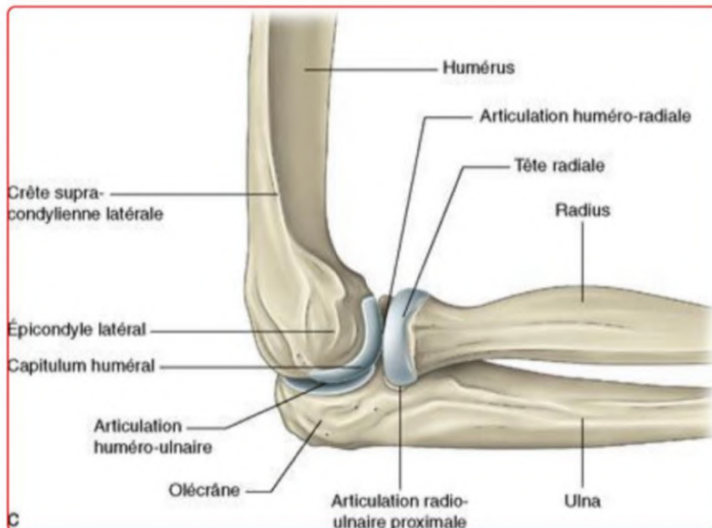
La surface articulaire de l'humerus (condyle latéral, visible seulement en avant) s'articule avec la tête radiale

Il s'agit d'une articulation **sphéroïde** mais ici il y a seulement **2 ddl** !! (3 normalement pour une articulation sphéroïde) mais ici il y a une **contrainte** supplémentaire ajoutée par la trochlée huméro-ulnaire

2) Huméro-ulnaire

L'incisure humérale de l'ulna = **olécrane + processus coronoïde**, s'associe avec l'humerus et forme une articulation **ginglyme** (= trochlée)

Cette articulation a **1 ddl** = un seul axe de mouvement : flexion/extension

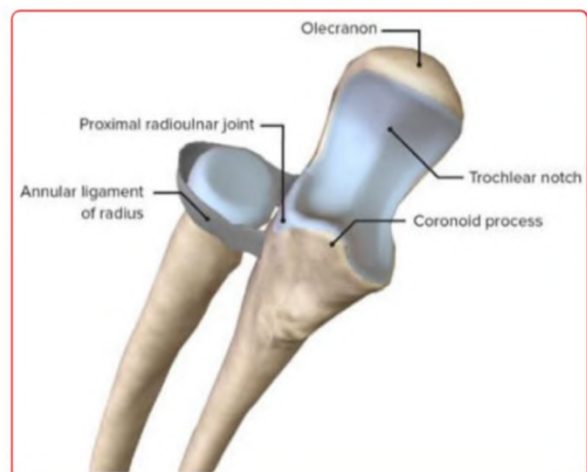


Tut'rapelles : on voit bien ici que l'articulation huméro-ulnaire est bien postérieure

3) radio ulnaire proximale

- Il s'agit d'une **trochoïde** : **1ddl**
- La tête radiale est recouverte de cartilage sur tout son périmètre
- Un **ligament annulaire** encercle la **tête radiale** comme un anneau en partant de la partie antérieure de l'incisure radiale jusqu'à sa partie postérieure.
- La tête radiale tourne sur elle-même et permet notamment la **pronosupination**
- Les pathos du coude sont principalement traumatiques : fractures, luxations.

→ Le symptôme principal est **l'impotence fonctionnelle**



C) Articulation du poignet

On peut noter dans un premier temps l'articulation radio-ulnaire **distale**

- Ici la **trochoïde** se forme entre la tête ulnaire et l'incisure ulnaire du radius

Attention phrase TRÈS importante qui tombe CHAQUE année +++ :

++On parle d'une double trochoïde inversée à axe commun++

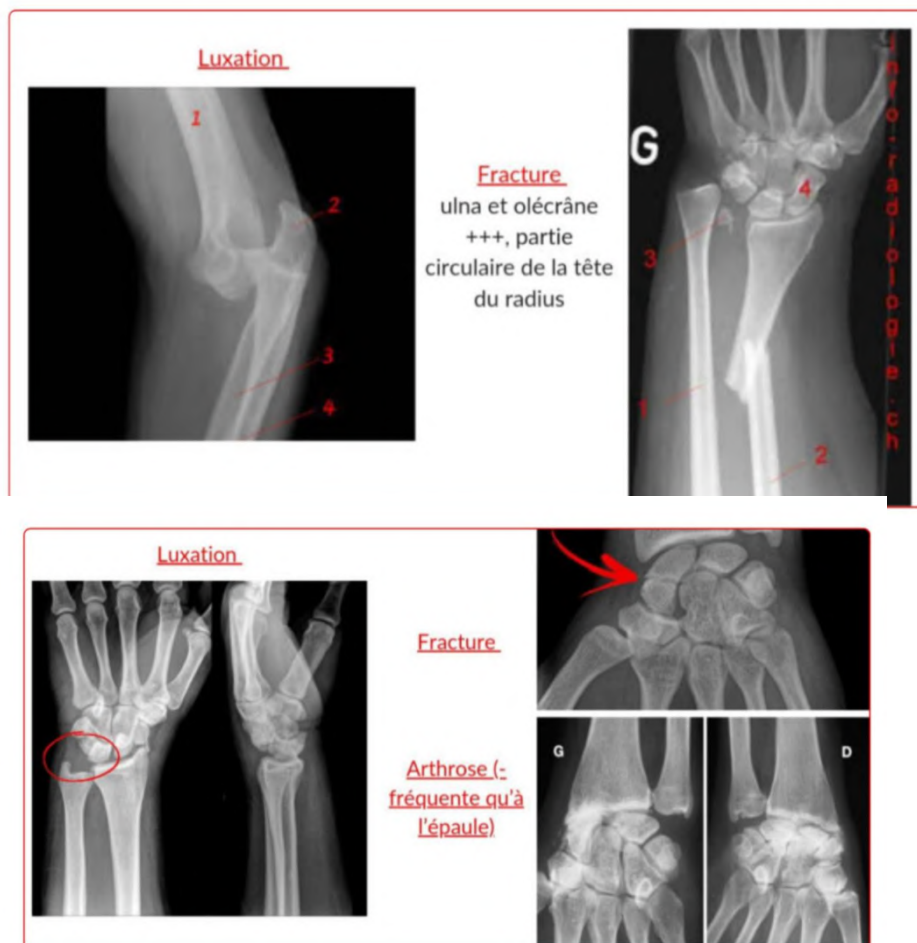Comprenez bien cette phrase pour mieux l'apprendre : on a deux trochoïdes (en proximal et en distal) sauf que le radius et l'ulna sont inversés comme on a vu tout à l'heure

La **pronosupination** est permise par ces articulations à double trochoïde inversée à axe commun.

Dans un second temps on note l'articulation **radio-carpienne**

- Il s'agit d'une **ellipsoïde (2ddl)**
- Le **radius** forme la partie creuse et la **première rangée du carpe** la partie pleine
- (Attention : cette articulation ne permet pas la rotation, seulement des inclinaisons radiales et ulnaires)

Pour les **pathos** : on retient que **l'arthrose est peu fréquente**, les **fractures** peuvent toucher : radius, ulna et os du carpe + on peut avoir des **luxations**



Les radios que je vous montre sont à titre indicatif pour mieux comprendre les pathos mais elles ne feront pas l'objet de qcm selon le prof !

Tableau récap des types d'articulations synoviales du membre supérieur :

<u>Sterno claviculaire</u>	En selle	2 ddl
Acromio claviculaire	Plane	Faible amplitude
Scapulo humérale	Sphéroïde	3 ddl
<u>Huméro radiale</u>	Sphéroïde	2 ddl
<u>Huméro ulnaire</u>	Ginglyme	1 ddl
Radio ulnaire proximale	Trochoïde	1ddl
Radio ulnaire distale	Trochoïde	1 ddl
Radio carpienne	Ellipsoïde	2 ddl

Vous avez fait plus de la moitié du cours, ne lâchez rien même si ça paraît compliqué et interminable, parce que vous serez fiers de vous quand vous aurez fini ce cours !! En tous cas moi je suis fière de vous et de tout le travail que vous faites pour atteindre vos rêves ! Plein de courage pour la suite du cours avec l'anatomie de profondeur (promis c'est intéressant)

3) Anatomie de profondeur

A) Muscles du MS

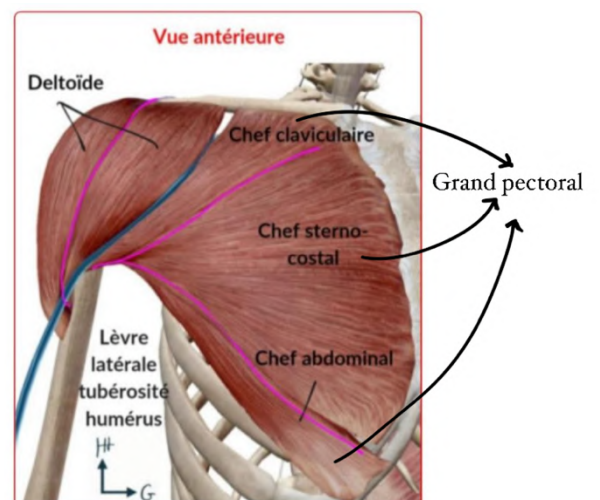
Avant toutes choses on se rappelle que les **facias** sont des **membranes** qui séparent les muscles entre eux formant des **loges musculaires**

Pour l'épaule :

En antérieur :

➤ On part de notre seul repère osseux : le relief de la clavicule :

- On note alors le **deltoïde** qui représente le moignon de l'épaule
- On remarque ensuite le **grand pectoral** (GP) qui constitue la partie superficielle de la paroi thoracique (les 3 chefs)
- Entre GP et deltoïde on retrouve le **sillon delto-pectoral** : dans ce sillon passe la **veine céphalique** qui rejoint à ce niveau la veine axillaire en profondeur (*on en reparlera de cette veine*)



- Le creux axillaire est décrit comme une pyramide quadrangulaire :
 - Latéralement** : limité par le bras
 - Médialement** : limité par la paroi thoracique
 - En avant** : limité par le GP
 - En arrière** : le grand dorsal
- On visualise bien et tout devient logique ++*

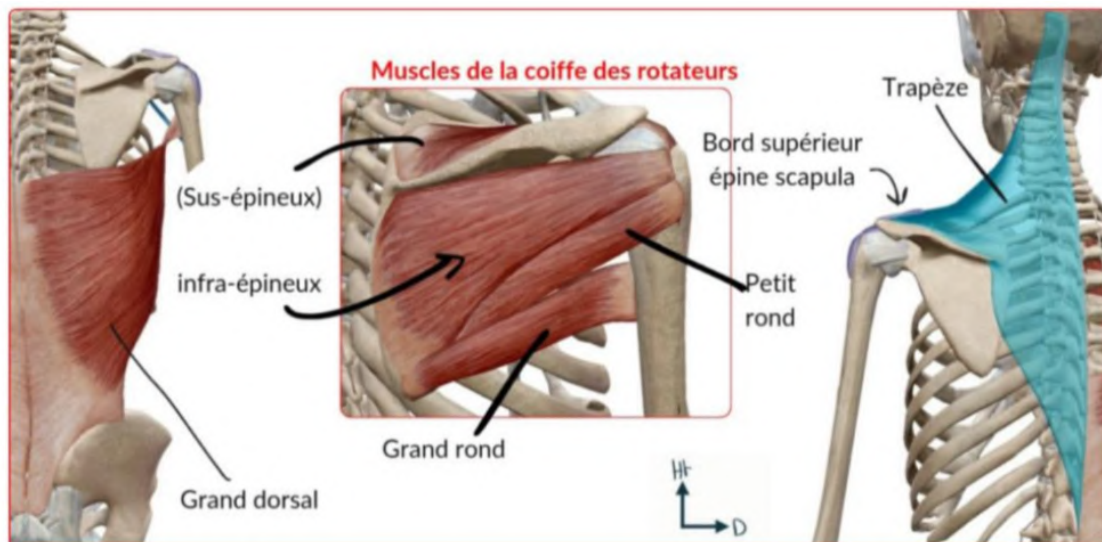
➤ Il s'agit d'un lieu important de palpation

En postérieur :

Dans un premier plan on retrouve :

- Le **deltoïde** (chef postérieur)
- La **loge postérieure du bras**
- Le **grand dorsal**
- Le muscle **trapèze** qui s'insère sur l'épine de la scapula
- On peut également voir l'angle de l'acromion

Dans un 2nd plan, en retirant les muscles superficiels (trapèze, deltoïde) on retrouve les **muscles rotateurs** (*il s'agit de la coiffe des rotateurs que vous voyez sur le schéma, j'attendrai le cours présentiel pour vous dire s'il faut les apprendre mais pour l'instant pas besoin !*)




Pour le bras :**En antérieur :**

On retrouve le **biceps brachial :**

- Composé de **deux chefs** (*tout est dans le nom*)
- En proximal :
 - Un **chef long** qui s'insère sur le **tubercule supra-glénoïdien** (*mémo : long c'est un peu comme supra*)
 - Un **chef court** qui s'insère sur l'**apophyse coracoïde** (*mémo : coraco/court*)
- En distal :
 - Le biceps s'insère sur la **tubérosité bicipitale du radius** (*on en a parlé un peu tout à l'heure*)
 - Ce muscle donne le relief du bras
 - Le biceps brachial est en **surface** et recouvre le **muscle brachial** ainsi que la **fin du coraco-brachial** (*on peut voir notre biceps en relief donc il est superficiel*)

Pour l'histoire du tubercule supra glénoïdien : la surface glénoïde a deux tubercules, un au dessus et un en dessous (ces tubercules servent à l'insertion de muscles et de ligaments) Ce n'est pas à apprendre mais c'est pour vous aider à comprendre !

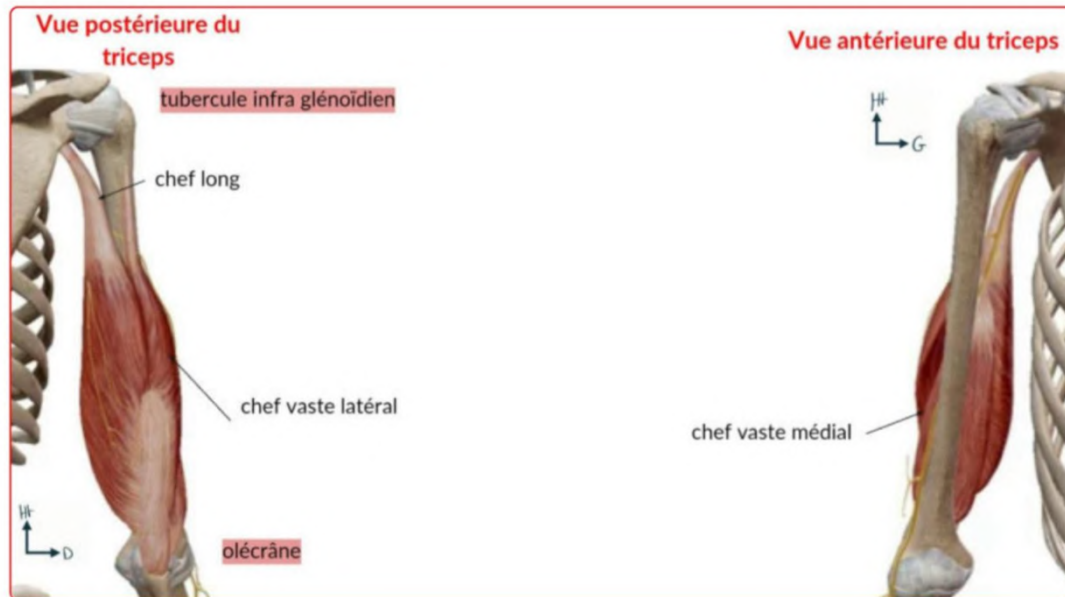


En postérieur :

On retrouve un unique muscle : **le triceps brachial**

Comme son nom l'indique il possède **trois chefs** :

- 1 chef sur le **tubercule infra-glénoïdien** (*on pense que le triceps est un peu en dessous du biceps donc infra glénoïdien pour le triceps*)
- 2 chefs sur la **face postérieure de l'humerus**



On retient également que le **petit rond** le **grand rond**, le **triceps** et l'**humerus** délimitent les **espaces axillaires médial, latéral et inférieur (EAM, EAL, EAI)**

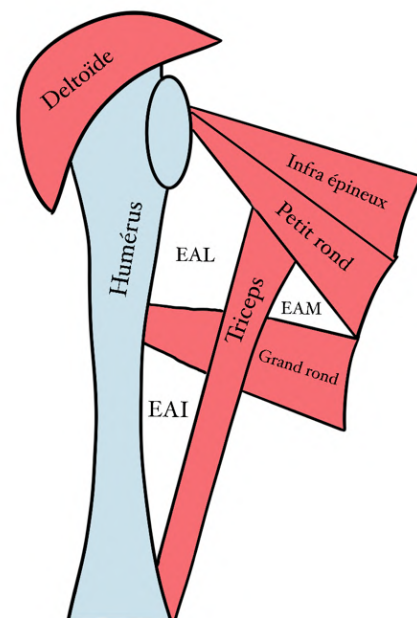
Pour l'avant-bras :

En antérieur :

- La **loge antérieure** permet la **flexion** du poignet et de la main
(*En position anatomique quand on fléchit le poignet on va en avant donc antérieur*)

En postérieur :

- La **loge postérieure** permet l'**extension** du poignet et de la main
(*En position anatomique quand on fait une extension du poignet on va en arrière donc postérieur*)



Latéralement :

- On retrouve les **muscles radiaux** (*mémo : le radius est latéral*)

Le prof mentionne également le **retinaculum des fléchisseurs** :

- Il s'agit d'une **densification du fascia anté-brachial** sur lequel s'insère le muscle long palmaire
- Ce retinaculum joue le rôle d'une **poulie** avec les tendons qui passent en dessous
- *Il se situe au niveau de l'avant du poignet (car ce sont les fléchisseurs), on verra dans l'autre cours qu'au niveau du membre inf on a un retinaculum des extenseurs donc on ne confond pas !*

Le prof insiste sur le fait qu'il y'a a beaucoup de tendons autour du poignet.
(*Pour l'instant ces tendons ne sont pas à connaître, ouf*)

Pour tester les muscles il faut **tester leur fonction**, (par exemple : plier la phalange pour les fléchisseurs des doigts de la main)

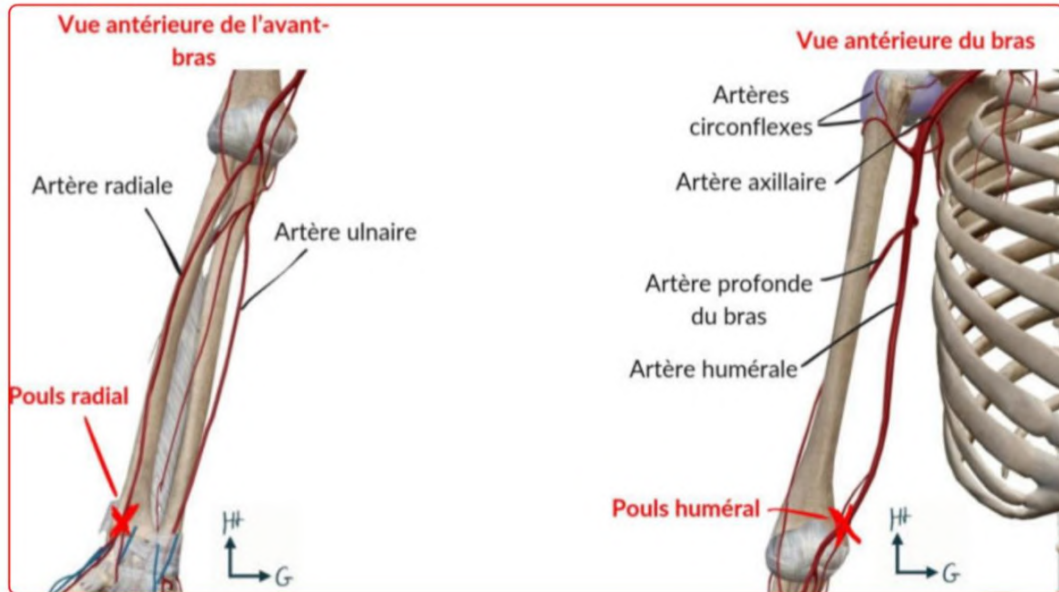
B) Vascularisation du MS :**Vascularisation artérielle :**

On retrouve dans le **creux axillaire** des éléments fondamentaux, les gros vaisseaux : on note **l'artère axillaire** qui provient de **l'artère sous-clavière**

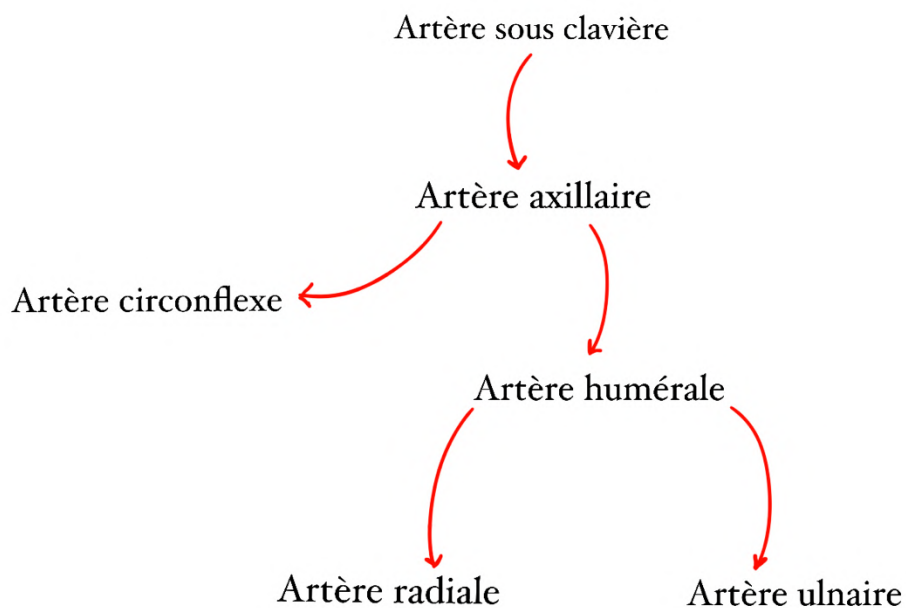
- L'artère axillaire donne :
 - D'une part **l'artère circonflexe** qui irrigue la zone de **l'épaule**
 - D'autre part **l'artère humérale**

=>L'artère humérale est très importante, on l'utilise pour la **prise de tension au pli du coude**. Pour se faire on place un brassard qui va venir écraser cette artère, humérale on place ensuite le stéthoscope médialement par rapport au biceps (dans le cadre d'une prise de tension manuelle). Le sang va passer peu à peu lors de relâchement du brassard, et on pourra mesurer les PAS et PAD. (*Coucou la biophy circu*)

- Au niveau du coude on note la bifurcation de l'artère humérale en **artères radiale** et **ulnaire** qui suivent les os du même nom
- On peut ainsi au niveau du poignet palper les **pouls radial et ulnaire** (plus **profond** pour le ulnaire)



Récap :



Vascularisation veineuse :

Pour la vascularisation veineuse de l'avant bras, on parle du **M veineux de "Rouvière"** sous cutané ++. Il s'agit de la réunion des veines de l'avant bras en face antérieure :

- **Veine céphalique** de l'avant-bras ou antébrachiale qui est latérale
- **Veine médiane** (*et pas médiale attention*) de l'avant-bras ou antébrachiale
- **Veine basilique** de l'avant-bras ou antébrachiale qui est médiale

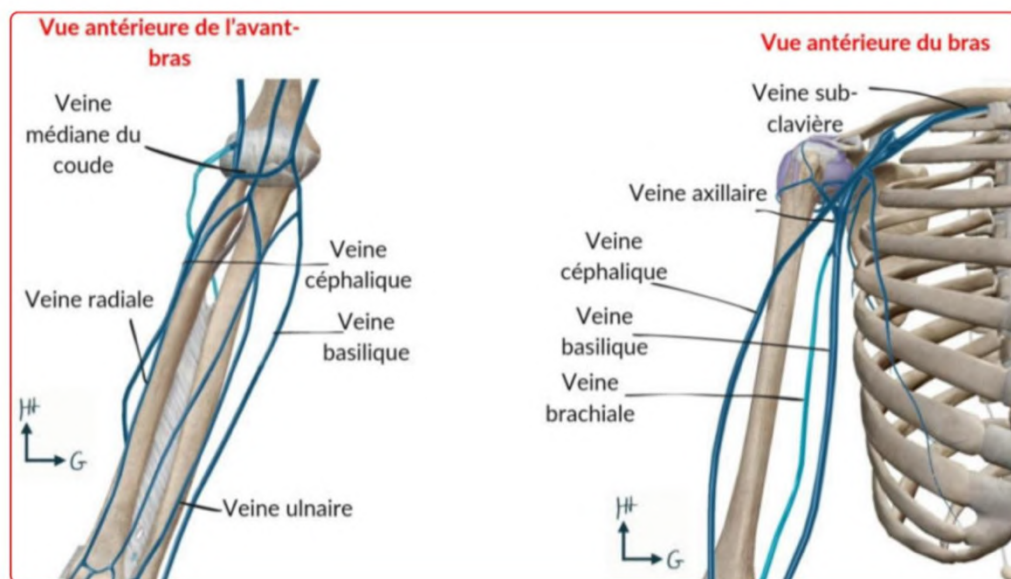
Ce M veineux est important car il s'agit du lieu des **ponctions veineuses** (*prises de sang*)

Petite anecdote prise de sang du coup pour vous raconter ma vie : l'autre jour je suis allée faire une prise de sang à mon labo et pendant la prise de sang je me suis complètement évanouie mdrrr, je me suis réveillée, je me souvenais de rien et la dame qui me piquait était toute paniquée la pauvre, au final plot twist j'étais juste giga anémiée en fer, comme d'habitude finalement (sauf que d'habitude je perds pas connaissance mdr), #j'aieodusucregratuit, #j'aimepaslesprisesdesang, #j'ailesveinestropfines

Au niveau du bras :

- La **veine céphalique brachiale** prolonge la veine céphalique antébrachiale au-dessus du coude. Elle draine une partie de l'avant bras et de la main et rejoindra la **veine axillaire** en profondeur au niveau de la clavicule dans le sillon delto-pectoral (*on l'a vu tout à l'heure*)
- La **veine basilique brachiale** prolonge la veine basilique antébrachiale et et pénètre plus rapidement en profondeur que la veine céphalique

*Mémo ! Pour se rappeler que la veine basilique est médiale, le basilic a une odeur spéciale comme les aisselles, donc cette veine est médiale et proche de l'aisselle
Pour savoir qu'elle pénètre en profondeur plus vite que la veine céphalique on pense au basilic dans Harry Potter qui vit dans les profondeurs de Poudlard*



C) Innervation et système lymphatique

Tout part des branches terminales du **plexus brachial** qui est un réseau de nerfs à la racine du membre supérieur

Ainsi 3 nerfs issus de ce plexus vont innerver le MS : **radial, ulnaire et médian**

En proximal :

Le creux axillaire est donc non seulement un point de faiblesse à cause de la **vascularisation importante**, mais aussi par la présence du **plexus brachial**.

Il y a ainsi **3 pédicules** distincts au niveau du bras +++ :

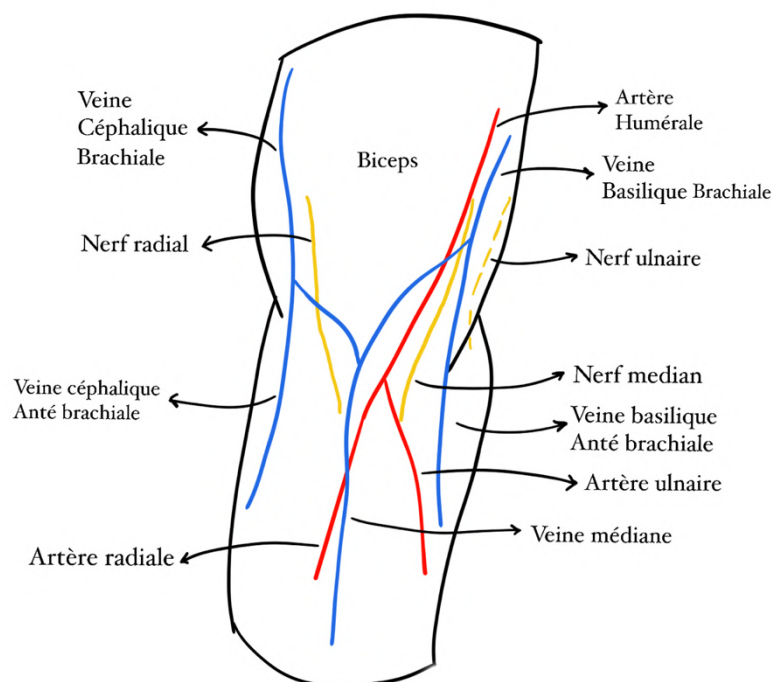
- Le **nerf radial** dans le **sillon bicipital latéral**
- **L'artère humérale, les 2 veines humérales (ou brachiales, la céphalique brachiale + la basilique brachiale) et le nerf médian** dans le **sillon bicipital médial**
- Le **nerf ulnaire** = cubital et les **vaisseaux associés** sont situés à la **face postérieure de l'humérus**.

(Petite parenthèse à propos des sillons bicipitaux, il s'agit de dépressions dans le muscle du biceps brachial qui laisse passage à différents éléments ici vasculaires et nerveux, il ne faut pas les confondre avec les espaces axillaires vus au-dessus)

Au niveau des **espaces axillaires** décrits précédemment,

- On note le passage du **nerf radial** dans l'**espace axillaire inférieur**, il est par la suite plaqué contre la face postérieure de l'humérus *(et il revient en antérieur au niveau de l'avant bras)*
- Le **nerf axillaire** sort quant à lui par l'**espace axillaire latéral**

➤ Le prof mentionne également les **nerfs sous-cutanés et musculo-cutané** (ce dernier innerve le biceps). Le nerf musculo cutané devient sensitif au niveau de l'avant bras *(il est donc d'abord moteur au niveau du bras pour le biceps puis sensitif pour l'avant bras)*



Big schéma récap juste au-dessus des éléments du bras et de l'avant-bras ++

En distal :

Les branches terminales des trois nerfs du bras sont alors :

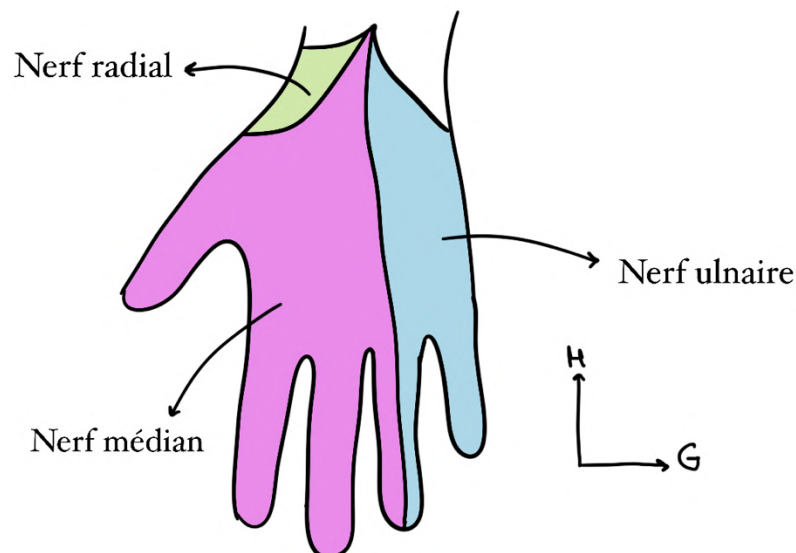
- Une branche terminale **sensitive** du **nerf radial** donne la **sensibilité** du **sommet de l'éminence thénar**
- Le **nerf médian** suivant le **canal Carpien** +++, s'occupe de la **sensibilité** du **reste du pouce + doigt 2, doigt 3 + partie latérale doigt 4**, il apporte la **motricité** de la **loge thénarienne**.
- Le **nerf ulnaire** suivant le **canal de Guyon** +++, innerve et apporte la **motricité** aux **muscles** de la **loge hypothénarienne** et donne la **sensibilité** du **5e doigt et de la moitié du 4e doigt**.

Dans Guyon y'a un « u » comme dans ulnaire et médian c'est un peu comme carpien

Aparté sur le canal carpien : il s'agit d'une zone de transition avant-bras/main délimitée par la deuxième rangée du carpe qui contient le **nerf médian**.

Sur une section de la paume de la main on retrouve ainsi le **canal carpien** + les **éléments l'ayant traversé** + des **muscles intrinsèques** tandis que sur la face **dorsale** de la main on retrouve beaucoup de tendons **extenseurs** des doigts (*on l'a vu tout à l'heure*)

Petit schéma des zones de sensibilité de la main :



D'un point de vue lymphatique :

Les réseaux lymphatiques sont **satellites des veines**. Tous les éléments infectieux ou tumoraux se regrouperont dans les **nœuds lymphatiques** du bras, de l'avant-bras ou de la main, et même de la paroi thoracique.
Par exemple, on cherche des métastases du cancer du sein dans le creux axillaire (pour la palpation lors du dépistage) +++

Petite conclusion sur l'anatomie fonctionnelle du MS :

Les principales fonctions du MS sont :

- **L'orientation** de la main
- La **prono-supination** grâce à la rotation du radius autour de l'ulna
- La **préhension** : car nous sommes un bipède permanent (caractéristique de l'homme)
- La **pince** : le pouce est opposable (*tu relies doigts de la main + pouce*)

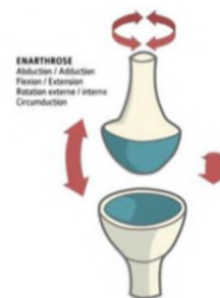Annexe articulations

Les 6 types

Représentation

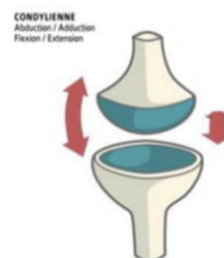Enarthrose = Sphéroïde

3 ddl



Condyléenne = Ellipsoïde

2 ddl

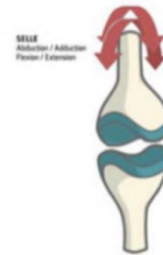


Toroïde = en selle

Mémo : en selle de cheval (ou de taureau => tauroïde)

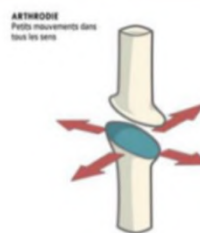
2 ddl

Emboîtement de 2 surfaces concaves opposées



Arthrodie = Plane

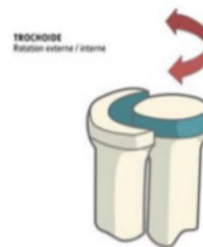Faible amplitude



Trochoïde

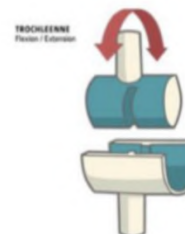
Mémo : TroChoïde => Cylindroïde

1 ddl



Trochlée = En poulie = Ginglyme

1 ddl



Et voilà ce cours est fini !! Un grand bravo à vous d'être arrivés jusque-là, vous être vraiment trop forts !! J'espère que ce cours vous aura plu, je sais qu'il paraît très compliqué au début et un peu imbuvable mais en vrai avec du recul il est vraiment super intéressant ! (fun fact, jusqu'au milieu du S2 je n'aimais pas du tout l'anat G et encore moins les cours sur les membres, et me voilà tutrice de ces cours mdr, comme quoi tout peut changer). En tous cas si vous avez la moindre incompréhension n'hésitez pas à me poser vos questions sur le forum !!

Et c'est parti pour la meilleure partie de la fiche : les déiiiiis !!!

Alors déjà énorme dédicace à mon copain qui m'a soutenue pendant toute ma p1, qui m'a cuisiné des bons petits plats tous les jours et qui a toujours été là pour moi

Dédi à Bérengère ma meilleure amie depuis le lycée, une amie en or, ayez tous une Bérengère dans votre vie et vous serez heureux

Dédi à Lisa, ma super copine de P1 que j'ai rencontré à notre TTR en août parce qu'on s'est mises à côté par hasard (merci au hasard), nos poke bowl me manquent...

Dédi à mes parents qui m'ont aussi énormément soutenue pendant ma p1

Dédi à mon frère et à ma belle-sœur !!!

Dédi à ma sœur, à mon neveu chéri et à ma nièce chérie

Dédi à la TTR du s1, (j'écris ma fiche à ce moment), et dédi aux incroyables amies que je me suis faites au tutorat

Dédi à la chute d'Emicilline à la TTR en août dans l'amphi 3 dans les escaliers pendant le cours de physio, on a bien rigolé et on en rigole encore

Dédi à Lisa (je connais plein de Lisa décidément) à qui je souhaite plein de courage pour ce semestre, je crois en toi et je suis certaine que ça va le faire, t'es la meilleure !!!

Dédi à l'anniversaire surprise que mes copines m'ont organisé

Dédi à mon chat Pompon (le plus beau obviously)

Dédi à tous les livres que j'ai pu lire après l'examen classant du S2 jusqu'à maintenant (j'écris ces dédis fin novembre et j'ai lu 40 livres depuis fin avril omg)

Et puisqu'on parle livres, dédi à mes livres préférés : les déracinés, un jour, où vivaient les gens heureux, les fureurs invisibles du cœur, Betty, le grand monde (je pourrais encore en citer plein)

Et surtout énorme dédi à vous ! Vous êtes vraiment les meilleurs, je vous souhaite plein de courage pour ce deuxième semestre. Vous êtes capables de faire de grandes choses j'en suis certaine. Et peu importe les résultats du s1 donnez tout pour le s2 parce que tout est possible !!! Plein de bisous à vous et passez une belle journée !



