

# LE TISSU MUSCULAIRE LISSE

## INTRO

Le tissu musculaire lisse est très répandu dans l'organisme. Les cellules qui le composent se nomment **les léiomyocytes**, qui peuvent s'organiser de deux façons :

### → Isolées

Les **léiomyocytes isolés** se trouvent **en faisceaux au sein du tissu conjonctif** de certains organes (comme la prostate).

Isolés dans le stroma



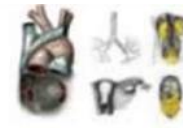Prostate

### → Regroupées

Lorsque les **léiomyocytes sont regroupés**, ils forment une ou plusieurs **tuniques musculaires** au sein des organes. Par exemple :

Ils forment le média, qui correspond à la paroi des vaisseaux sanguins les plus importants.

Tuniques musculaires




Média des vaisseaux

Péristaltisme des cavités internes à communication extérieures

Ils forment aussi le musculeuse qui est la paroi des voies digestives, des voies aériennes, des voies urinaires ou bien génitales.

Les léiomyocytes peuvent être **individualisés en petits muscles**, comme le muscle **horripilateur** du poil.

Muscle creux indépendant

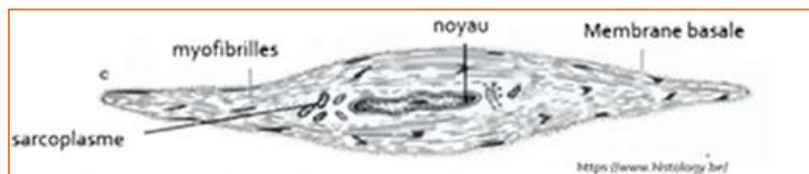

Muscles pilo-érecteurs  
Iris

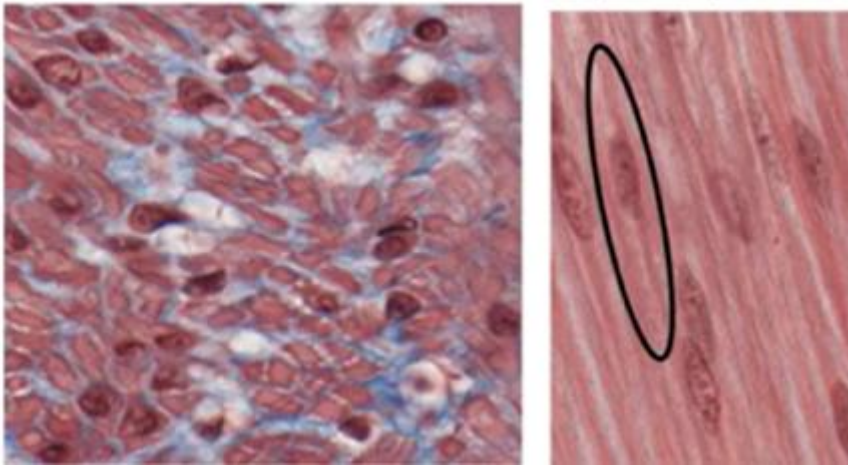
Enfin, les léiomyocytes ont une **contraction involontaire et lente**.

## 1) Le léiomyocyte

C'est une cellule qui est **différente des rhabdomyocytes et des cardiomyocytes** d'un **point de vue structurel** :



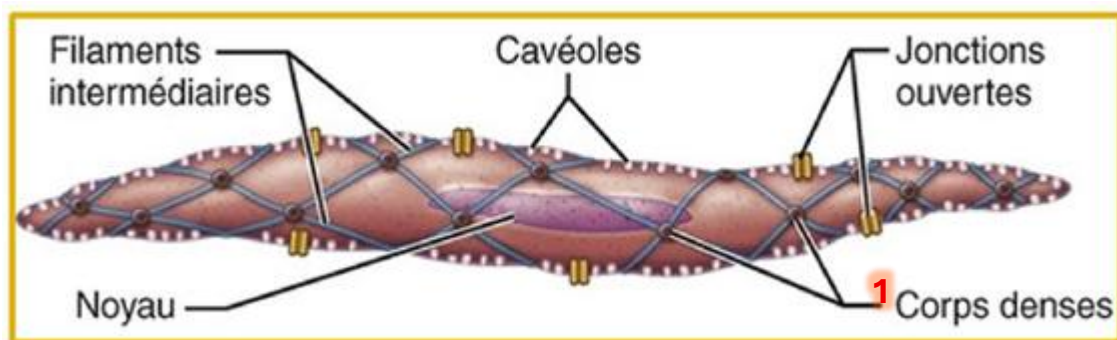
- Le léiomyocyte est une cellule **allongée et fusiforme**
- Il a une taille variable : de **30 à 200µm**
- Il présente un **noyau central, unique** qui est bien **visible** (comme le cardiomyocyte pour le coup)
- La cellule musculaire lisse présente des **myofibrilles en périphérie**, et on observe une **ABSENCE de stries+++**
- Le sarcoplasme est essentiellement **périnucléaire et pauvre en myoglobine**, ce qui leur confère le nom de « **muscles blancs** » (peu de myoglobine = peu de coloration rouge des muscles = « muscle blanc »)
- Enfin, le léiomyocyte est **entouré par une membrane basale** (comme les autres myocytes)



**Observation M.O. des léiomyocytes (ex entouré en noir) :**

- Vous pouvez bien voir la présence **d'un noyau central**.
- Vous pouvez bien voir **l'absence de striation**.
- Les cellules musculaires lisses sont visiblement **fusiformes**.

## 2) L'appareil contractile



L'appareil contractile de la cellule musculaire lisse est simplifié (par rapport à ce qu'on a vu jusqu'à présent) : mais il est tout de même constitué de **myofibrilles** !

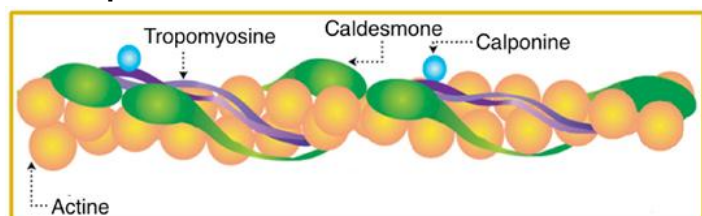
Les **myofibrilles** sont constituées de **myofilaments d'actine** et de **myosine** qui forment un **réseau en treillis**.

### LES MYOFILAMENTS D'ACTINE

Les **myofilaments d'actine** sont constitués **d'actine F**, formée d'une **double hélice**.

Ces myofilaments d'actine sont **associés à d'autres protéines** :

- La **tropomyosine**
- La **caldesmone**
- La **calponine**



**⚠ ATTENTION : PAS de troponine**  
dans le tissu musculaire lisse !! ⚠

Les myofilaments d'actine sont **ancrés dans la cellule** grâce aux **corps denses** (*sur le schéma ↑ : 1*), en relation avec les **filaments intermédiaires** du cytosquelette.

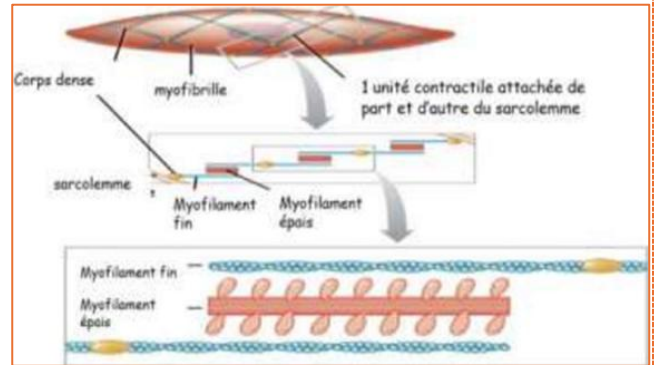
Les **corps denses** sont des **points d'ancrage**, comparable aux systèmes de jonctions adhérentes. Ils **se situent** au niveau du **sarcoplasme**.

## LES MYOFILAMENTS DE MYOSINE

Les **myofilaments de myosine** présentent aussi une différence majeure : les **têtes de myosine** sont présentes sur **toute la longueur des myofilaments**.

De plus, ils sont **moins nombreux** dans les cellules musculaires lisses, on observe :

⚠ **1 filament de myosine pour 15 filaments d'actines.** ⚠



## LES SARCOLEMME (=membrane plasmique des cellules musculaires)

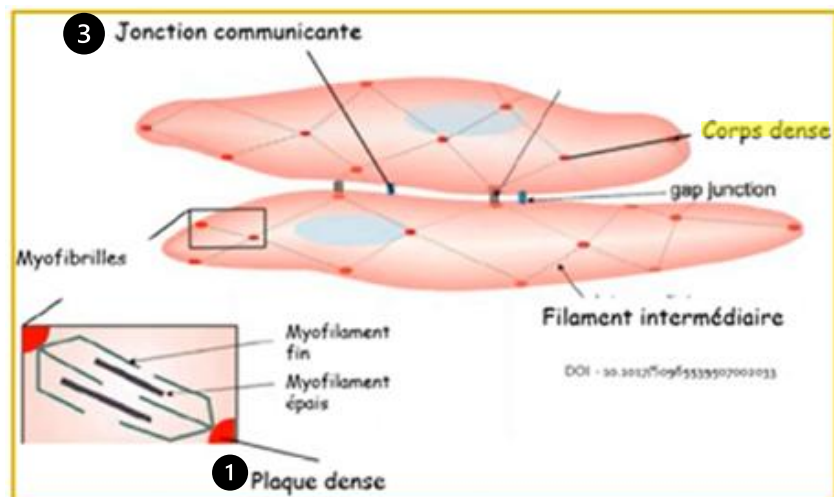
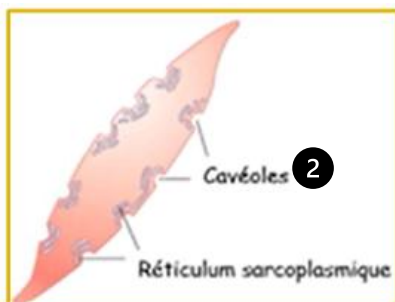
On observe **3 particularités** :

❶ Les **plaques denses**. Elles sont disséminées sur l'ensemble du **sarcolemme** et elles permettent l'**attachement des myofibrilles dans la cellule**.

❷ Les **cavéoles**. Ce sont des invaginations du sarcolemme.

C'est un **équivalent rudimentaire des tubules T** qui permettent la **libération du calcium au voisinage des myofibrilles**.

❸ La présence de **jonctions communicantes**. En effet, les **léiomyocytes adjacents** présentent des jonctions communicantes entre elles, permettant la **synchronisation de la contraction**.



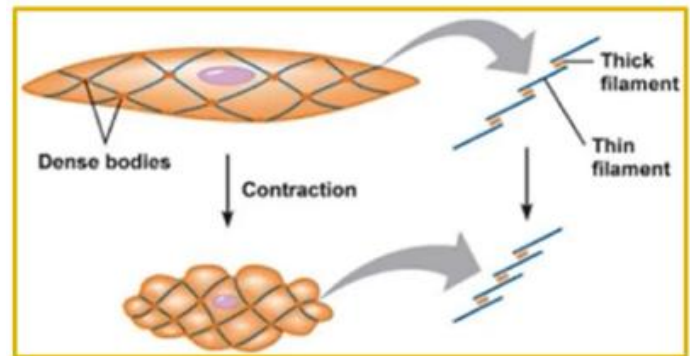
### ⚠ ATTENTION : Différence entre plaque et corps dense ⚠

- Le **corps dense** est à l'intérieur du **cytoplasme** et il ancre les **myofilaments fins entre eux**.
- Les **plaques denses** (❶) sont sur le **sarcolemme** et elles permettent :
  - **D'accrocher les myofilaments au sarcolemme** pour **entraîner la contraction de la cellule**
  - Faire le **lien** entre les **filaments intermédiaires** et la **matrice extracellulaire**

*Précision faite par mon vieux vieux (je vous confirme ça avec le professeur)*

### 3) MECANISME DE LA CONTRACTION

Le système de **contraction** des cellules musculaires lisses est **différent**, car les **systèmes de myofibrilles et de protéines sont différents**.

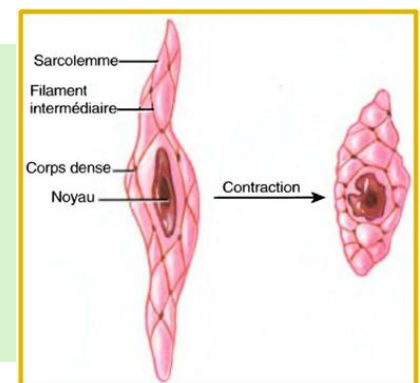


La contraction des léiomyocytes débute avec

- ① La sortie des ions calciums au niveau des cavéoles et du réticulum sarcoplasmique.
- ② Le calcium active la calmoduline plasmatique.
- ③ Ensuite, la calmoduline induit la phosphorylation des chaînes légères de myosine.
- ④ Une fois phosphorylées, ces chaînes légères peuvent interagir avec l'actine, provoquant un glissement des filaments fins par rapport aux filaments épais.
- ⑤ Cela mène au rapprochement des corps denses ce qui traduit la contraction cellulaire.

#### RECAPITUT :

- 1) Sortie  $\text{Ca}^{2+}$
- 2) Activation calmoduline
- 3) Calmoduline  $\rightarrow$  phosphorylation myosine
- 4) Interaction myosine-actine
- 5) Glissement filaments fins
- 6) Contraction de la cellule (par rapprochement des corps denses)



#### TYPE DE CONTRACTION

La **contraction** du tissu musculaire lisse est **spontanée** : elle n'est pas contrôlée par la volonté, mais elle est **régulée par le système nerveux végétatif** mais aussi **par le système hormonal**.

La contraction s'observe sous la forme d'un **tonus musculaire**  $\rightarrow$  c'est un état permanent de **contraction partielle**.

$\rightarrow$  Ex : maintien de l'ouverture des vaisseaux au niveau de l'appareil circulatoire

On observe aussi un autre type de contraction : la **contraction péristaltique**, qui peut s'effectuer **en plus du tonus**.

$\rightarrow$  Ex : au niveau de la paroi intestinale la **contraction péristaltique** correspond à la naissance et à la propagation d'un **influx nerveux spontané et périodique** le long de la **muscleuse de la paroi de l'intestin**.

