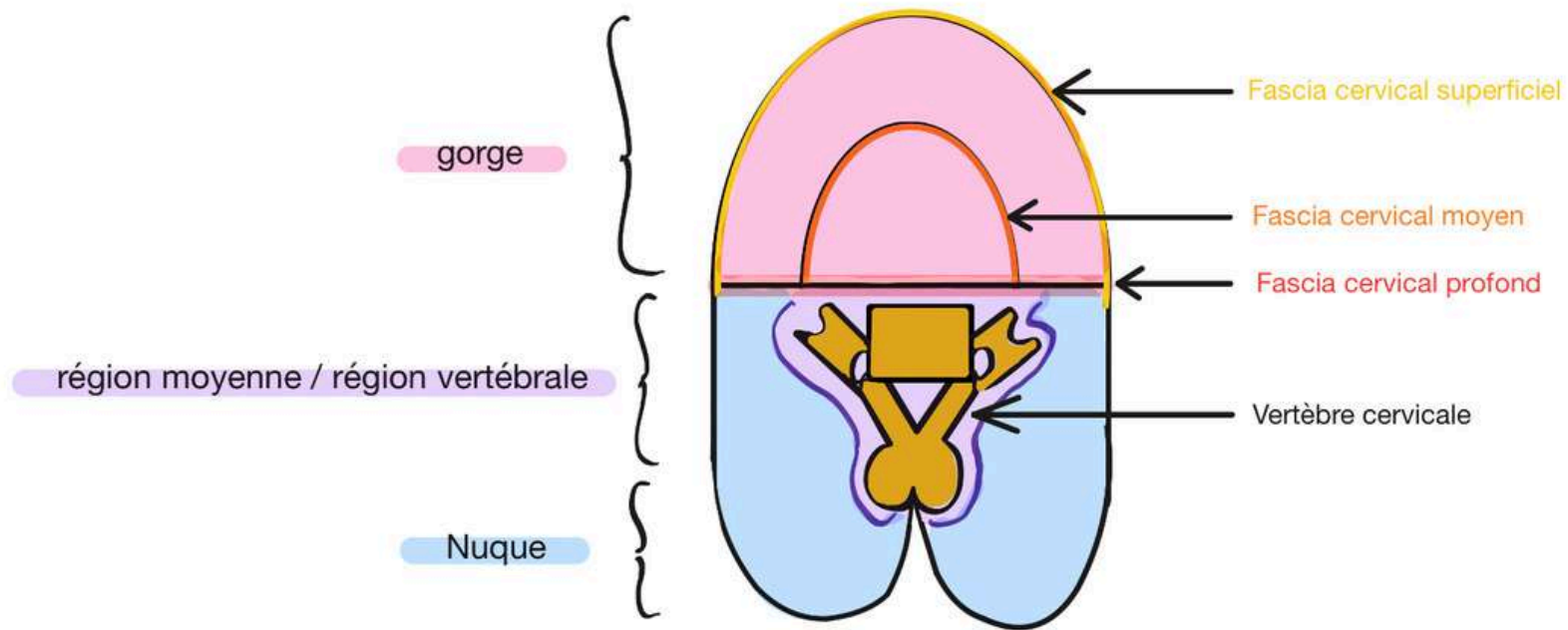
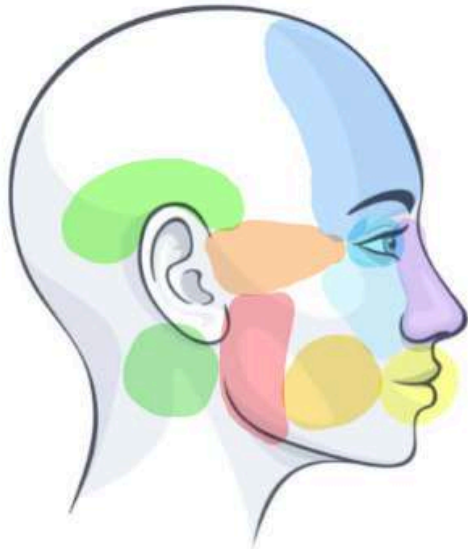

Calepin visuel : Anatomie générale de la tête et du cou



Calepin visuel : Anatomie générale de la tête et du cou



● Région temporelle

● Région frontale

● Région orbitaire

● Région sous-orbitaire

● Région nasale

● Région orale

● Région buccale

● Région zygomatique

● Région masséterine

● Région parotidienne

} Considérez pour l'instant qu'elles sont confondues

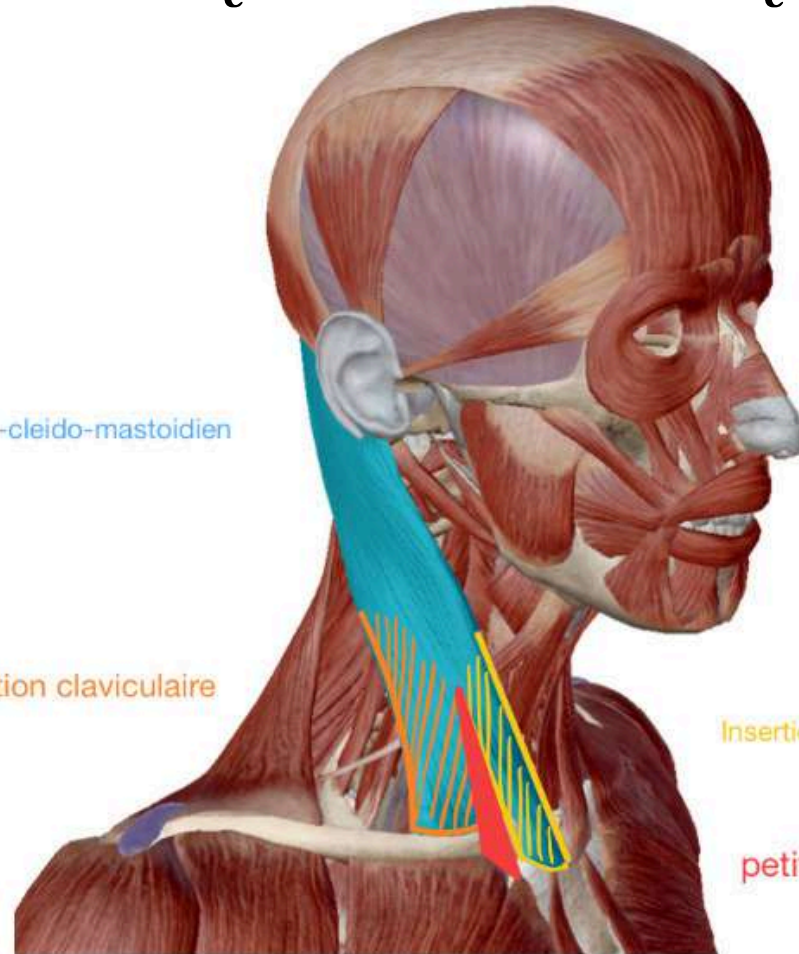
Calepin visuel : Anatomie générale de la tête et du cou

Muscle sterno-cleido-mastoidien

Insertion claviculaire

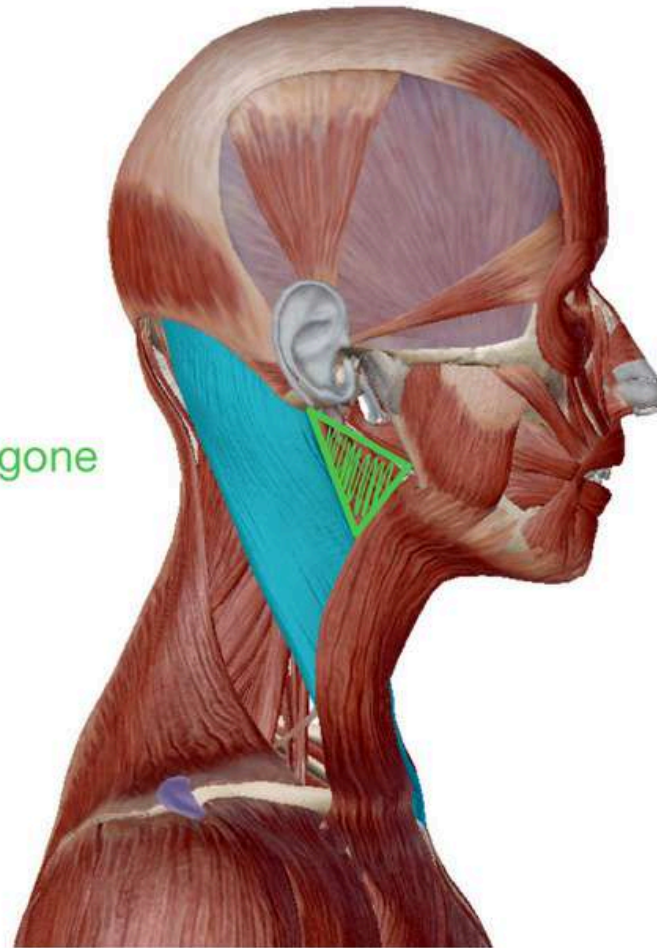
Insertion sternale

petit creux sub claviculaire

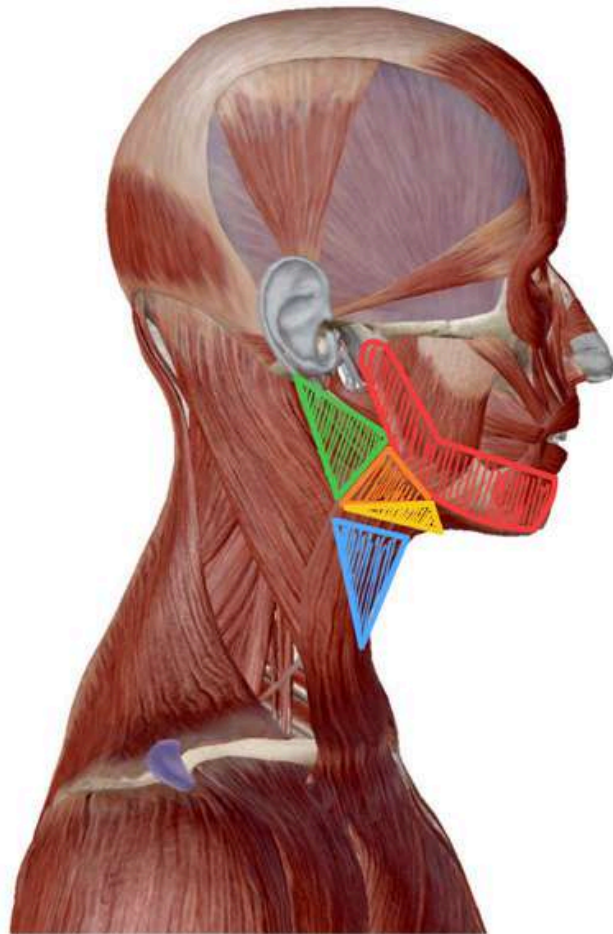


Calepin visuel : Anatomie générale de la tête et du cou

Région du trigone
carotidien

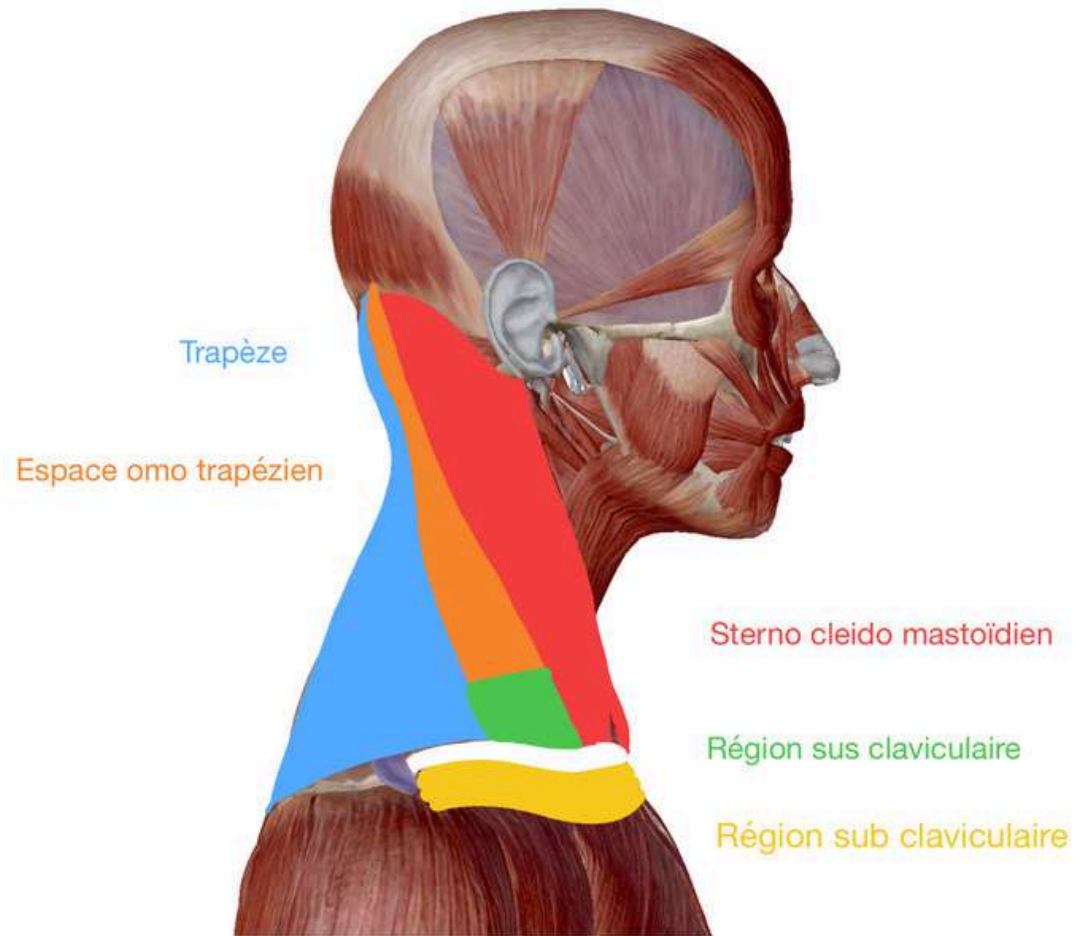


Calepin visuel : Anatomie générale de la tête et du cou

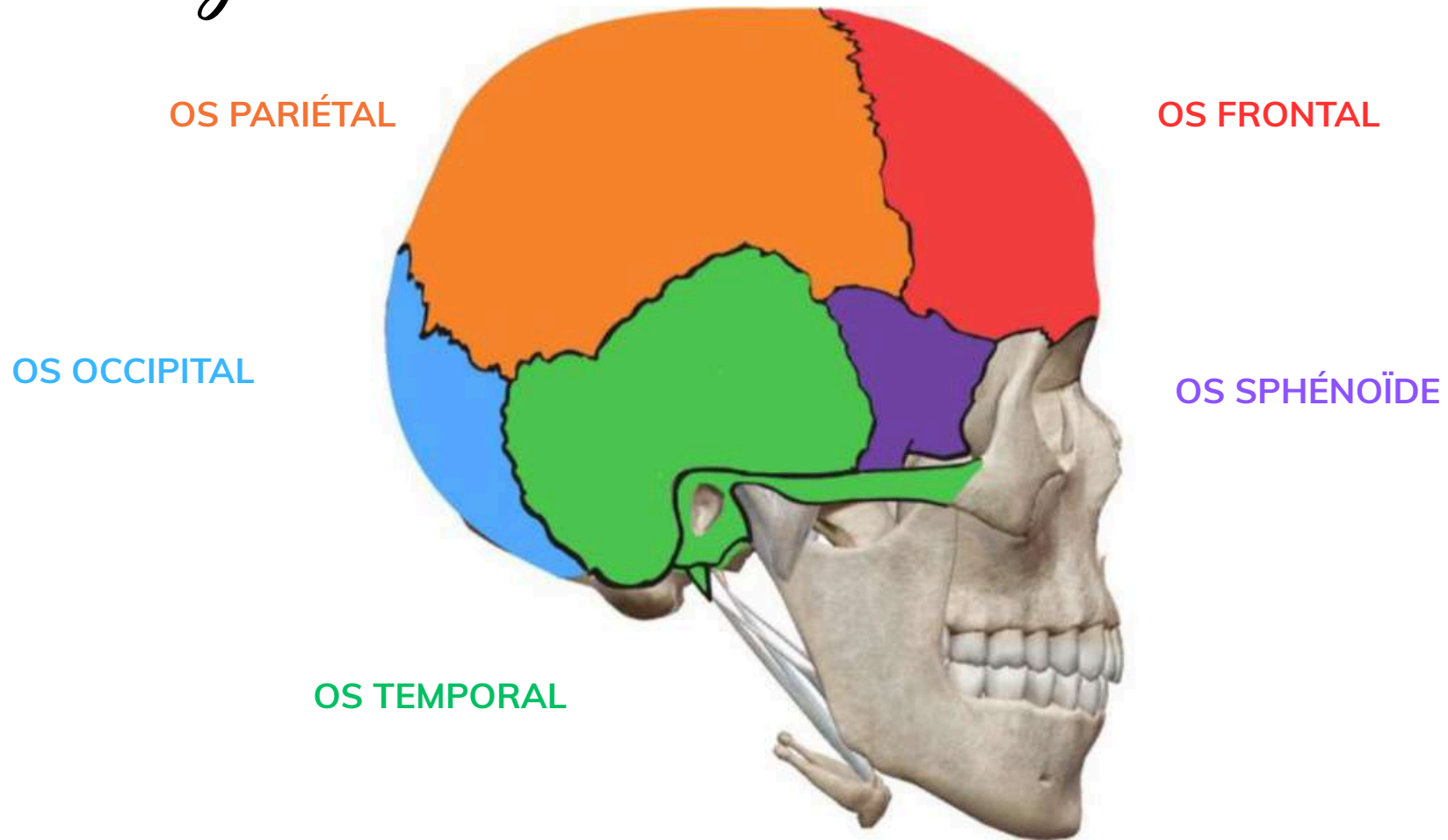


- Région mandibulaire
- Région sous-mandibulaire
- Région sus-hyoidienne
- Région du trigone carotidien
- Région infra-hyoidienne

Calepin visuel : Anatomie générale de la tête et du cou

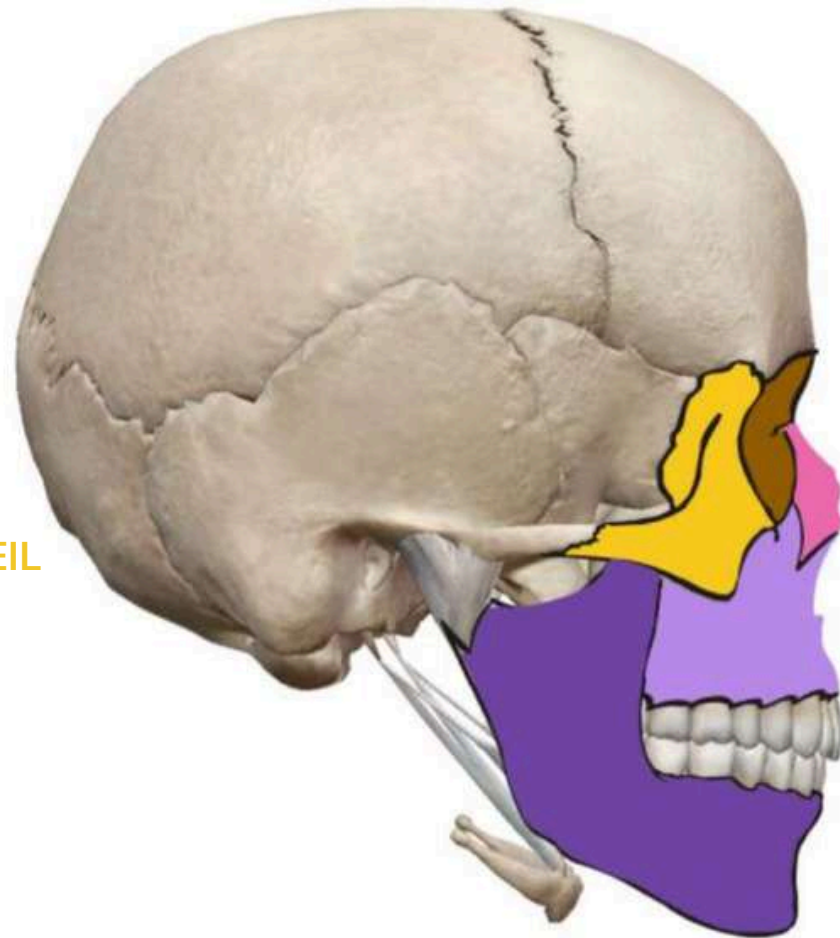


Calepin visuel : Anatomie générale de la tête et du cou



Calepin visuel : Anatomie générale de la tête et du cou

OS ZYGOMATIQUE /
OS MALAIRE /
OS PARE-CHOC DE L'OEIL



CAVITÉ ORBITAIRE

OS NASAL

OS MAXILLAIRE

OS MANDIBULAIRE

Calepin visuel : Anatomie générale de la tête et du cou

