

# **Anatomie générale du système nerveux**

## Le système nerveux central

### **Sommaire :**

- I- Introduction générale**
- II- Situation anatomique**
- III- Organogenèses**
  - **Organogenèse du système nerveux central**
  - **Organogenèse de la moelle spinale**
    - a) Moelle primitive
    - b) Moelle mature
  - **Organogenèse de l'encéphale**
  - **Organogenèse du système nerveux périphérique**
- IV- Anatomie générale des méninges**
  - **Méninges crâniennes**
    - a) Espace décollable de Gérard Marchand
    - b) Le LCS (liquide céphalo-rachidien)
  - **Méninges rachidiennes**
    - a) Le corps adipeux
    - b) La barrière hémato-méningée
- V- Cavités au sein du système nerveux central**
  - **Sur une vue de profile**
    - a) Les ventricules latéraux
    - b) Le 3<sup>ème</sup> ventricule
    - c) Le 4<sup>ème</sup> ventricule
  - **Plexus choroïdes**
  - **Trajet du LCS (liquide céphalo-rachidien)**
- VI- Anatomie générale de l'encéphale**
  - **Le cerveau**
    - a) Vue latérale gauche
    - b) Coupe au niveau de la fissure interhémisphérique
    - c) Coupe vertico-frontale de Charcot
  - **Organogenèse du diencéphale**
- VII- Le tronc cérébral**
  - **Vue antérieure**
  - **Vue latérale**
  - **Vue postérieure**
  - **Le plancher du V4**
- VIII- Le cervelet**
  - **D'un point de vue structurel**

- D'un point de vue fonctionnel

**IX- Anatomie de la moelle spinale**

- Particularité du comptage des racines
- Coupes horizontale/transversale de la moelle

**X- Vascularisation du système nerveux central**

- Vascularisation de l'encéphale
- Vascularisation de la moelle spinale

## I- Introduction générale

Le **système nerveux** est l'ensemble des **organes de commande de l'organisme** devant assurer la **coordination de nos mouvements**, la **régulation** et le **contrôle** des viscères :

Ces fonctions doivent être assurées :

- à l'**intérieur** de l'organisme d'une part (= commande interne)
- et de l'organisme vis-à-vis du **milieu extérieur** d'autre part. (= commande externe/commande du corps avec l'environnement)

+++ La **cellule de base** est le **neurone**, le **tissu interstitiel** est la **névroglie**. +++

Il y a **trois types de systèmes nerveux** :

- Système nerveux **central**
- Système nerveux **périphérique**
- Système nerveux **végétatif**

**Système nerveux périphérique (SNP)** = ensemble des **racines, nerf** et **ganglions** qui véhiculent l'**influx nerveux** aux organes, viscères et muscles.

Il n'a **aucune autonomie** et est directement sous la **dépendance** du **système nerveux central** et du **système nerveux végétatif**.

Du tronc cérébral émergent des nerfs crâniens (12 paires) et de la moelle spinale émergent des nerfs spinaux (31 paires). Ces nerfs spinaux mènent à une glande endocrine ou un muscle.

**Système nerveux végétatif (SNV)** = commande aux **viscères et organes du corps**. C'est le système nerveux de l'**intérieur du corps** et il échappe *a priori* à la conscience et à la volonté (notre cœur bat sans qu'on ne doive y réfléchir).

Il est dit **autonome** (mais chez l'homme il reste fortement lié au reste du système nerveux). Il comprend des centres et des **voies orthosympathiques = sympathiques**, qui sont dites **adrénergiques** (le dernier médiateur est l'adrénaline) et des centres et des **voies parasympathiques**, qui sont dites **cholinergique** (le dernier médiateur chimique est l'acétylcholine).

**Système nerveux central (SNC)** : c'est **phylogéniquement** le plus **élevé**. Il contient la majorité des **corps cellulaires des neurones** et forme un axe nerveux : le **névraxe**. Il est chargé d'**actions volontaires conscientes** et **involontaires inconscientes**.

Nous avons des voies **ascendantes/sensitives** et des voies **descendantes/motrices**.

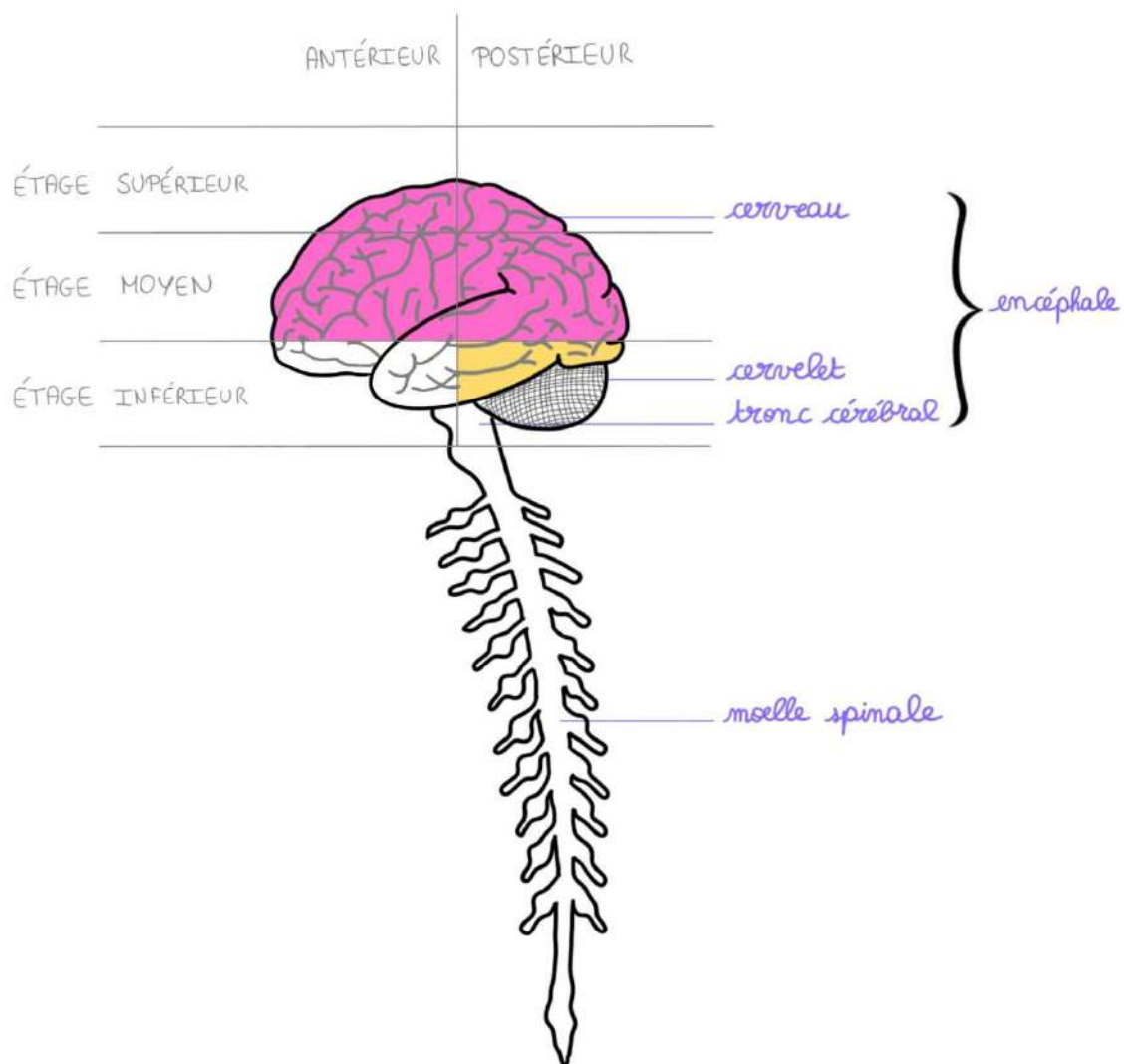
## II- Situation anatomique

Le **système nerveux central** est formé par un **axe nerveux** qui est :

- à l'intérieur de la boîte crânienne pour former l'**encéphale**
- à l'intérieur de la colonne vertébrale pour former la **moelle spinale**

L'**encéphale** comprend au niveau de l'**étage moyen et supérieur** : le **cerveau**. Ce dernier contient lui-même le **téleencéphale** (qui forme les hémisphères cérébraux) et en son centre, le **diencéphale** (on les reverra en détail après).

Au niveau de l'**étage postérieur et inférieur**, se trouvent le **tronc cérébral** et le **cervelet**.



**Recap :**

**SNC = Névraxe** = encéphale + moelle spinale

**Encéphale** = cerveau + cervelet + tronc cérébral

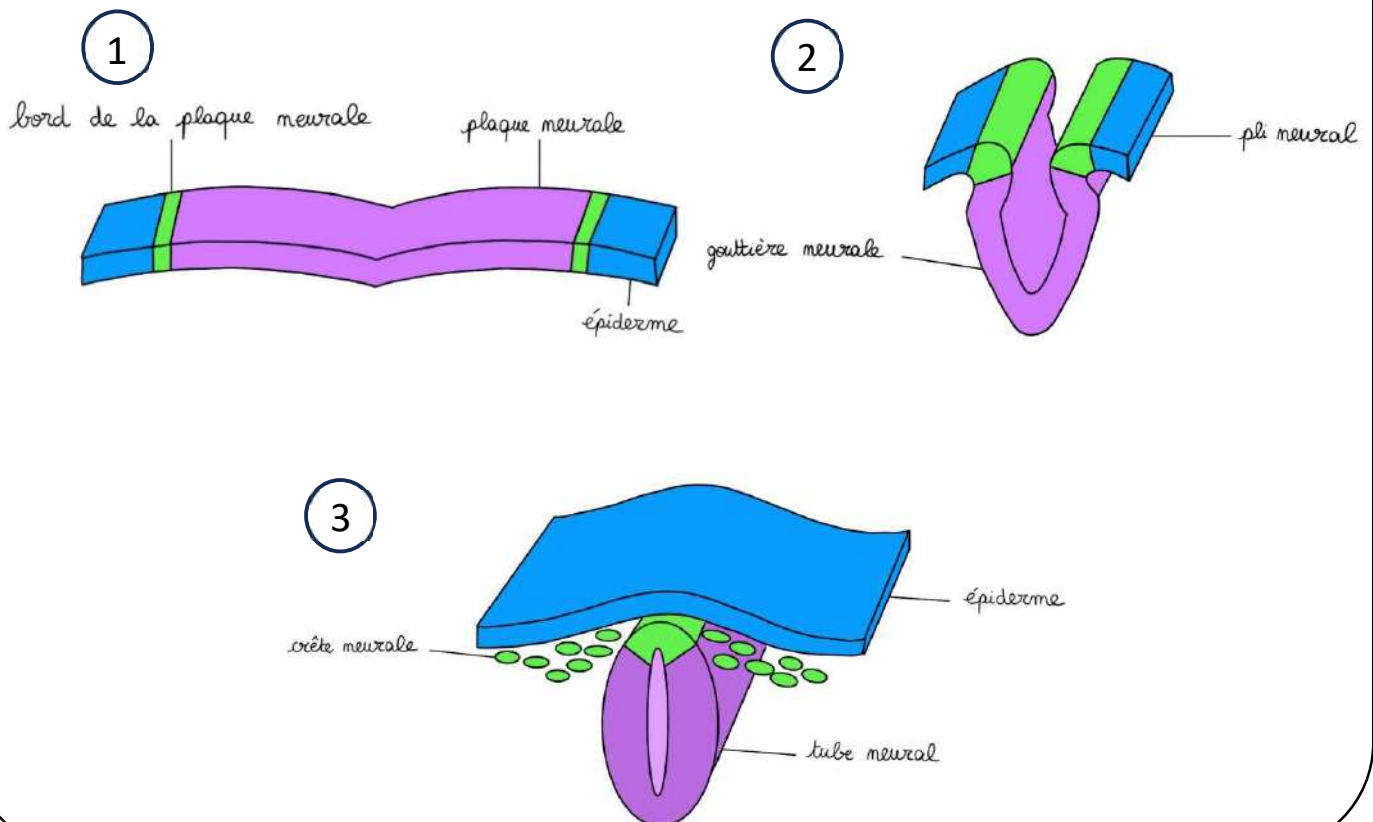
**Cerveau** = télencéphale + diencéphale

**III- Organogenèses**➤ Organogenèse du système nerveux central

Rappel embryologique :

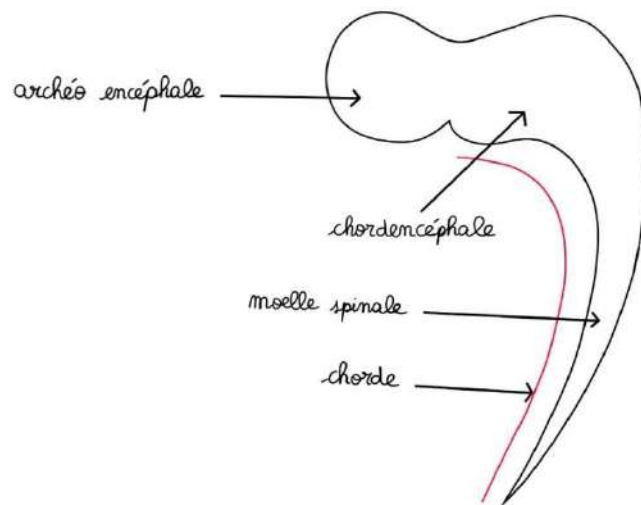
L'ectoblaste présente en sa partie moyenne :

- une **gouttière** qui se ferme pour former **le tube neural**. C'est ce tube neural qui va donner **l'ensemble du système nerveux central** (l'ensemble du névraxe), soit l'encéphale (tronc cérébral, cerveau et cervelet), la moelle spinale et la racine
- des **crêtes neurales**, dont une partie va donner les futurs **ganglions et nerfs** du SNV et du SNP



Voici le tube neural sur une vue latérale. On a la chorde (en rouge), et en arrière le tube neural composé de :

- De l'**archéoencéphale** qui donne le **cerveau**
- Du **chordencéphale** qui va donner le **tronc cérébral** et du **cervelet**
- La future **moelle spinale**

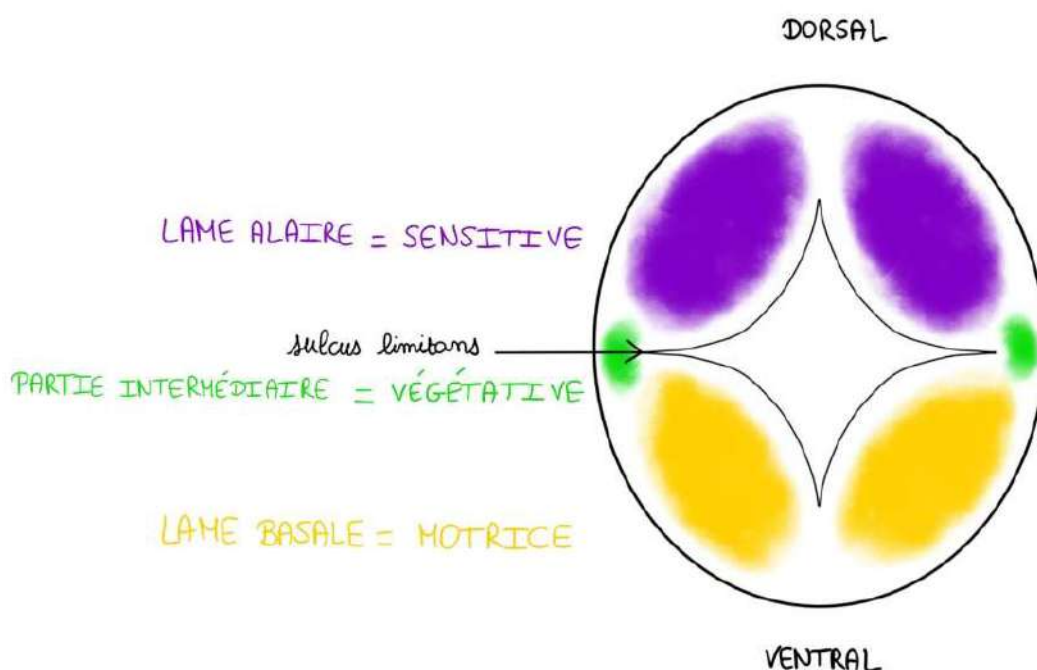


### ➤ Organogenèse de la moelle spinale

#### a) Moelle primitive

Initialement, le tube neural est **perforé en son centre** par un canal qui présente sur les côtés le **sulcus limitans**, ce qui individualise dans la substance grise (SG) :

- Une **partie dorsale** (la lame alaire) qui sera la **partie sensitive** du tube neural
- Une **partie ventrale** (la lame basale) qui sera la future **partie motrice** du tube neural
- Une **partie intermédiaire** entre les deux qui sera la future **partie végétative** du tube neural



**Mémo :**

La partie ventrale a du « **ventre** », autrement dit, elle a une « **bedaine** », donc c'est la lame « **basale** ».  
Elle doit faire du sport (une activité **motrice**) pour perdre son ventre.

La partie dorsale est **S**ensitive

Initialement, ce **tube neural** est la **partie médullaire** et sur toute la hauteur de la colonne vertébrale, mais comme il existe une **asymétrie de croissance** : la croissance de la **colonne vertébrale** est **beaucoup plus importante** que la croissance de la future moelle ; la future moelle va donc **rester suspendue** et s'arrêter au niveau de **L2** (deuxième vertèbre lombaire) et elle est prolongée par un étirement, qui s'appelle le **filum terminale** qui va s'arrêter assez variablement en S2 (mais ceci n'est pas obligatoire).

Donc pour résumer, le **filum terminale** c'est l'étirement terminal de la moelle dû à l'**asymétrie de croissance** de la colonne qui croît beaucoup plus que la moelle spinale.

En conséquence, les **racines les plus basses** de la moelle (= racines lombaires et sacrées) seront **verticales** formant ce qu'on appelle la « **queue de cheval** » et vont progressivement **vers le haut** (= racines cervicales et thoraciques) **devenir de plus en plus horizontales**.

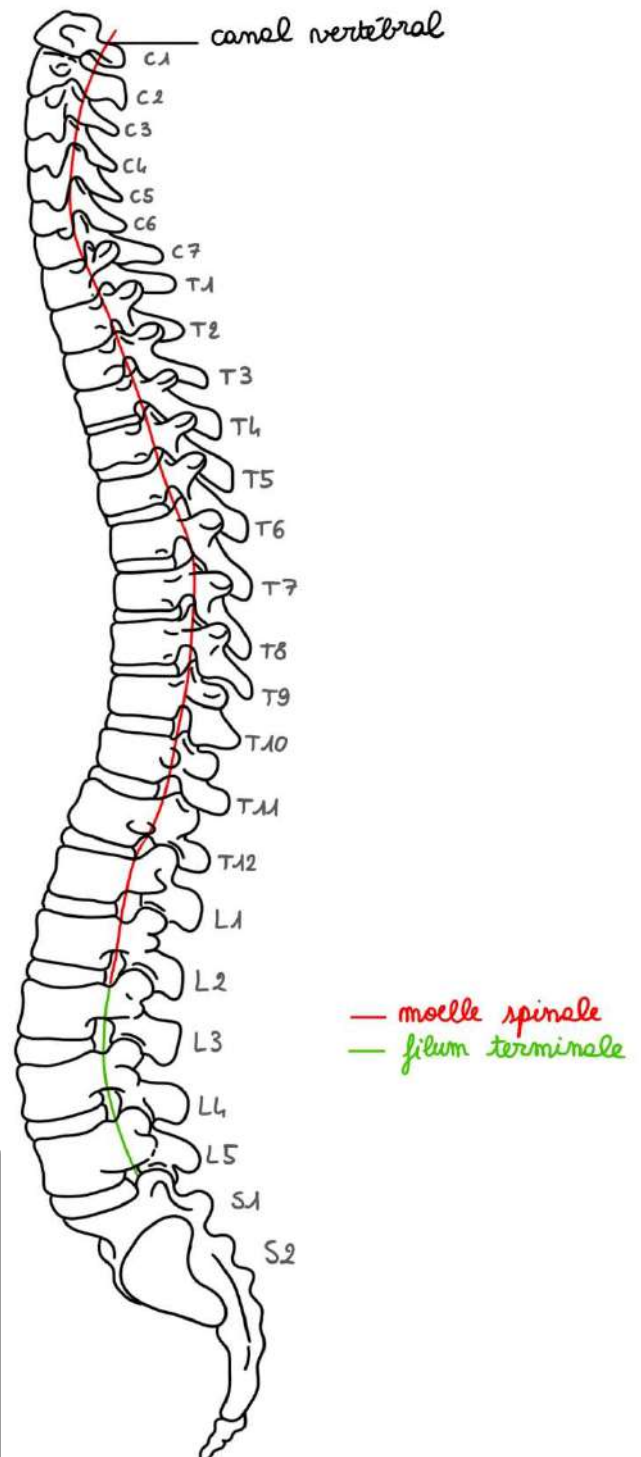
**Récap :**

**Moelle spinale = L2**

**Filum terminale = S2**

**Racines cervicales et thoraciques = horizontales**

**Racines lombaires et sacrées = verticales**



## b) Moelle mature

A un stade ultérieur, nous allons retrouver l'**axe gris central** et sur celui-ci persiste le **canal central** de la moelle (qui est le canal initial du tube neural). Sur cet axe gris (qui a la forme d'un H ou d'un papillon), la substance grise contient une **commissure grise**, une **corne antérieure** et une **corne postérieure**.

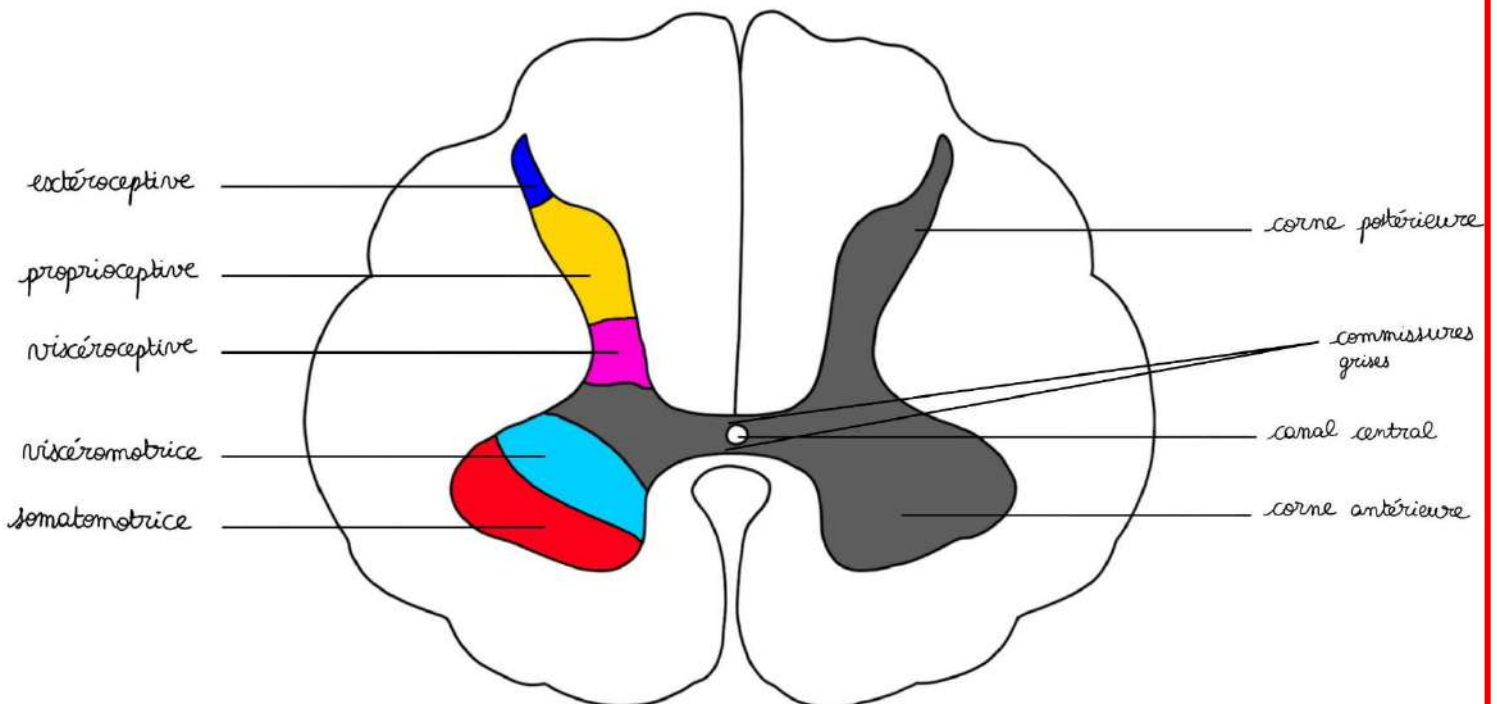
Il y a **5 colonnes initiales** :

Sur ce qui était autrefois la **lame alaire**, sur la **corne postérieure (dorsale)** = **3 colonnes de noyaux** :

- **Extéroceptive** : colonne postérieure au sommet des futures cornes,
- **Proprioceptive**
- **Viscéroceptive** : colonne plus médiale

Sur ce qui était autrefois la **lame basale**, sur la **corne antérieure (ventrale)** : **2 colonnes de noyaux** :

- **Viscéromotrice** : colonne la plus interne
- **Somatomotrice** : colonne la plus périphérique



**Pour la moelle primitive, on a dit que :**

- Partie **ventrale** = motrice
- Partie **dorsale** = sensitive

**On peut faire l'analogie avec la moelle mature :**

- La corne **antérieure** (= partie ventrale = ancienne lame basale) = **motrice**
- La corne **postérieure** (partie dorsale = ancienne lame alaire) = **sensitive**

**+++ Il y a 5 colonnes de noyaux pour la moelle mature +++**

➤ Organogenèse de l'encéphale (correspond à la vidéo 2)

Après avoir vu l'**organogenèse** de la moelle spinale (c'est-à-dire de la partie basse du tube neural primitif), nous allons voir l'**organogenèse** de l'encéphale (donc la partie haute du tube neural primitif), plus précisément de l'**archéo encéphale** et du **chordencéphale**.

Il faut supposer que tout se passe comme s'il y avait un verrier qui soufflait dans une pâte de verre en utilisant un chalumeau et qui va faire toutes sortes de dilatations et de transformations sur cette pâte de verre en fusion.

L'**archéo encéphale** va donner une vésicule sur le tube neural qui est le proencéphale.

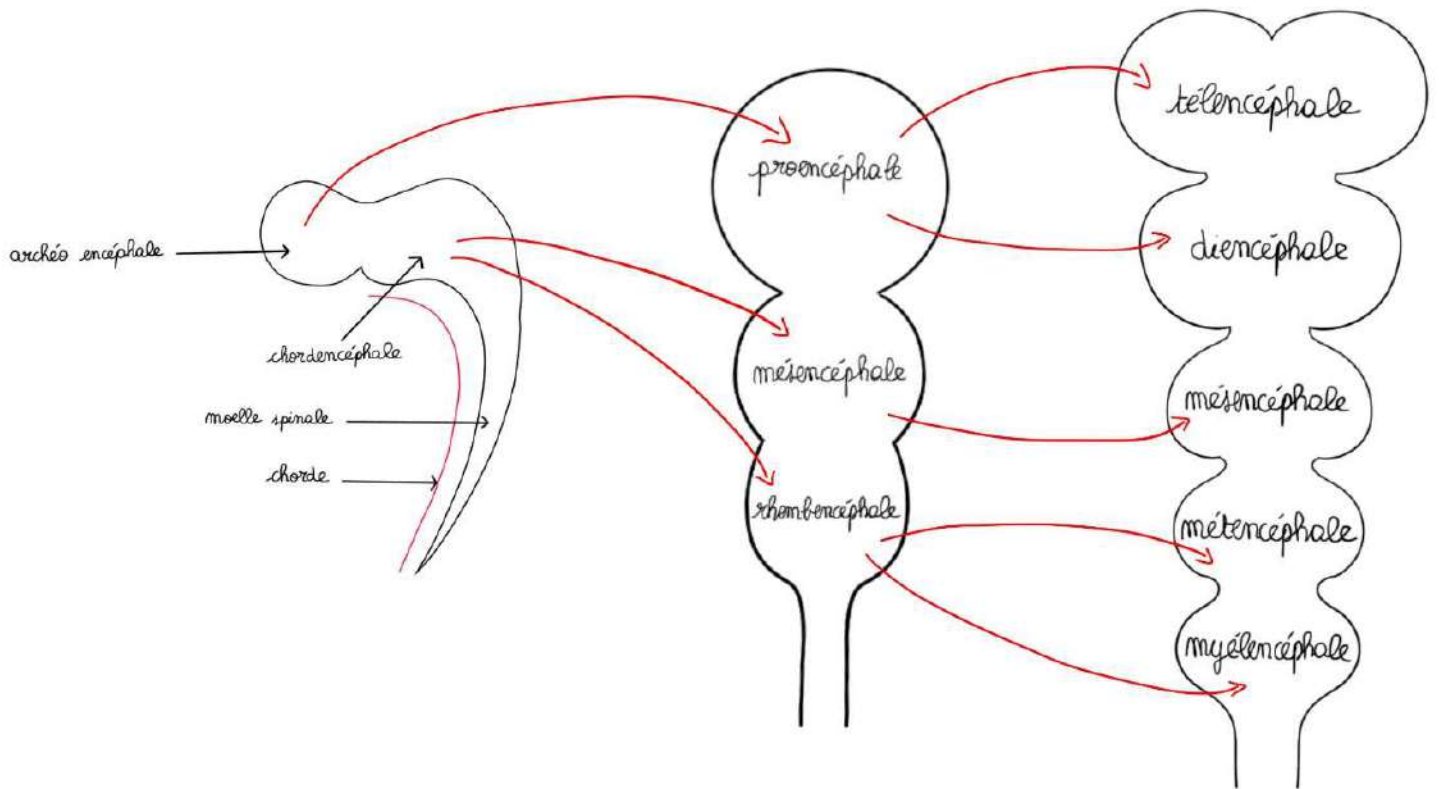
Le **chordencéphale** va donner deux vésicules : le mésencéphale et une en dessous qui est le rhombencéphale (« rhomboïde » car il y a une formation rhomboïde).

Au-dessous, se trouve la moelle (qui ne nous intéresse plus). Voyons ce que vont donner ces trois vésicules.

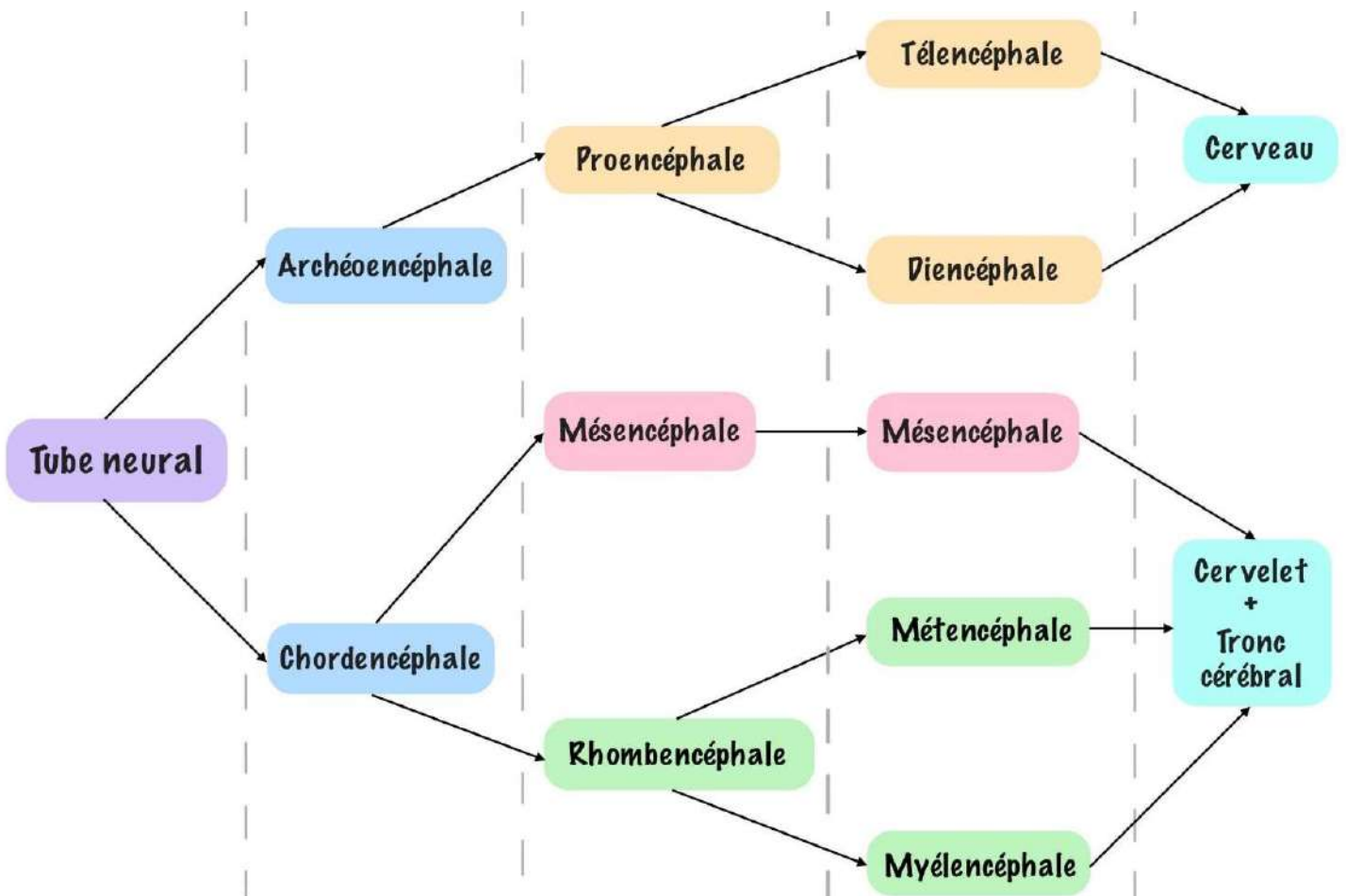
Le proencéphale va donner deux vésicules : le **téleencéphale** et le **diencephale**.

Le verrier va ensuite souffler et le mésencéphale va rester le **mésencéphale**, le rhombencéphale va donner le **métencéphale** et le **myéleencéphale**.

Au-dessous, se trouve la moelle spinale. A partir de là, les **5 grands étages** de l'encéphale sont mis en place. Le **téleencéphale** et le **diencephale** vont donner le cerveau.



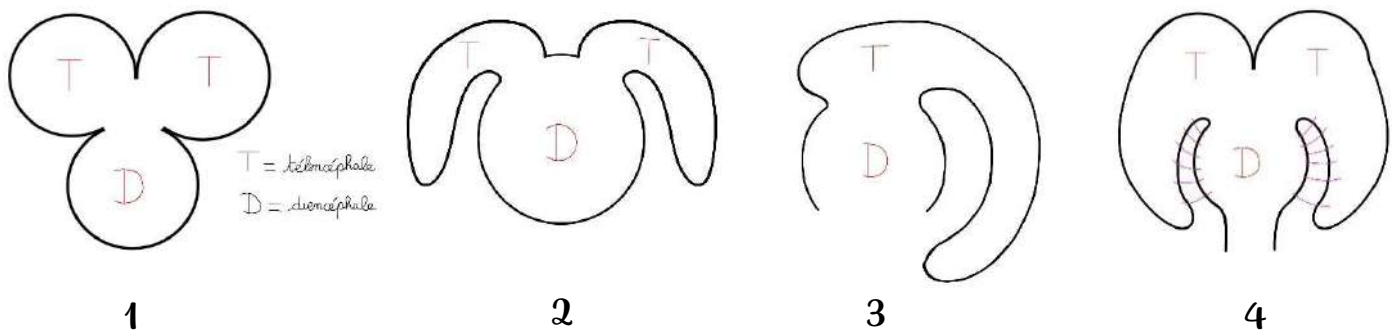
Donc au final, on a :





**4 phénomènes concomitants** vont participer à la formation du **cerveau** (= diencephale).

- 1- **Premier phénomène** : c'est la **division du télencéphale en deux vésicules** (c'est une division en « oreilles de Mickey »).
- 2- **Deuxième phénomène** : c'est la **bascule**. Les deux vésicules télencéphaliques vont basculer de part et d'autres du diencephale (bascule en « oreilles de bunny »).
- 3- **Troisième phénomène** : Voici le diencephale sur une vue de profile, il va y avoir une **rotation des vésicules télencéphaliques** en « cornes de béliers ».
- 4- **Quatrième phénomène** : Enfin, sur une vue de face, il va y avoir une **fusion du télencéphale au diencephale**.



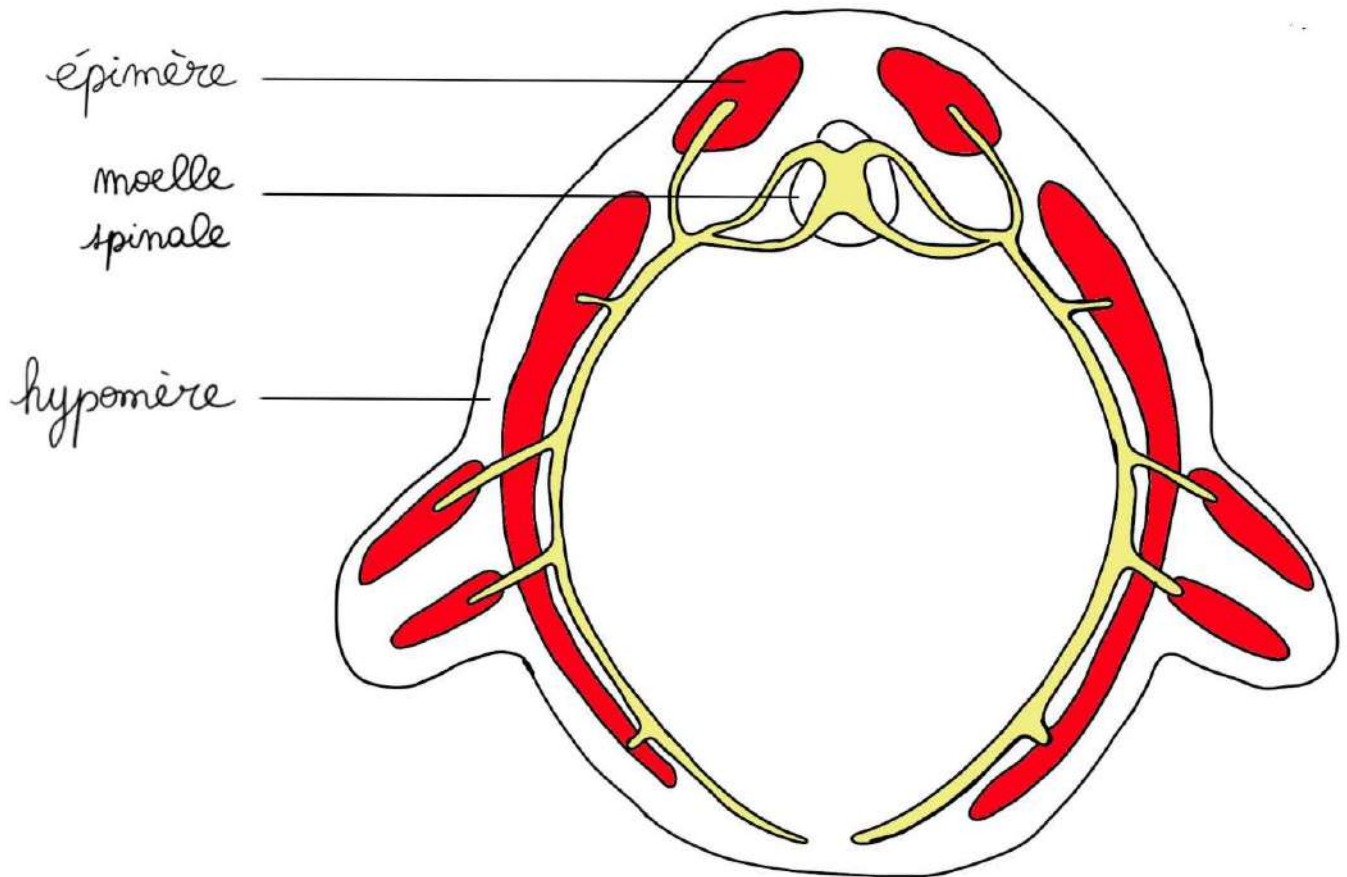
Vous avez là l'essentiel de ce qu'il faut retenir pour comprendre le cerveau et l'encéphale.

Attention : on a décrit les phénomènes de la formation du cerveau sous forme de liste, mais ils sont bien **concomitants** (= ils se passent en même temps et les chiffres correspondent aux numéros des schémas)

### ➤ Organogenèse du système nerveux périphérique

La **musculature d'un embryon** se divise en deux :

- 1- La musculature de **l'épimère** comprend :
  - les **muscles érecteurs de la colonne vertébrale** (l'érection de la colonne vertébrale étant typiquement humaine)
- 2- La musculature de **l'hypomère** qui comprend :
  - les **muscles des parois**
  - les **muscles des membres** qui ont migré et qui se sont enchevêtrés entre eux

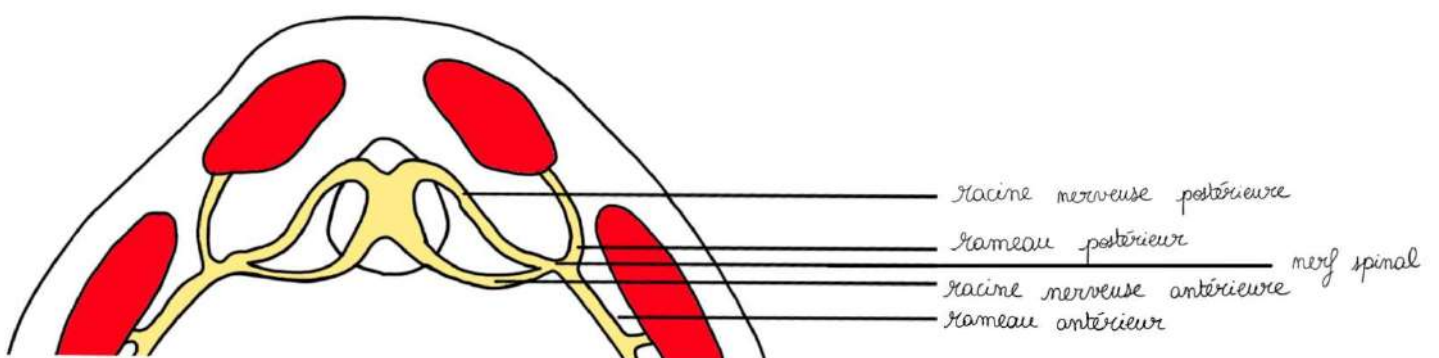


A partir de la **moelle primitive**, on a les **racines nerveuses** :

- **Antérieures** et **motrices** provenant de la lame basale
- **Postérieures** et **sensitives** provenant de la lame alaire

Celles-ci se rejoignent pour former les **nerfs spinaux** et, après un trajet centimétrique, ils se divisent tous en **deux rameaux** :

- un **rameau postérieur** pour les muscles de **l'épimère**
- un **rameau antérieur** pour les muscles de **l'hypomère**



**Le rameau antérieur est toujours plus volumineux que le rameau postérieur.**

**SAUF** au niveau du **deuxième nerf spinal** où c'est le contraire où **le rameau postérieur est plus volumineux et forme le grand nerf occipital d'Arnold.**

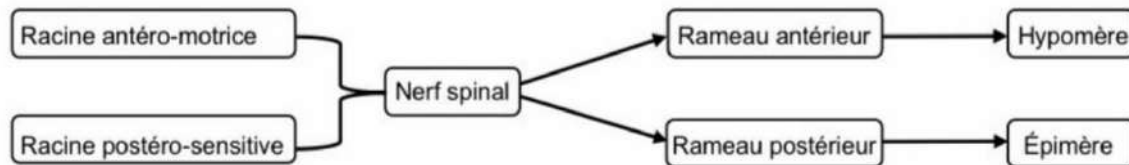


Schéma de la fiche de l'année dernière de Eloglobine 😊

**Pathologie** : Ce nerf occipital d'Arnold va innervent le segment céphalique de la nuque au front et est responsable de ce que l'on appelle les **arnoldalgies**.

Donc **le rameau antérieur est dans la majorité des cas le plus volumineux.**

Au niveau des membres, il y a des **nerfs** qui vont suivre la migration des **myoblastes**.

Les **membres** sont innervés par des **plexus nerveux**.

### Pathologie : malformations du tube neural :

Nous n'allons développer que de **deux malformations** du tube neural : **les défauts de fermeture du neuropore antérieur** et les **défauts de fermeture du neuropore postérieur** (qui sont les ouvertures primitives du tube neural).

#### 1- Défaut de fermeture du neuropore antérieur

Il va donner une **anencéphalie** (il n'y a pas de cerveau) et cette malformation n'est **pas viable**.

#### 2- Défauts de fermeture du neuropore postérieur

Ils sont beaucoup plus **variables** dans leur intensité.

Dans certains cas, le neuropore postérieur **ne se ferme pas** et ceci est accompagné par un **défaut de fermeture postérieur de la colonne vertébrale**.

##### a) Spina bifida (ouvertes)

Dans les cas les plus graves, il y a une **spina bifida** (« spina » = vertèbre et « bifida » = ouverte), en cas de non fermeture du neuropore postérieur, le système nerveux va se **continuer avec la peau de l'individu** et c'est de ce système nerveux en continuité avec la peau de l'individu que s'échappent les racines et il va y avoir **ouverture à la peau du système nerveux** avec toutes les complications que je vous laisse imaginer, qui vont donner des **spina bifida ouvertes** avec des **paraplégies infantiles** et des **infections très importantes**.

##### b) Spina bifida (occultes)

Ce sont des malformations beaucoup moins graves que les spina bifida ouvertes. C'est lorsque **l'arc neural qui n'est pas fermé**, et où l'individu ne va **pas** avoir de **troubles neurologiques**.

## IV- Anatomie générale des méninges (correspond à la vidéo 3)

### ➤ Méninges crâniennes

L'ensemble du **système nerveux central** et des **racines** et des **nerfs** qui sont issus du système nerveux central sont enveloppés par des **méninges**. Il y a **trois types de méninges** : qui peuvent être **spinales** au niveau du **rachis** et **crâniennes** au niveau du **crâne**.

#### 1- La pie-mère :

La **pie-mère** est une **lame porte-vaisseau** qui tapisse le tissu nerveux comme un vernis qu'on aurait déposé avec un pinceau. Donc en tout point où il y a du système nerveux, il y a de la pie-mère qui le recouvre et sur cette pie-mère, il y a des vaisseaux qui circulent.

## 2- L'arachnoïde :

Il y a **l'arachnoïde** qui est **au-dessus** de la pie-mère, qui présente des **villosités**. « L'arachnoïde », ressemble à une « **toile d'araignée** » avec plein de petites expansions en filet, qui s'appellent les **villosités arachnoïdiennes**. Dans ces villosités il y a ce qu'on appelle du **liquide cérébro-spinal**, qui baigne l'ensemble du système nerveux et des nerfs qui en sont issus.

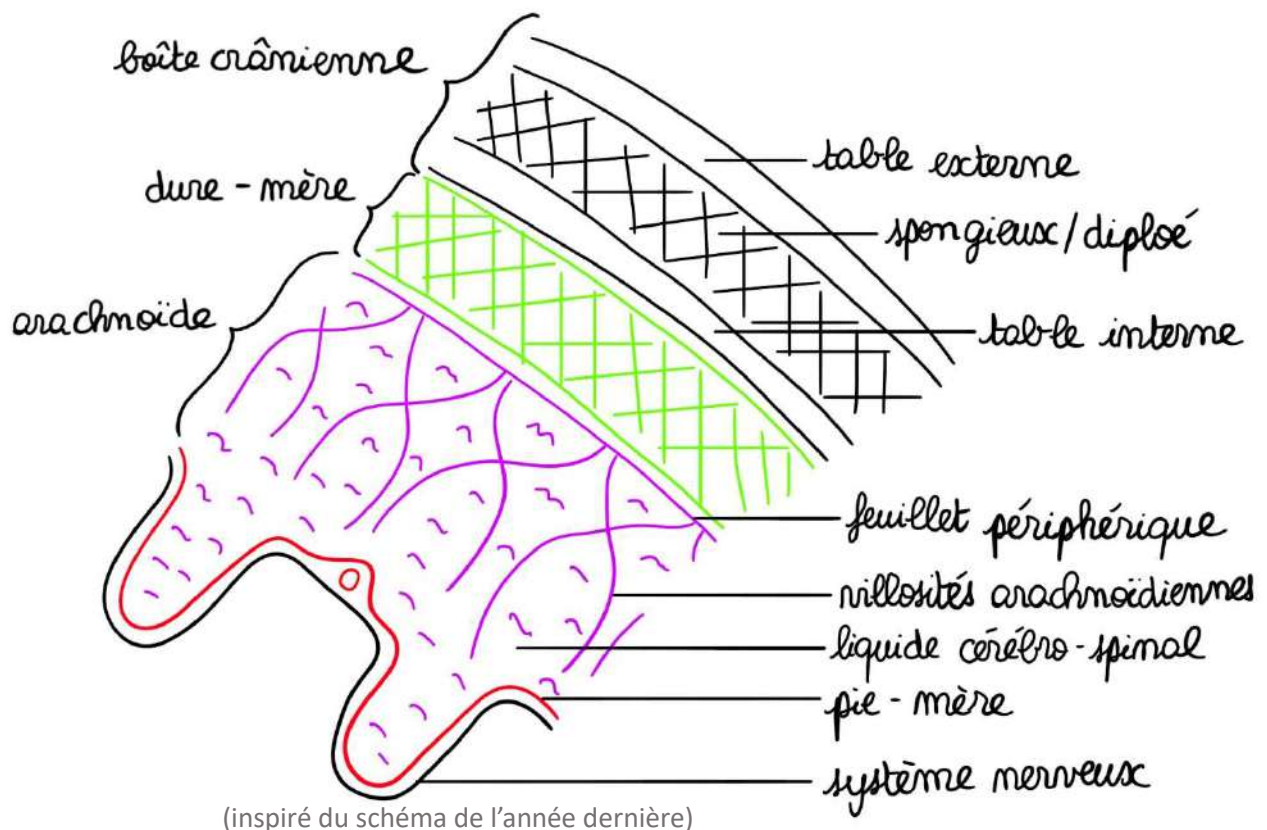
## 3- La dure mère :

La **dure-mère** est la méninge **la plus résistante** et la **plus périphérique**. Au niveau du **crâne**, elle **adhère** plus ou moins à l'os et au niveau de la **colonne vertébrale**, elle est **séparée** de l'os par le **corps adipeux rachidien**.

Donc dans l'ordre de la superficie vers la profondeur, on a : dure-mère -> arachnoïde -> pie-mère.

Description du schéma dans la vidéo : Nous allons prendre comme type de description la **boîte crânienne**, qui l'on représente ici en section. On voit le **spongieux**, entre la **table externe** et la **table interne** (le spongieux qui porte le nom de diploé). Et voici représenté schématiquement le système nerveux à l'intérieur de cette boîte crânienne. Nous avons donc les **3 méninges** dont nous avons parlé. La dure-mère, puis l'arachnoïde avec un feuillet périphérique et les villosités arachnoïdiennes avec le liquide cérébrospinal et on voit en rouge la pie-mère (avec la section d'un vaisseau).

Au niveau de la boîte crânienne, il y a des **particularités**.

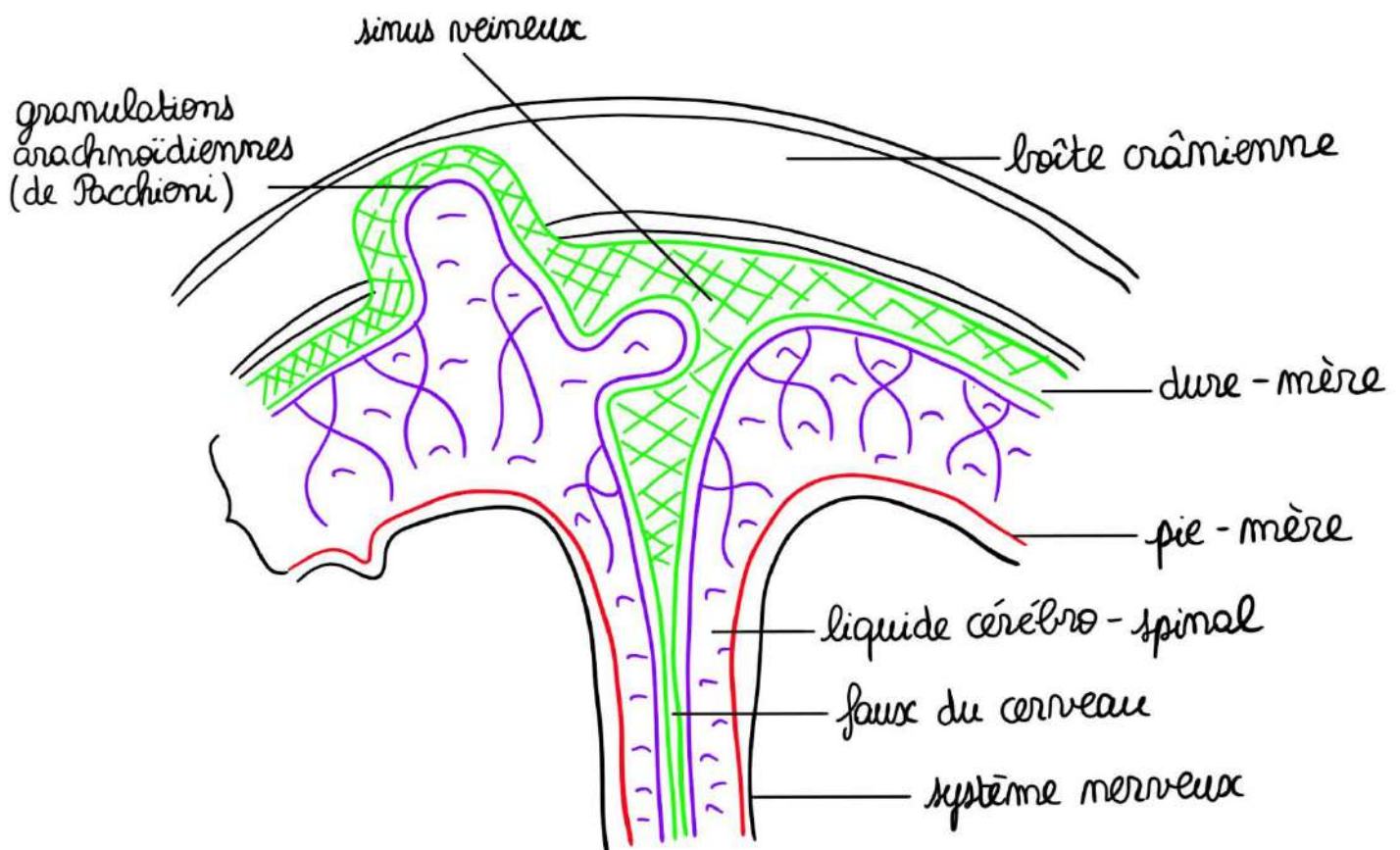


Dans cette région, au niveau du **sphénoïde** et de **l'écaille du temporal**, il existe une région dans laquelle la **dure-mère se décolle facilement**, c'est ce que l'on appelle **l'espace décollable de Gérard Marchand**.

**Pathologie** : En cas de traumatisme, il peut y avoir ce que l'on appelle un **hématome extra-dural** avec un saignement. La dure-mère est décollée de cet espace et vous avez un **hématome** qui peut se constituer en cas de **fracture de la boîte crânienne**. C'est **l'artère méningée moyenne** qui saigne et vous voyez la dure-mère qui est décollée, l'hématome et le système nerveux qui est refoulé par cet hématome. En dehors de ces espaces décollables, la dure-mère est bien **adhérente à l'os**.

Voici la pie-mère la pie-mère qui va tapisser le cerveau.

Au niveau de la **boîte crânienne**, il va y avoir des **dilatations/dédoublings de la dure-mère** qui vont former des **sinus veineux** (comme représenté) et il va y avoir des **expansions de la dure-mère** qui vont former **la faux du cerveau**, ou la **tente du cervelet**.



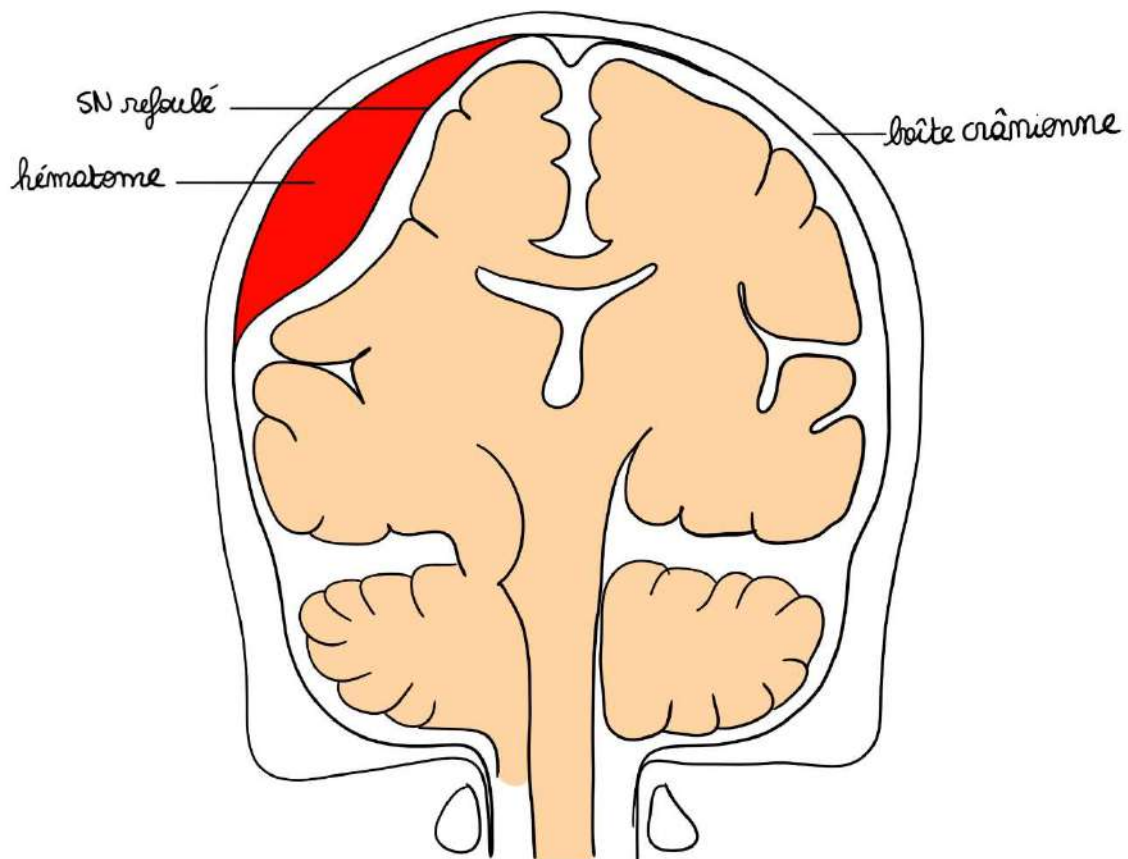
(inspiré du schéma de l'année dernière)

### 1- Espace décollable de Gérard Marchand

C'est une zone où la **dure-mère** se décolle facilement. Il est situé au niveau de la **grande aile du sphénoïde, de l'écaille du temporal, et du pariétal**.

En cas de traumatisme, comme une fracture de la boîte crânienne, un **hématome extradural** peut se former dans cette zone, dû au **saignement des artères méningées moyennes qui passent au niveau de cet espace**.

La dure-mère se décolle, le système nerveux est refoulé par cet hématome.



#### Mémo :

Un hématome extradural = à l'extérieur de la dure-mère : entre la dure-mère et l'os.

## 2- Le liquide cérébro-spinal (LCS) = liquide céphalo-rachidien (LCR)

Ce liquide cérébro-spinal baigne l'ensemble du système nerveux et des nerfs qui en sont issus.

- A l'état **normal** : il est **eau de roche, clair** et **limpide**
- A l'état **pathologique** : il est **trouble** et **purulent**

Il va être sécrété au niveau des **plexus choroïdes**, situés principalement dans les ventricules latéraux et le 4<sup>ème</sup> ventricule.

Ce liquide est dans ces **villosités** et va former un **amortissement** lors des **mouvements de l'axe nerveux**. Ce liquide va se résorber dans des **granulations arachnoïdiennes** qui sont des invaginations de l'arachnoïde à l'intérieur : **soit de l'os, soit des sinus veineux**. Dans ces **granulations arachnoïdiennes** (dites de Pacchioni) va être résorbé le liquide cérébro-spinal.

Enfin, toujours au niveau de la boîte crânienne, il y a des endroits où le liquide cérébro-spinal est en **abondance** et cela va former ce que l'on appelle des **citernes** ou des **lacs**.

### ➤ Méninges rachidiennes

La **moelle spinale** et les racines des nerfs sont enveloppés d'une **pie-mère**, de l'**arachnoïde** et de la **dure-mère**.

La dure-mère enveloppe les racines jusqu'à leur sortie du foramen intervertébral (FIV) sous forme de **gaine durale**.

On va décrire :

- Une **épaule** à la jonction dure-mère – racine
- Une **aisselle** au-dessous

Il y a des **expansions** entre la dure-mère et le foramen intervertébral.

Ainsi, la racine, par ses expansions, est fixée au foramen intervertébral par un **diaphragme fibreux** que l'on compare à **une peau de tambour**. Il en est pareil à gauche et à droite.

Enfin, cette dure-mère est séparée de la vertèbre par le **corps rachidien** (de la graisse) qui va permettre **les mouvements de la moelle et des racine à l'intérieur du canal vertébral**.

Parce que la **boîte crânienne** est **immobile**, la dure-mère peut être **adhérente**, en revanche, le **rachis** est **mobile** et la dure-mère **ne peut pas y être adhérente**. Pour cette raison, il y a de la graisse tout autour, que ce soit en avant ou en arrière et cette graisse qui sépare la dure-mère de l'os porte le nom de **corps adipeux rachidien**. Ce corps adipeux rachidien va permettre la **mobilité** de l'axe dural (c'est-à-dire de la dure-mère) par rapport à la colonne vertébrale.

## 1- Le corps adipeux rachidien

Le corps adipeux rachidien correspond à de la **graisse** tout autour de la dure-mère qui la sépare de la colonne vertébrale.

Dans ce corps adipeux rachidien, se trouvent des **plexus veineux** (anastomosés entre eux) très près de la **veine cave** (que cela soit de la supérieure ou de l'inférieure) et ils vont être animés de **mouvements lors de l'inspiration et de l'expiration de l'individu**.

### Aparté :

Si vous allez dans un bloc opératoire, vous allez voir que la dure-mère va **battre**, non pas au battement cardiaque, mais va « battre » à la **fréquence de la respiration** (puisque cela entraîne des modifications de pression intra-veineuse). Et c'est dans cet espace péri-dural graisseux que les anesthésistes vont injecter des produits anesthésiants pour créer ce que l'on appelle des **anesthésies péri-durales**.

### Anesthésie intra-durale et péri-durale :

- Si l'anesthésiste rentre **dans la dure-mère**, il va faire une **anesthésie intra-durale** (ce que l'on appelle une rachianesthésie intradurale)
- S'il injecte les produits dans la graisse du **corps adipeux**, il va faire une **anesthésie péri-durale**.

## 2- La barrière hémato-méningée (vidéo 4)

La **dure-mère**, **l'arachnoïde** et la **pie-mère** vont créer des **barrières** entre le **système nerveux central** et les **vaisseaux**. Il va y avoir ce qu'on l'on appelle en physiologie une **barrière hémato-méningée**.

Que ce soit au niveau crânien ou au niveau rachidien, il va y avoir des compartiments qui vont être créés.

### Pathologie :

Quand on veut soigner par exemple une **méningite** (par exemple une méningite bactérienne, une méningite purulente) ou que l'on veut prévenir dans d'autres cas une méningite, il va falloir utiliser des **antibiotiques** qui passent la **barrière hémato-méningée**, parce que tous les antibiotiques ne peuvent pas circuler dans le liquide cérébro-spinal.

Donc il existe une **barrière méningée physiologique**, anatomique mais il existe en pathologie la notion de **barrière hémato-méningée** qu'il faut connaître lorsqu'on veut utiliser des antibiotiques ou des substances qui **pénètrent dans le système nerveux central** ou qui pénètrent dans le **liquide cérébro-spinal**.

## V- Cavités au sein du système nerveux central

Nous allons voir maintenant **les cavités** à l'intérieur du système nerveux central.

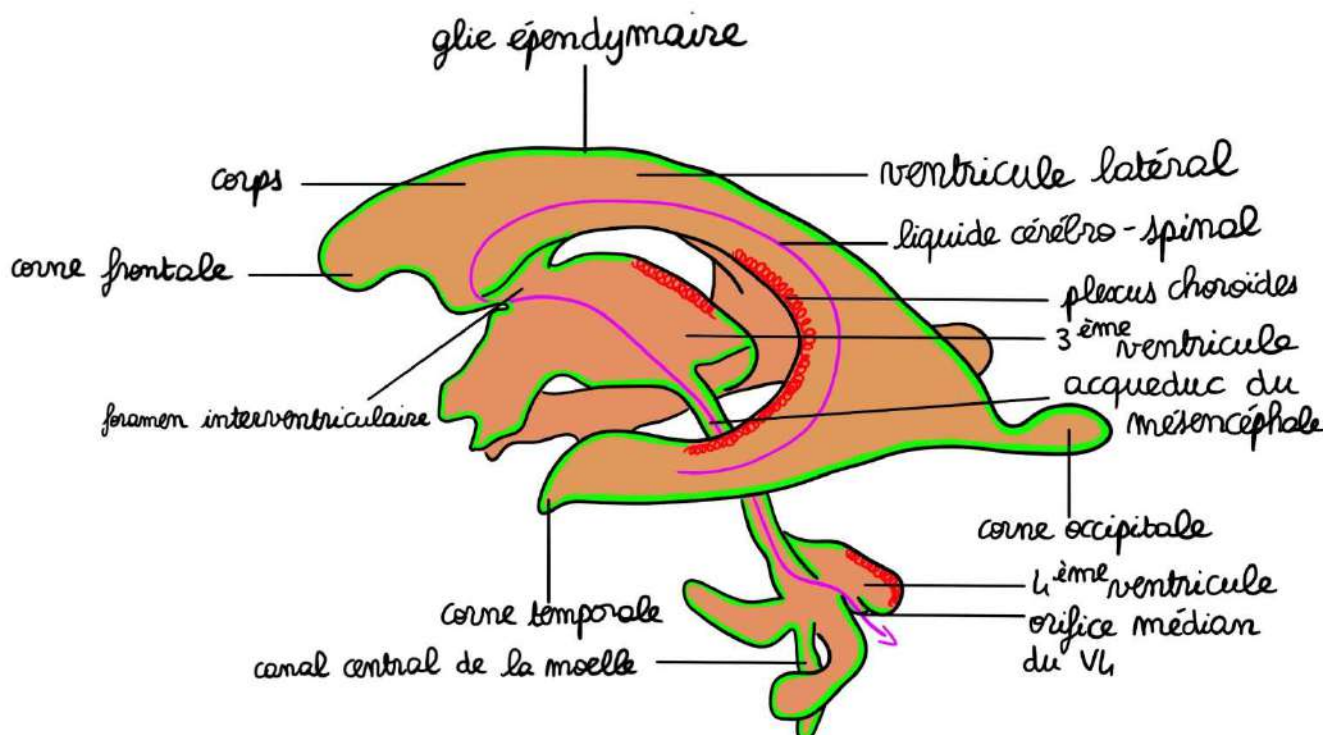
### Rappel :

Il y avait initialement un **tube neural**. Il a subi diverses dilatations et il va en découler l'existence de cavités à l'intérieur.

### ➤ Sur une vue de profil

#### 1- Les ventricules latéraux (VL)

Il y a, au niveau du **téleencéphale** **deux ventricules latéraux**. Ces ventricules latéraux se chevauchent l'un sur l'autre : un à droite, un à gauche (l'un au niveau de **l'hémisphère droit**, l'autre au niveau de **l'hémisphère gauche**). Ils sont le résultat de la division, de la rotation, de la bascule et de la fusion des deux vésicules télencéphaliques.



Ces ventricules latéraux ont :

- un **corps**
- un **carrefour**
- une **corne occipitale** (dans le **lobe occipital**)
- une **corne temporale** (dans le **lobe temporal**)
- une **corne frontale** (dans le **lobe frontal**).

Ils sont accolés l'un avec l'autre avec leurs corps. Ces ventricules latéraux vont tous les deux **s'ouvrir par le foramen interventriculaire** au niveau de ce que l'on appelle le **diencephale** (le troisième ventricule).

### **2- Le 3<sup>ème</sup> ventricule**

Le **diencephale** a donné le **troisième ventricule (V3)**, puis ce troisième ventricule va se poursuivre par **l'aqueduc du mésencéphale** puis va arriver au niveau du **quatrième ventricule**.

### **3- Le 4<sup>ème</sup> ventricule**

Le 4<sup>ème</sup> ventricule a, sur une vue de face, a une forme rhomboïde. Il va enfin se prolonger par le **canal central de la moelle**, vers le bas, à l'intérieur de la moelle.

Ce canal central de la moelle est une **cavité virtuelle**.

#### **Rappel** :

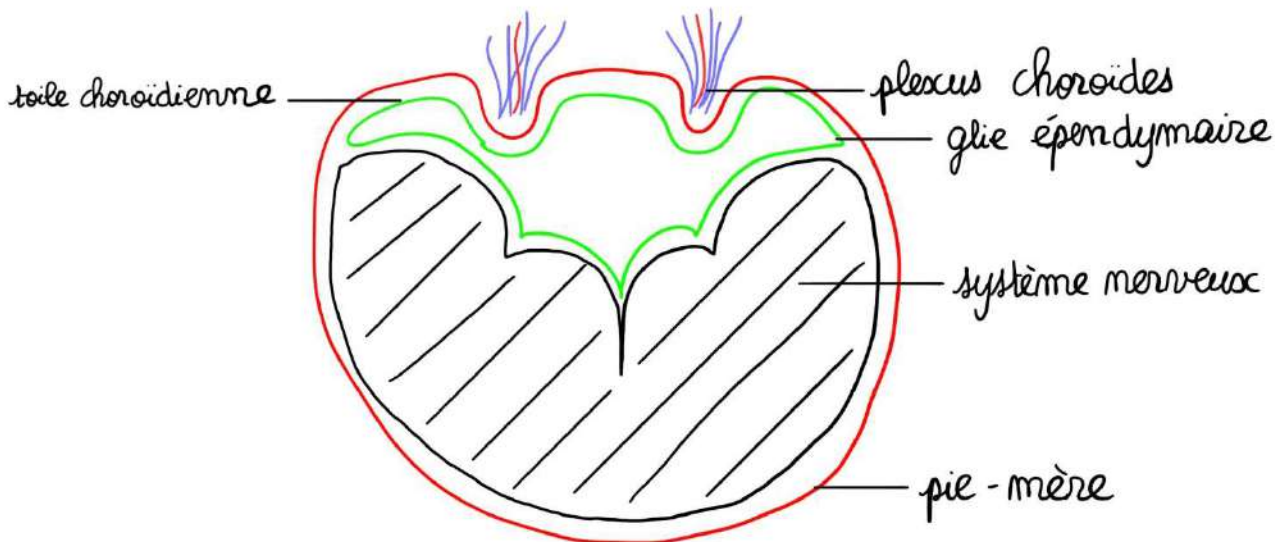
Une cavité virtuelle est une cavité qui n'existe pas mais qui peut être créée. Cela signifie que les parois du canal se touchent. Lorsque le liquide cébrospinal passe dans ce canal, les parois ne se touchent plus et la cavité est créée.

L'ensemble de ces formations ventriculaires sont **tapissées par de la glie épendymaire**. Le **canal central** de la moelle (qui est virtuel) en est lui aussi **tapissé**.

Dans la vidéo, le prof explique : « nous allons maintenant mettre en place la notion de **plexus choroïdes** et de **toiles choroïdiennes**. Le verrier qui soufflait dans la pâte de verre initiale, parfois il avait un peu bu et il soufflait un peu trop, et dans ces cas-là, il éclatait la pâte de verre, il éclatait le système nerveux. »

➤ Toile choroïdienne

La toile choroïdienne est un **double accollement de glie épendymaire** (situé au niveau du canal initial) **et de pie-mère** (en périphérie des cavités).



➤ Plexus choroïdes

Les plexus choroïdes sont des **fragments de toile choroïdienne** pénétrés par des **pelletons vasculaires** organisés en plexus. Ils contiennent des veines plexiformes très développées, alors que les artères sont beaucoup moins présentes.

Où sont ces plexus choroïdes ?

En grande majorité au niveau des ventricules latéraux, et en quantité moindre au niveau du toit du V3 et du toit du V4.

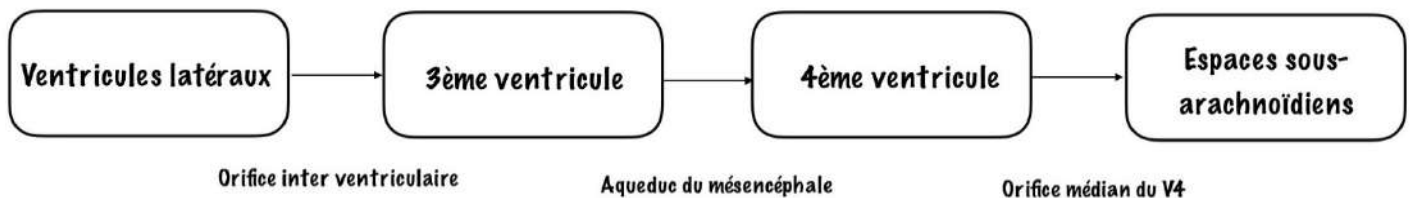
Quel est leur rôle ?

Ils sécrètent le LCS.

➤ Trajet du LCS

Ainsi, ce liquide va être sécrété en **grande majorité** dans les **ventricules latéraux**, va pénétrer dans le **troisième ventricule** par l'orifice interventriculaire, puis va circuler dans **l'aqueduc du mésencéphale** pour arriver au niveau du **quatrième ventricule**. A ce niveau, il va baigner le **canal épendymaire** (mais je vous ai dit qu'il s'agissait d'un canal virtuel) et par l'orifice médian du quatrième ventricule, il va enfin atteindre les **espaces sous-arachnoïdiens** pour diffuser au niveau de l'ensemble du liquide cérébro-spinal, que cela soit au niveau de **l'encéphale** ou que ce soit au niveau de la **moelle spinale**.

Donc ce liquide cérébro-spinal va ainsi envahir et baigner **l'ensemble du système nerveux central** et **des nerfs** qui en sont issus et il est résorbé essentiellement (c'est une simplification) des **granulations arachnoïdiennes** que l'on trouve dans **les parois des sinus veineux** mais aussi sur la **boîte crânienne**.



**Pathologie : Hydrocéphalie par hyperpression**

Lorsqu'il y a un **obstacle** sur la circulation du liquide cérébro-spinal, vous allez avoir une **dilatation de ce qui est au-dessus**. Si vous avez un obstacle dans le foramen du quatrième ventricule (assez fréquent par l'existence d'une tumeur du cervelet), vous allez avoir une hyperpression des **cavités sus-jacentes**, formant ce que l'on appelle une **hydrocéphalie par hyperpression**.

## VI- Anatomie générale de l'encéphale (vidéo 5)

### ➤ Le cerveau

Nous allons voir maintenant l'anatomie générale du **télelncéphale** et du **diencéphale**, c'est-à-dire la partie la plus haute du névraxe, la partie la plus haute de l'encéphale, ce qui est à l'intérieur de l'étage antérieur et de l'étage moyen du crâne.

#### **Rappel :**

Le **cerveau** comprend deux parties :

- le **télelncéphale** (= 2 hémisphères du cerveau symétriques)
- le **diencéphale** (au centre du télelncéphale)

Il est séparé en 2 hémisphères (droit et gauche) par la **fissure interhémisphérique**.

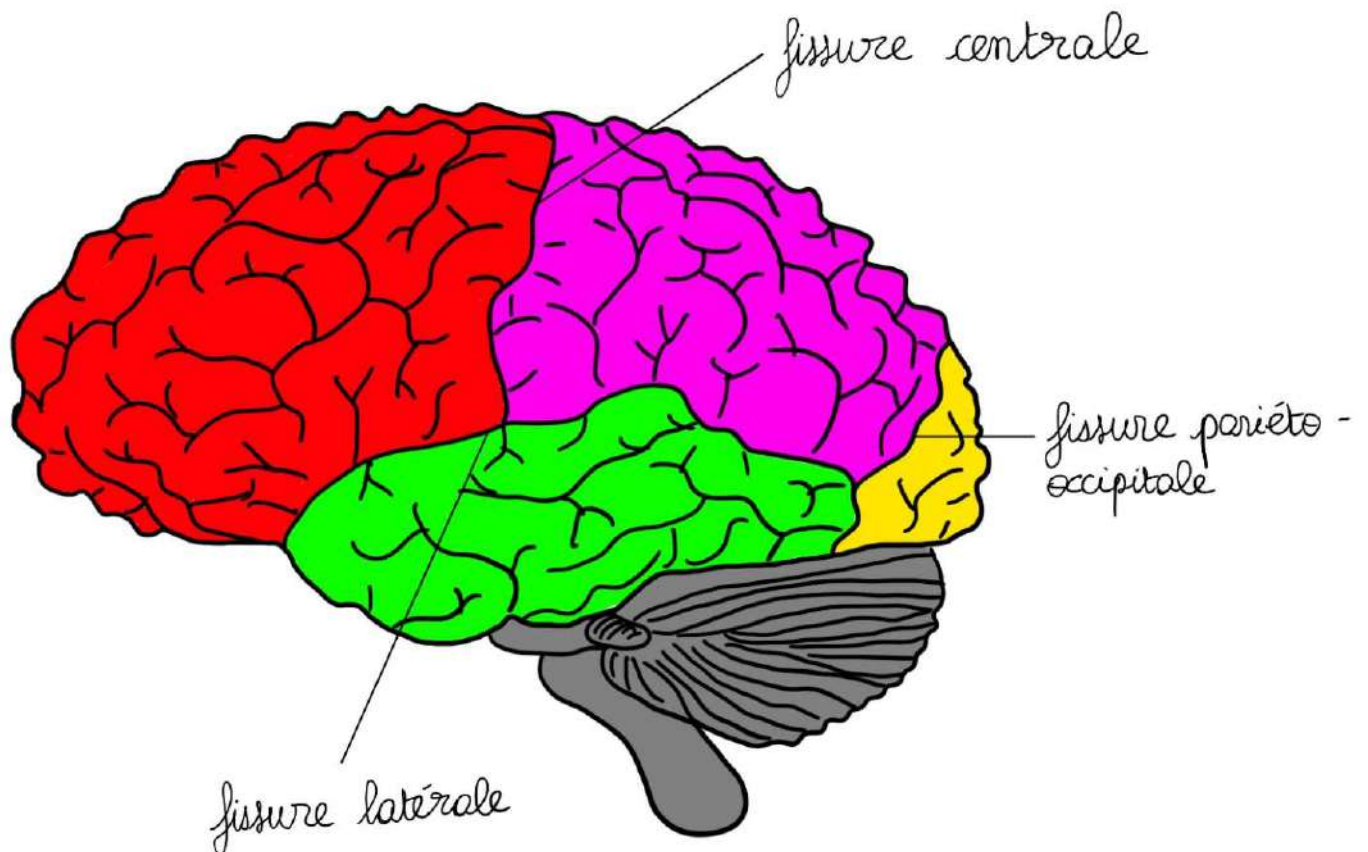
Le cerveau comprend :

- **une partie périphérique de substance grise** que l'on appelle le **cortex**, où il y a des **amoncellements de corps neuronaux**, et il y a sous le cortex,
- **une partie centrale de substance blanche** qui contient aussi des **noyaux gris**

### 1- Vue latérale gauche

Nous voyons des **fissures primaires** :

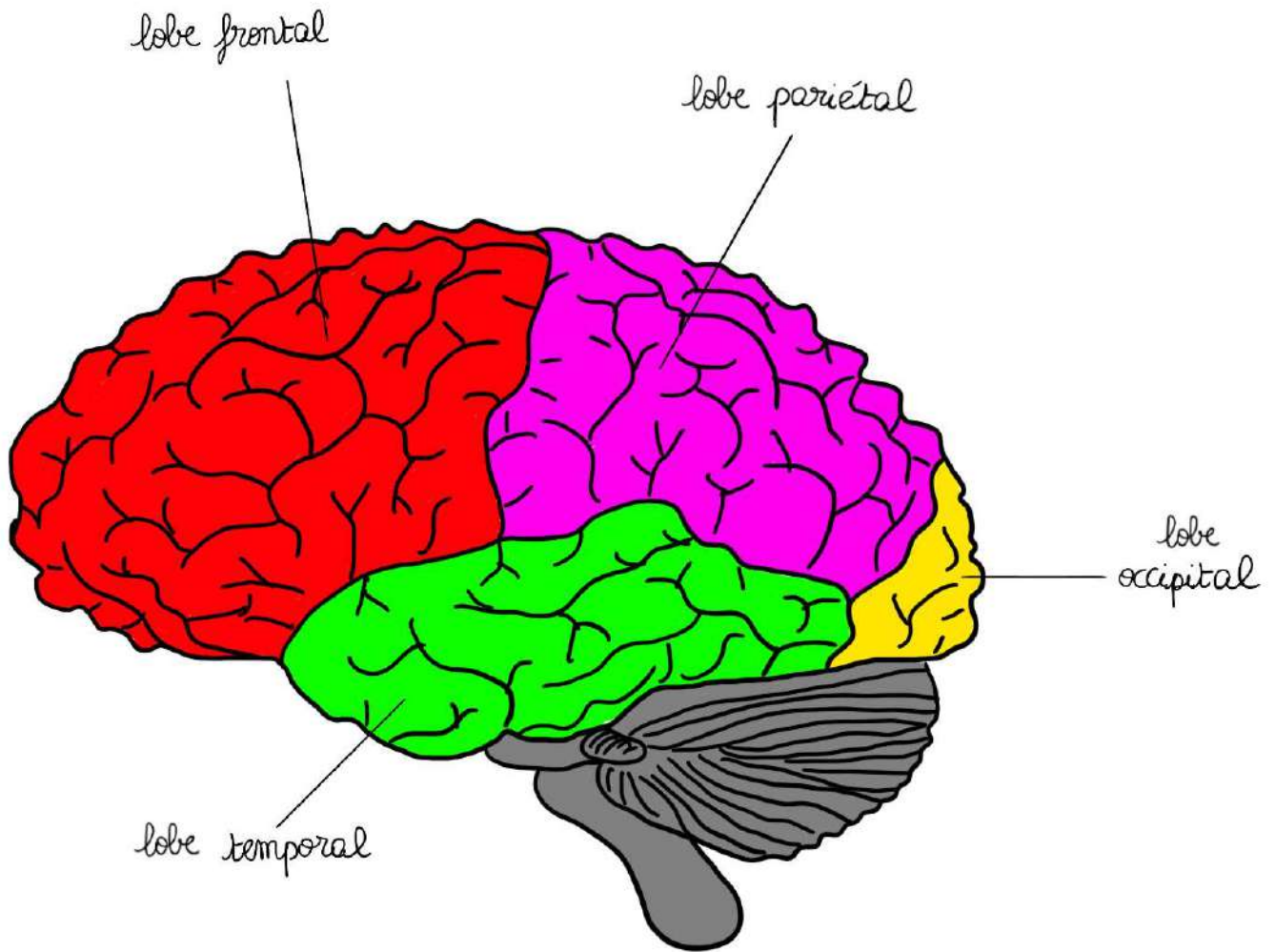
- la **fissure latérale** (ou fissure de Sylvius) (en médecine l'adjectif « sylvien » est utilisé).
- la **fissure centrale**
- la fissure **pariéto-occipitale** (peu visible sur le cortex en vue latérale)

**Vocabulaire :**

Fissure = scissure = sillons

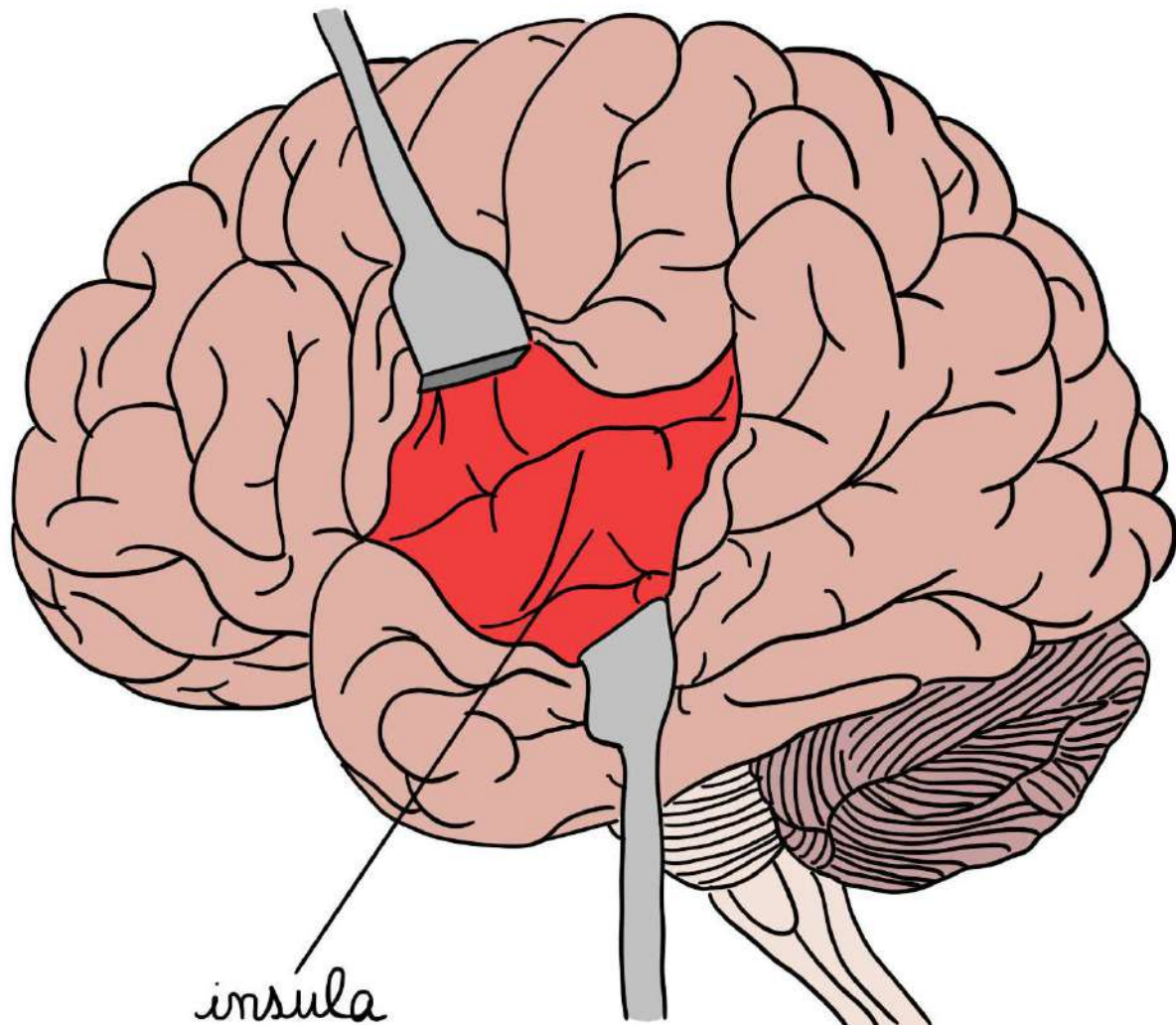
Ces fissures vont **individualiser des lobes** :

- **lobe frontal** en **avant** de la fissure centrale et **au-dessus** de la fissure latérale
- **lobe pariétal** entre la fissure centrale et la fissure occipito-pariétale
- **lobe occipital** tout à fait **en arrière** de la fissure pariéto-occipitale
- **lobe temporal** **au-dessous** de la fissure latérale



Nous voyons sur ce cerveau **4 lobes en vue latérale**. Mais à l'intérieur de la fissure latérale se trouve un autre lobe, qui est le **lobe de l'insula**.

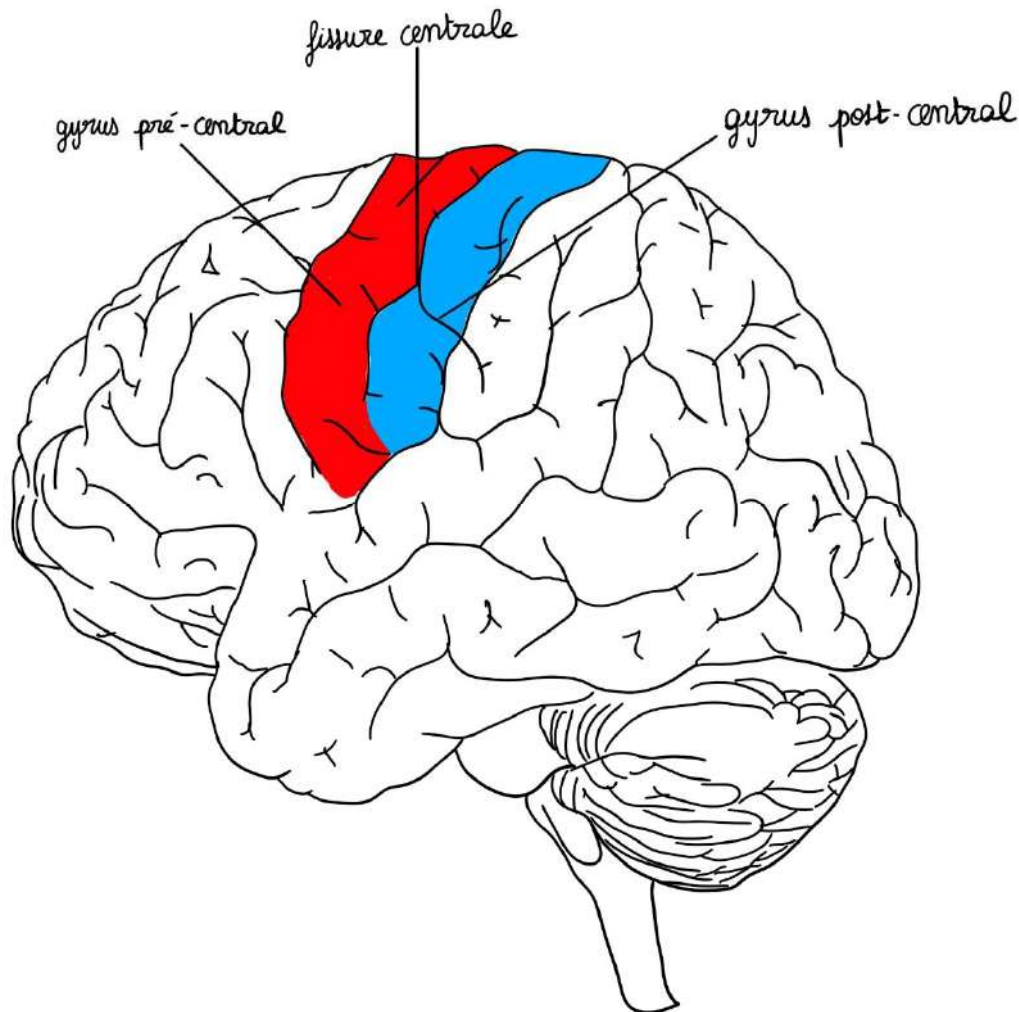
Pour cela, il faut mettre des écarteurs sur les lèvres de la fissure latérale et nous allons ouvrir par des écarteurs la fissure latérale. Le lobe de l'insula se trouve à l'intérieur.

**Récap :**

On peut voir **4 lobes** sur le cerveau, **l'insula étant invisible** sans écarteurs.

Il y a des **fissures plus petites**, que l'on va appeler des **fissures secondaires** qui individualisent ce que l'on appelle **des gyrus**. Parmi tous les gyrus, nous n'en retiendrons que deux :

- **le gyrus pré-central en avant** de la fissure centrale (parce que la voie motrice volontaire principale = voie pyramidale va partir de ce gyrus pré-central)
- **le gyrus post-central en arrière** de la fissure centrale (où vont arriver les voies de la sensibilité = lemniscate).



### A quoi servent les gyros ?

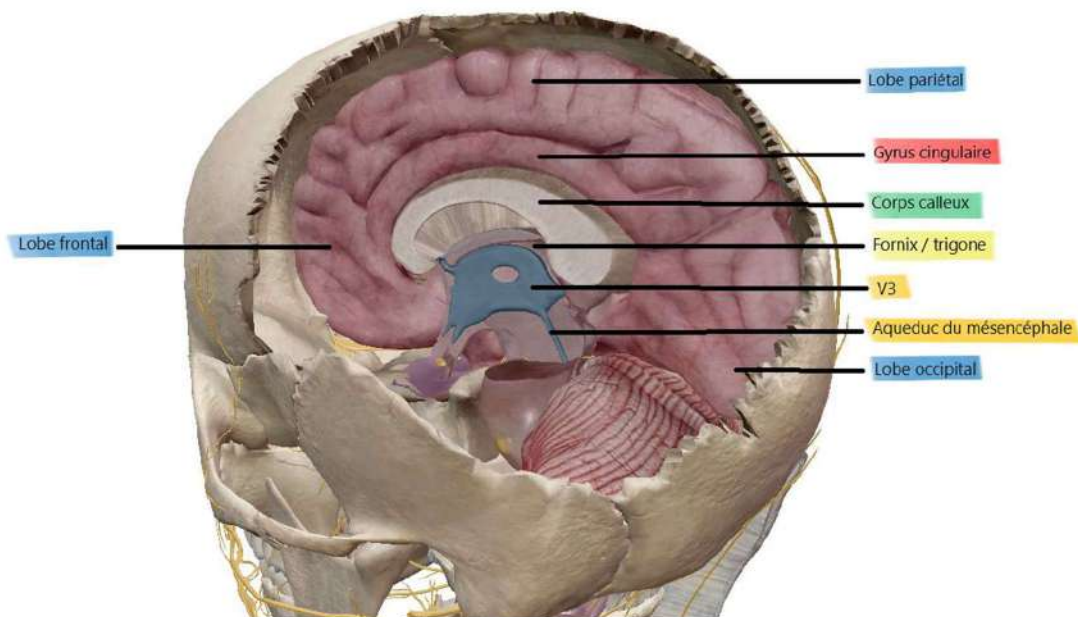
Les gyrus augmentent la surface du cortex. Celle-ci est très importante : 1,5 m<sup>2</sup>.

C'est pourquoi, on dit que notre cerveau est « gyrencéphale », cerveau « frisé », contrairement aux animaux qui sont lissencéphales (ex : les lapins).

## 2- Coupe au niveau de la fissure interhémisphérique

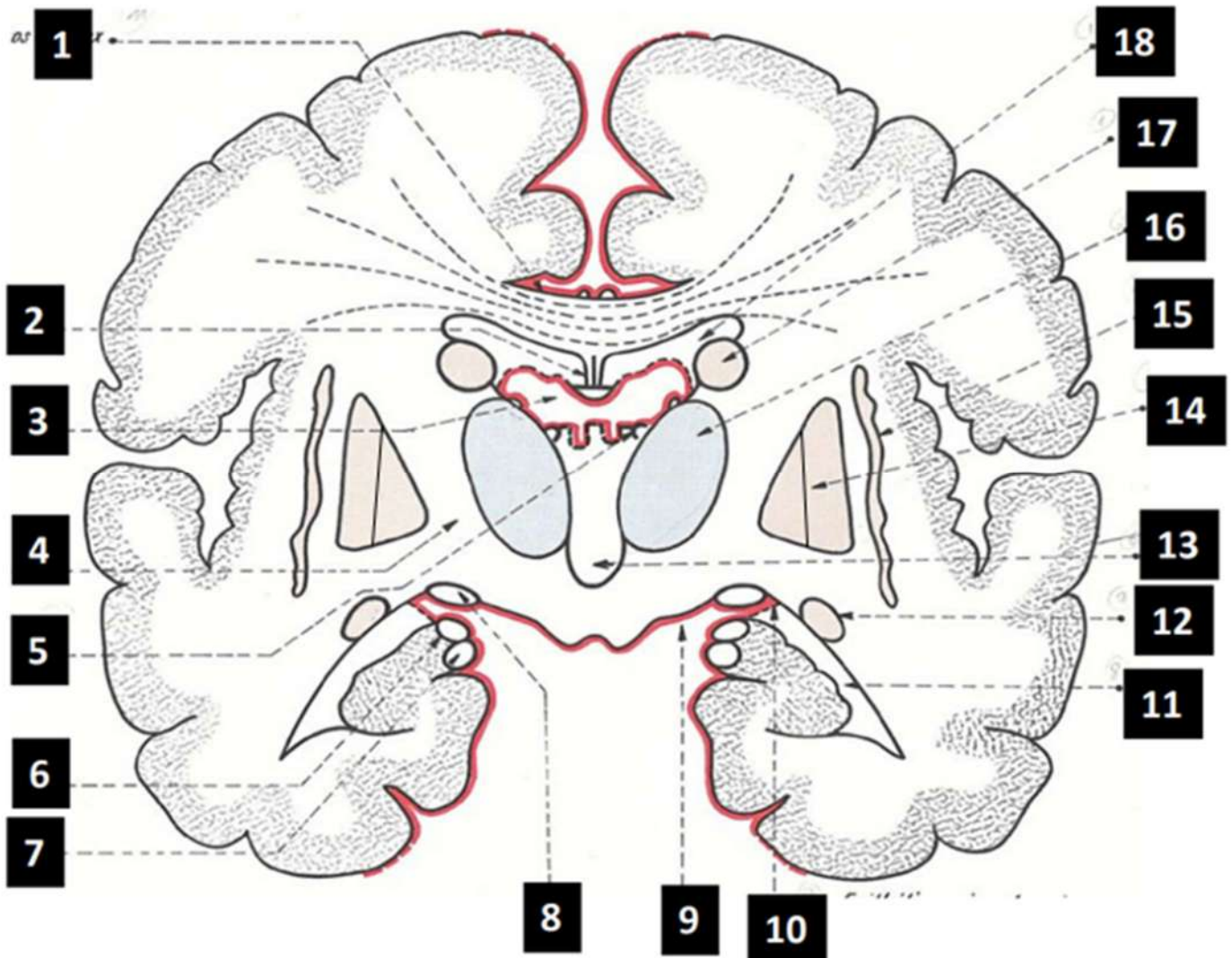
Nous allons maintenant couper en deux le cerveau (nous allons passer au niveau de la fissure interhémisphérique). On représente la **partie médiale de l'hémisphère droit** (sur une vue interne), on met en place :

- le **corps calleux** qui va unir l'hémisphère droit à l'hémisphère gauche
- le **fornix** (ou **trigone**) qui unit l'hémisphère droit à l'hémisphère gauche
- l'accolement du corps des deux ventricules latéraux au niveau du **septum pellucidum** (ou **septum lucidum**)
- la **fissure centrale**
- la **fissure latérale**, beaucoup plus visible que sur une vue latérale
- la **fissure pariéto-occipitale**
- Le **foramen interventriculaire**, le **V3**, l'**aqueduc du mésencéphale**
- Le **gyrus singulaire** qui s'étend du lobe frontal au lobe pariétal



Coupe Visible Body réalisée par Eloglobine 😊

### 3- Coupe vertico-frontale « de Charcot »



#### Légendes :

- 1- Corps calleux
- 2- Septum lucidum = septum pellucidum et trigone
- 3- Plexus choroïdes (en rouge)
- 4- Capsule interne
- 9- Plexus choroïdes
- 11- Ventricule latéral
- 12- Noyau caudé (queue)
- 13- Ventricule médian = troisième ventricule
- 14- Noyau lenticulaire (que l'on divise en deux parties dans le cours : putamen à l'extérieur et pallidum à l'intérieur)
- 15- Claustrum
- 16- Thalamus
- 17- Noyau caudé (tête)
- 18- Ventricule latéral

*Les légendes 5, 6, 7, 8 et 10 ne sont pas traitées dans le cours.*

En regard de l'insula, une lame de noyaux que l'on appelle **le claustrum** ou **avant mur** et voici ici un noyau, qui, à la coupe, est assez **pyramidal** que l'on appelle le **noyau lenticulaire**. Ce noyau lenticulaire, qui est un **noyau gris central** (comme le claustrum ou avant mur) est séparé par une **lame médullaire** en deux parties :

- une **partie périphérique** qui est **le claustrum**
- une **partie médiale** qui est le **pallidum**

Dans ce télencéphale, nous voyons aussi d'autres noyaux, comme par exemple le **noyau caudé** (ce noyau caudé a deux parties : une au niveau de la tête et une au niveau de la queue). Il a la **forme d'une virgule à grosse extrémité contournée sur elle-même**. Le noyau caudé, comme vous le voyez, a subi la **gyration du télencéphale** et donc il est inscrit dans la **concavité** de la gyration des **ventricules latéraux**. C'est pour cela que lorsqu'on coupe un ventricule latéral en un point, on coupe un morceau de noyau caudé.

Nous voyons de la **substance blanche** en plus du centre ovale. Cette substance blanche au niveau des **noyaux centraux** va porter le nom de **capsule**.

- **la capsule extrême** entre le **lobe de l'insula** et **le claustrum** (ou avant-mur)
- **la capsule externe** entre **l'avant-mur** et le **noyau lenticulaire**
- **la capsule interne** entre le **noyau lenticulaire** et le **thalamus (diencephale plus largement)**

Les noyaux claustrum, lenticulaire et caudé sont des **formations télencéphaliques**. Cette coupe doit être complétée par des formations qui ne sont pas télencéphaliques. On voit le **thalamus**, qui est une **formation diencephalique**.

Enfin, ce télencéphale va comprendre des **commissures** et des **faisceaux**.

Il y a des **commissures interhémisphériques**. On en place deux : **le corps calleux**, qui est la principale commissure interhémisphérique et le **trigone** qui est la deuxième commissure interhémisphérique. Il y en a une troisième mais on ne la développera pas.

Donc dans ce télencéphale, nous décrivons un **cortex**, un **centre ovale**, des **noyaux** : noyau **caudé**, noyau **lenticulaire**, **claustrum** ou (avant-mur), des **capsules** : capsule **extrême**, capsule **externe**, capsule **interne**, des **ventricules** et des **faisceau d'association interhémisphériques** (comme ici le **corps calleux** ou le **trigone**) et des **faisceaux d'association intrahémisphériques** qui sont dans la **substance blanche** et qui vont unir différentes parties des hémisphères.

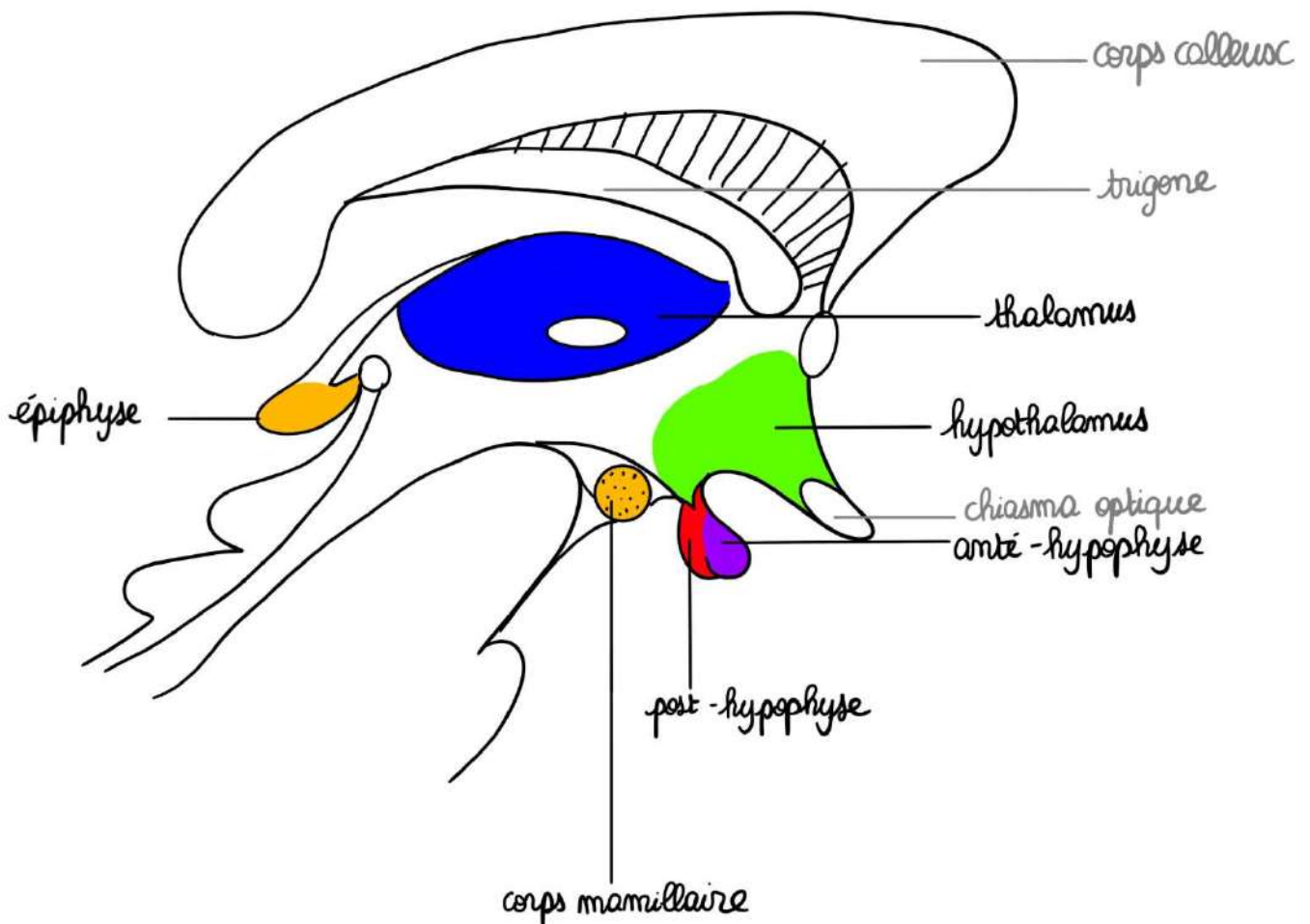
➤ Organisation du diencephale (vidéo 6)

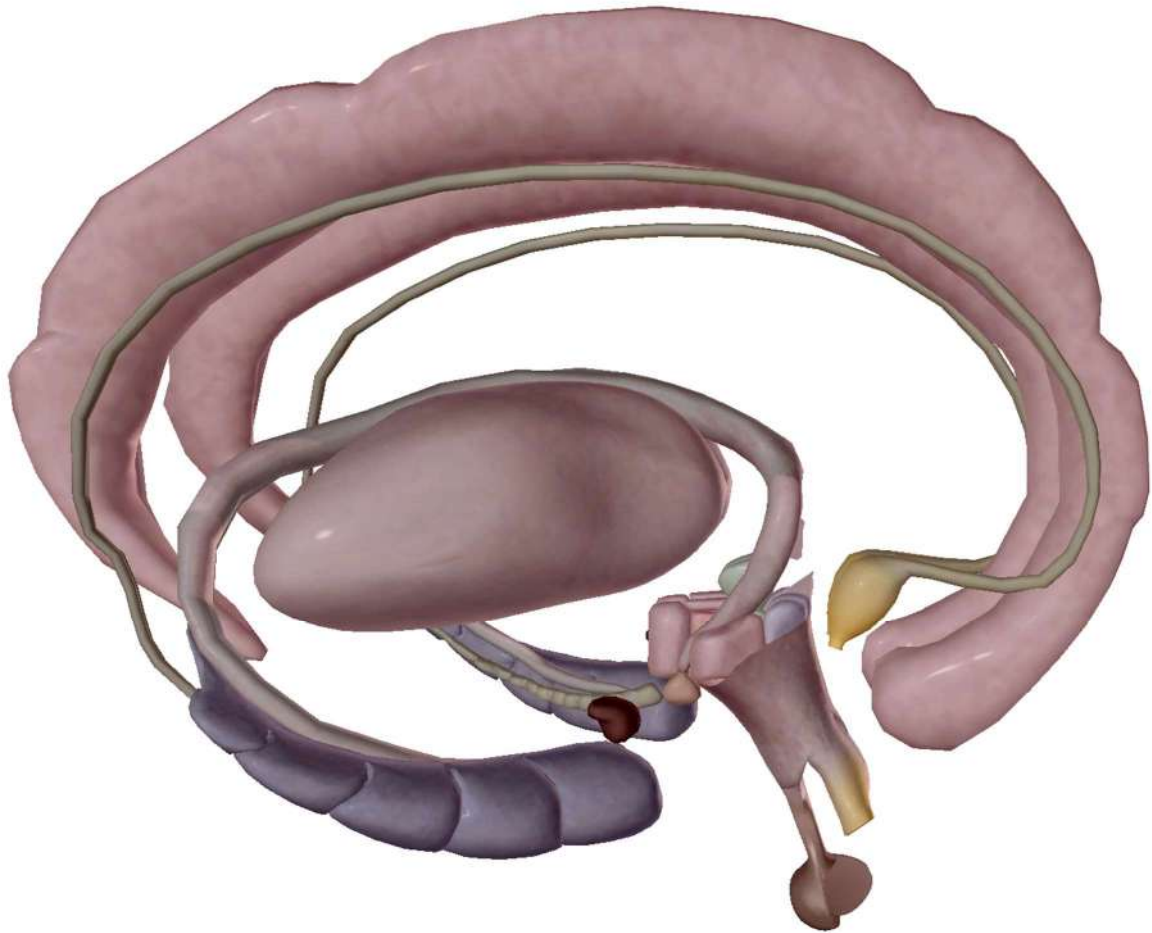
Le diencephale dérive de la **vésicule diencephalique**. C'est une surface qui, dans la réalité, ne dépasse pas la taille d'un ongle.

*On peut le voir en coupe frontale ou latérale.*

On voit :

- le corps calleux (commissure interhémisphérique)
- le trigone
- l'orifice interventriculaire
- le diencephale avec l'arrivée du mésencéphale
- une petite expansion du V3 qui forme le récessus sus-optique





Vue sur Visible Body

On voit aussi les **noyaux diencephaliques** :

- **Le thalamus** : énorme noyau au niveau des parois du V3 (il délimite le 3<sup>ème</sup> ventricule). Il est séparé de l'hypothalamus par le sulcus latéral du V3 (il s'agit du sulcus limitans embryologique, qui a persisté au niveau du V3). C'est un noyau relais sur les voies sensibles et extrapyramidales (élément relais fondamental moteur et sensible).
- **L'hypothalamus** : il est en-dessous du thalamus. C'est un centre végétatif supérieur hormonal. Les lésions de l'hypothalamus vont entraîner des conséquences endocriniennes très importantes
- Le **noyau mamillaire** : contient des noyaux importants pour la mémoire
- **L'hypophyse** : rattaché à l'hypothalamus par l'infundibulum tubaire  
Il possède deux parties :
  - La **post-hypophyse** ou **neurohypophyse** : fait partie du SNC car rattachée à l'hypothalamus +++ via la tige de l'hypophyse. Elle sécrète deux hormones : l'**ADH** (hormone anti-diurétique) et l'**ocytocine**.
  - **L'anté-hypophyse** ou **adénohypophyse** : glande qui ne fait pas partie du SNC et qui sécrète des stimulines (vont cibler une glande qui va in fine sécréter

l'hormone) exemple : folliculostimuline agit sur le corps jaune qui sécrète la progestérone.

Cette antéhypophyse est rattachée à l'hypothalamus par un système porte, (c'est-à-dire par des veines qui vont partir d'un organe pour aller à l'autre organe). Celui-ci transporte des substances de l'hypothalamus vers l'antéhypophyse. On parle de **système porte hypothalamo-hypophysaire**.

- Les **noyaux de commande** de l'éveil, du sommeil, de la faim, de la soif : au niveau du plancher du V3
- **L'épiphyse** : autre organe glandulaire, considéré comme le centre anatomique du cerveau, sécrète certaines hormones qui baignent dans le LCR, comme la mélatonine.

### Vocabulaire :

**L'infundibulum tubaire = tige de l'hypophyse = tige pituitaire**

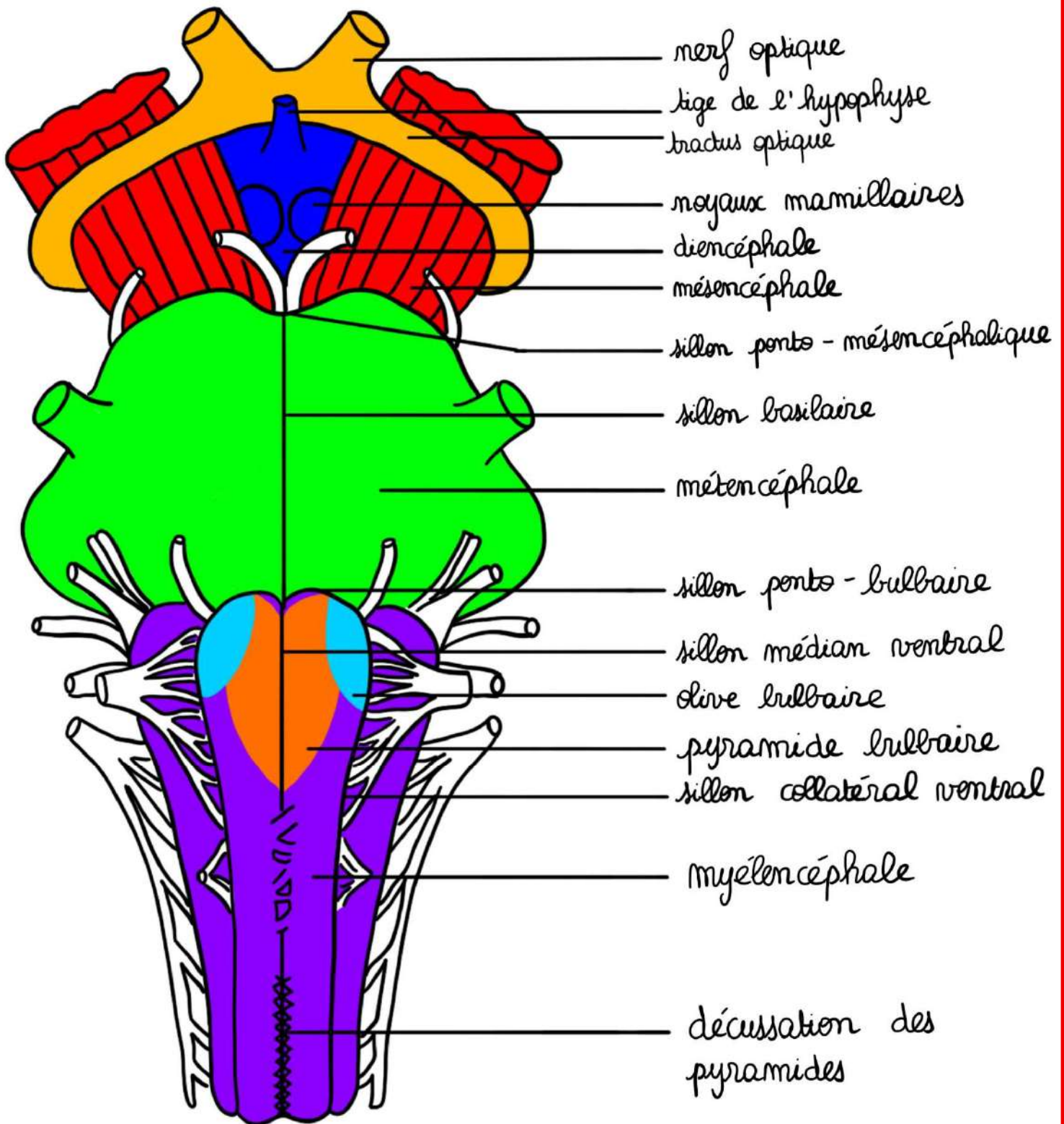
Le mot « infundibulum » signifie juste qu'il s'agit d'une structure en forme d'entonnoir. Dans le cerveau, cette structure relie l'hypothalamus et la neurohypophyse (= post-hypophyse).

## VII- Le tronc cérébral

*Nous allons voir maintenant l'anatomie générale du tronc cérébral très simplement en commençant par des descriptions.*

### ➤ Vue antérieure

- On **limite** sur cette vue antérieure le tronc cérébral dans sa partie **supérieure** (qui n'a rien à voir avec le tronc cérébral) par le **tractus optique** qui provient du **chiasma optique** qui est formé par l'union des **deux nerfs optiques**.
- A l'**intérieur** du tractus optique, nous allons voir la **partie supérieure du tronc cérébral**, le **mésencéphale** avec les **deux pieds du mésencéphale = pédoncules cérébraux**.
- Entre les deux, c'est du **diencéphale**, reconnaissable par la **tige de l'hypophyse**, les **corps mamillaires** (qui ont la forme de mamelons) et l'espace perforé postérieur en arrière.
- Le **métencéphale** séparé du mésencéphale par le **sillon ponto-mésencéphalique** avec, en avant du pont, le **sillon basilaire**. Il est très dilaté sur les parties latérales, dû à la présence du **pédoncule cérébelleux moyen**.
- Le **myélocéphale** = **bulbe rachidien** (ou **moelle allongée**) : séparé du pont par le **sillon ponto-bulbaire**. Possède un **sillon médian**, des **sillons collatéraux ventraux**, avec en dedans les **pyramides bulbaires** et le relief des **olives bulbaires**. En bas des pyramides, zébrant le sillon médian et antérieur du bulbe, on voit la **décussation des pyramides** +++
- **Limite inférieure** : seulement théorique, car le tronc cérébral se prolonge par la moelle spinale.



➤ Vue latérale

**Au niveau du mésencéphale, on voit :**

- Le **tractus optique** qui amène aux **corps géniculés supérieurs**, lequel se poursuit par le **bras conjonctival** puis le **colliculus supérieur**. En-dessous le **corps géniculé inférieur**, son **bras conjonctival** qui amène au **colliculus inférieur**.
- Le **sillon latéral** du mésencéphale et le sillon ponto-mésencéphalique
- La section des **pédoncules cérébelleux supérieurs**

**Au niveau du métencéphale, on voit :**

- Section des **pédoncules cérébelleux moyens**

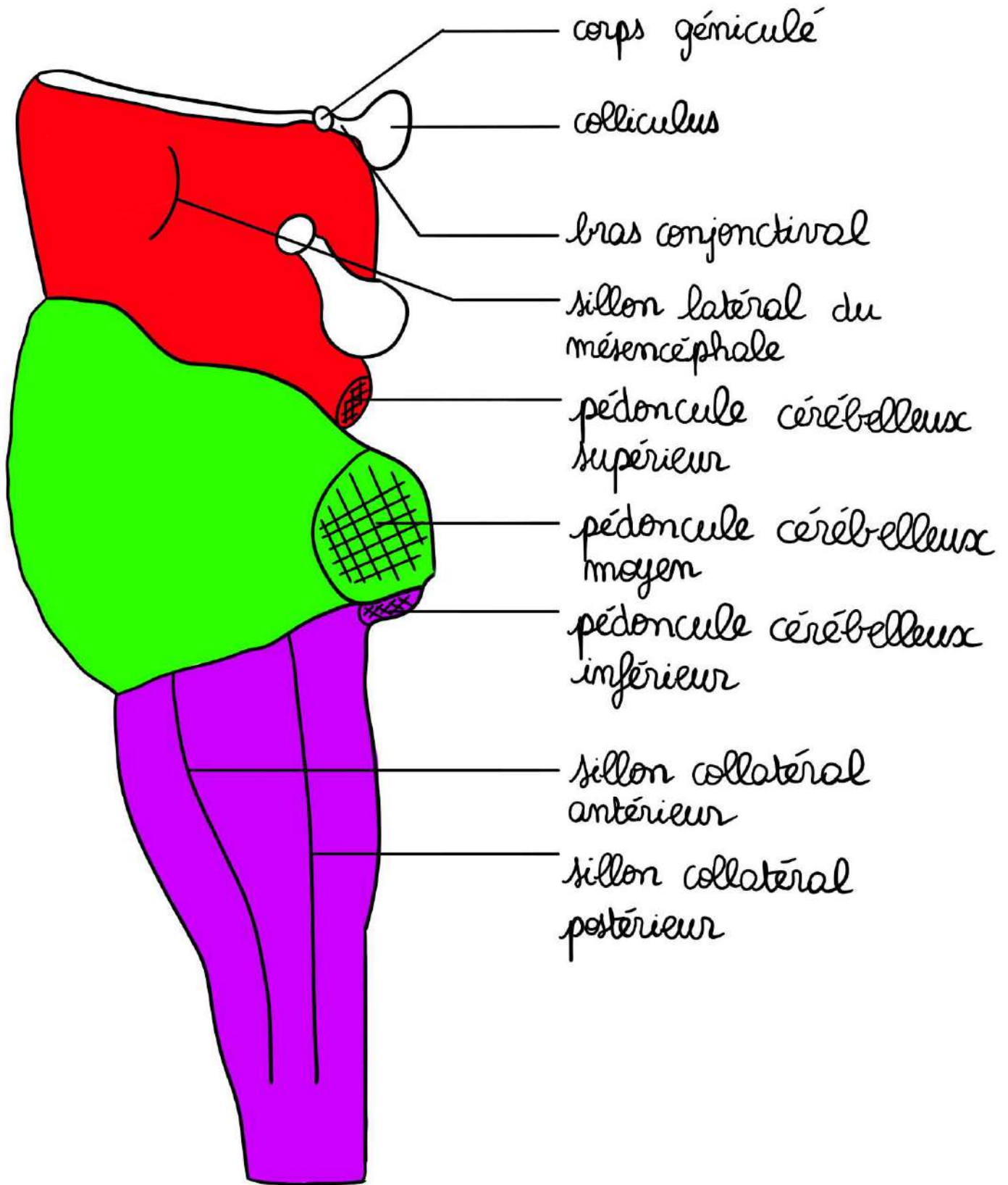
**Au niveau du myélocéphale, on voit :**

- La section des **pédoncules cérébelleux inférieurs**
- Saillie de l'olive bulbaire
- Sillon collatéral antérieur et collatéral postérieur
- Tronc cérébral qui se transforme en moelle spinale

L'ensemble des colliculi forment **la lame tectale = lame quadrijumelle = tectum**

**Colliculus supérieur** = voies visuelles

**Colliculus inférieur** = voies auditives



➤ Vue postérieure

On excise le toit du V4 donc on va voir cette forme rhomboïde dont on parlait précédemment et on voit la section des pédoncules (puisqu'on a retiré le cervelet).

Au niveau du mésencéphale, on voit :

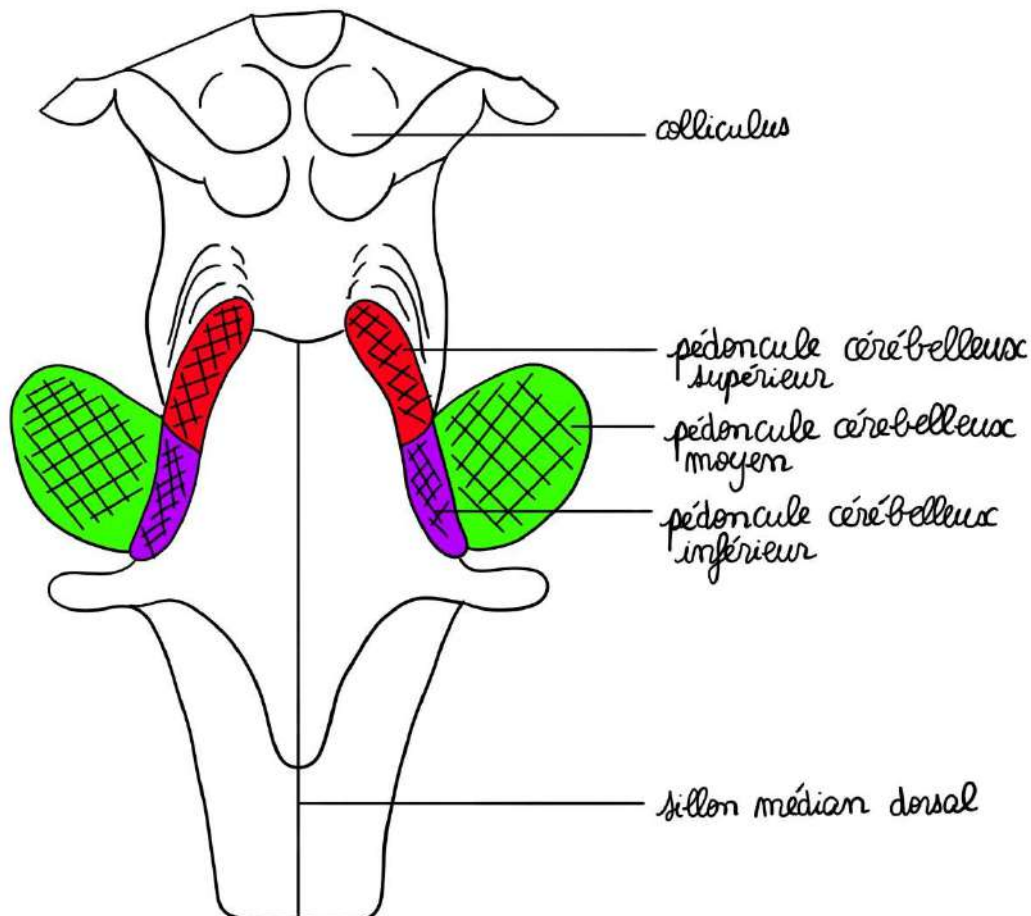
- **Les 4 colliculi** qui forment le **tectum** (= toit du mésencéphale)
- Le profilage des **corps géniculés** et **bras conjonctivaux** qu'on voit s'échapper en enfilade.
- La section des **pédoncules cérébelleux supérieurs** (relie le mésencéphale et le cervelet)

Au niveau du métencéphale, on voit :

- La section des **pédoncules cérébelleux moyens** (les plus volumineux) qui relie le cervelet au pont.

Au niveau du myélocéphale, on voit :

- Le **sillon médian postérieur** du bulbe et **sillons collatéraux dorsaux** du bulbe.
- La section des **pédoncules cérébelleux inférieurs** qui relie le cervelet à la moelle allongée.



Le V4 (4<sup>ème</sup> ventricule ou fosse rhomboïde) s'étend sur le métencéphale et le myélencéphale. Le tronc cérébral contient donc des noyaux (que l'on ne citera pas).

Au niveau du **plancher du quatrième ventricule**, il va contenir **6 colonnes de noyaux** (de chaque côté)

➤ **Le plancher du V4 (4<sup>ème</sup> ventricule)**

Le plancher du V4 est de forme losangique. Il contient un sillon médian et 2 sillons latéraux (vestiges du sulcus limitans).

De part et d'autre du sillon médian, on trouve 6 colonnes de noyaux de chaque côté.

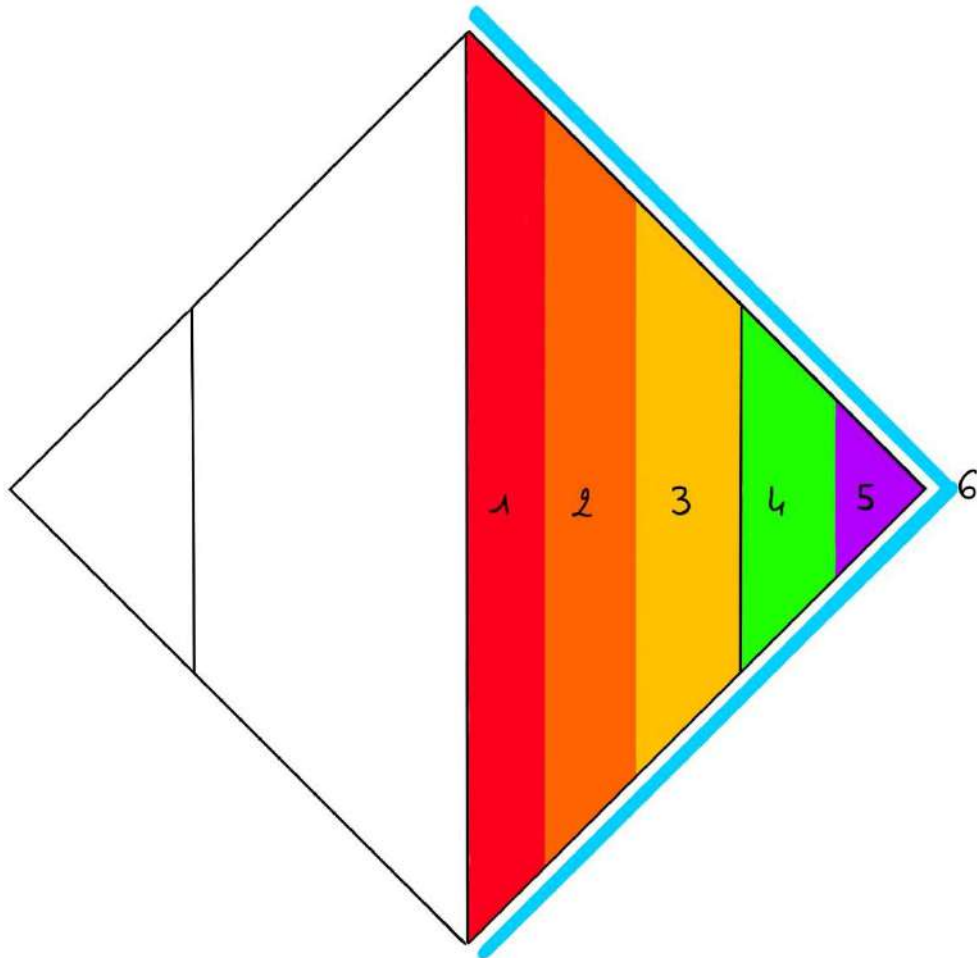
**Rappel :**

- Dans la moelle épinière, il y a 5 colonnes de noyaux de chaque côté
- Pour le plancher du V4, il y a 6 colonnes de noyaux de chaque côté

**De dedans en dehors**, on a :

- **1<sup>ère</sup> colonne somato-motrice** : jouxte le **sillon médian**, contient les noyaux moteurs des nerfs crâniens somitiques (1)
- **2<sup>ème</sup> colonne branchio-motrice** : colonne motrice pour les nerfs branchiaux (2)
- **3<sup>ème</sup> colonne viscéro-motrice** : essentiellement parasymphatique pour les nerfs crâniens, en particulier le nerf X (3)
- **4<sup>ème</sup> colonne viscéro-sensitive** : en **dehors du sillon latéral**, colonne sensitive viscérale pour les nerfs crâniens (4)
- **5<sup>ème</sup> colonne proprio-sensitive** : pour la sensibilité proprioceptive des nerfs crâniens (5)
- **6<sup>ème</sup> colonne extéro-sensitive** : essentiellement pour le nerf V, pour la sensibilité de la face et de la langue (6)

Initialement, sur la moelle spinale, il n'y a que 5 colonnes de chaque côté ; Ici, il y en a une supplémentaire, due à **l'apparition des noyaux branchio-moteurs** pour les nerfs crâniens branchiaux.



### VIII- Le cervelet (vidéo 7)

#### ➤ D'un point de vue structurel

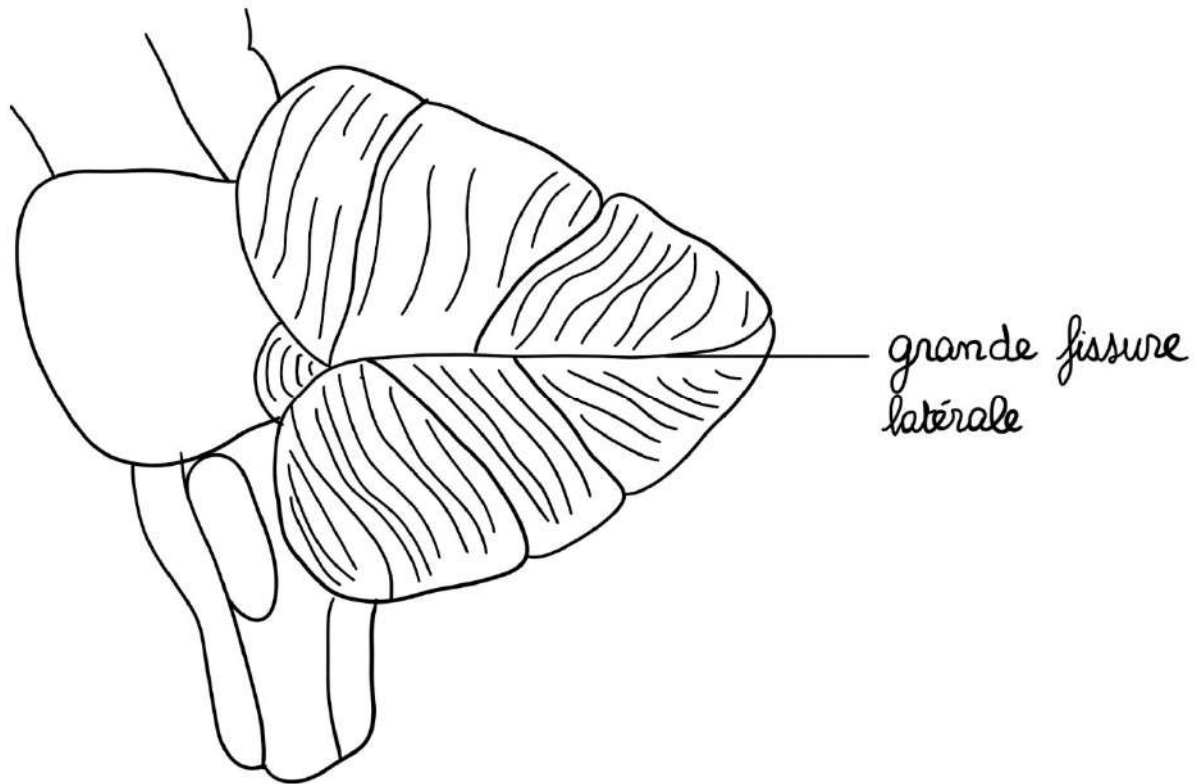
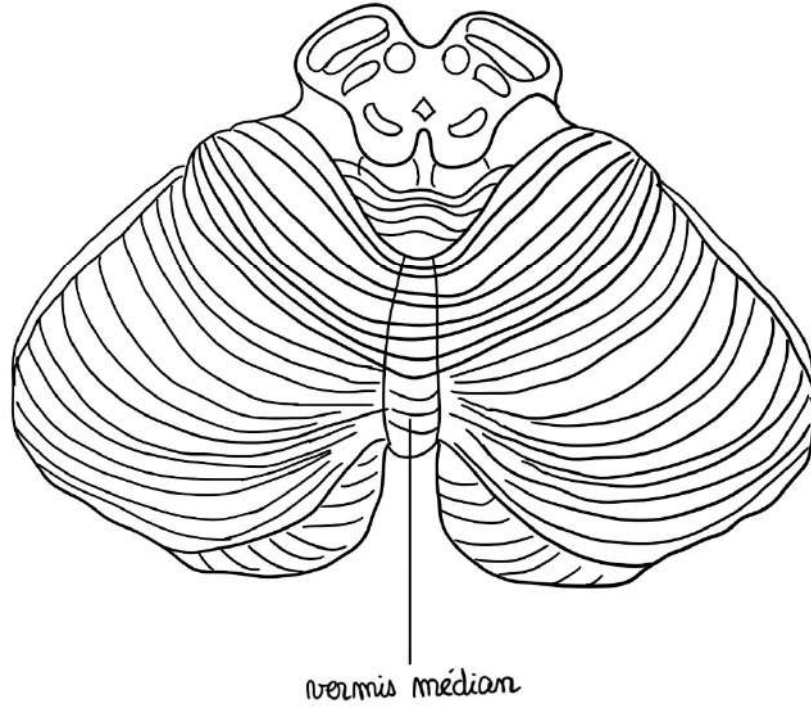
Le cervelet est **en-arrière du tronc cérébral**, auquel il est relié par **3 pédoncules de chaque côté**.

Il est formé :

- De **2 hémisphères** : un droit et un gauche
- D'une **grande fissure latérale**

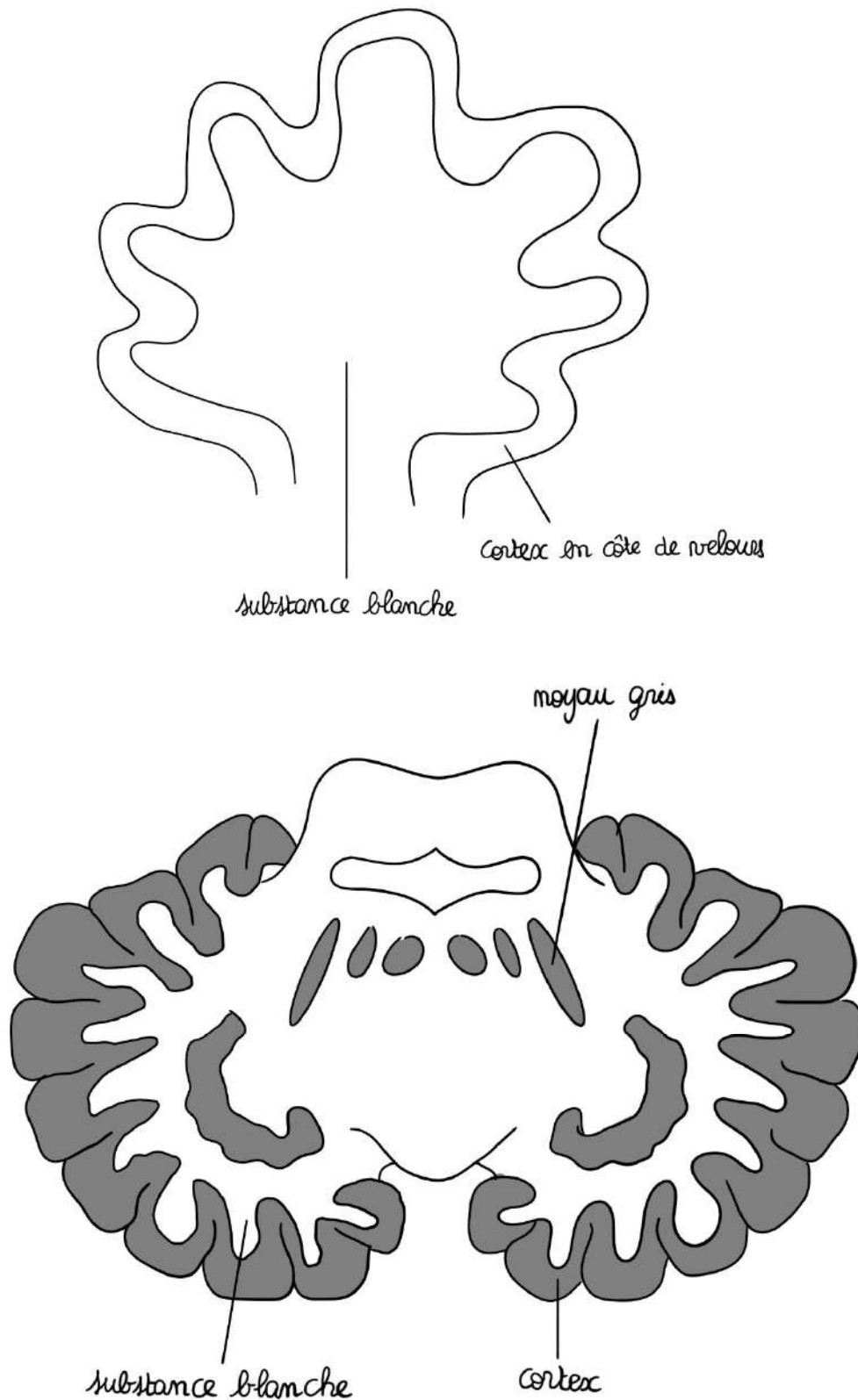
hémisphère gauche

hémisphère droit



En vue horizontale, on voit qu'il est constitué de lames, lamelles et noyaux. Le fin cortex en côte de velours présente une structure en lames, qui est pénétrée par les lamelles de substance blanche.

On parle « d'arbre de vie du cervelet ».

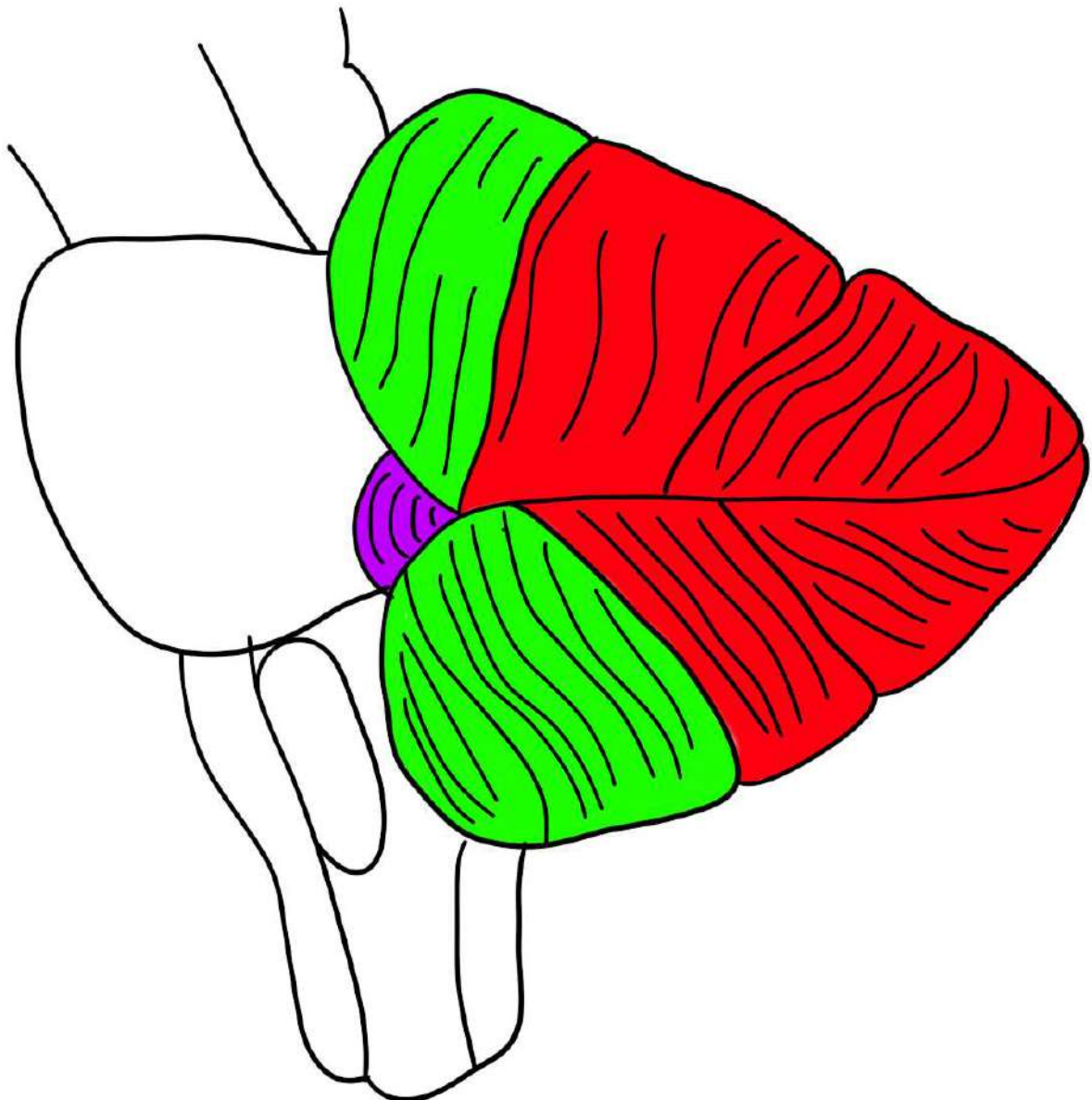


➤ D'un point de vue fonctionnel

Le cervelet est composé de **3 parties** :

- **Vestibulo-cerebellum** : partie très petite chargée de l'équilibration
- **Spino-cerebellum** : 1/4 ou 1/3 antérieur du cervelet chargé du tonus/tension musculaire qui permet aux muscles de lutter contre la force de pesanteur
- **Cortico-cerebellum = néocérébellum** : 2/3 postérieurs du cervelet, chargé de la coordination des mouvements

Le cervelet est une tour de contrôle involontaire de l'organisme.



Exemple : Vous êtes capables de ramasser un objet par terre sans tomber : c'est grâce à votre **cervelet** qui va régler de manière inconsciente la tension de vos muscles pour permettre ce mouvement. Le **vestibulo-cerebellum** va empêcher la **chute** du corps, le **spino-cerebellum** va régler la **tension des muscles** sans que vous ne vous en rendiez compte et le **cortico-cerebellum** va permettre de **parler en même temps** que l'on ramasse cet objet.

Le cervelet agit :

- **Vestibulo-cerebellum** : empêche la chute
- **Spino-cerebellum** : règle la tension des muscles sans que je ne m'en rende compte pour tenir cette craie
- **Cortico-cerebellum** : permet d'écrire et de parler en même temps

#### **Pathologie : Troubles du cervelet**

- **Vestibulo-cerebellum** : la personne marche en écartant son polygone de sustentation (sans cela, elle ne tiendrait pas debout)
- **Spino-cerebellum** : hypotonie/hypertonie
- **Cortico-cerebellum** : peuvent s'explorer par des épreuves sémiologiques simples, comme celle entre la main et le nez, qui est accentuée par la fermeture des yeux ; l'épreuve des moulins, des marionnettes (de quand on est petit), permettent de tester les troubles neurologiques.

**Si tous ces mouvements sont possibles, il n'y a pas de trouble.**

## **IX- Anatomie de la moelle spinale**

La moelle spinale est un cordon qui commence au **foramen occipital** et se termine au niveau de **L2** (en général) et se prolonge jusqu'en **S2** par un étirement, le « **filum terminale** ».

Longueur : 32 cm

Largeur : 1 cm

On ne la représente jamais comme elle est réellement, c'est-à-dire comme un simple trait de craie. On la représente en hypertrophiant la largeur par rapport à la longueur.

**Pourquoi ?**

Parce qu'elle présente des épaississements :

- **1<sup>er</sup> niveau du rachis cervical** : intumescence/renflement cervical qui correspond à l'**émergence des racines du plexus brachial** (myéломères C5, C6, C7, C8 et T1)
- **2<sup>ème</sup> au niveau du rachis thoracique bas** : intumescence/renflement lombaire/lombal, qui correspond à l'**émergence des racines des plexus lombaire et sacré**. Il participe à l'innervation des membres inférieurs.
- En-dessous du renflement lombaire : le **cône terminal**. Il ne faut pas plus de 2 cm de hauteur et correspond aux myéломères sacrés.

Il existe aussi des myéломères coccygiens de très faible importance.

La moelle est organisée en **étages horizontaux** superposés qu'on appelle des **myéломères**. Chaque myéломère va avoir des **racines** : 1 antérieure et 1 postérieure à droite et à gauche, qui va donner le nerf spinal.

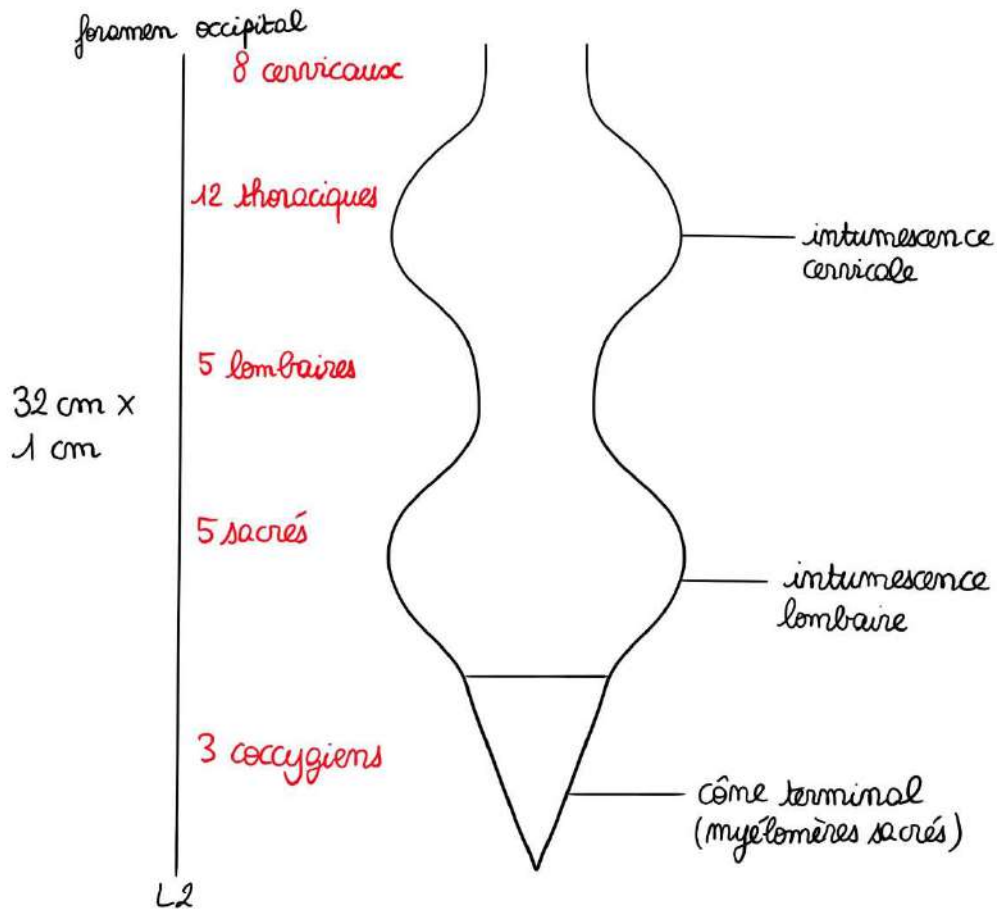
Il y a :

- **8** myéломères **cervicaux** (donnant 32 racines cervicales)
- **12** myéломères **thoraciques** (donnant 48 racines thoraciques)
- **5** myéломères **lombaires** (donnant 20 racines lombaires)
- **5** myéломères **sacrés** (donnant 20 racines sacrées)
- **2/3** myéломères **coccygiens** qui n'ont pas d'importance fonctionnelle et qui donnent 8/12 racines coccygiennes (quand elles existent car c'est loin d'être constant)

**Point Tut' de l'année dernière :**

**1 myéломère = 4 racines -> 2 nerfs**

**8 myéломères cervicaux = 32 racines cervicales -> 8 paires de nerfs cervicaux**



➤ Particularité du comptage des racines

Il y a donc un décalage :

- **1<sup>ère</sup> racine cervicale** passe entre l'occiput et la 1<sup>ère</sup> vertèbre cervicale (l'atlas), si bien que la 8<sup>ème</sup> racine cervicale passe entre C7 et T1
- **1<sup>ère</sup> racine thoracique** passe entre T1 et T2
- **1<sup>ère</sup> racine lombaire** passe entre L1 et L2

Au-dessus de C7, les racines cervicales passent au-dessus de T1, mais à partir de C7 les racines passent en-dessous.

C1	_____	○ Mc 1
C2	_____	○ Mc 2
C3	_____	○ Mc 3
C4	_____	○ Mc 4
C5	_____	○ Mc 5
C6	_____	○ Mc 6
C7	_____	○ Mc 7
		○ Mc 8
T1	_____	
T2	_____	○ Mt 1
T3	_____	○ Mt 2
T4	_____	○ Mt 3

Schéma de la fiche d'il y a 2 ans

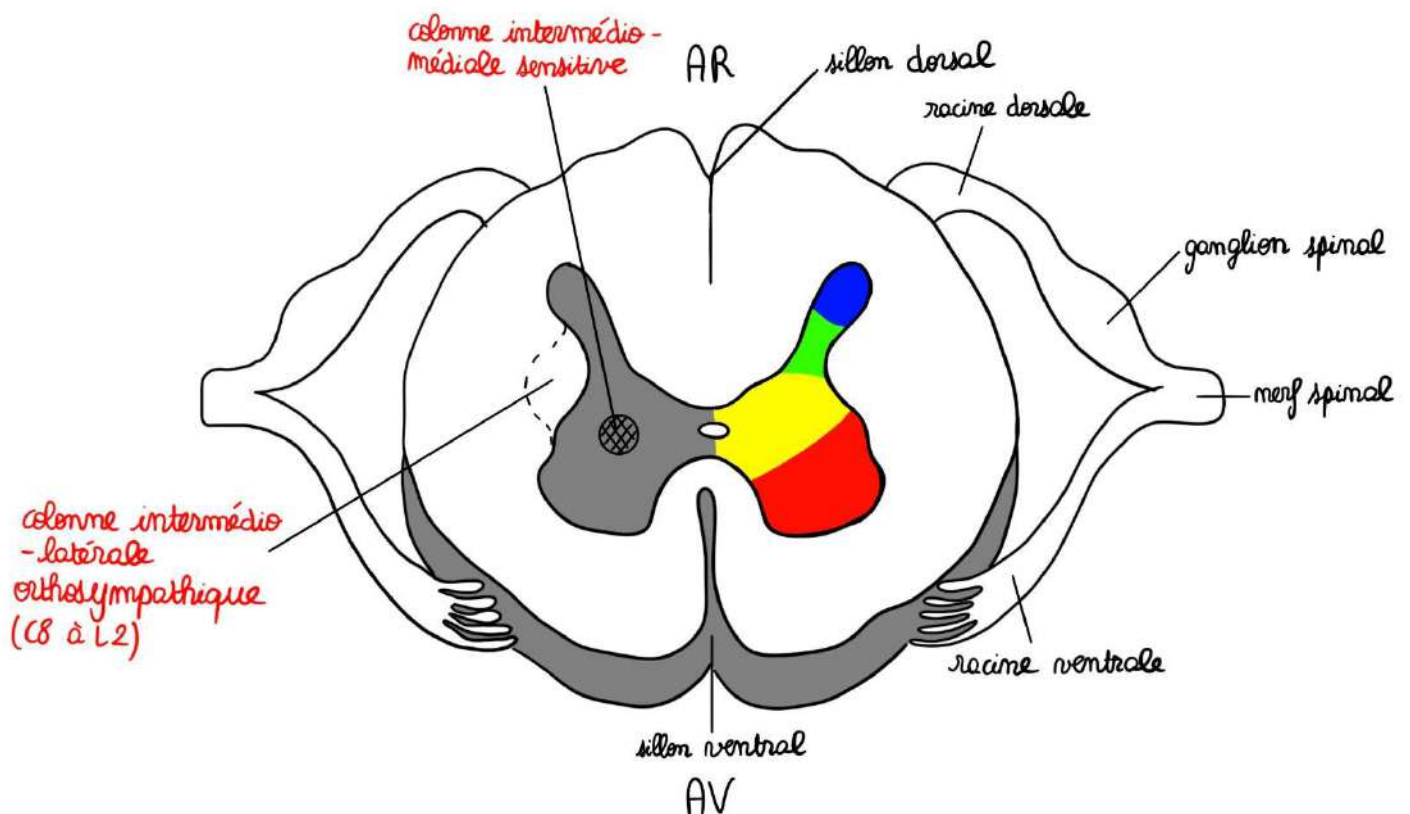
➤ Coupe horizontale/transversale de la moelle

Sur une **coupe transversale** de la moelle spinale, on trouve :

- Des sillons : **sillon dorsal** ou postérieur (très profond), **sillon ventral** ou antérieur (très profond) et les **sillons collatéraux dorsaux et ventraux**
- L'axe gris de la moelle : a la forme d'un H ou d'un papillon, et est réuni par la commissure grise et présente des cornes antérieure, postérieure et une partie intermédiaire

### Colonnes :

- **Extéroceptive** : au niveau de l'apex de la corne postérieure
- **Proprioceptive** : au niveau de l'isthme de la corne postérieure ou dorsale
- **Somato-motrice** : au niveau de la corne antérieure (où se trouve le motoneurone alpha)
- **Partie végétative** (= viscéro-moteur + intero sensitif) : au niveau de la substance intermédiaire



Cette **partie végétative** a des particularités selon la hauteur de la moelle :

- **Entre les myélocères C8 et L2** : colonne intermédiaire-latérale orthosympathique (IML) qui soulève une corne supérieure qui est la corne intermédiaire

- **Sur toute la hauteur de la moelle** : se trouve une autre colonne : intermedio-médiale (IMM) qui semble être une colonne sensitive
- **Au niveau des myélocères S2, S3, S4** : colonne intermedio-ventrale parasymphatique (IMV) qui soulève un renflement au niveau de la base de la corne antérieure

Il existe autour de la substance grise des fibres d'association, des faisceaux propres d'association qui vont réunir les myélocères entre eux.

Issus des fissures collatérales dorsales et ventrales se trouvent plusieurs **radicelles** qui forment les racines antérieures et postérieures pour former un nerf spinal. Sur la racine postérieure se trouve un renflement sensitif qui est le renflement du ganglion spinal.

## X- Vascularisation du système nerveux central

### ➤ Vascularisation de l'encéphale

Issues de la **croisse de l'aorte**, vous avez d'abord le **tronc brachiocephalique droit** qui se divise en **artère sous clavière droite** et **artère carotide primitive droite**.

Puis **l'artère carotide primitive gauche**, puis **l'artère sous clavière gauche**. Les artères **carotides primitives** se divisent en **carotide externe** et **carotide interne**.

**Seules les carotides internes vont pénétrer à l'intérieur du cerveau.**

On a les **deux artères vertébrales** qui pénètrent dans le **foramen magnum**. Ces deux artères vertébrales fusionnent et deviennent le **tronc basilaire** pour donner les artères qui vascularisent le tronc cérébral et en particulier les **cérébelleuses supérieures, moyennes et inférieures**.

On voit la division du **tronc basilaire** en **deux artères cérébrales postérieures**. La division de ces deux artères cérébrales postérieures est la terminaison du tronc basilaire.

On voit aussi le **cercle artériel de la base du cerveau** avec la terminaison de **l'artère carotide interne** des deux côtés et cette artère se termine par différentes branches : **l'artère cérébrale moyenne** à droite et à gauche, **l'artère cérébrale antérieure** à droite et à gauche, qui sont unies par **l'artère communicante antérieure** et les deux **artères cérébrales postérieures**.

On voit le **polygone de Willis** (avec les différents angles et côtés constitutifs). Ces **deux systèmes vertébro-basilaire et carotidien sont anastomosés entre eux et sont anastomosés à droite et à gauche**, ce qui permet des suppléances.

Il y a donc deux systèmes :

- **Le système vertébro-basilaire** est formé par l'anastomose des **deux artères vertébrales** et en avant du tronc cérébral les anastomoses droite et gauche pour former le **tronc basilaire**. Ces deux **artères vertébrales**, avant de donner le tronc basilaire, ont donné **l'artère spinale antérieure**. Le tronc basilaire

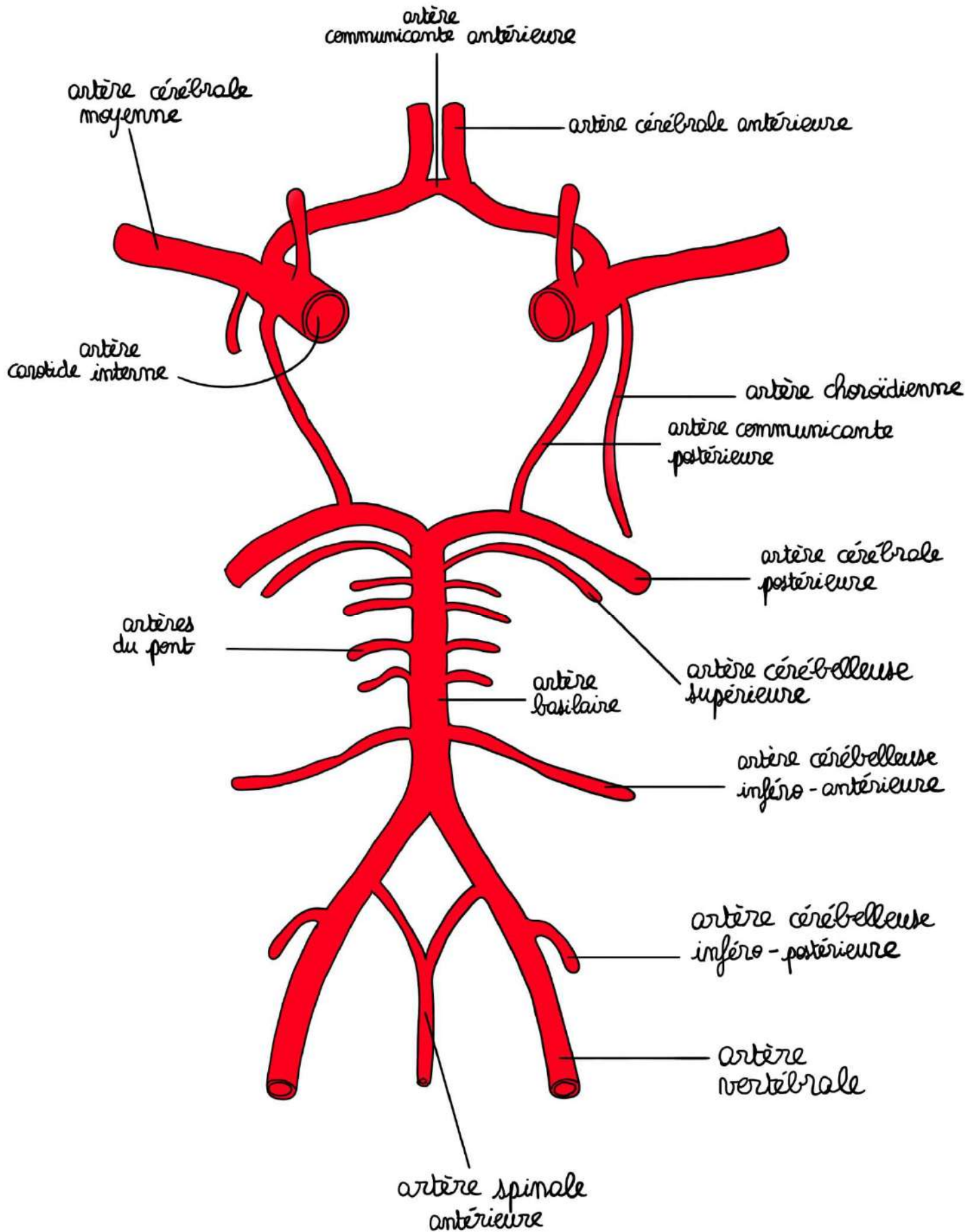
vascularise le cervelet et le tronc cérébral. On peut voir **l'artère cérébelleuse supérieure**, **l'artère cérébelleuse moyenne** et **l'artère cérébelleuse inférieure**. Ce tronc basilaire se divise en deux **artères cérébrales postérieures**.

- **Le système carotidien** est formé par les **deux carotides internes** droites et gauches. Ces carotides internes droites et gauches se divisent en **artères communicantes postérieures** qui viennent rejoindre **l'artère cérébrale postérieure**, en **artère choroïdienne antérieure**, en **artère cérébrale moyenne** (ou artère sylvienne) et **artère cérébrale antérieure**. Les deux **cérébrales antérieures** communiquent entre elles par **l'artère communicante antérieure**. Le polygone de Willis a **différents côtés formé des :**

- **2 communicantes postérieures**
- **2 cérébrales postérieures**
- **2 cérébrales antérieures**
- **La communicante antérieure**

Sont issues de ce cercle artériel de la base du cerveau mais **ne faisant pas partie des côtés de ce cercle** : **l'artère choroïdienne antérieure** et **l'artère cérébrale moyenne**.

Dit à la SDR de l'année dernière : l'artère ophtalmique de Willis est une branche terminale de l'artère carotide interne mais ne fait pas partie du polygone de Willis



➤ Vascularisation de la moelle spinale

On a :

- **L'artère médullaire** (= spinale) **antérieure** : elle se situe au niveau du sillon antérieur et vascularise le territoire central de la moelle
- **Les 2 artères médullaires postérieures** : qui se trouvent en regard des cordons postérieurs. Elles sont grêles, interrompues et vascularisent le territoire périphérique.

