

Les épithéliums (pt.1)

1) Introduction

L'histologie est une discipline qui étudie les **tissus**.

Un tissu est un ensemble coopératif de cellules qui forment une **triple association** :

① **territoriale/topographique/zonale** , ② **fonctionnelle** et ③ **biologique**

CA VEUT DIRE QUOI ?

Les cellules composant le même tissu **se situent au même endroit**, elles assurent une **même fonction** et elles ont un **lien biologique** entre elles.

En ce qui concerne les fonctions biologiques associées à certains tissus, on retrouve :

- La **sécrétion** pour les **glandes**
- La **contraction** pour les **muscles**
- La **protection** pour l'**épiderme**

La description des tissus est réalisée via l'emploi de **microscopes**.

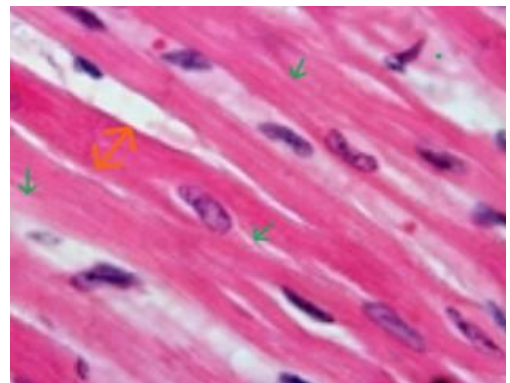
Parfois, en observant ces tissus, on arrive à déduire leur fonction : on détermine ainsi leur **relation « morphologie/fonction »**. C'est plus précisément l'**histophysiologie** qui permet d'affirmer la relation **entre la morphologie et la fonction/spécialisation des tissus**.

Voici 2 exemples :

Cette coupe illustre l'organisation des fibres musculaires. On observe :

- Des bandes roses allongées (indiqué **en orange <->**) correspondant aux **fibres musculaires**.
- Ces dernières s'organisent en « **faisceaux** » (les éléments les composant sont indiquées **en vert ->**), qui sont **cohésifs** et en lien avec la **fonction de contraction du muscle** (le raccourcissement de ces fibres permet la contraction musculaire).
- Les **noyaux** sont ovalaires et apparaissent en violet foncé.

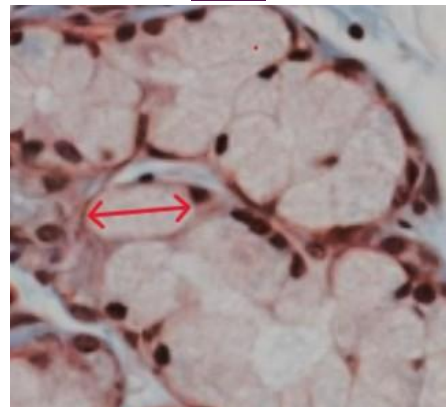
Observation microscopique des fibres musculaires



Cette coupe illustre l'organisation d'une structure glandulaire. On observe :

- Un aspect en « paquets de stockage » : cela est dû à des **cellules gonflées** contenant un matériel clair (indiquées **en rouge <->**). Ces cellules ont la capacité de **synthétiser, sécréter et excréter du matériel** (dans ce cas du mucus) car leur **cytoplasme est adapté à telle fonction**.
- Les **noyaux** sont noirs et ils se situent dans la périphérie des cellules.

Observation des cellules sécrétrices de mucus



Donc l'histophysiologie a permis d'affirmer que :

- L'organisation microscopique en **fibres** des muscles est à l'origine de leur fonction : la **contraction** (on le traite en détail dans le cours sur les MUSCLES).
- L'organisation microscopique **gonflée** des cellules sécrétrices (due à leur cytoplasme) leur permet de pouvoir **contenir, sécréter et excréter** leur produit.

D'où la **relation morphologie/fonction**

PETIT POINT DE VOCABULAIRE

- **Fibres** : terme historique.

On parle de « **fibres** » **musculaires** : ce sont des **cellules**.

On parle de « **fibres** » **conjonctives** : ce sont des **groupements de macromolécules**.

- **Muqueuse** :

Quand il s'agit d'un **nom** = il s'agit de la **partie d'un tissu en contact avec une lumière**.

Quand il s'agit d'un **adjectif** désigne **une cellule sécrétant un composant polysaccharidique, du mucus**.

2) Définition et organisation des épithéliums

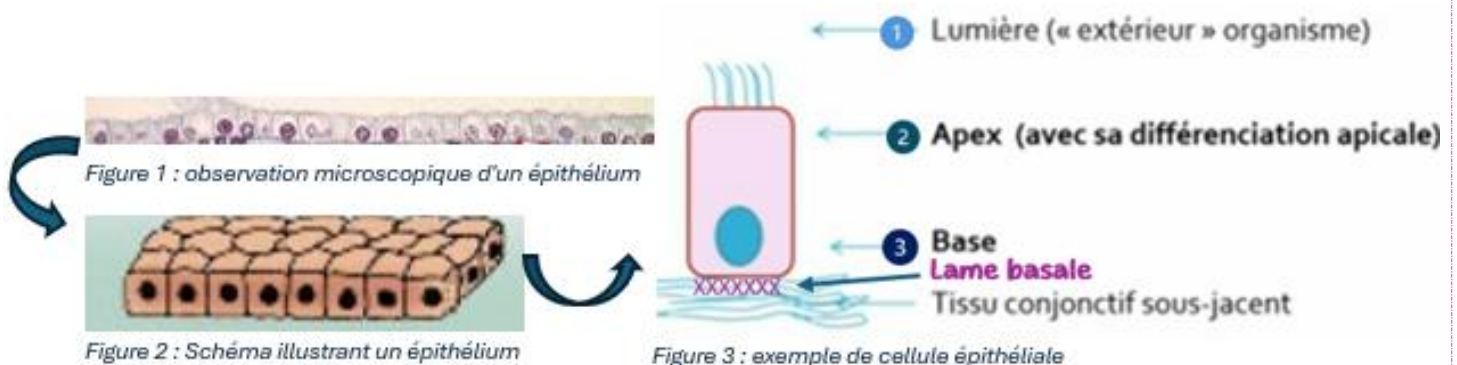
A. C'est quoi un épithélium ?

Un épithélium est un tissu constitué de **cellules épithéliales** qui ont la particularité d'être **étroitement jointives** et **juxtaposées**. De plus, elles sont bien en **lien les unes avec les autres** (via les **jonctions**, *on le voit en profondeur juste après*).

On retrouve les épithéliums au sein :

- Des **surfaces exposées à l'environnement extérieur** (ex : l'épiderme)
- Au niveau des **cavités corporelles**
 - Les **cavités ouvertes sur l'extérieur** : voies respiratoires/ les voies génitales / voies digestives ;
 - Les **cavités fermées sur elles même** : système cardiovasculaire.

B. Organisation



Comme vous pouvez le voir sur le schéma « exemple de cellule épithéliale ↑ » :

- 1 Les cellules épithéliales peuvent être en contact avec la **lumière** de l'organisme (=contenu d'une cavité de l'organisme/ l'environnement extérieur).
 - 2 L'**apex** de la cellule correspond à la **zone en contact avec la lumière**. Il s'agit d'une zone qui a tendance à se **différencier** (on le verra après avec la « *différenciation apicale* »).
 - 3 La **base** de la cellule correspond à sa **partie la plus « profonde »** qui va reposer sur la **lame basale** (→cette dernière repose généralement sur un tissu conjonctif).
- Ce qui est très important de mettre en avant, c'est le fait que **les noyaux des cellules épithéliales** ne sont **PAS centraux** !! Ils ont tendance de se positionner au **pôle basal** des cellules (cela permet d'**orienter la cellule**).

POINT SUR LES EPITHELIUMS

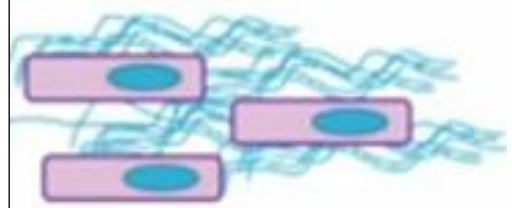CELLULE ISOLEE

Vous pouvez voir : sa **membrane cellulaire** en violet, son **cytoplasme** rosé et son **noyau** bleu.



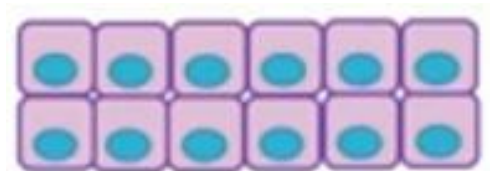
TISSU (EX : TISSU CONJONCTIF)

Vous pouvez observer 3 cellules séparées par une **grande quantité de matrice extracellulaire** (les filaments bleu). Ces cellules ne sont **ni juxtaposées ni étroitement jointives** : ce n'est **PAS un épithélium**.



EPITHELIUM

Vous pouvez reconnaître des **cellules ETROITEMENT JOINTIVES ET JUXTAPOSEES** : il n'y a **pas beaucoup d'espace** entre les cellules **pour accueillir la matrice extracellulaire**.



C. Polarisation

- Unie à ses voisines par des **complexes de jonction** =
- Les complexes de jonction divisent les interfaces de la cellule en :
 - **Domaine latéro-basal**, correspondant aux conditions internes de l'organisme
 - **Domaine apical** : en contact direct avec le contenu de la cavité ou l'extérieur. Siège de différenciations apicales.

Les cellules épithéliales sont étroitement liées les unes avec les autres via les **dispositifs de jonction** (représentés sur le schéma ainsi =).

Ces **dispositifs de jonction** permettent également de définir la « **polarisation de la cellule** », car ils définissent :

- **Le domaine latéro-basal/basolatéral** : dans lequel on retrouve **les conditions internes de l'organisme** = le milieu intérieur (comme vous l'avez vu en physio au S1, il s'agit d'un milieu extrêmement régulé en termes de températures, concentrations en ions, en eau...).

- **Le domaine apical** : c'est le domaine en contact avec **la lumière** (= les cavités de l'organisme ou directement le milieu extérieur). C'est le siège des **différenciations apicales**.

La **polarisation** correspond à la présence de **domaines différents au sein de la même cellule**. Ces domaines sont dotés de **caractéristiques et d'interactions très différentes**. Il ne faut donc pas confondre ces deux domaines.

3) La lame basale

A. Définition et structure

Comme on l'a vu précédemment, notre épithélium repose toujours sur sa **lame basale (xxxx)** pour que celle-ci **l'ancre au tissu sous-jacent** (généralement un tissu conjonctif).

La lame basale est une structure de **macromolécules fibreuses** (= des protéines).

Elle est constituée précisément de **3 feuillets** (=lames ou lamina), eux-mêmes composés d'un réseau de macromolécules, dont les composants sont synthétisés /sécrétés **par les cellules épithéliales OU les cellules du tissu conjonctif sous-jacent** (généralement les fibroblastes= les cellules du tissu conjonctif).

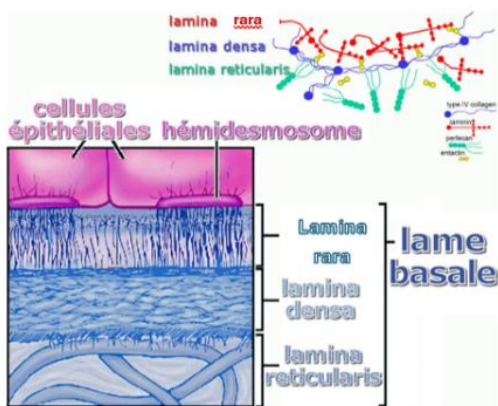
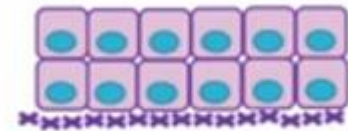


Figure 1: image juste à titre illustratif : il ne faut pas la connaître



Un épithélium avec sa lame basale

Couches de la lame basale (De la plus superficielle à la plus profonde)	Cellule ayant formé le feuillet	Macromolécule caractéristique
Lamina rara (la plus superficielle)	Épithéliale	Laminine
Lamina densa (couche intermédiaire)	Épithéliale	Collagène de type IV
Lamina réticulée/reticularis (la plus profonde et la plus floue en MO)	Fibroblaste	Réticuline (= collagène de type III)

- **Lamina rara** → contact avec l'épithélium au-dessus,
- **Lamina reticularis** → contact avec le TC sous-jacent.

Comment observe-t-on la lame basale ?

Microscope optique (M.O.) standard	NON
M.O. + coupe ayant subi une coloration/ marquage	OUI (ex : coupe ayant subi un marquage laminine)
M.E.	OUI

B. Rôle de la lame basale

Il faut savoir que les épithéliums sont des **tissus innervés et NON-vascularisés**.

Cela signifie que dans l'épithélium on **ne trouve pas de vaisseaux sanguins** pouvant leur apporter les **nutriments**.

La **lame basale** va donc s'en charger. En effet la lame basale a différents rôles :

Elle agit comme **① un filtre** (d'ions, molécules, ...) pour garantir le **trajet des nutriments vers les cellules épithéliales**.

La lame basale représente également un **② support physique** pour l'épithélium, car elle garantit le **confinement cellulaire** (elle permet d'éviter que les cellules bougent partout → on veut que les cellules gardent leur localisation).

A cela s'ajoute le rôle de la lame basale en tant que **③ charpente**, car elle correspond à un **support** pour le tissu épithélial et car **elle guide la régénération cellulaire**.

Enfin, la lame basale agit comme un **④ réservoir pour des facteurs de croissance** (qui interviennent / sortent de la lame basale en fonction des besoins des cellules épithéliales).

⚠️ En pathologie cancéreuse : le franchissement de la lame basale par des cellules épithéliales qui sont en cours de transformation cancéreuse est un élément important dans la dissémination de ces cellules qui est elle-même à la base du processus métastatique des cancers.

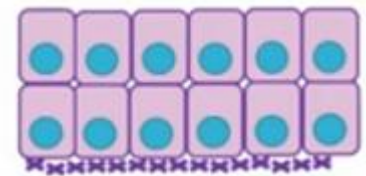
4) Les types d'épithéliums

On distingue deux types d'épithéliums : **l'épithélium de revêtement** et **l'épithélium glandulaire**.

Les épithéliums de revêtement peuvent être :

En contact direct avec l'extérieur de l'organisme par exemple :

- Epiderme
- Cornée, conjonctive (œil)

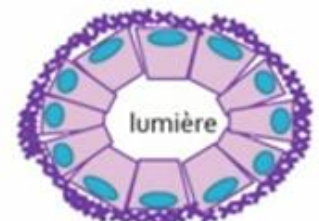

En contact avec toutes les cavités :

- **Ouvertes sur l'extérieur** : voies respiratoires, génitales, digestives
- **Fermées sur elles-mêmes** : système cardiovasculaire, cavités coelomiques (plèvre, péritoine, péricarde)

Les épithéliums glandulaires

Ces épithéliums respectent le **caractère jointif et juxtaposé** des cellules, mais ce qui les différencie des épithéliums de revêtement c'est leur **disposition** (ils sont ronds avec une lumière centrale) et leur capacité de **produire et sécréter des substances** (on le verra dans le prochain cours sur l'épithélium).



Les épithéliums de revêtement

1) Classification

Pour identifier les différents types d'épithélium, il est nécessaire de tenir en considération **3 critères** :

- ① Le **nombre** de couches cellulaires
- ② La **forme des cellules** superficielles (donc celles en contact direct avec la lumière)
- ③ La **différenciation apicale** (particularité morphologique de la cellule au contact de la lumière)

① LE NOMBRE DE COUCHES



Un épithélium simple

L'EPITHELIUM SIMPLE

MORPHOLOGIE

Un épithélium formé par une seule couche de cellules est dit **unistratifié/monostratifié/simple**. Toutes les cellules constituant l'épithélium simple sont à la fois en contact avec **la lumière et la lame basale**.

De plus, vous pouvez bien voir la **polarité des cellules**, à travers leurs noyaux qui se placent au sein du pôle basal.

FONCTION

L'épithélium simple permet **un échange** maximisé entre la zone apicale et les éléments sous la lame basale.



Un épithélium pluristratifié

L'EPITHELIUM PLURISTRATIFIE

MORPHOLOGIE

Un épithélium formé par plusieurs couches de cellules est dit **pluristratifié/ stratifié**.

Dans ce cas :

Une seule couche cellulaire est à **contact de la lumière** (la couche la plus superficielle), et **une autre couche** est directement à **contact de la lame basale**.

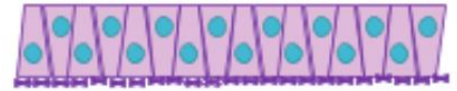
Dans ce type d'épithélium aussi, on observe **la polarité des cellules**.

FONCTION

L'épithélium stratifié occupe un rôle de **protection et de barrière** au sein de l'organisme.

C'est le cas de l'épiderme qui via ses couches cellulaires agit :

- comme **une barrière contre les microorganismes**
- comme **protection contre des contraintes mécaniques** (ex : frottements).



Un épithélium pseudostratifié

L'ÉPITHELIUM PSEUDOSTRATIFIÉ

MORPHOLOGIE

Il existe un autre type d'épithélium particulier : l'épithélium **pseudostratifié**.

Si on l'observe au M.O., cet épithélium donne l'impression d'être composé par plusieurs couches cellulaires parce que les noyaux se disposent selon plusieurs niveaux, les **noyaux apparaissent étagés** (ils ne sont pas tous au pôle basal).

Pourtant, toutes les cellules constituant cet épithélium sont à la fois en contact avec **la lumière et la lame basale**.




Il ne s'agit ni d'un épithélium stratifié ni d'un épithélium simple : c'est bien un épithélium **pseudostratifié**.

FONCTION

L'épithélium pseudostratifié, via sa structure, permet une **adaptation des volumes des cavités** (=de la lumière).

Un exemple est l'**épithélium de la vessie**, qui modifie la disposition de ses cellules en fonction de la quantité d'urine accueillie.

② LA FORME DES CELLULES

<p>PAVIMENTEUSE (PLATES/ PAVES) Elles sont toutes plates comme des pavés. Les cellules sont plus larges que hautes ET le noyau est allongé dans le sens de la largeur.</p>	
<p>CUBIQUE Celles-ci sont à peu près aussi hautes que larges. Le noyau n'est pas aplati mais arrondi.</p>	
<p>CYLINDRIQUE Ces cellules sont plus hautes que larges. Le noyau se situe au 1/3 inférieur de la cellule.</p>	

③ LA DIFFÉRENTIATION APICALE

C'est au contact de la lumière que la cellule épithéliale subit sa **différenciation** dans le but d'exercer **sa fonction principale** (de sécrétion, de protection...).

Donc c'est le **pôle apical** qui subit des **variations morphologiques** qui donnent la fonction aux cellules. Pour les épithéliums de revêtement, les principales différenciations apicales sont :

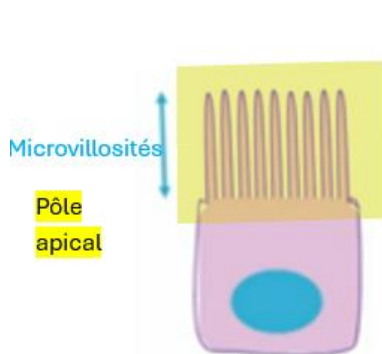
- Les microvillosités

ET

- Les cils vibratiles

A) LES MICROVILLOSITES

Ce sont des **replis fins et nombreux** de la membrane **apicale**, permettant **d'augmenter la surface d'échange** (rôle dans l'**ABSORPTION**) entre la **cellule et la lumière**.



Il en existe 4 types :


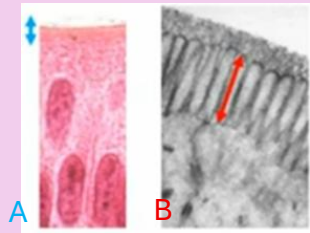
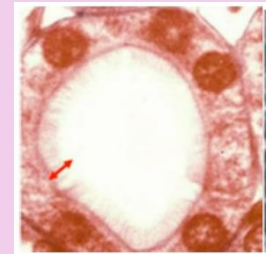
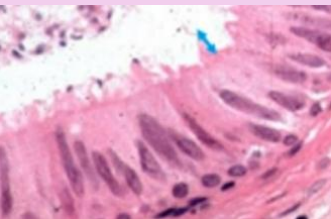
- Microvillosités banales
- Plateau strié
- Bordure en brosse
- **Stéréocil**



I KNOWWW !! PITIE !!! Ça porte à confusion mais retenez bien que :

STEREOCIL = MICROVILLOSITE

STEREOCIL ≠ CILS VIBRATILES

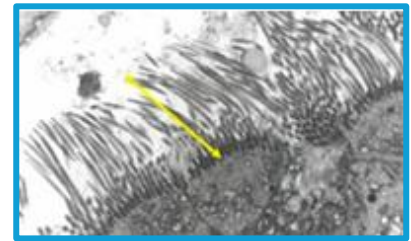
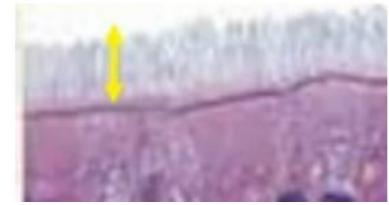
Type de microvillosité	Observation au microscope	Localisation	Forme
Microvillosités banales 	Visible QU'EN ME	Présentes dans les cellules épithéliales sécrétrices (Revêtement et glandulaire)	Elles n'ont PAS d'organisation propre et PAS de particularité morphologique
Plateau strié 	Visible en MO (la coupe A) et ME (la coupe B)	Situées au pôle apical des entérocytes (cellules de l'intestin) ◇ Rôle d'absorption des nutriments	Microvillosités les plus denses disposées régulièrement et parallèlement. ➤ Surface d'échange optimale
Bordure en brosse 	Visible en MO	Sur le revêtement des tubules contournés proximaux du rein. ◇ Rôle de réabsorption massive de composants de l'urine primitive	Microvillosités denses (longues) mais MOINS régulières. ➤ Capacité d'échange importante
Stéréocil 	Visible en MO	Présente dans l'épididyme (AGM). ◇ Rôle de production de liquide de survie et de maturation pour les spermatozoïdes.	Microvillosités longues et flexueuses

B) CILS VIBRATILES

Les cils vibratiles jouent un rôle dans le **déplacement ACTIF du contenu de la lumière**. Ils n'ont pas de fonction d'absorption.

Si observés au **ME**, les cils vibratiles présentent un aspect en **ultrastructure doté** :

- D'une **architecture complexe** de **tubules** (→ composants du cytosquelette cellulaire).
- De **mitochondries** (souvent visibles à l'apex de la cellule), fournissant **l'énergie** pour garantir le mouvement des tubules.

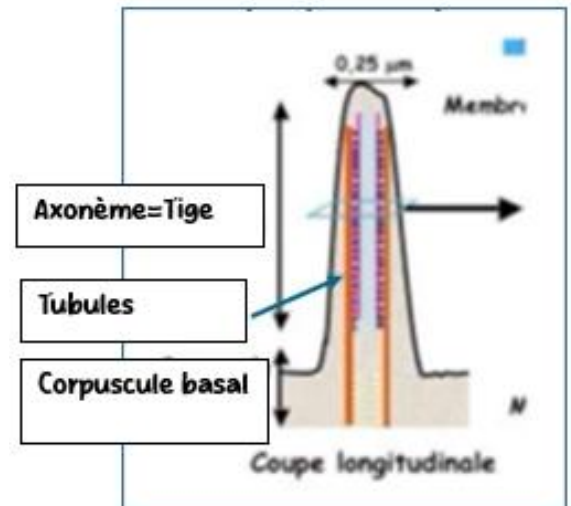


Structure d'un cil vibratile :

Tige ou axonème = qui est entouré d'une membrane cellulaire contenant **9 paires de tubules** (=doublets) **périphériques** et **1 paire centrale**.

On a donc 9 doublets périphérique et 1 doublet central.

Corpuscule basal = contenant **9 triplets de tubules** **périphériques** (**PAS de pair central++**).



La tige produit **SON PROPRE MOUVEMENT** par les différents alignements de microtubules qui provoquent l'inflexion du cil.

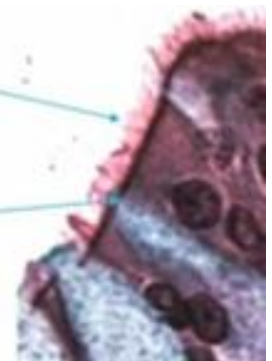
Le mouvement cohérent et synchrone de tous les cils (à la surface de la cellule épithéliale ciliée), **pousse le contenu luminal dans le même sens**.

En MO, les **tiges sont visibles à l'apex** et il est **difficile de les distinguer des microvillosités**.

La **seule chose** qui nous **permet de différencier** les **cils et les microvillosités** est **la ligne des corpuscules basaux**. Cette ligne est **caractéristique des cellules ciliées !!**

Aspect en microscopie optique : les tiges sont visibles à l'apex.

La « **ligne des corpuscules basaux** », densification du cytoplasme à l'apex de la cellule provoquée par la densité en corpuscules basaux forme une barre très reconnaissable.



1) Les dispositifs de jonction

Les cellules épithéliales ont comme particularité de présenter des **dispositifs de jonction**. Il s'agit de systèmes qui vont établir un fort lien entre deux cellules et qui vont assurer :

- **La cohérence entre les cellules** soumises aux mouvements (ex : péristaltismes, circulation des fluides) et **l'ancrage à la lame basale**.

- **L'étanchéité** entre le **domaine latéro-basal** (en contact avec l'intérieur, régulé par le contrôle homéostatique de l'organisme) **et le domaine apical** (en contact avec le milieu extérieur/cavités).



REMARQUE IMPORTANTE : Les dispositifs de jonction ne sont **pas restreints** aux cellules épithéliales : on peut également les trouver au sein d'autres types de cellules.

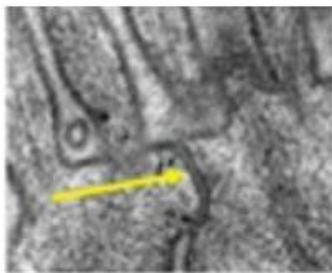
Il existe 3 types de jonctions (visibles uniquement en ME) :

- Jonctions **ÉTANCHES** (=serrées)
- Jonctions **D'ANCRAGES**
- Jonctions **COMMUNICANTES** (gap junction)

1 LES JONCTIONS ETANCHES

Synonymes : jonctions imperméables, jonctions serrées, tight junctions, zonula occludens

Distinction



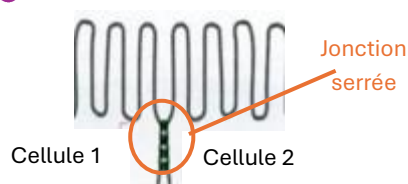
Il s'agit **du seul** système de jonction **directement en contact avec le domaine apical**.

Elles forment un **anneau continu**, une ceinture, à la **périphérie** de la cellule (=les molécules impliquées dans la mise en place de la jonction ne proviennent pas du centre de la cellule) : **entre le domaine apical** et le domaine **latéro-basal**.

Morphologie /ultrastructure

Disparition de l'espace intercellulaire
(Vu que c'est vraiment très serré !)

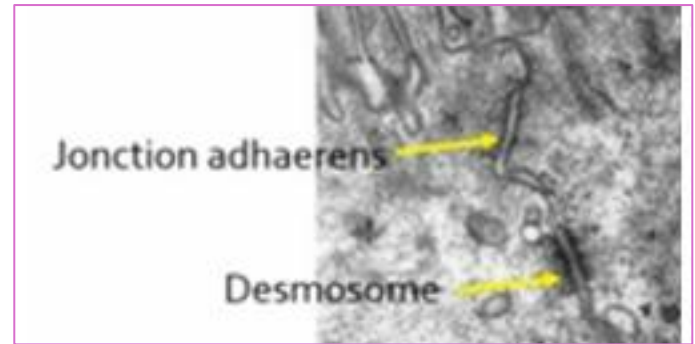
Histologie moléculaire



Des protéines membranaires (dont **l'occludine**), provenant des deux cellules en contact, **s'engrènent et forment des crêtes** à la surface de la cellule : **les crêtes jonctionnelles** (→ferment l'espace intercellulaire).

② LES JONCTION D'ANCRAGE

Les jonctions d'ancrages assurent **la solidité**, **l'ancrage** des cellules, **les unes aux autres ET à la lame basale sous-jacente**. Il y en a 2 types :



A) Jonctions et macula adhaerens

<p>Distinction</p>	<p>Jonction = ceinture continue sur le pourtour de la cellule sous la jonction étanche.</p> <p>Macula = disque localisé à la surface cellulaire permettant l'ancrage à la lame basale.</p>
<p>Morphologie /ultrastructure</p>	<p>Persistance de l'espace intercellulaire.</p> <p>Epaississement des membranes cellulaires en regard.</p>
<p>Histologie moléculaire</p> <p>Cellule 1 Cellule 2</p> <p>Complexe de jonction Actine</p> <p>Jonction adhaerens</p>	<p>Molécules d'adhérence transmembranaires : cadhérines</p> <p>Ancrage intracytoplasmique sur l'actine (cytosquelette) par l'intermédiaire d'alpha-actinine</p>

B) Desmosomes/hémidesmosomes

<p>Distinction</p>	<p>Desmosome = disque localisé à la surface cellulaire permettant l'ancrage entre deux cellules. Localisations possibles sur toutes les faces latérales de la cellule épithéliale</p> <p>Hémidesmosome = disque localisé à la surface cellulaire permettant l'ancrage à la lame basale. Situé à la face basale de la cellule</p>
<p>Morphologie /ultrastructure</p>	<p>Persistance de l'espace intercellulaire</p> <p>Epaississement des membranes cellulaires en regard</p>
<p>Histologie moléculaire</p> <p>Filaments intermédiaires</p>	<p>Molécules d'adhérence transmembranaires : Cadhérines desmosomales</p> <p>Ancrage intracytoplasmique sur les filaments intermédiaires (cytosquelette) par l'intermédiaire des protéines de la plaque (desmoplakine et plakoglobine)</p>

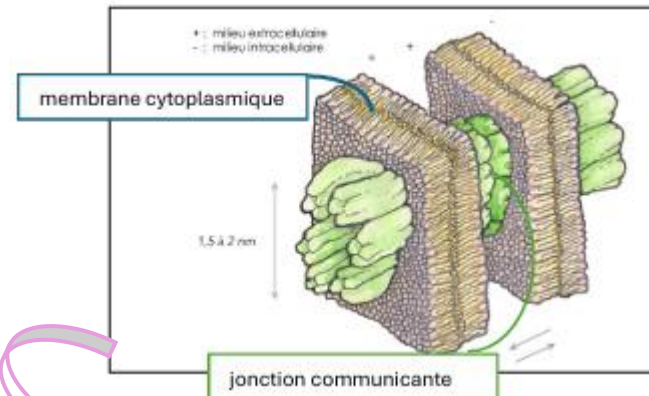
3 LES JONCTION COMMUNQUANTES

Morphologie /ultrastructure

Identique aux jonctions étanches+++ donc **disparition de l'espace intercellulaire SANS** épaissement des membranes cellulaires en regard

Histologie moléculaire

Les molécules disposent **du passage direct d'un cytoplasme à l'autre** par des **chenaux** (=passage = canal) formés de protéines de la famille des **connexines**



Juste un + (pas à savoir) : Le schéma ci-joint ressemble à un « sandwich » au sein duquel « le pain demi » correspond aux **membranes cytoplasmiques** des deux cellules, et « l'asperge » les traversant correspond à la **jonction communicante**. Le rôle de cette jonction est de permettre la **communication entre les cytoplasmes des deux cellules**.

Cytokératine

Les **cytokératines** sont un des composants moléculaires majeurs : les **cytokératines** constituent les **filaments intermédiaires du squelette** de toutes les cellules épithéliales.

Par marquage avec un **anticorps anti-cytokératine**, on identifie à coup sûr **l'origine épithéliale d'une cellule** (implications en pathologie).

Si on cherche à identifier **l'origine d'un cancer**, on marque la coupe de tissu avec un **anticorps anti-cytokératine**, ainsi **si on distingue la cytokératine**, on sait que **le cancer est d'origine épithéliale**.

Cytokératine : élément constant dans les cellules EPITHELIALES

Kératine : au niveau de la couche superficielle de l'EPIDERME

TABLEAU DETAILLE

Organes à contact avec l'extérieur	Caractéristiques de l'épithélium
Epiderme	Pavimenteux Stratifié Couche de kératine en superficie
Organes soumis à une protection mécanique (Ex : Bouche, œsophage, rectum, vagin...)	Pavimenteux Stratifié Absence de kératine
Organes soumis à une protection chimique (Ex : Estomac)	Prismatique Simple Cellules à mucus
Organes assurant l'absorption digestive (Ex : intestin)	Prismatique Simple Cellules à plateau strié/ cellules à mucus
Arbre respiratoire	Prismatique Pseudostratifié Cellules ciliées/ cellules à mucus
Arbre urinaire	Polymorphe Urothélium

Cavités fermées	Caractéristiques de l'épithélium
Vaisseaux	Pavimenteux Simple
Cavités coelomiques	Pavimenteux Simple

Précision de la prof sur le tableau :

Kératine : couche la plus superficielle de l'épiderme constituée de cellules mortes. Ce n'est pas une différenciation apicale.

Protection mécanique : protection de type physique pour des organes soumis au: contact avec des solides, contact avec des températures variées....

Les épithéliums de protection chimique sont des épithéliums prismatiques simples. Ces épithéliums sont constitués **uniquement de cellules à mucus** (dont le cytoplasme apparaît très clair du côté de la lumière).

Cette protection chimique : est spécifique de l'estomac (protège des sécrétions acides)↑.

Urothélium : anciennement dénommé épithélium polymorphe sur la morphologie des cellules, de toutes formes, paraissant ou non atteindre la lumière. Épithélium spécialisé dans ses possibilités de distension (vessies) et d'étanchéité (toxines concentrées dans les voies urinaires).

TUT'HELP : Le tableau peut faire peur mais en réalité il s'agit d'informations qu'on a vu tout au long du cours.

Par exemple, l'absorption digestive est assurée par un **épithélium simple** car ceci **maximise les échanges** entre la cellule et la lumière. De plus on sait que les cellules intestinales sont dotées d'un **plateau strié** car ceci joue un rôle dans **l'absorption des nutriments**.