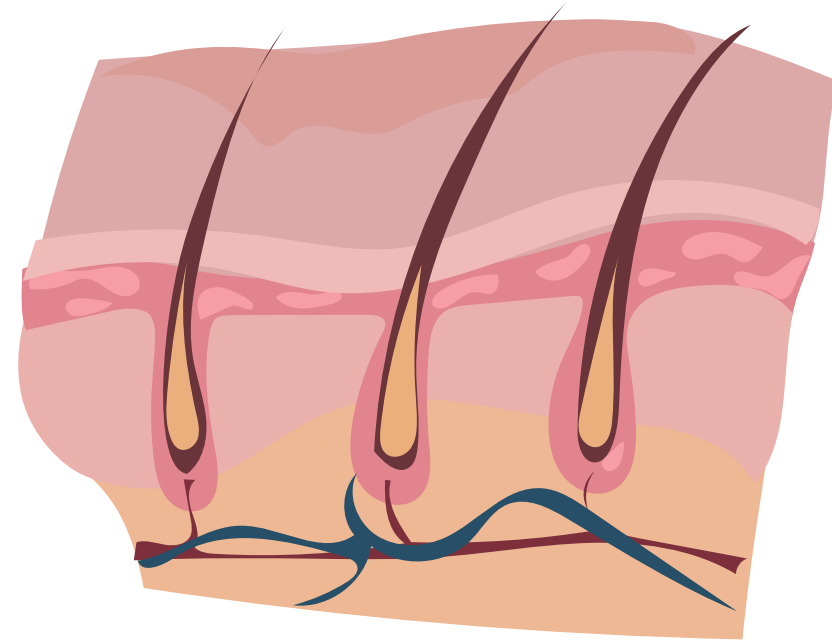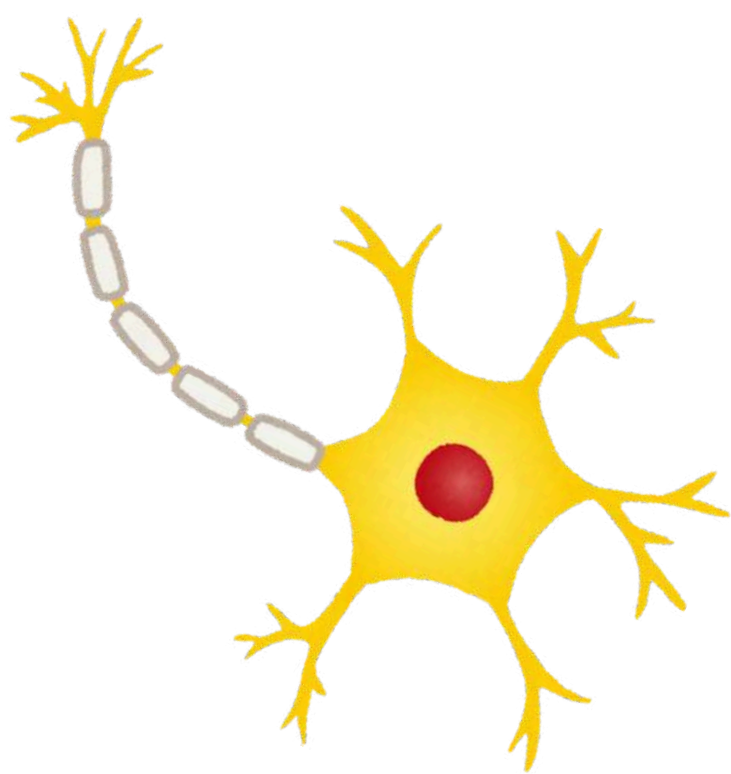


## Anatomie générale : Téguments et organes de recouvrements



COUCOU MES VIESSSSSSS,

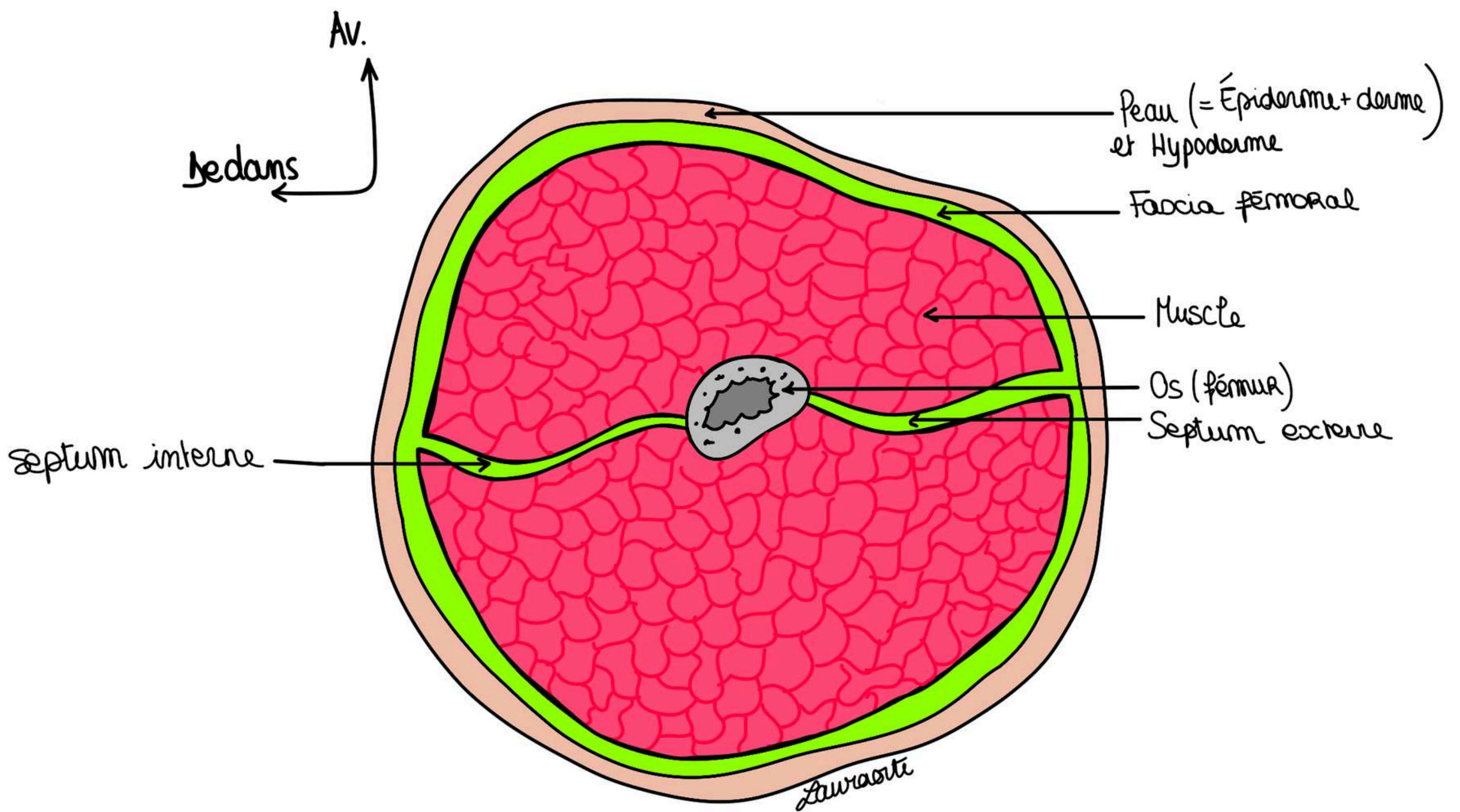
voici mon deuxième cours, vous verrez c'est un cours assez chill qui fait beaucoup de liens avec les autres cours d'anat voir même les autres matières

C'est un cours qui tombe très très peu (dommage car il est intéressant) mais rien n'est perdu car ça vous servira pour la P2 et même pour les autres années....comme il ne tombe pas beaucoup ne vous prenez pas la tête à l'apprendre pendant des heures, vous verrez qu'en quelques lectures ça rentrera !!! et surtout avec de la visualisation sur les schémas !!! j'ai repris le texte de ma vieille clem (coeur sur toi si tu passes par là) et je vous ai refait les schémas by myself, j'espère que ça vous plaira, à la moindre incompréhension goooo forum !!!! courage mes superstarrrrrs

# I. Définitions

La description de la peau varie selon les régions mais de manière générale on retrouve de l'extérieur vers l'intérieur :

- **peau**
- **toile sous-cutanée (hypoderme)**
- **fascia profond**



**Schéma : coupe transversale de la cuisse**

Lorsque l'on procède à une coupe transversale d'un membre on retrouve :

- **L'os** au centre
- Le **septum interne et externe** (interne et externe c'est par rapport auquel est en dedans/en dehors, par exemple ici c'est parce qu'on est sur une cuisse gauche)
- Le **fascia fémoral** qui entoure les **loges musculaires de la cuisse**
- Les **loges musculaires antérieure et postérieure**

Si on zoom un peu plus on retrouve :

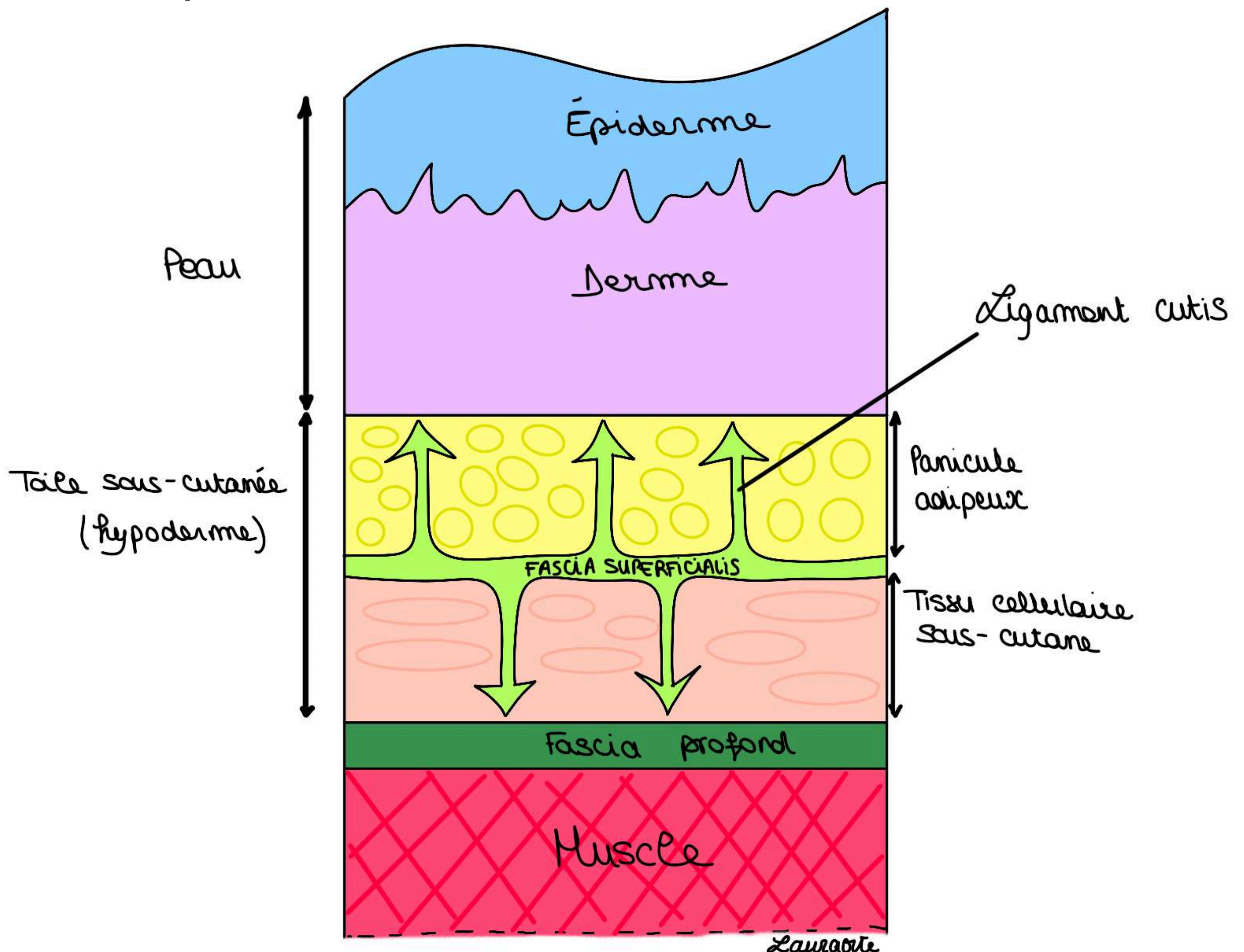
En **superficie** : la **peau** qui est formée de **2 parties** :

- **l'épiderme**, partie la plus superficielle, **d'origine ectoblastique**, il s'agit d'un **épithélium pavimenteux pluristratifié kératinisé**
- le **derme**, en profondeur de la peau, **d'origine mésoblastique**, il s'agit d'un **tissu conjonctif appelé chorion**

En dessous de la peau, la **toile sous cutanée** ou **hypoderme** est divisée en deux par le **fascia superficialis** :

- le **panicule adipeux/graisseux**, le plus **superficiel** (formé de différents **éléments gras**) permet la **mobilisation rapide de l'énergie** (c'est cette couche qui fond lorsqu'on perd du gras)
- le **tissu cellulaire sous cutané**, plus **profond** (gras aussi) il s'agit d'une sorte de coffre fort de l'organisme : il faut un amaigrissement très important pour entraîner sa diminution

Le **fascia superficialis** sépare alors ces deux parties et émet des **ligaments** allant du **derme** jusqu'au **fascia profond**. Il est très bien visible dans certaines parties du corps comme le **membre inférieur** ou la **partie basse du tronc**.



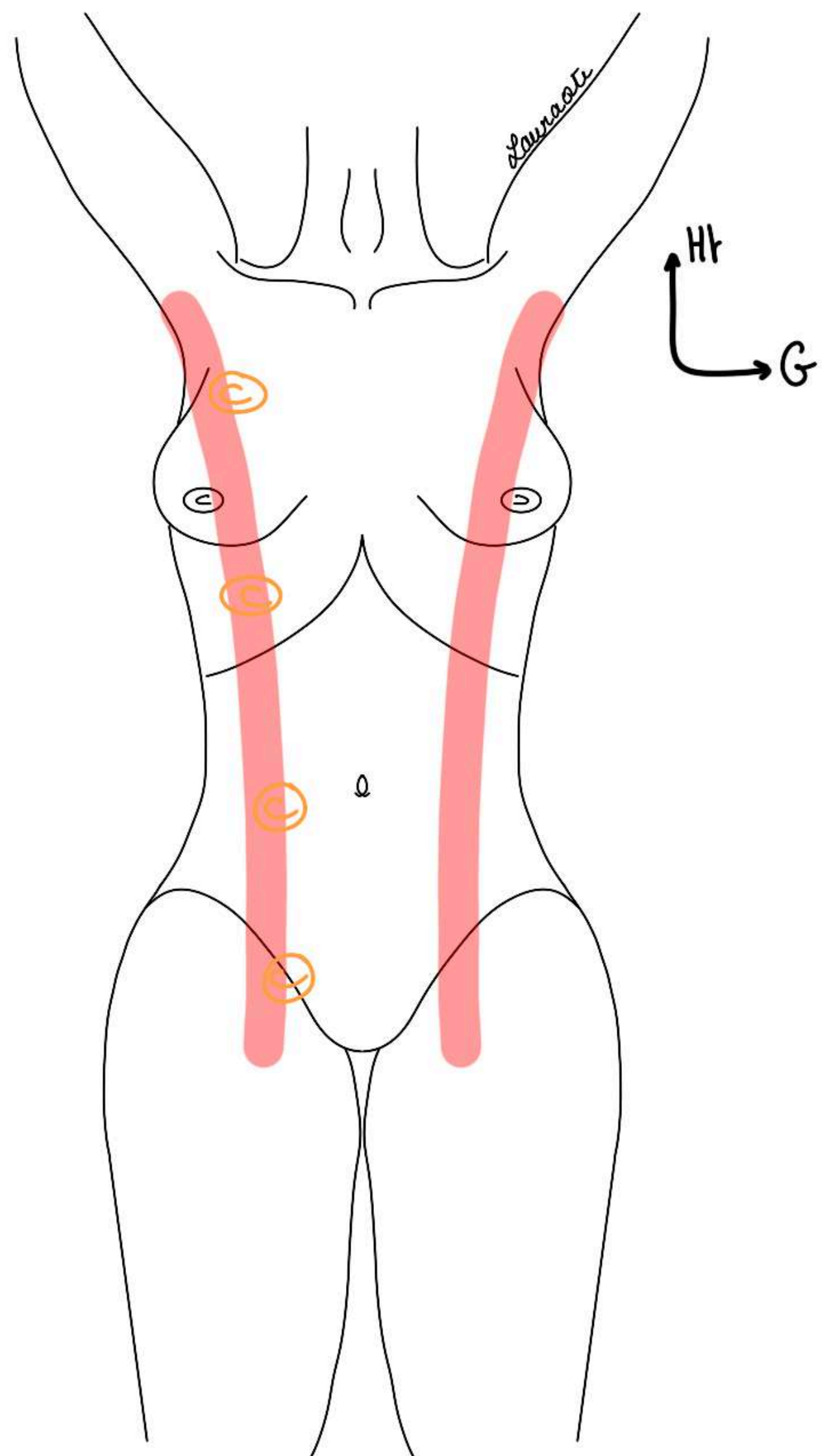
## II. Fonctions du revêtement cutané

### 1) Le revêtement cutané a plusieurs fonctions :

- **protection**
- **émonctoire** grâce aux glandes de la peau : **sudoripares et sébacées** (transpiration et production de sébum)
- **thermorégulation** : la peau est une chemise que vous a donné votre maman, par son rôle de **protection** et le rôle des glandes sudoripares elle **régule votre température**
- **allaitement** : grâce à la **glande mammaire** qui est une glande cutanée
- **toucher** : grâce aux **organes tactiles** qui se trouvent au niveau de la peau

### 2) Organogenèse du sein :

- la **glande mammaire** a une **origine ectodermique**
- elle est issue de la **ligne de lait** : elle apparaît à la surface du tronc chez l'embryon et part **du creux axillaire jusqu'au trigone fémoral**
- c'est un **épaississement bilatéral transitoire de l'ectoblaste** qui disparaît très rapidement chez l'Homme, mais que l'on peut retrouver chez d'autres mammifères
- chez la **femme**, tout va régresser sauf la partie qui va donner le sein
- chez **l'homme** c'est pareil mais le sein va rester **atrophique**
- chez les animaux, elle va donner une **certaine quantité de mamelles**



### POINT PATHO :

Cette ligne est importante à connaître car il peut persister des **seins surnuméraires** sur son trajet.

Le plus fréquent est le **sein surnuméraire en dessous du sein naturel** (on peut quand même en retrouver sur tout le chemin de la ligne de lait, même à la racine de la cuisse). Ces seins peuvent présenter les mêmes pathologies que la véritable glande mammaire adulte.

**Le tutorat est gratuit. Toute vente ou reproduction est interdite.**

### 3) Anomalies du développement cutané :

- la **dystrophie unguéale** (malformation des ongles)
- les **taches de vin** qui sont des **hémangiomes capillaires** (malformation capillaires liées à une prolifération capillaire)
- **l'albinisme** qui est une **anomalie des mélanocytes**
- la **gynécomastie** qui est une **anomalie du développement de la glande mammaire** (=hypertrophie du tissu mammaire chez l'homme)
- Les **seins surnuméraires**

## III. Description générale de la peau

### 1) La surface cutanée

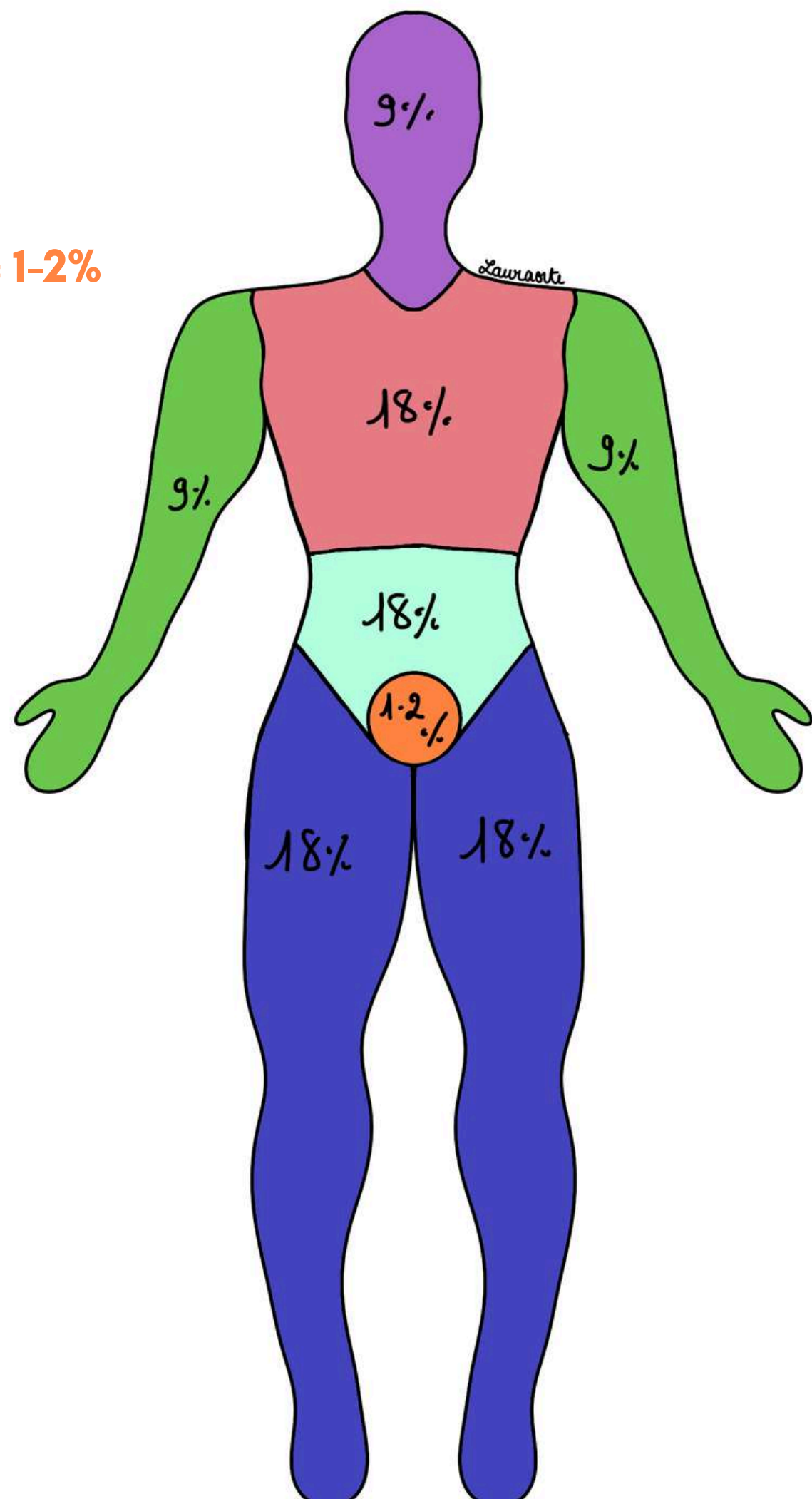
Il est important de connaître la surface cutanée lorsque l'on soigne les **grands brûlés**.

- la peau d'un individu fait entre **1,5 et 2m<sup>2</sup> de surface**

Pour connaître cette surface on utilise la règle très connue des **9 de Wallace** (c'est vraiment important de la connaître car en clinique c'est celle qui est utilisée).

La règle des **9 de Wallace** est valable **uniquement chez l'adulte** :

- **membre supérieur = 9%**
- **tête et cou = 9%**
- **membre inférieur : 9x2 =18%**
- **hémi-tronc = 18% donc tronc entier = 36%**
- **organes génitaux externes et le périnée = 1-2%**

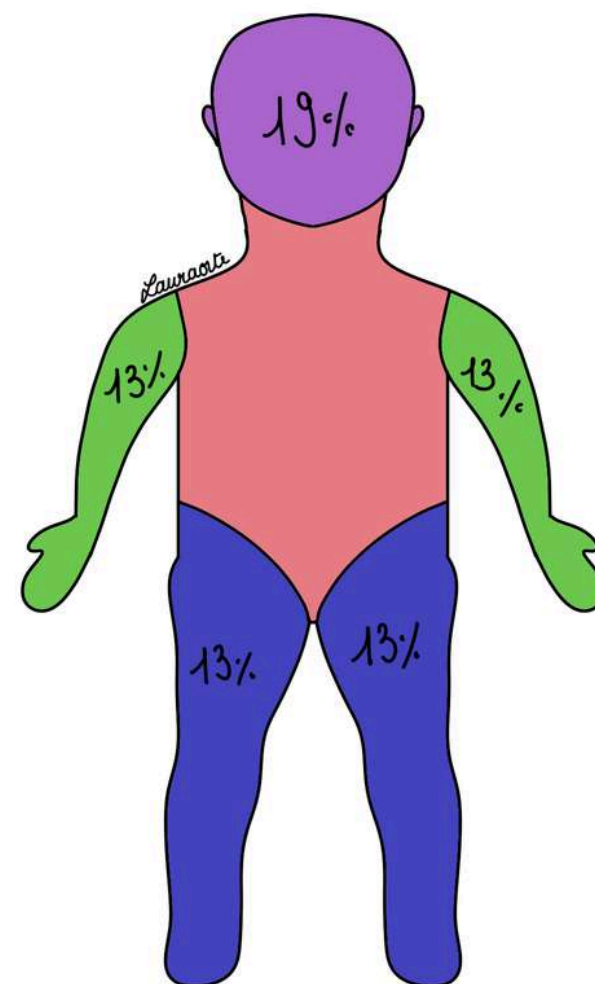


**Le tutorat est gratuit. Toute vente ou reproduction est interdite.**

Grâce à la règle des 9 de Wallace, on arrive par logique à reconstruire les différentes surfaces cutanées.

Cette règle des 9 de Wallace **ne s'applique pas** chez l'enfant :

- on estime à **19%** la surface de la **tête et du cou**
- et à **13%** la surface **d'un membre**



Lorsqu'il s'agit d'un grand brûlé avec une grande surface cutanée atteinte, son pronostic est beaucoup moins favorable que si une petite surface cutanée est atteinte (**plus il y a de surface atteinte plus le pronostic est mauvais**).

## 2) La couleur de peau

La **couleur de la peau** varie en fonction de la race de l'individu. Nous sommes tous des **Homo Sapiens**, à l'intérieur **tous les Hommes sont pareils** mais **la couleur de peau est variable**. Il existe des races blanches, noires, jaunes, et des intermédiaires chez les métisses.

- Après la puberté, les **organes génitaux externes** et **l'aréole des seins** deviennent plus pigmentés que chez l'enfant.
- Les régions **palmaires et plantaires** ne sont pas ou sont **très peu pigmentées**, quelle que soit la race de l'individu.

## 3) L'épaisseur de la peau

L'épaisseur moyenne de la peau est de **1 à 2mm**.

Elle est plus importante lorsque la peau est soumise à des contraintes mécaniques importantes et fréquentes :

- les **mains du travailleur qui s'hypertrophient** comme un gant de protection
- **genoux du carreleur qui s'hypertrophient**
- **plante de pieds de ceux qui marchent pieds nus** forment une semelle de protection

Il y a une **adaptation de l'épiderme** aux contraintes mécaniques.

D'autre part, la peau est plus épaisse au niveau des régions :

- **crâniale**
- **dorsale**
- **plantaire**

Et plus fine au niveau des :

- **paupières**
- **organes génitaux externes**

La peau est plus fine chez **l'enfant**, le **vieillard** et la **femme**.

**Le tutorat est gratuit. Toute vente ou reproduction est interdite.**

#### 4) Les replis cutanés

A la surface de la peau on peut distinguer :

- les **poils, pores** et **glandes cutanés**
- des **sillons**

Parmi ces sillons on a :

Des **sillons de structures** : exemple : le sillon inter-fesier entre les masses droit et gauche des muscles glutéaux qui sont très volumineux

Des **sillons de mouvement** :

- Exemple : le **sillon nasogénien** qui est à la base un sillon de structure mais qui crée et se développe au cours de la vie grâce aux mouvements de la bouche. Il part du nez et il va jusqu'au menton
- Exemple : Il y a des petites fosses comme la fosse canine, des fossettes comme la fossette du menton
- Exemple : Les sillons de part et d'autre de l'oeil, qui formeront des rides ou les rides frontales qui sont dues à la contraction des muscles peauciers
- Exemple : Les crêtes cutanées, notamment les crêtes de la paume de la main et surtout de la pulpe des doigts, qui portent le nom de **dermatoglyphes** et sont des éléments d'identité judiciaire très importants puisqu'ils sont propres à chaque individu

## IV. Annexes de la peau

Les annexes sont : poils, cheveux, ongles, glandes cutanées (sébacées, sudoripares et mammaires) et les muscles peauciers (qui remplacent le fascia superficiel au niveau de la face et de la gorge).

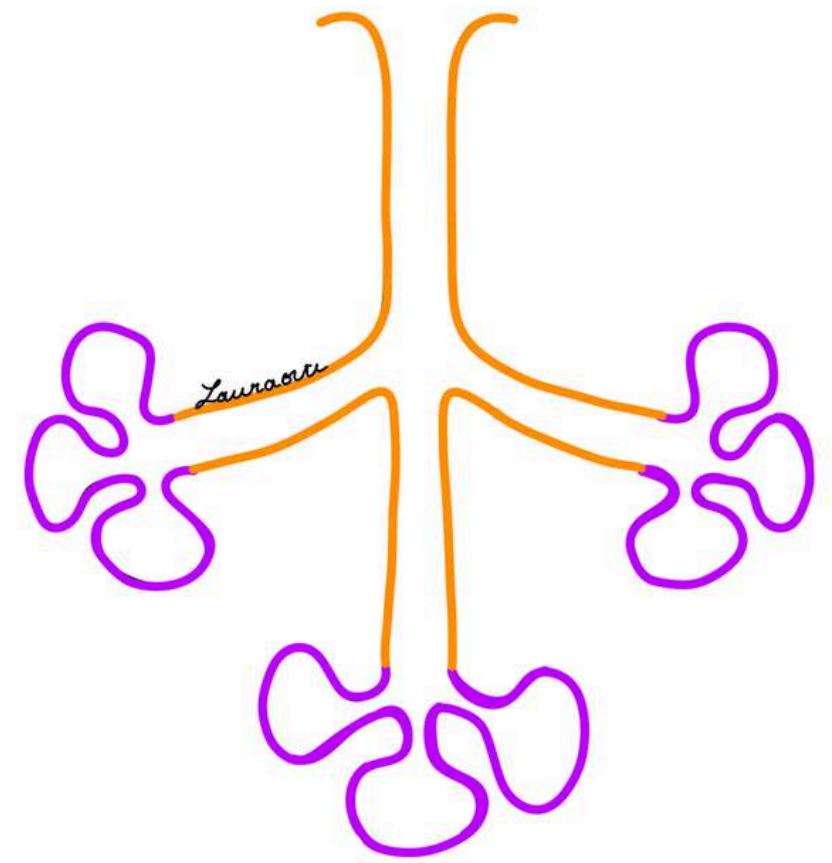
**PATHOS :**

- **L'infection des glandes sébacées** chez les jeunes : par le propionibactérie acnés va donner **l'acné**
- **L'infection de la tige et de la racine du poil** : dans l'immense majorité des cas par le **staphylocoque doré**, va donner le **furoncle** et **l'inflammation** des glandes sudoripares de l'aisselle, ça s'appelle **l'hydrosadénite**

## 1) La glande mammaire

La glande mammaire est une **glande exocrine tubulo-alvéolaire**, c'est la **glande de la lactation**.

### Schéma du mode d'excrétion d'une glande tubule-alvéolaire

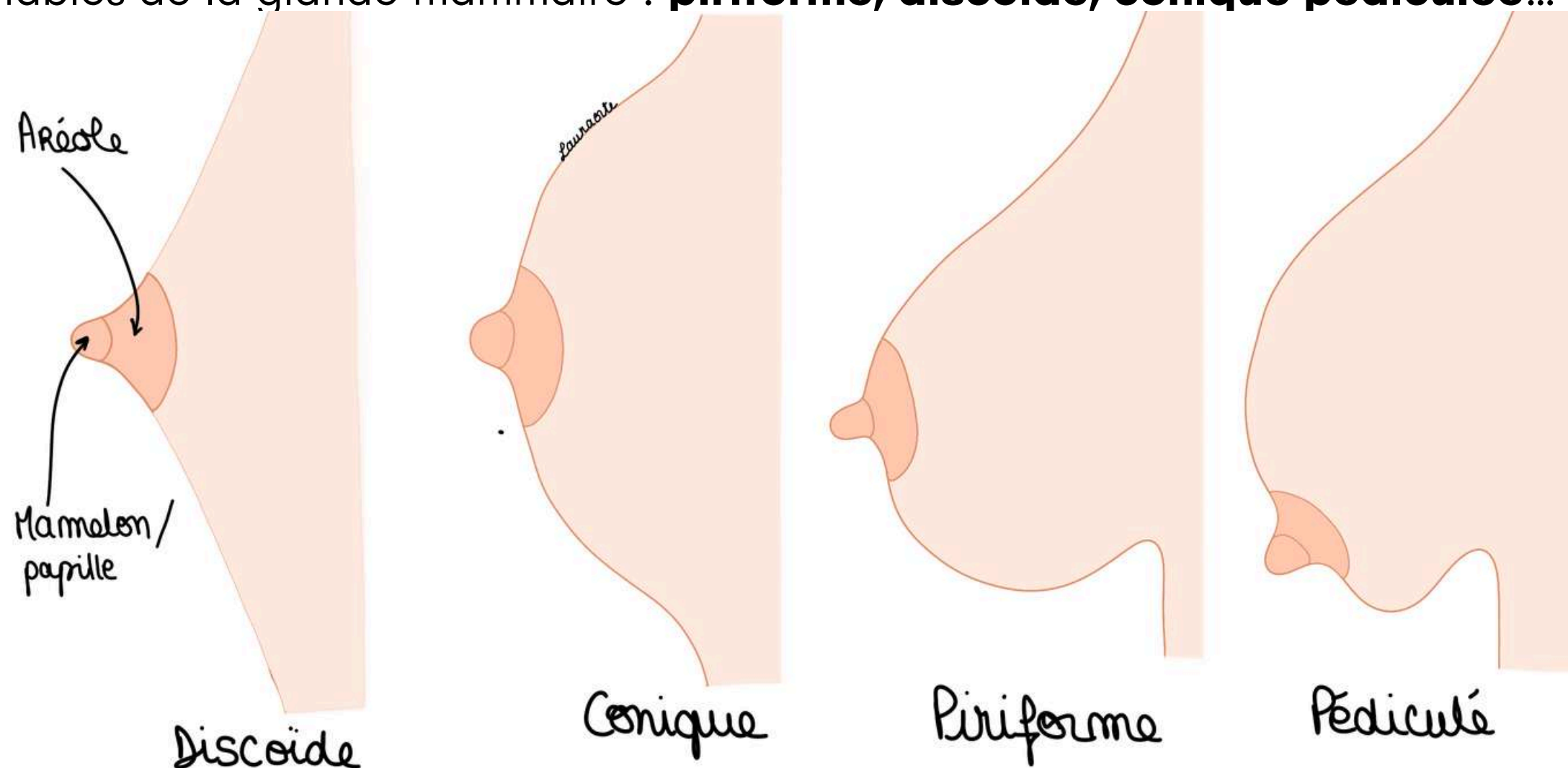


La glande mammaire :

- se développe chez la femme à partir de la **puberté**
- subit une **involution graisseuse** chez la femme à la ménopause
- reste atrophique chez l'homme
- est soumise à des pathologies importantes, infectieuses mais aussi tumorales (cancer du sein qui se développe très fréquemment)

Du fait de la fréquence de ce phénomène de cancérisation, on va aborder quelques détails sur la glande mammaire :

Formes variables de la glande mammaire : **piriforme, discoïde, conique pédiculée...** etc



La glande est entourée par une **enveloppe cutanée**

- **Glande + enveloppe cutanée = sein**
- La peau du sein est en général **glabre** (= sans poils)

On décrit : (de l'extérieur vers l'intérieur)

- **L'aréole mammaire**, foncée (rappel : fonce avec la puberté)
- **Le mamelon** (ou papille), au centre de l'aréole

La papille est perforée de petits orifices pratiquement invisibles à l'œil nu, cet endroit s'appelle **l'aire criblée de la glande mammaire**.

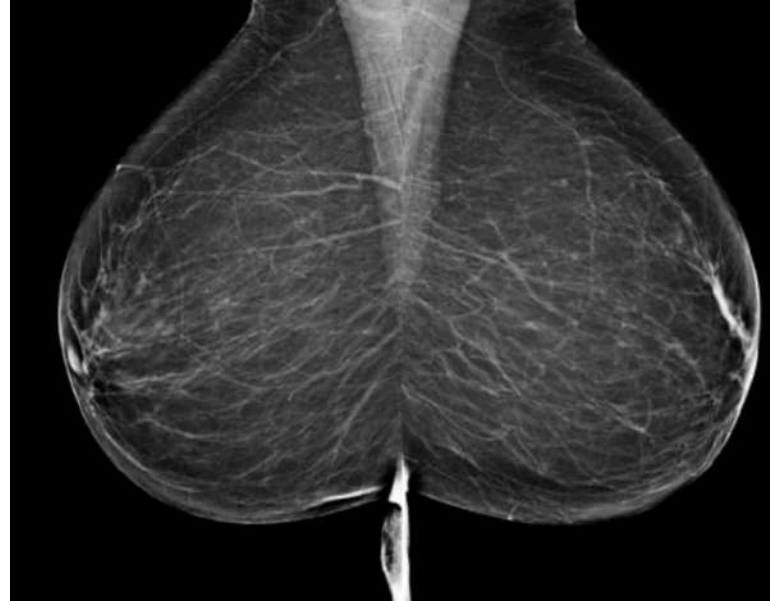**Le tutorat est gratuit. Toute vente ou reproduction est interdite.**

La glande mammaire est dans une sorte de "chaussette".

**Sur une coupe sagittale du sein on retrouve :**

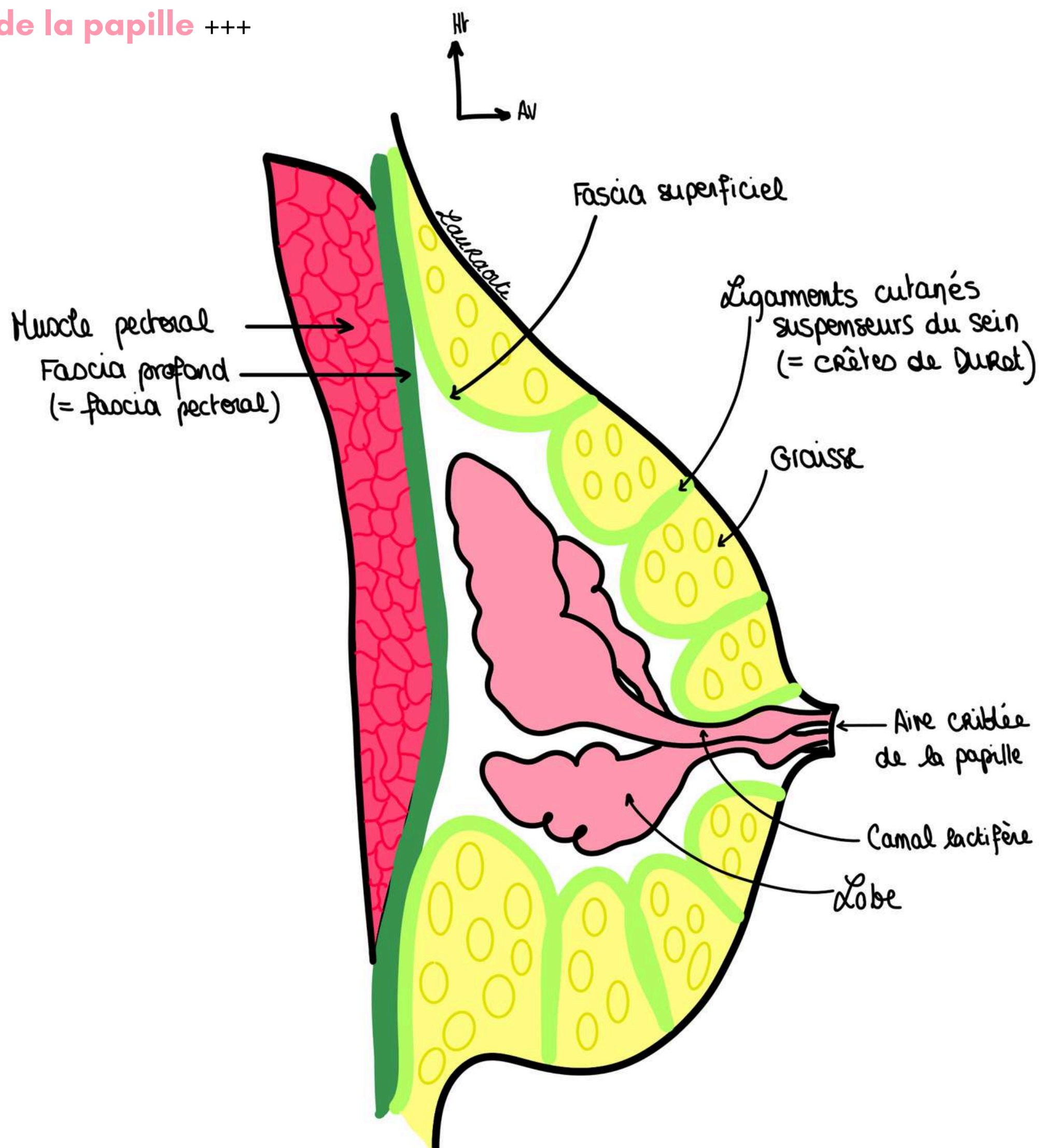
- en **profondeur** le **fascia profond de la région (fascia pectoral)** et le **fascia superficiel** qui va former une chaussette ligamentaire à la glande et qui est caractérisée par ses **ligaments cutanés** qui vont s'amarrer à la peau du sein formant les **ligaments suspenseurs du sein**

Ceci a une certaine importance car ils sont responsables des **crêtes de Duret** visibles à la **mammographie**, cela donne un **aspect étoilé** :



- en **superficie** : cette **glande** est entourée par de la **graisse de remplissage**, de plus en plus importante avec le vieillissement de la femme
- à la ménopause, la glande subit une **involution graisseuse**

La glande mammaire est formée de **15 à 20 lobes** qui s'abouchent par des **canaux lactifères** à **l'aire criblée de la papille** +++



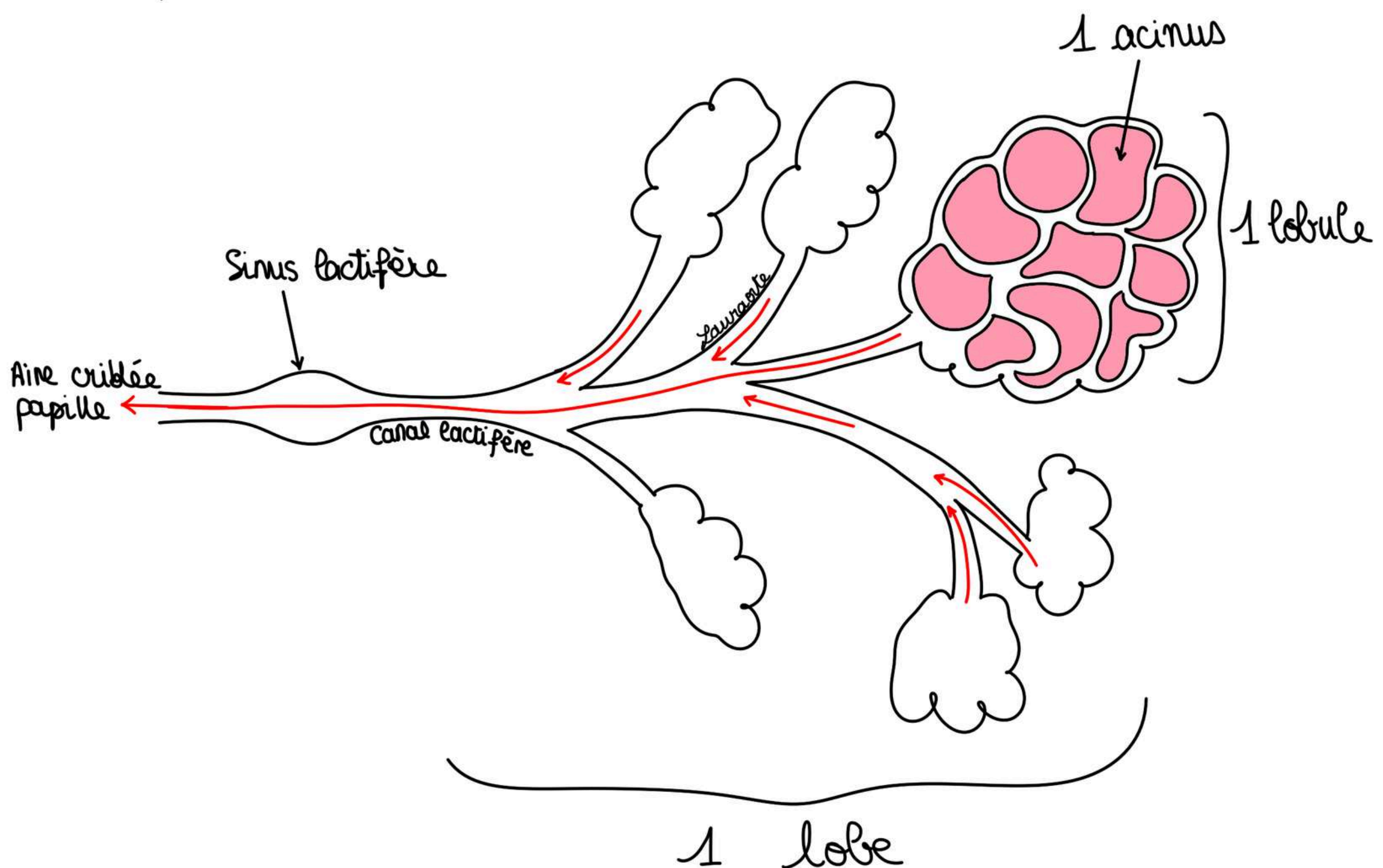
### Le lobe de la glande mammaire est constitué :

- de plusieurs lobules
- d'un **canal excréteur** : le **canal lactifère**
- dans sa partie distale le canal lactifère présente une **dilatation** : le **sinus du canal lactifère**

Plusieurs lobules se jettent dans un seul canal lactifère qui présente des divisions pour qu'il puisse y avoir plusieurs lobules qui s'abouchent dans le canal lactifère.

Un **lobule** est constitué de **plusieurs acini** qui sécrètent le lait. Le lait va ensuite suivre les ramifications du **canal lactifère** puis passer au niveau du **sinus lactifère** et enfin être **excrété** au niveau de **l'aire criblée à l'apex du mamelon (papille)**.

L'unité de sécrétion est un **acinus**.



### **POINT PATHO :**

- Cancer du sein : il peut entraîner une rétraction et tirer sur les ligaments cutanés donnant à la peau un aspect très particulier avec des petites dépressions, c'est la **peau d'orange**. Cela se voit dans les lésions inflammatoires et cancéreuses du sein, lorsque l'élément pathologique se rapproche de la peau et qu'il y a une **rétraction des ligaments cutanés**.

## V. Innervation cutanée et drainage lymphatique de la glande mammaire

### 1) Innervation cutanée de la glande mammaire

- Le mamelon est innervé par le **rameau antérieur du 4ème ou du 5ème nerf spinal thoracique antérieur**

(le prof dit que si vous reprenez **th4** c'est bien et plus facile à retenir car c'est le plan de la crosse de l'aorte)

### 2) Drainage lymphatique de la glande mammaire

- l'étude du drainage lymphatique a une importance majeure dans l'étude de la pathologie du cancer du sein qui est un cancer **très lymphophile**
- il existe des **barrières lymphatiques** que les métastases cancéreuses vont devoir franchir
- le premier ganglion atteint/susceptible d'être atteint par ce cancer est appelé le **ganglion sentinelle**

#### Etapes du drainage lymphatique :

1) Le **drainage lymphatique** du sein se fait en partie vers la **chaîne axillaire** qui se situe le long de la **partie médiale** de la **veine axillaire**

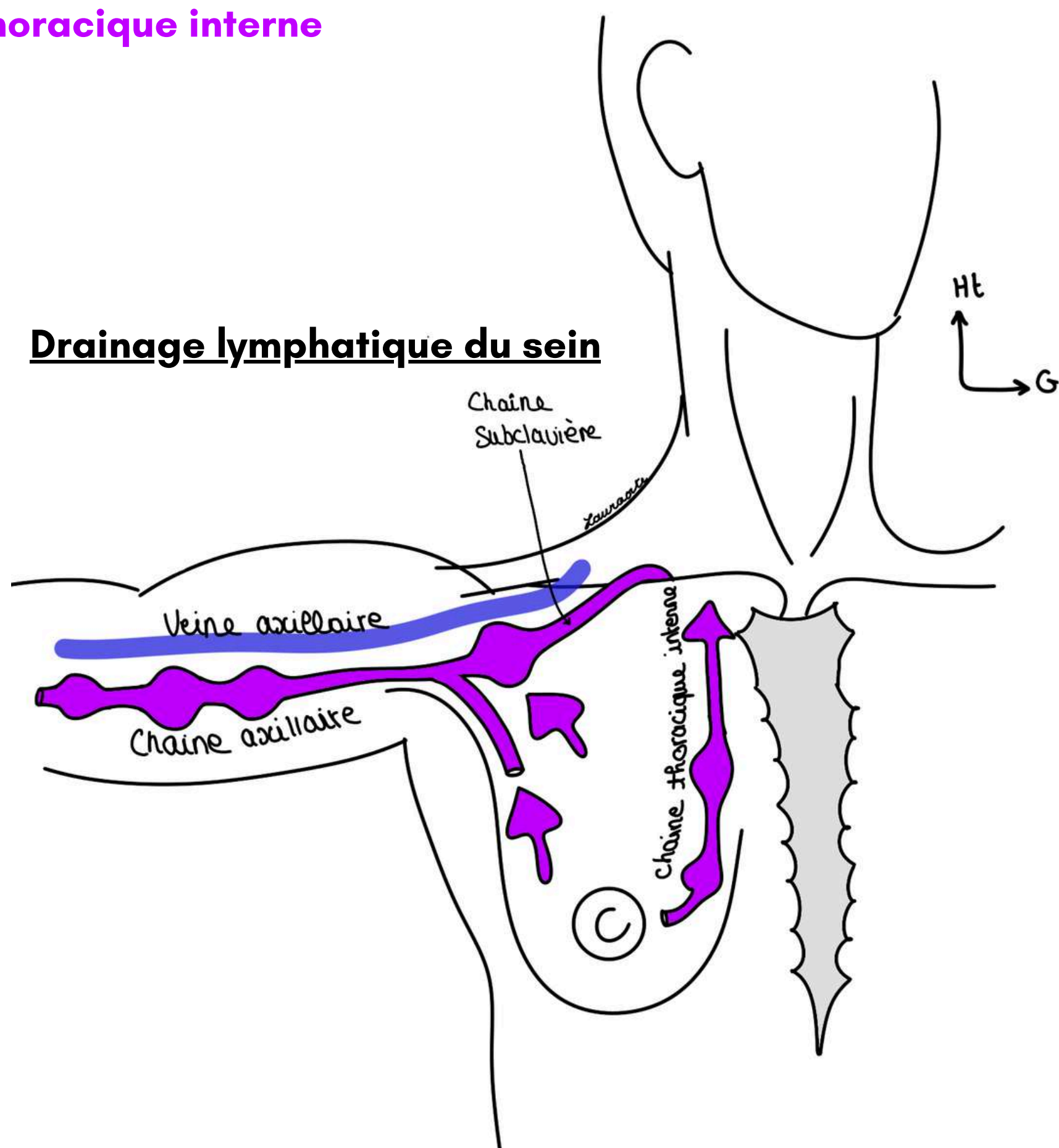
2) A partir de là, le drainage va ensuite se faire vers la **veine sous/sub-clavière**

2bis) le **drainage lymphatique** se fait aussi en profondeur de la cage thoracique de part et d'autre du sternum vers la **chaîne thoracique interne**

3) A partir des **chaînes axillaire, sous-clavière** et **thoracique interne**, le drainage lymphatique va atteindre à **droite** le **conduit lymphatique droit** et à **gauche** le **conduit lymphatique thoracique**

4) Le **conduit lymphatique droit** se jette dans la région du **confluent** entre la **veine jugulaire interne droite** et la **veine sous-clavière droite**

4bis) Le **conduit thoracique** se jette dans la même région à **gauche** : **confluent** entre la **veine jugulaire interne gauche** et la **veine sous-clavière gauche**



Le tutorat est gratuit. Toute vente ou reproduction est interdite.

Je vous ai mis des petits numéros pour simplifier la compréhension mais en gros on a :

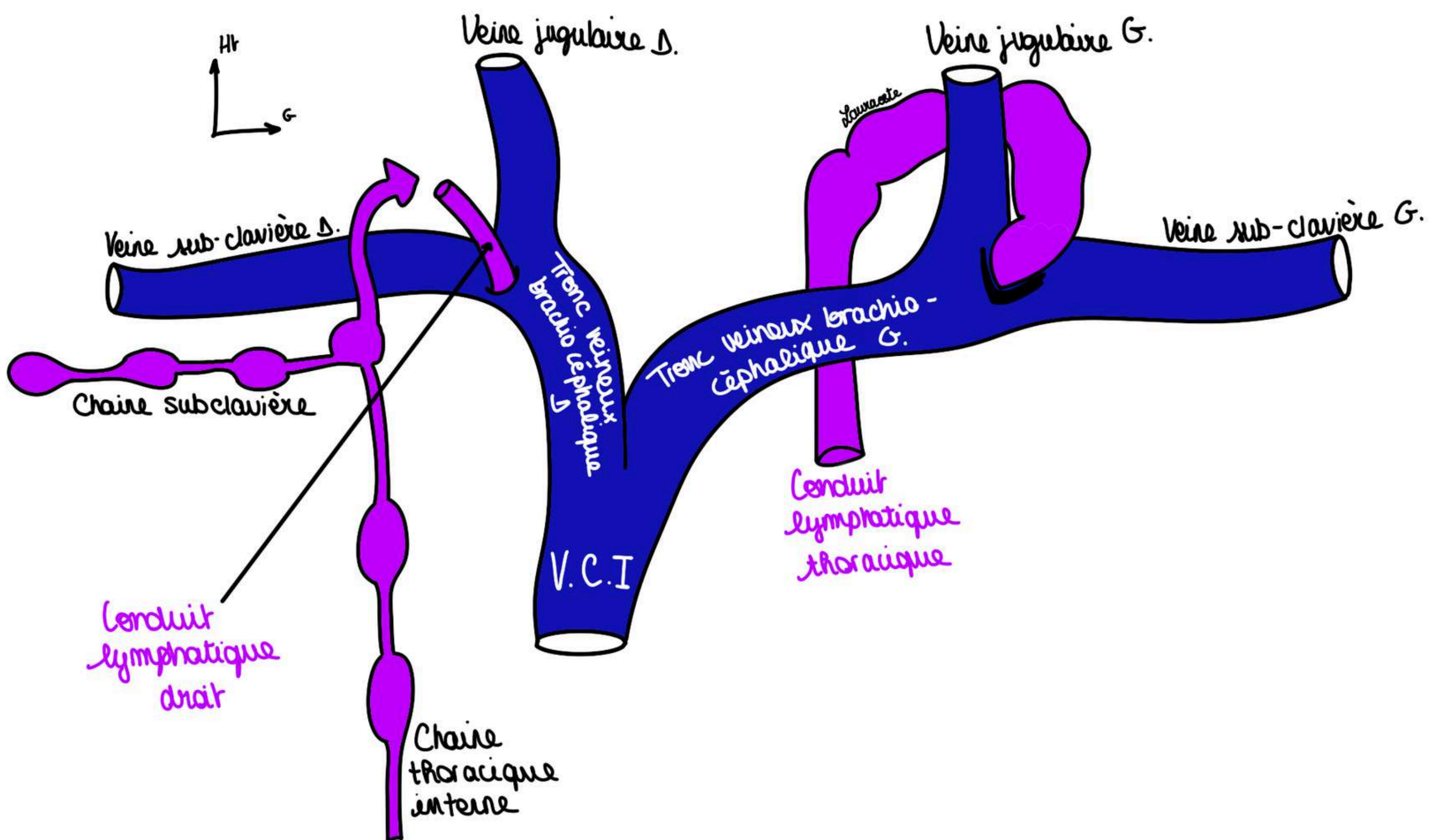
- D'une part drainage dans la **chaîne axillaire** qui se prolonge en **chaîne sub-clavière**
- D'autre part en profondeur le drainage se fait vers la **chaîne thoracique interne**

Ensuite tout se réunit :

- à **droite** : dans le **conduit lymphatique droit**
- à **gauche** dans le **conduit lymphatique thoracique (conduit thoracique)**

Puis :

- à **droite** : le **conduit lymphatique droit** se jette dans le confluent entre **veine jugulaire interne droite et veine sub-clavière droite** |
- à **gauche** le **conduit thoracique** se jette dans le confluent entre **veine jugulaire interne gauche et veine sub-clavière gauche**



Vue frontale des confluents veineux

# VI. Anatomie fonctionnelle de la peau

## 1) Les différents rôles de la peau :

- protection **chimique**
- protection **physique**
- protection **mécanique** grâce à **l'épiderme et le derme** (chorion)
- **réserve de graisse sous-cutanée** avec le "compte courant postal" et le "coffre fort"
- **émonctoire** (= rôle d'élimination, excrétions des déchets organiques) avec les différentes glandes de la peau

*La peau tannée donne le cuir, qui protège énormément l'être humain*

## 2) Les lignes de tensions cutanées

- Les **lignes de tension cutanées** ou **lignes de Langer** ont été découvertes au XIXème siècle par Langer qui a fait des trous à l'emporte-pièce sur la peau de cadavres et a étudié « l'ovalisation » de ces trous
- Il a ainsi défini les **lignes de tension cutanées** qui sont connues par tous les chirurgiens, notamment par les chirurgiens plasticiens
- Ces lignes sont sous la dépendance des **fibres de collagène** que l'on trouve au niveau du **derme**

Sur une vue schématique de la face on observe en profondeur :

- Le **masséter** (muscle de la mastication)
- Le **muscle zygomatique** (muscle peaucier)
- Le **muscle platysma** (muscle peaucier du cou)
- Le **muscle frontal** (muscle peaucier)

Les **lignes de tension cutanées** sont des **lignes perpendiculaires aux axes musculaires**.

Ces lignes peuvent être représentées en surface par les **rides d'expression**.

Les **chirurgiens plasticiens** vont donc inciser leurs patients selon ces lignes de tension cutanées pour obtenir une **cicatrice la plus esthétique possible**.

### 3) Peau = amortissement :

#### Phénomène de savonnage :

Un morceau de savon sur une surface glisse facilement si la surface est mouillée

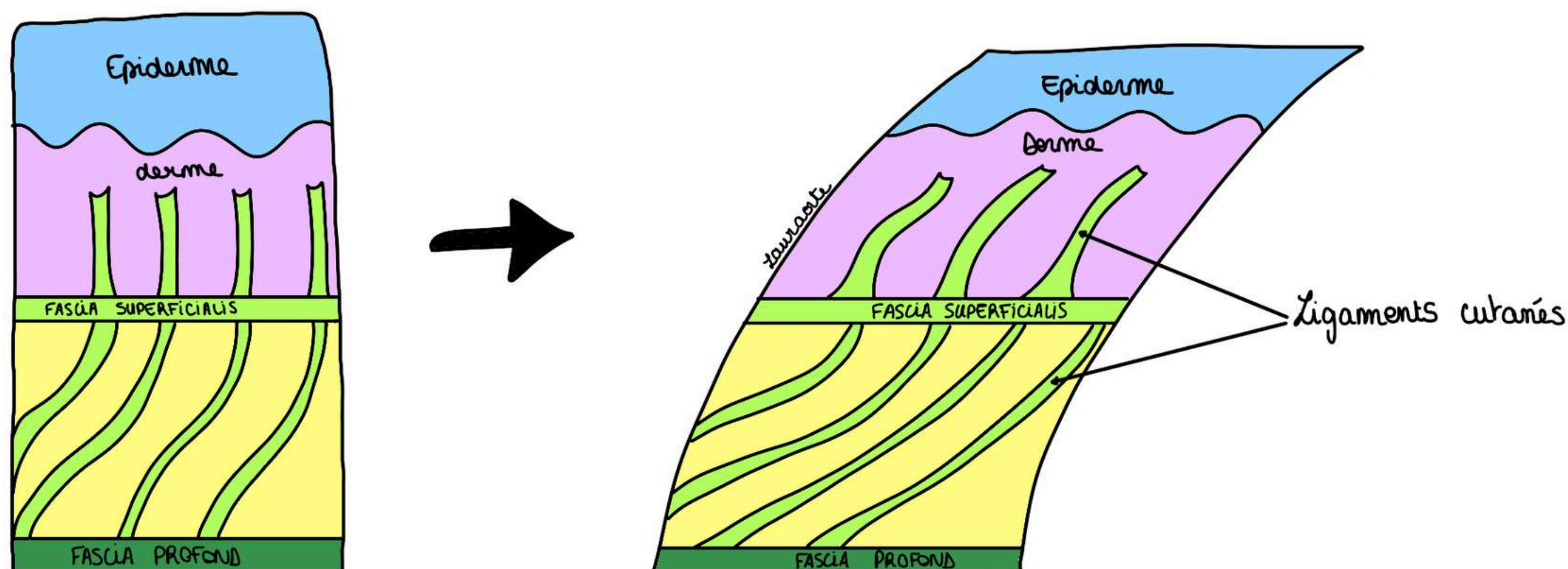
Dans notre organisme, la peau ne doit pas glisser sur l'appareil locomoteur.

Lorsqu'elle glisse sur l'appareil locomoteur, cela s'appelle le **phénomène de savonnage**, le patient va présenter des **troubles trophiques cutanés**.

Les **ligaments cutanés** amarrent donc l'**épiderme** et le **derme** au **fascia profond**.

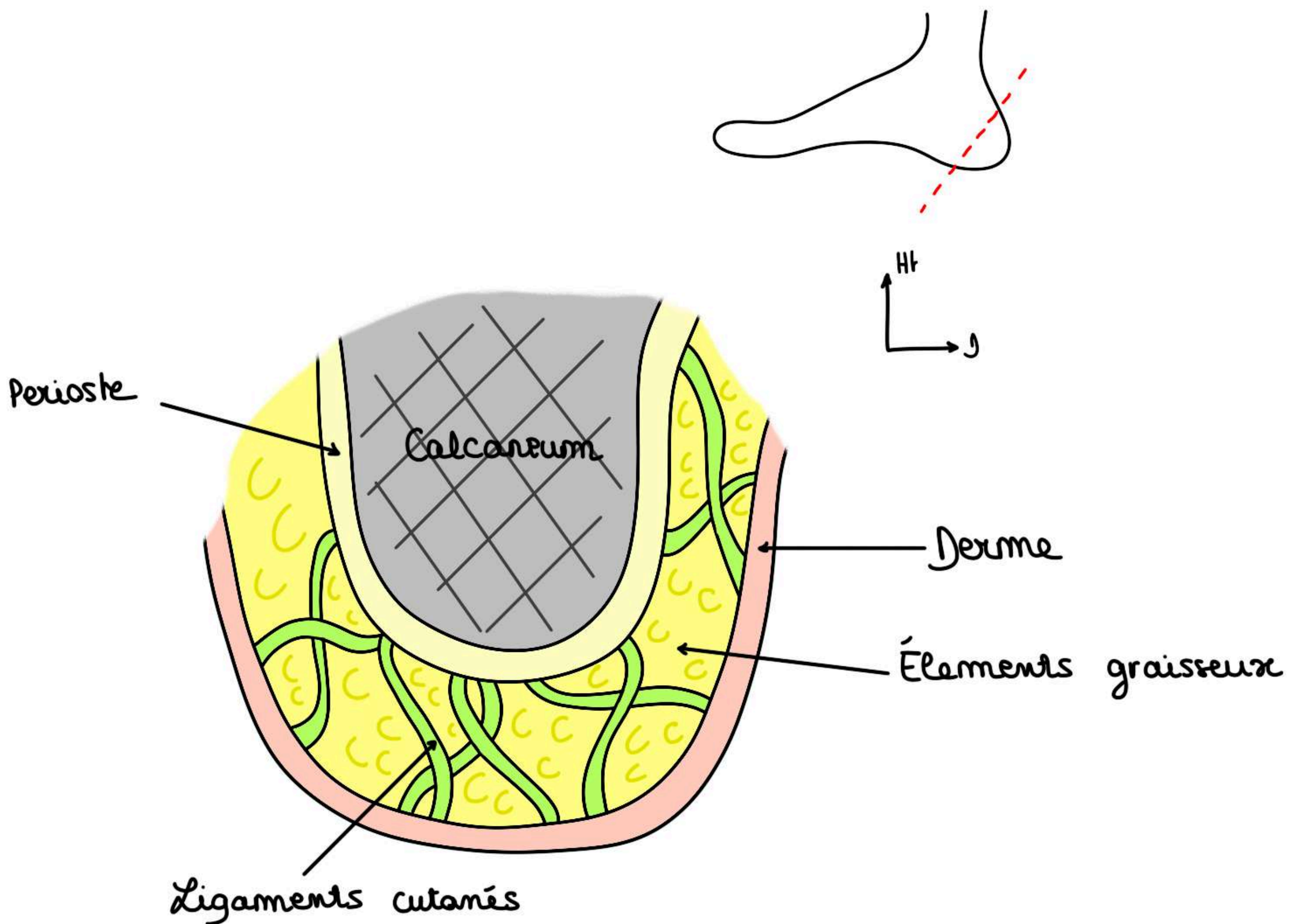
Lorsqu'on applique une **contrainte tangentielle** les différentes parties de la peau sont retenues par les **ligaments cutanés** qui **évitent que la peau glisse de trop sur l'appareil locomoteur**.

Lorsqu'il faut que la peau glisse comme au niveau du **coude** et du **genou**, il existe entre la peau et le squelette **une bourse séreuse de glissement**. Sans cette **bourse séreuse** le glissement ne serait pas possible du fait de la présence des **ligaments cutanés**.



Rôle d'amortisseur de la peau et de la toile sous-cutanée au niveau du talon :

Coupe frontale du calcaneum :



On observe la **section osseuse** tapissée par le **périoste** et la **section cutanée**. Dans cette région, le **périoste** est **épais** et à partir de ce périoste, on a des **ligaments cutis** qui vont jusqu'au **derme** qui est lui-même **très épais** dans cette région.

Ces **ligaments** emprisonnent des **éléments graisseux** formant ainsi une **structure en nid d'abeille**

- Cette structure a un rôle important dans **l'amortissement** lors de l'attaque du talon au sol. (Le talon lors de la marche est comparable à la structure des chaussures de sport permettant d'amortir la course des athlètes).
- Cette structure en **nid d'abeille amortissante** est **fortement amarrée** aux éléments **osseux** et **fascias** de la plante du pied par les **ligaments cutanés** très épais dans cette région et évitant tout phénomène de **savonnage**
- Lorsque cette structure **s'atrophie** (en particulier avec l'âge et chez la femme ménopausée) on voit apparaître des **callosités** pouvant être **douloureuses** car l'amortissement est mis en difficulté par le **vieillessement de la structure**

**Le tutorat est gratuit. Toute vente ou reproduction est interdite.**

## VII. Tact et sensibilité

### 1) Définitions

La peau participe à la **sensibilité** et le **tact** fait partie des sens que chaque individu possède.

Le tact transforme la **chaleur** et la **pression** en **influx nerveux** grâce à des **organes de réception** qui se situent au niveau de la peau et de la graisse sous cutanée : ce sont les **organites du tact**.

Nous allons étudier la **chaîne tri-neuronale** du **tact** qui se terminera au niveau du **gyrus post-central du cortex** sur le **lobe pariétal controlatéral** (car les fibres nerveuses décussent au niveau de la zone de décussation des pyramides).

**Il existe plusieurs types de tact :**

#### -Epicritique :

- **Fin**
- Extrêmement développé au niveau de la **peau de la main**
- Permet grâce à la sensibilité de la peau de reconnaître ce que l'on a dans notre poche sans le voir par exemple

#### -Protopathique :

- **Grossier**
- **Peu développé** au niveau de la **main**
- Essentiellement développé sur les **autres parties du corps**
- Contient **température** et **douleur** (éléments essentiels de protection de l'organisme)

#### -Proprioceptif conscient

### 2) Les dermatomes

**Dermatome** = territoire cutané innervé par un **nerf spinal** ou un **nerf crânien**

- Ces territoires cutanés se chevauchent
- On observe des **bandes cutanées** qui correspondent **aux dermatomes**. Cependant, une telle représentation dite « *coupée au couteau* » n'existe pas en réalité car les dermatomes se **chevauchent**

Au niveau du **segment céphalique**, il faut absolument retenir que c'est le **nerf trijumeau** qui est responsable de la **sensibilité de la face**.

On décrit **3 dermatomes** essentiels car le **trijumeau** se divise en 3 branches :

- **V1, nerf ophtalmique** → innerve le **front, l'œil** et le **nez**
- **V2, nerf maxillaire** → innerve la **région cutanée** en regard du **maxillaire**
- **V3, nerf mandibulaire** → innerve la **région cutanée** en regard de la **mandibule**

Les **dermatomes** au niveau des **membres** et au niveau du **tronc** :

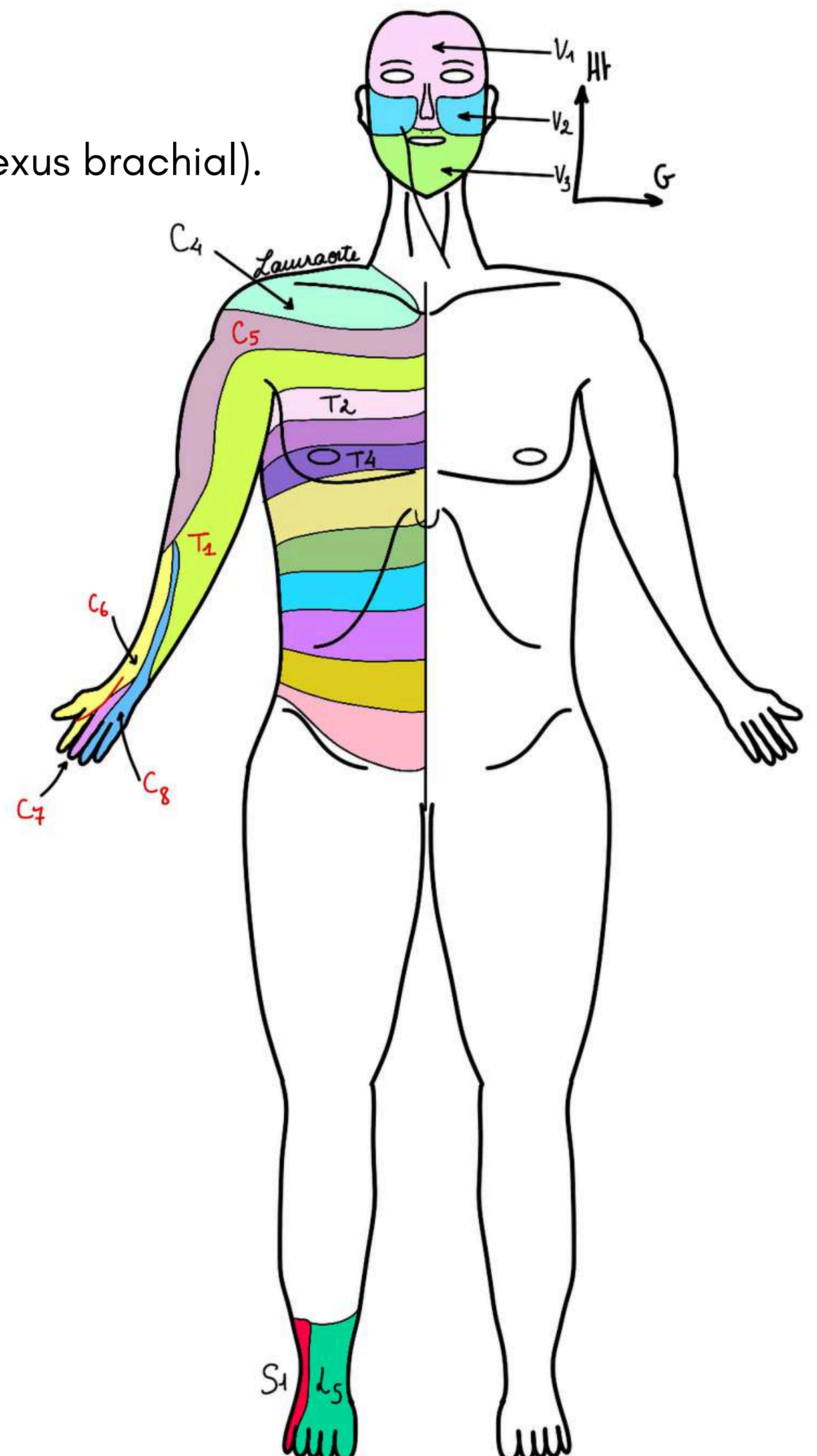
- Les dermatomes au niveau du tronc sont des **bandes cutanées dites "en ceinture"** (en **Th4 pour le sein**)
- Cette représentation en ceinture **n'existe pas au niveau des membres** :

Il existe une **loi générale**, les **membres** sont **innervés par des plexus** :

- la **racine du membre** est innervée par les **racines extrêmes** du plexus
- la **partie distale des membres** est innervée par les **racines moyennes** du plexus

Le membre supérieur est innervé par le **plexus brachial** formé d'anastomoses entre les rameaux antérieurs de **C5, C6, C7, C8 et Th1**.

**L'épaule** est innervée par **C4**, (n'appartenant pas au plexus brachial).

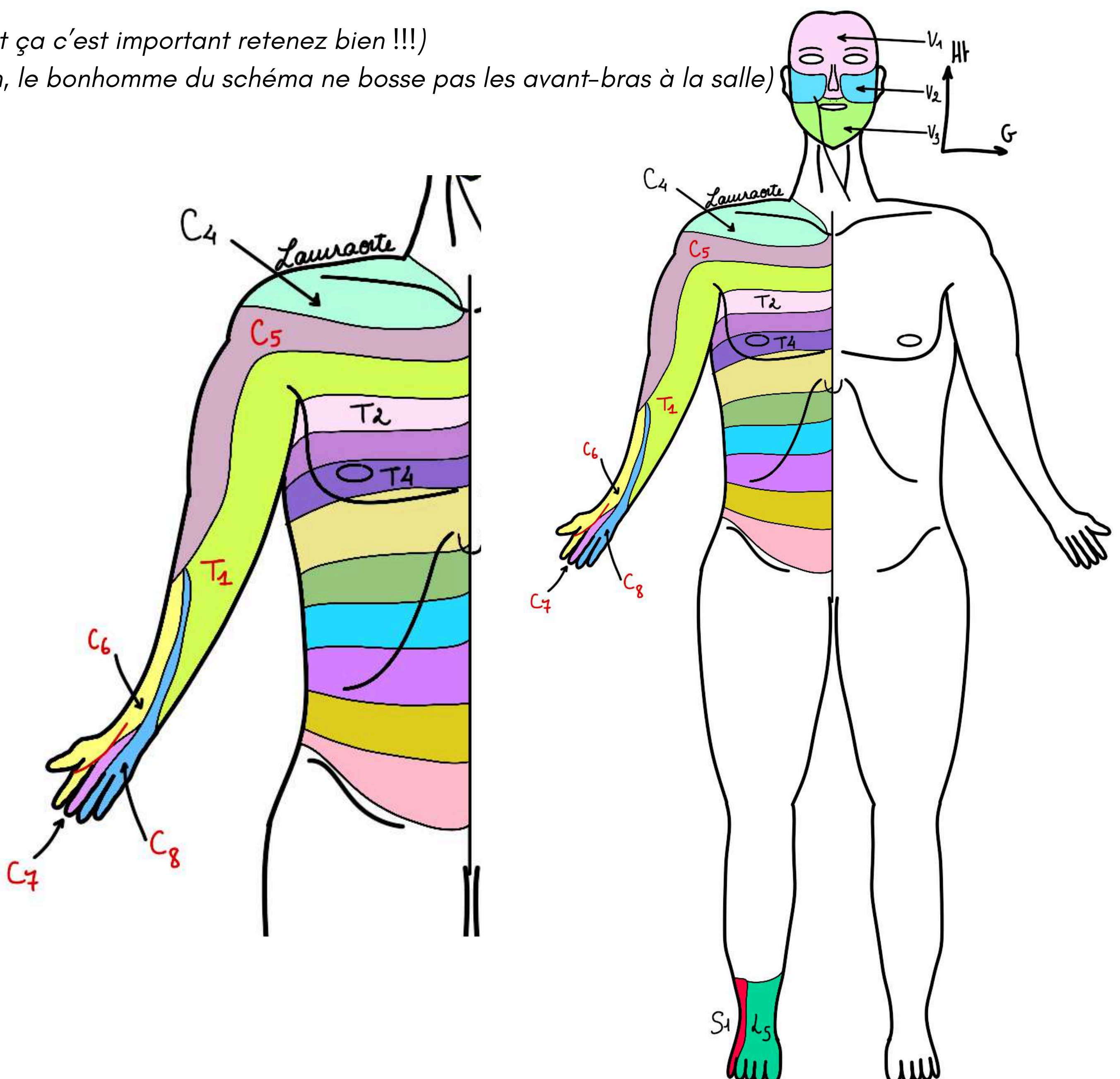


Puis, on applique la **loi vue précédemment** :

- **C5** (racine extrême du plexus) innerve **l'épaule** (racine du membre), la **partie latérale et supérieure du membre supérieur** jusqu'à la moitié de l'avant-bras
- **C6** va jusqu'au **2 premiers doigts**
- **C7** *emprisonnée au milieu*, dermatome le plus distal, c'est la racine moyenne du plexus brachial et va jusqu'au **3ème doigt**
- **C8** innerve le **4ème et 5ème doigt** et la partie et la **partie médiale de la main**
- **Th1** (racine extrême du plexus) innerve la **partie médiale du bras et de l'avant-bras**
- **Th2** (n'appartient pas au plexus brachial) innerve la **partie axillaire**

(Tout ça c'est important retenez bien !!!)

(non, le bonhomme du schéma ne bosse pas les avant-bras à la salle)

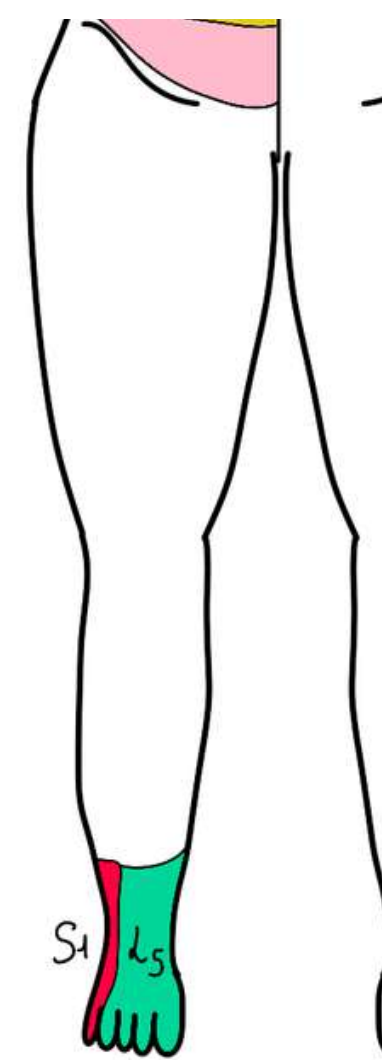


**Le tutorat est gratuit. Toute vente ou reproduction est interdite.**

La même démonstration peut se faire au niveau du **membre inférieur** :

- **L5** innerve la **partie médiale du pied jusqu'au gros orteil**
- **S1** innerve la **partie latérale du pied jusqu'au 5ème orteil**

*Important à savoir car les névralgies L5/S1 sont importantes*



### 3) Chaîne tri-neuronale de la sensibilité

Le **premier neurone (protoneurone)** est **ganglionnaire** pour le **tronc et les membres**, il va s'agir d'un ganglion situé sur la **racine postérieure du nerf spinal**.

Pour la **sensibilité de la face**, dans la majorité des cas :

- le **protoneurone** est situé dans le **ganglion trigéminal du Trijumeau (V)** dont les branches terminales sont le **V1 (ophtalmique)**, le **V2 (maxillaire)**, le **V3 (mandibulaire)**

Puis, la fibre va suivre le trajet du nerf :

- dans le cas d'un **nerf spinal**, il suit la **racine postérieure** pour arriver au niveau **deuxième neurone** situé dans **l'axe gris**
- pour le **trijumeau**, le **deuxième neurone** est sur la **6ème colonne de noyaux du V4 (colonne extéroceptive)** (cf cours système nerveux)

Pour la **sensibilité du tronc et des membres** :

- pour le **tact protopathique** (**température** et **douleur**) le **deuxième neurone** sera au niveau de la **corne postérieure de la moelle**
- pour le **tact épicrotique** ou la **sensibilité proprioceptive consciente**, le **deuxième neurone** sera au niveau des **noyaux cunéiformes ou graciles** qui se trouvent dans la **moelle allongée**

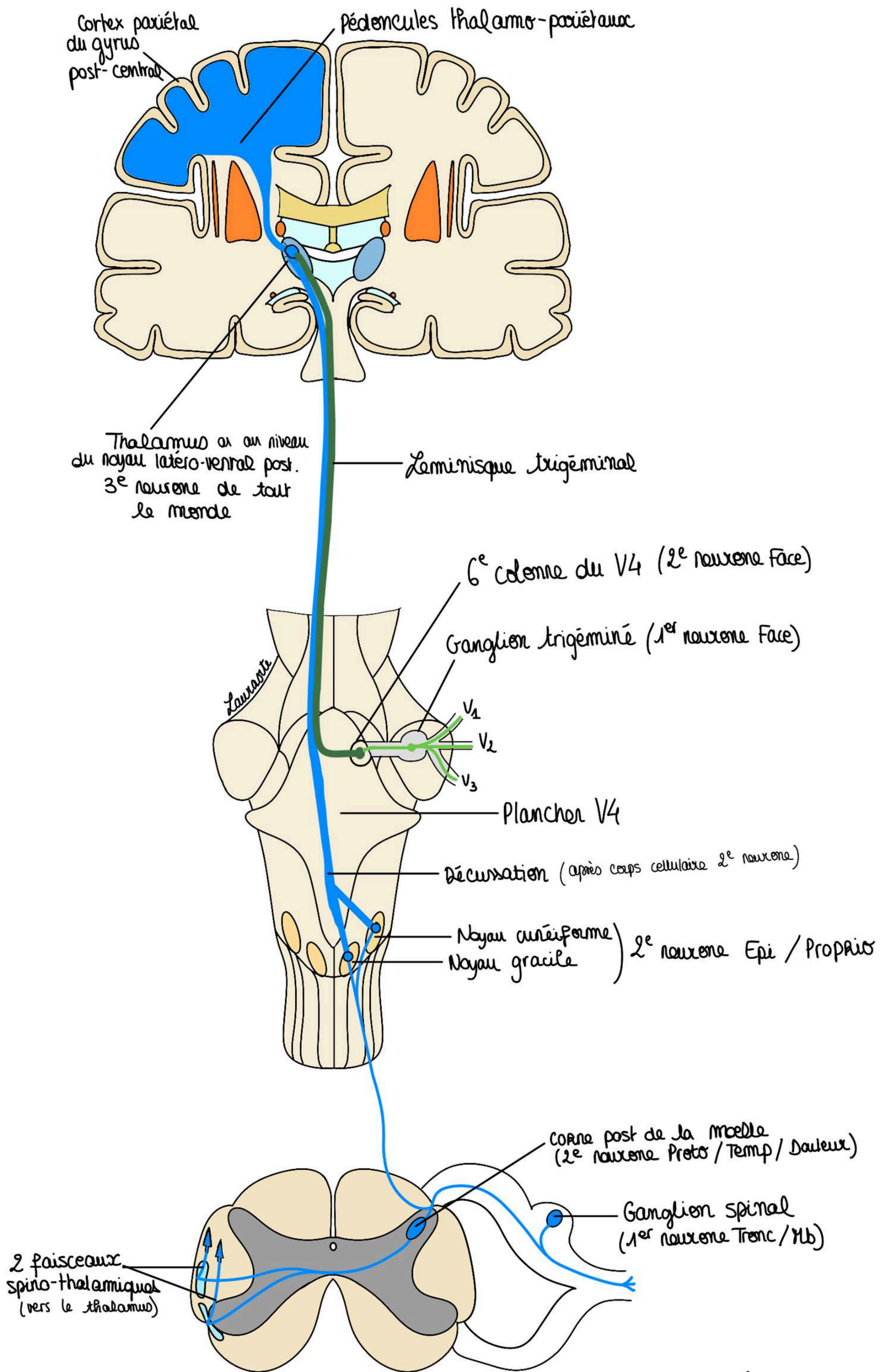
La fibre du **deuxième neurone** va **décusser** (c'est à dire changer de côté) et va emprunter différents faisceaux selon le type de sensibilité :

- pour la température, la douleur et tact protopathique ce seront **les deux faisceaux spinaux thalamiques** (de la moelle jusqu'au thalamus)
- pour la sensibilité de la face, ce seront des faisceaux voisins, jouxtant le faisceau spino-thalamique, que l'on appelle parfois le **leminisque du Trijumeau**

Puis, le **3ème neurone** est toujours au niveau du thalamus + au niveau du **noyau latero-ventral postérieur**

À partir du **thalamus**, par l'intermédiaire de **péduncules thalamo-corticaux** et en particulier **thalamo-pariétaux**, la sensibilité va être projetée pour le **cortex** au niveau du **gyrus post-central**.

**Le tutorat est gratuit. Toute vente ou reproduction est interdite.**



## VOIE TRI-NEURONALE DE LA SENSIBILITÉ

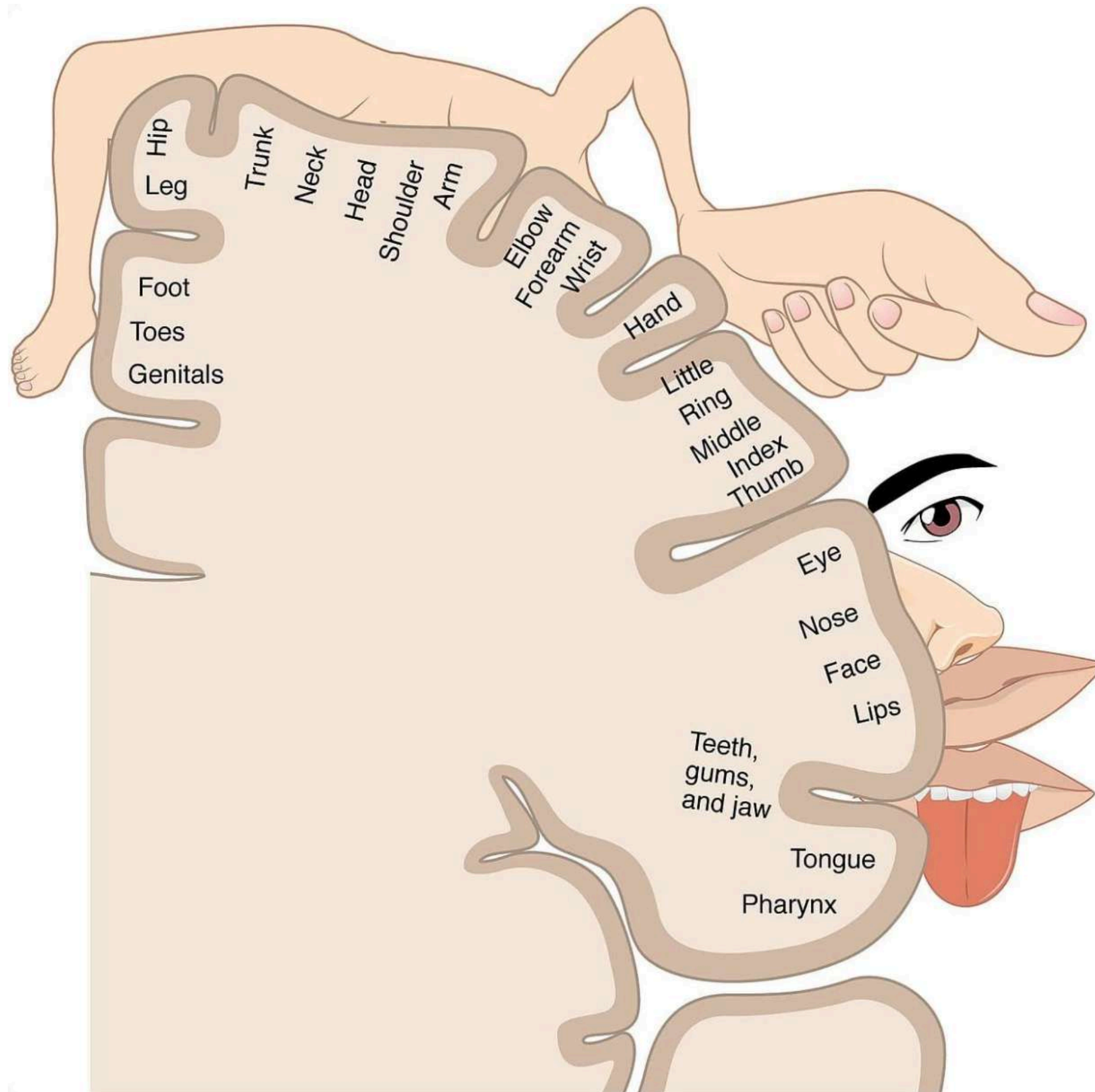
## TUT'RECAP :

**1er neurone** : ganglion

**2ème neurone** : axe gris central, décussation après le corps cellulaire du deuxième neurone

**3ème neurone** : thalamus

## Vue latérale du cortex :



On dessine tous les lobes et on représente le **gyrus post-central** sur le **lobe pariétal**

Au niveau du **gyrus post-central**, les **éléments cutanés** vont avoir une représentation d'autant plus importante que le tact sera **fin ++**

Cette représentation n'est pas fonction de la surface cutanée mais de la discrimination cutanée et elle va se mouler formant un homonculus horrible (appelé homonculus de Penfield), avec :

- une **grande face**
- de **grandes lèvres**
- une **énorme langue**
- un **petit cou**
- un **membre supérieur dont le pouce et la main sont hypertrophiés**
- un **membre inférieur réduit avec le pied dans la fissure inter-hémisphérique** (alors que la face est sur la face externe)
- des **organes génitaux** qui sont à côté du pied et qui sont **extrêmement réduits** car ils ont une **très faible sensibilité discriminative**

**Le tutorat est gratuit. Toute vente ou reproduction est interdite.**

ET VOILAAAAA, FIN DE CETTE FICHE MES STARS, BRAVO POUR VOTRE TRAVAIL, SOYEZ FIERS DE VOUS !!!!

place aux dédiés :

- dédi à ma maman
- dédi à sa tarte dont elle est fière
- dédi à notre tut d'éthique préféré (Meleviscère) et à son sein surnuméraire (oui oui)
- dédi à Ewen
- dédi à mes fillots je vous love
- dédi à théo le fan de digestif
- dédi à marie-lou et lucas
- dédi à max et sandro
- dédi à naomi et ophélie
- dédi à crous (comprendra qui pourra)
- dédi à l'équitation (j'ai eu un cours aujourd'hui, en P2 vous aurez le temps de profiter, on lâche rien)
- dédi à jules
- dédi à clem ma vieille d'amour
- dédi à vous parce que vous êtes bien plus forts que ce que vous pensez

