

Anatomie générale du système nerveux

Le système nerveux végétatif

Sommaire :

- I- Introduction**
- II- Le système orthosympathique**
 - Organisation du système nerveux orthosympathique
 - Innervation des parois et des membres
 - Innervation des viscères
- III- Le système parasympathique**
 - Le système parasympathique crânien
 - Le système parasympathique pelvien
 - Localisation du système nerveux parasympathique

IV- Introduction (vidéo 12)

Le **système nerveux végétatif**, c'est le **système nerveux de la vie intérieure de l'organisme**. Il échappe théoriquement à la conscience. En effet, le système nerveux végétatif n'est pas contrôlé par le système nerveux central mais il peut être régulé ou plus précisément **influencé par le système nerveux central**.

+++ Il n'est donc pas complètement autonome+++

Le système nerveux végétatif est divisé en **deux groupes** :

- le **système nerveux orthosympathique** dont le dernier médiateur chimique est une **substance adrénérgique**
- le **système nerveux parasympathique** dont le dernier médiateur chimique est une **substance cholinérgique**

Mémo de la fiche de l'année dernière : les « o » ne vont pas avec les « o » et les « a » ne vont pas avec les « a » :

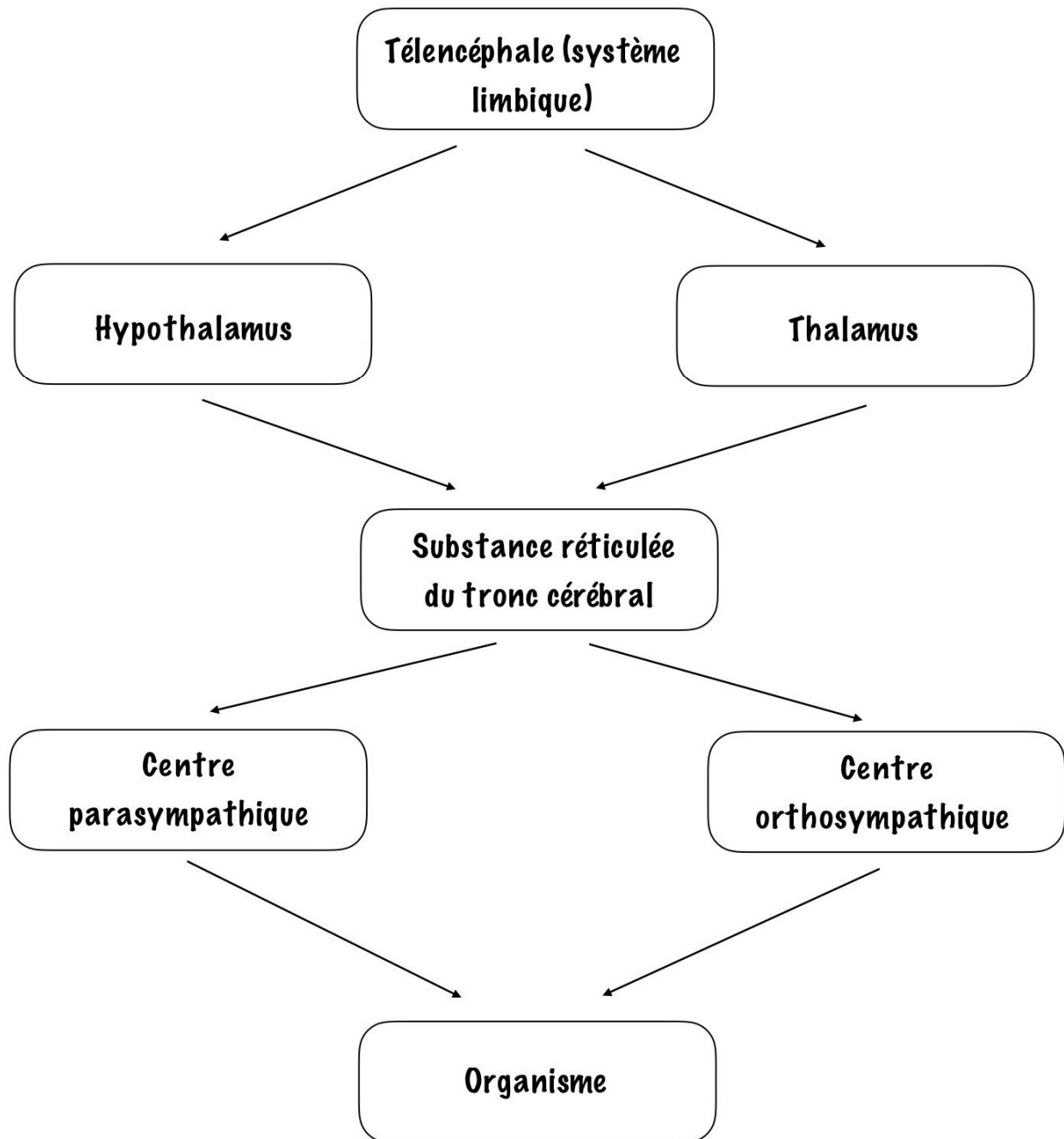
- Orthosympathique => adrénérgique
- Parasympathique => cholinérgique

Réponses aux questions de l'année dernière : il a été dit que les systèmes orthosympathiques et parasympathiques ont des actions antagonistes (un peu complémentaires mais principalement antagonistes).

Ce système nerveux végétatif est tout de même **contrôlé** puisque le télencéphale agit essentiellement par son **système limbique** sur l'hypothalamus et le thalamus.

Ces derniers sont reliés par des faisceaux à la substance réticulée du tronc cérébral.

Puis, l'influx va arriver jusqu'aux **centres parasympathiques** d'une part, et **orthosympathiques** d'autre part. Nous allons nous intéresser à ce qu'il se passe à partir de ces centres parasympathiques et orthosympathiques vers l'ensemble de l'organisme.



On définit pour les deux centres : un **protoneurone** et un **deutoneurone** :

➤ **Protoneurone** :

- situé à l'intérieur des centres végétatifs dans l'axe gris (tronc cérébral et/ou moelle spinale)
- il est dit **pré ganglionnaire**, car les fibres axonales issues du protoneurone vont au ganglion

➤ **Deutoneurone** :

Situé au niveau des **ganglions végétatifs** qui sont de plusieurs types :

- Paravertébraux
- Prévertébraux
- Pré-vasculaires
- Pré- viscéraux (avant l'arrivée de la fibre vers les viscères)
- Intra pariétaux (à l'intérieur de la paroi du viscère)

➤ **Il peut y avoir un 3^{ème} neurone** :

Il est dit **post-ganglionnaire** car sa fibre va quitter le ganglion végétatif pour aller vers l'effecteur.

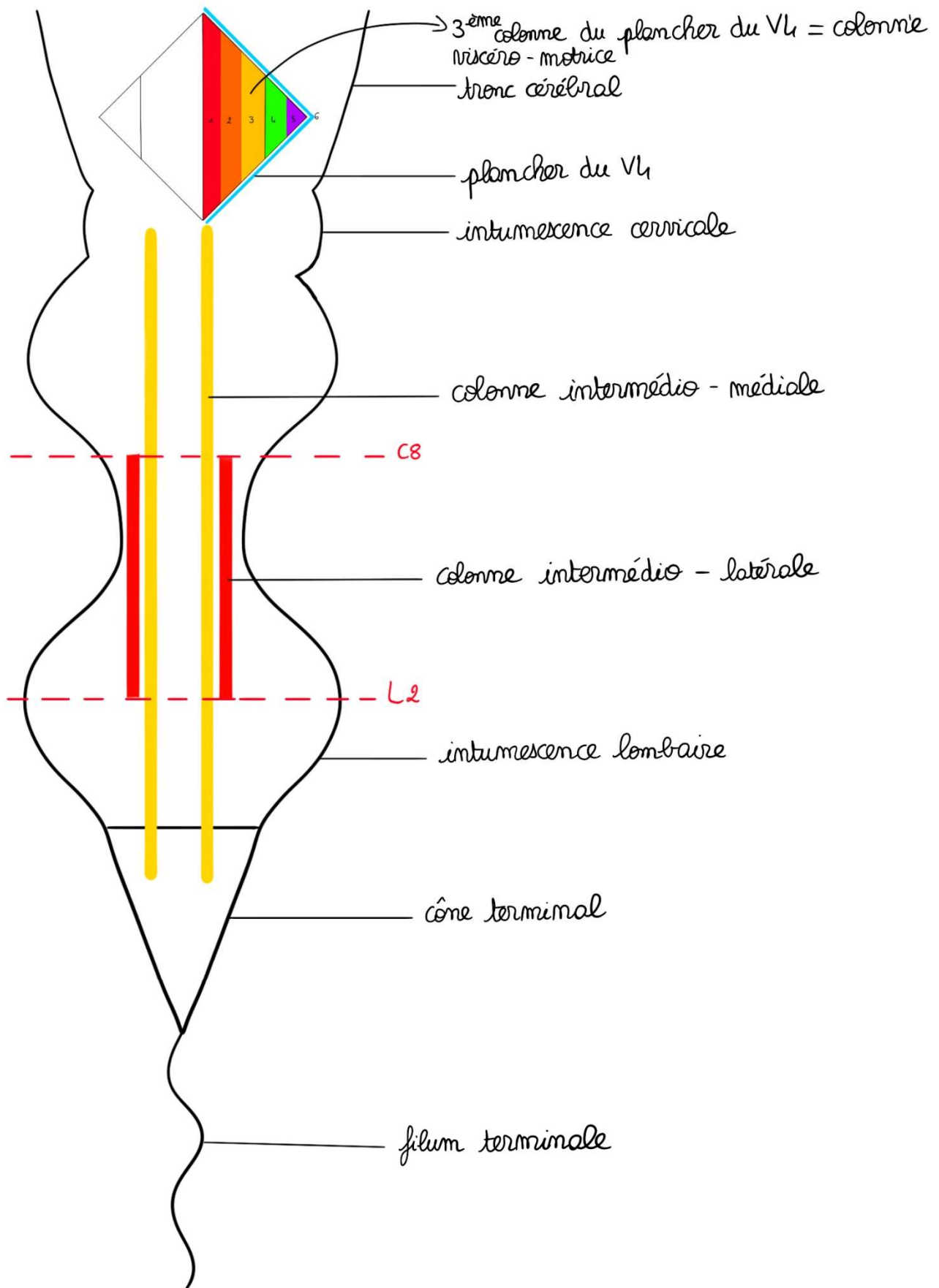
Entre les centres et les ganglions, et entre les ganglions et les viscères, il y a des fibres nerveuses :

- **Nerf splanchnique** : qui va **vers un plexus nerveux autonome**
- **Nerf viscéral** : nerf qui va **d'un centre ou d'un plexus vers un viscère**

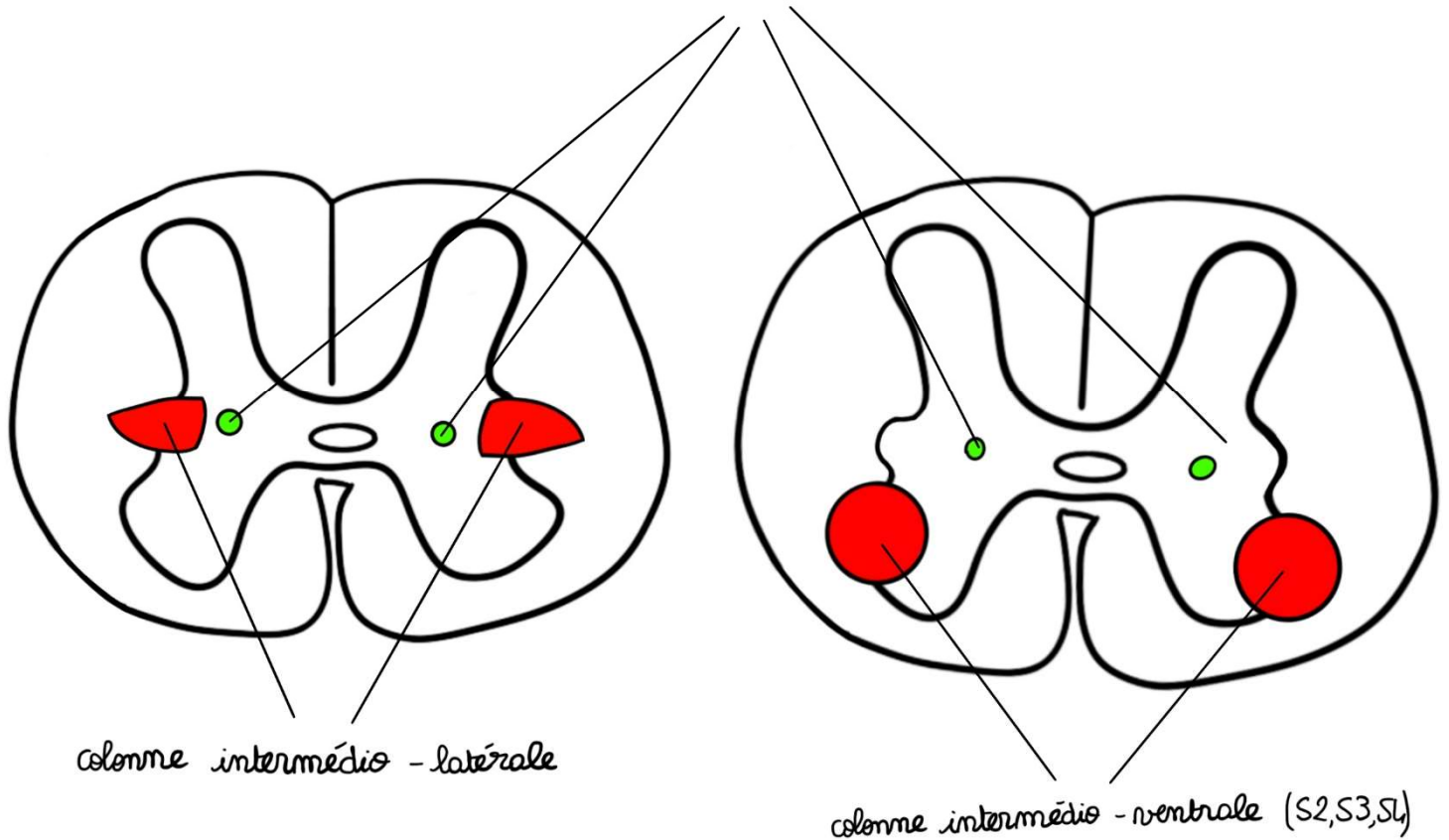
Récap :

Rappel des colonnes végétatives au niveau de l'axe gris :

- **Colonne intermedio-latérale (IML)** orthosympathique, entre les myélomères C8 et L2.
Cette colonne IML soulève, en position intermédiaire et latérale, une **troisième corne** qu'on appelle la **corne intermédiaire ou corne thoracique**
- **Colonne intermedio-ventrale (IMV)** parasymphatique, au niveau des myélomères S2, S3 et S4
La corne antérieure de la moelle est déformée par un noyau en position intermédiaire et ventrale. On trouve aussi des **protoneurones**.
- **Colonne intermedio-médiale (IMM)**, dans la partie intermédiaire de la moelle et en dedans, vraisemblablement une **colonne sensitive du système nerveux végétatif**, relais important pour la douleur végétative, viscérale.



colonne intermédio - médiale



V- Le système orthosympathique = sympathique

Il a plusieurs rôles :

- Vasoconstriction
- Cardiorégulation avec augmentation du rythme cardiaque et action hypertensive
- Augmentation de la sécrétion urinaire
- Hypersudation
- Bronchodilatation
- Stimulation de la médullosurrénale
- Lubrification vaginale
- Contraction des sphincters lisses

La médullosurrénale est une **glande endocrine** qui sécrète des **substances adrénargiques**. Elle peut être considérée comme un **ganglion orthosympathique** ou comme une **glande endocrine orthosympathique**.

Elle a une origine **ectodermique** et provient des **crêtes neurales**. Elle a donc la même origine que l'ensemble du système nerveux.

Définitions :

- **Tronc sympathique** : chaîne ganglionnée orthosympathique latéro-vertébrale, située sur toute la hauteur de la colonne vertébrale
- **Rameau communicant blanc (RCB)** : relie le **nerf spinal au tronc sympathique**. Il n'est situé qu'entre C8 et L2. Il est riche en myéline et a une vitesse de conduction rapide.
- **Rameau communicant gris (RCG)** : relie le **tronc sympathique et les nerfs périphériques**. Ils sont sur toute la hauteur du tronc sympathique (car l'influx peut être aussi bien ascendant que descendant). Ils sont pauvres en myéline et à vitesse de conduction lente.

➤ Organisation du système nerveux orthosympathique

Les protoneurones orthosympathiques se trouvent au niveau de la **colonne intermédio-latérale** du myélomère C8 à L2.

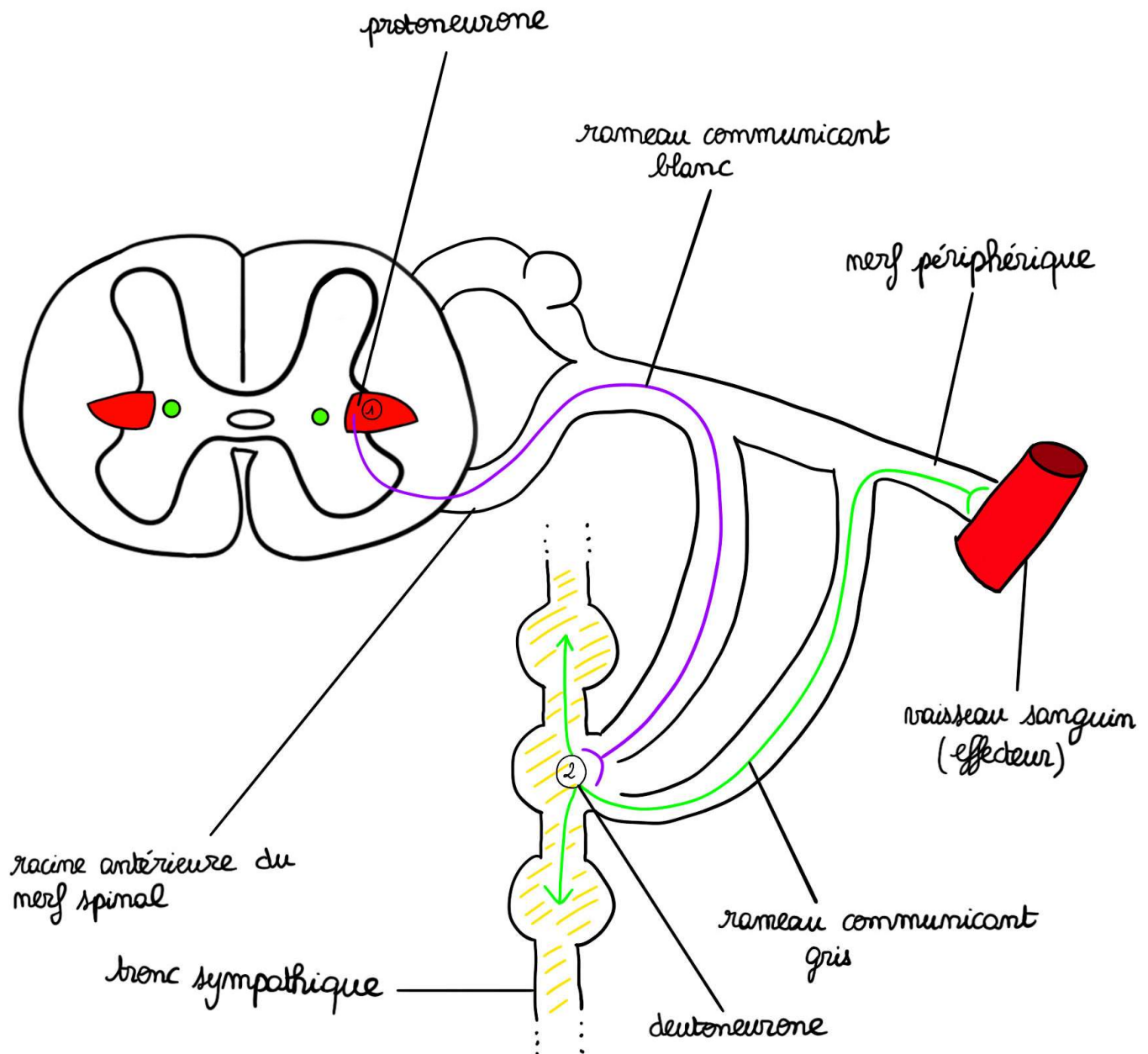
Les fibres issues du protoneurone passent par la **corne antérieure** puis la **racine antérieure du nerf spinal**, puis la fibre va quitter le nerf spinal pour aller rejoindre le **tronc sympathique** par un **rameau communicant blanc**.

Une fois arrivé au tronc sympathique, il y a deux possibilités :

- **innervation des parois et des membres**
- **innervation des viscères**

➤ Innervation des parois et des membres

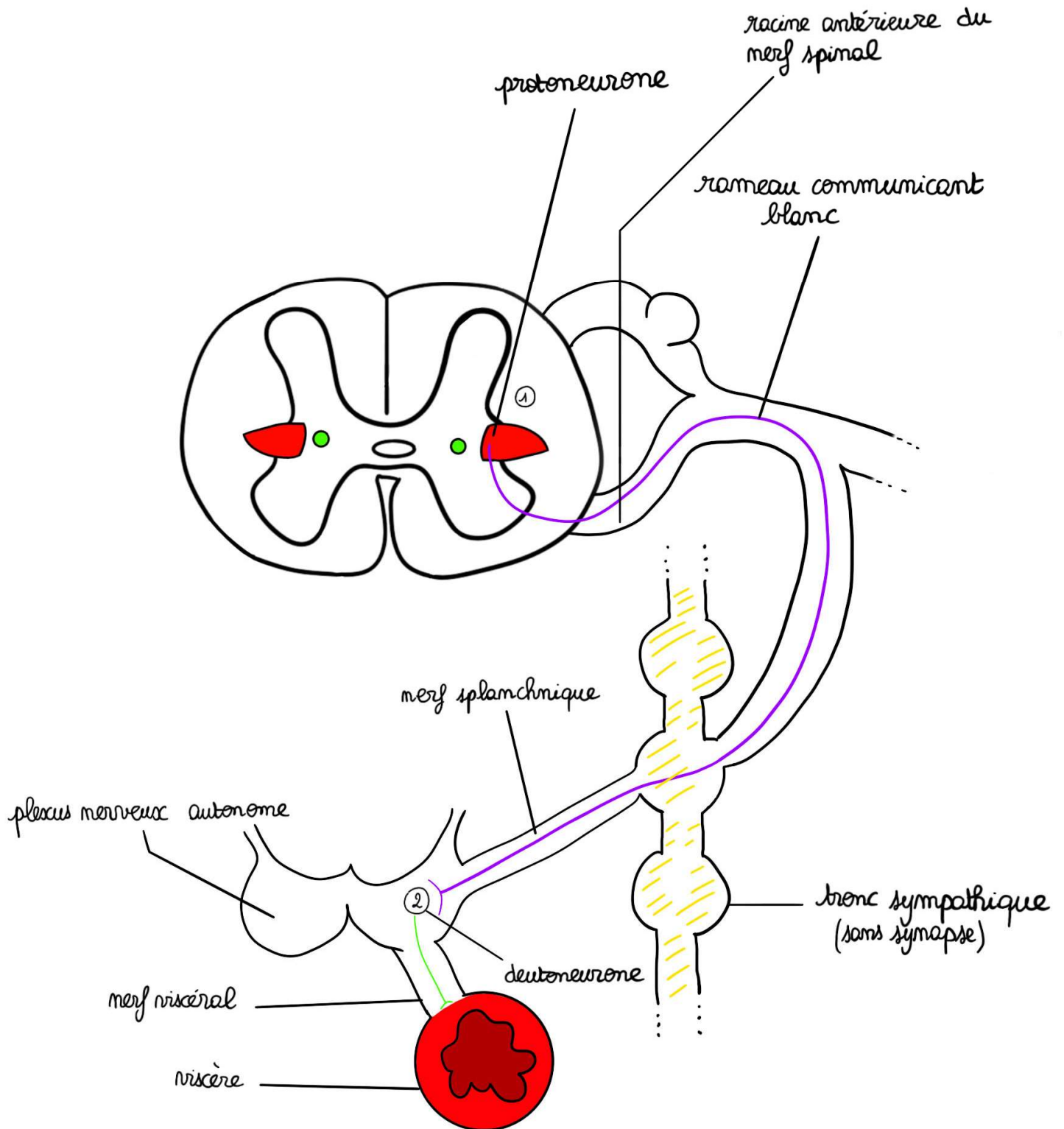
Noyau de la colonne intermédio-latérale > racine antérieure du nerf spinal > **rameau communicant blanc** > tronc sympathique > synapse deutoneurone > **rameau communicant gris** > nerf périphérique > effecteur



➤ Innervation des viscères

Noyau de la colonne intermedio-latérale > racine antérieure du nerf spinal > **rambeau communicant blanc** > **tronc sympathique (pas de synapse)** > **nerf splanchnique** > plexus nerveux autonome (où se fait la synapse du deutoneurone) > **nerf viscéral** > viscère

Le deutoneurone peut aussi être situé dans la paroi viscérale ou il peut y avoir un 3^{ème} neurone dans la paroi.



VI- Le système parasympathique

➤ Le parasympathique crânien

Le parasympathique crânien passe par l'intermédiaire des nerfs crâniens.

- **le nerf oculomoteur III** > contraction du sphincter de l'iris et du muscle ciliaire
- **le nerf facial VII** > stimule les glandes lacrymales, nasales et sous mandibulaires
- **le nerf glosso-pharyngien IX** > stimule la sécrétion de la glande parotide
- **le nerf vague X** > **hypotensif**, diminue le **rythme cardiaque**, augmente la **sécrétion digestive**, augmente la sécrétion **acide de l'estomac**, augmente le **péristaltisme du tube digestif**, dilatation des **sphincters lisses**

Rappel : Le nerf vague est le principal nerf parasympathique de l'organisme. Il s'étend du tronc cérébral et descend sous forme de filet, de plexus, jusqu'à 20 cm sous l'anus. C'est le nerf **le plus long** de l'organisme.

Rappel : Dans le cours cardio-respiratoire, vous voyez que le nerf vague se nomme « pneumogastrique ». On retrouve dans son nom « gastrique » qui renvoie au tube digestif. Il est donc plus facile de se rappeler le rôle de ce nerf vague X.

➤ Le parasympathique pelvien

Le parasympathique pelvien est constitué par les **myélomères parasympathiques sacrés S2, S3 et S4**

- Entraînant la contraction du **détrusor** (muscle lisse de la vessie)
- Contraction des **fibres lisses de la prostate et des vésicules séminales**
- Commande la **défécation, la miction et l'érection**

Les protoneurones parasympathiques sont situés aux deux extrémités du tube neural :

- D'abord au niveau de la **3^{ème} colonne viscéro-motrice du plancher du V4**. Il va alimenter les principaux nerfs parasympathiques crâniens > **le III, VII, IX, X et un peu le V**.
- A l'autre extrémité, au niveau du cône terminal, en particulier au niveau des **myélomères S2, S3, S4**, c'est le **noyau intermedio-ventral**