



3ème semaine de développement embryonnaire

Coucou les chouchousss ! Aujourd'hui nouveau cours d'embryo, aka la meilleure matière du S2, pour votre plus grand bonheur (je vous vois sourire devant votre écran mdr). On s'attaque à un cours pas facile qui demande BEAUCOUP de visualisation donc les schémas +++++ Allez on pleure pas, les schémas sont en gros, y'a les dédis à la fin (je sais que vous adorez ça), c'est partieeeeeeee
CETTE FICHE À ÉTÉ ACTUALISÉE APRÈS LE PRÉSENTIEL, ELLE EST DONC COMPLÈTE

Vocabulaire :

DED = disque embryonnaire didermique

DET : disque embryonnaire tridermique

GSS : grossesse

CTT : cytotrophoblaste

STT : syncytiotrophoblaste

VVII : vésicule vitelline secondaire

MEE : mésenchyme extra embryonnaire

Rappels

A la fin de la S2 on a le **DED** :

- il mesure **0,2mm**
- il est constitué de l'**épiblaste I** et de l'**hypoblaste**

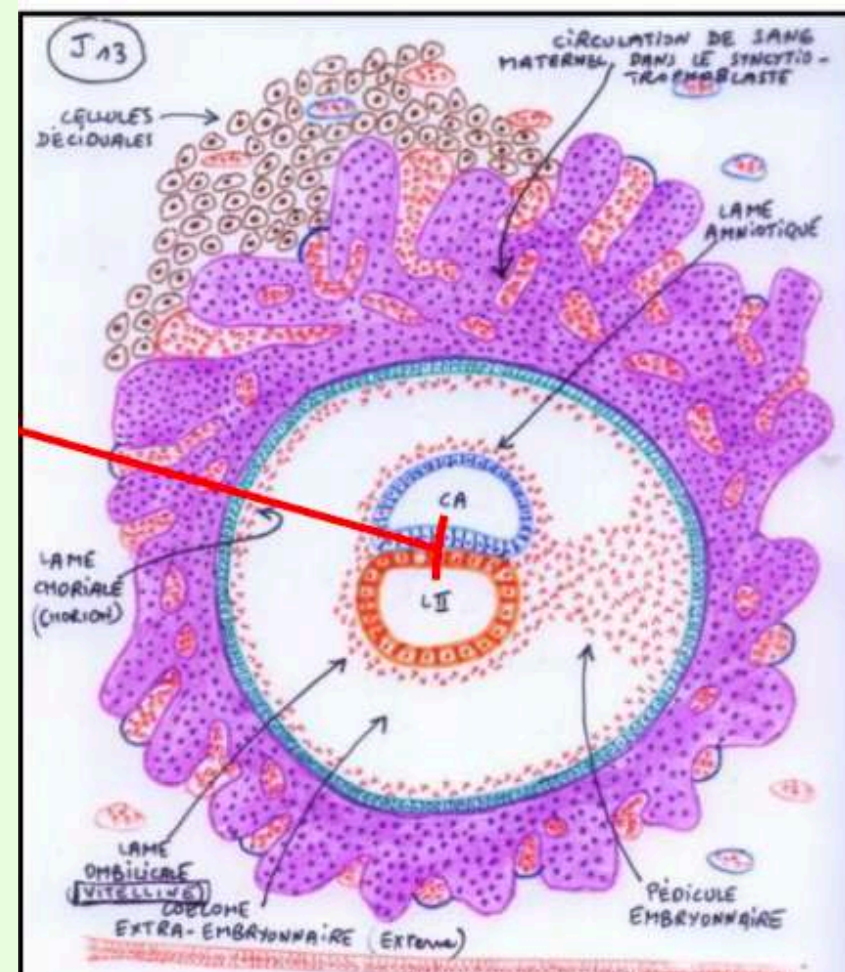
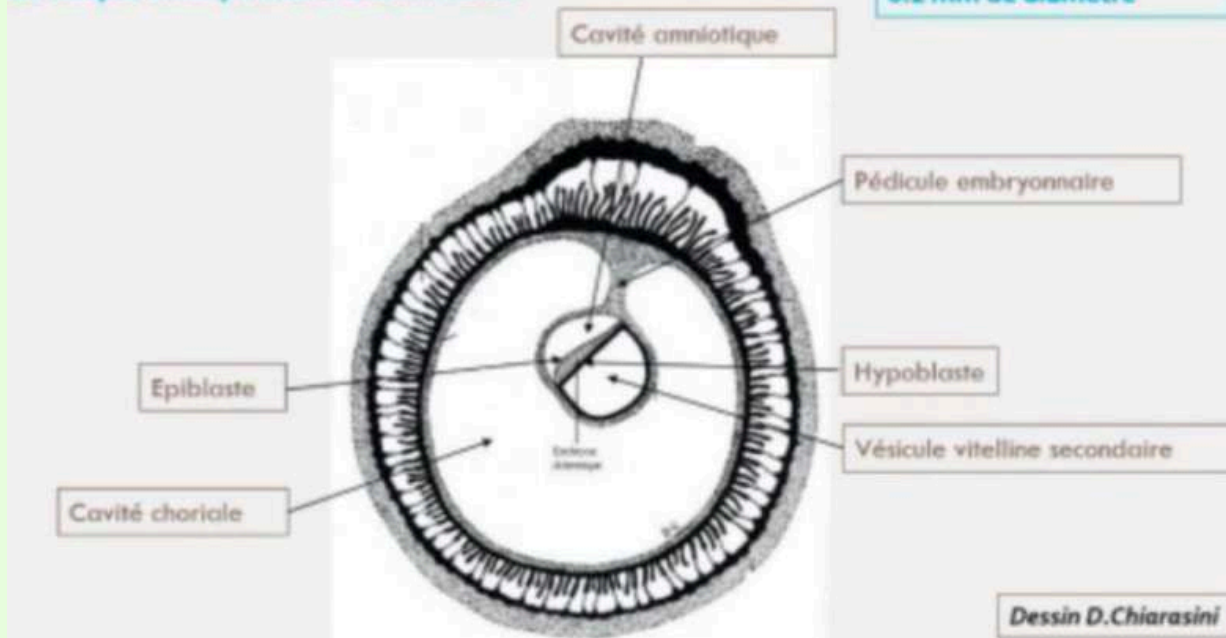
Les **annexes** sont en place :

- la cavité amniotique (en regard de l'épiblaste I)
- la VVII (en regard de l'hypoblaste)
- la cavité chorale (= **coelome externe**)
- **CTT**
- **STT**

La circulation **utéro-lacunaire** est mise en place ainsi que la **réaction déciduale** de l'endomètre avec la formation des différentes **caduques**.

Pré-Requis

Le disque embryonnaire à la fin de S2



Durant la 3ème semaine de développement on a :

- la possibilité de réaliser les **diagnostics** cliniques et biologiques de GSS
- l'évolution du DED en **Disque embryonnaire Tridermique** = la **gastrulation**
- formation et évolution des 3 feuillets primitifs : **entoblaste, mésoblaste, ectoblaste**
- la **neurulation primaire**
- évolution des annexes

A) La 3ème semaine et diagnostic de grossesse

Le **STT** va produire **l'HCG** (Hormone Chorionique Gonadotrope) qui va permettre :

- le maintien du corps jaune
- la production d'œstrogène et de progestérone par le corps jaune (le but étant de ne pas avoir de desquamation de l'endomètre car l'embryon y est niché = **ne pas avoir de règles**)

Les diagnostics **biologiques** de GSS sont possibles :

- dosage **sanguins** de la fraction β de l'HCG
- détection **urinaire** de β -HCG

Grâce au passage de l'HCG dans le sang maternel par la circulation utéro lacunaire

Les diagnostics **cliniques** de GSS :

- **aménorrhée** (= absence de règles) : secondaire au maintien des sécrétions de progestérone par le corps jaune
- signes "**sympathiques**" de GSS :

Hyperprogestéronémie	Hyperœstrogénie
<ul style="list-style-type: none"> • digestif : nausée, vomissement, hypersialorrhée • urinaire : polyurie, pollakiurie • somnolence, insomnie, fatigue 	<ul style="list-style-type: none"> • tension mammaire

B) Evolution du disque embryonnaire didermique

1) Gastrulation

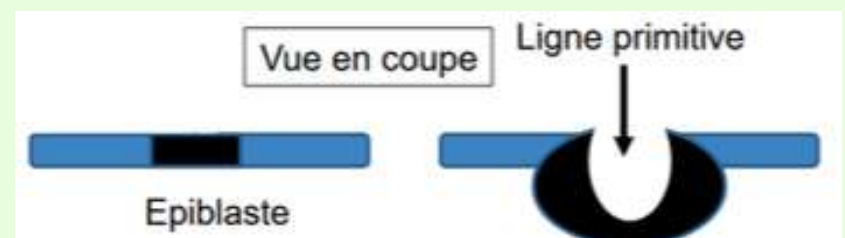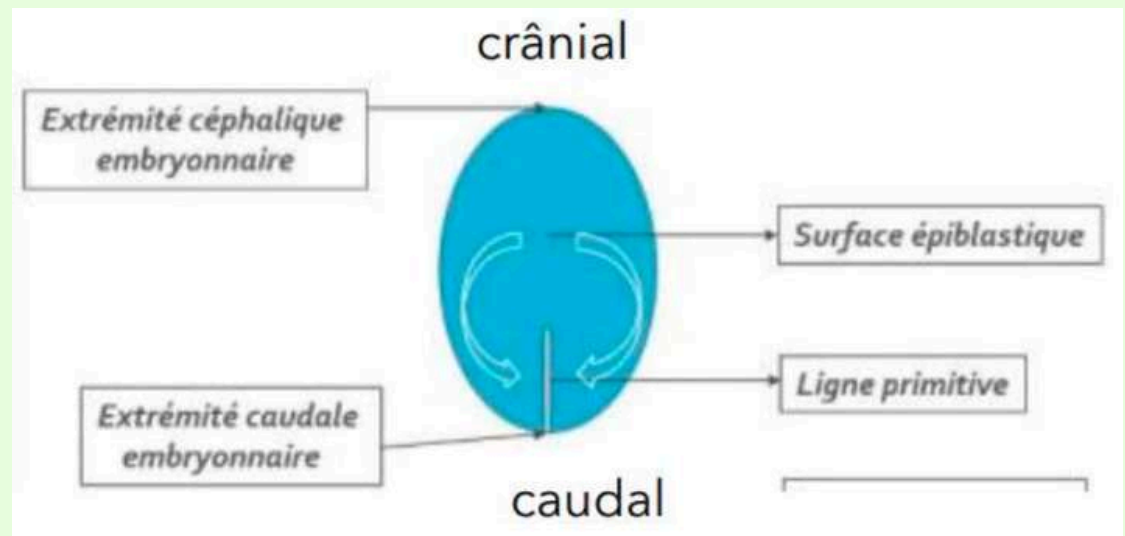
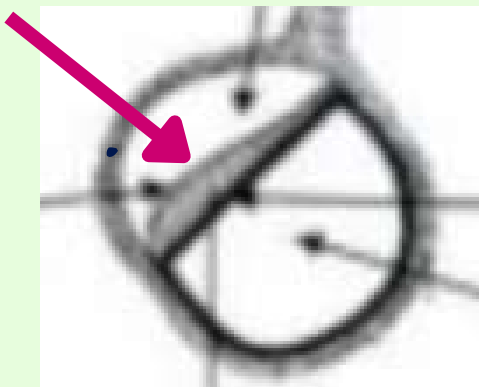
La gastrulation est un mécanisme embryologique permettant la formation du **Disque embryonnaire TRIdermique**. Il s'agit d'une succession d'évènements qui permet la formation et la mise en place de **3 feuillets primitifs** : l'**ectoblaste**, le **mésoblaste** et l'**entoblaste**.

La gastrulation se déroule en **3 étapes**.

Étape 1 : Mise en place de la ligne primitive = J15

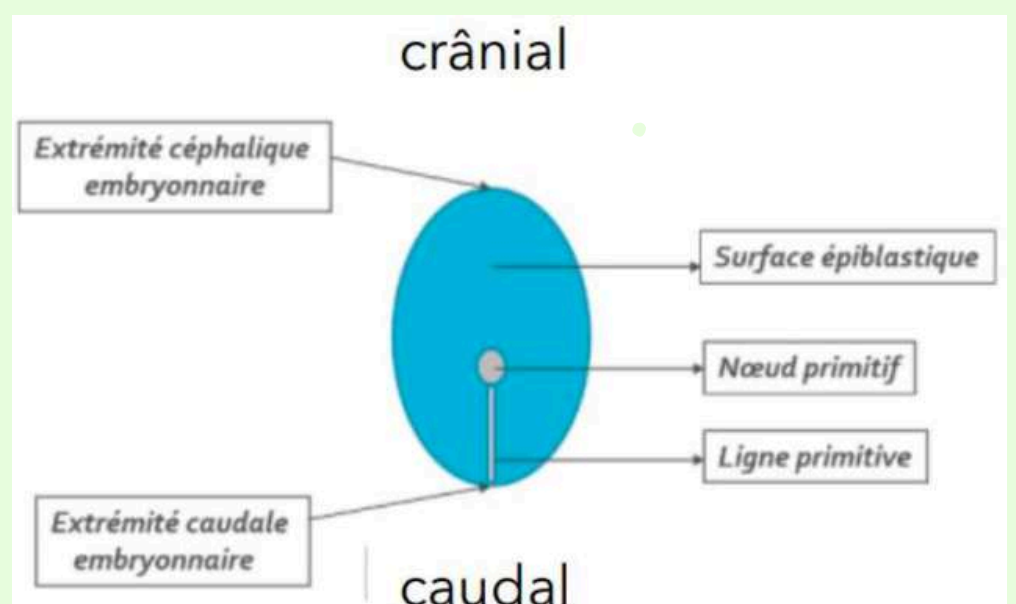
La **ligne primitive** se développe à partir des cellules **épiblastiques**, à la **surface** de l'épiblaste, au niveau de la partie **caudale** de la **ligne médiane**. Les cellules épiblastiques **convergent/migrent** sur l'axe **médian** selon l'axe **cranio-caudal** (cad de l'**extrémité craniale/céphalique** à l'**extrémité caudale**). La **ligne primitive** est la traduction morphologique du mouvement des cellules épiblastiques.

Alors moi j'avais eu bcp de mal à comprendre ce schéma mais en faite c'est l'épiblaste I vu du dessus, vous comprenez, c'est comme si vous regardez par là :



Étape 2 : Formation du noeud primitif = J16

Le **noeud primitif** se forme à l'extrémité **céphalique** (ou **crâniale**) de la ligne primitive par épaissement.



Étape 3 : Gastrulation = J16

Les cellules **épiblastiques** à la surface de la ligne primitive vont **proliférer**, se **détacher** et **migrer sous la ligne primitive**. On va passer grâce à la **gastrulation**, d'un DED à 2 feuillets (épiblaste I et hypoblaste) à un **DET** grâce à des phénomènes de **migration** et de **différenciation**.

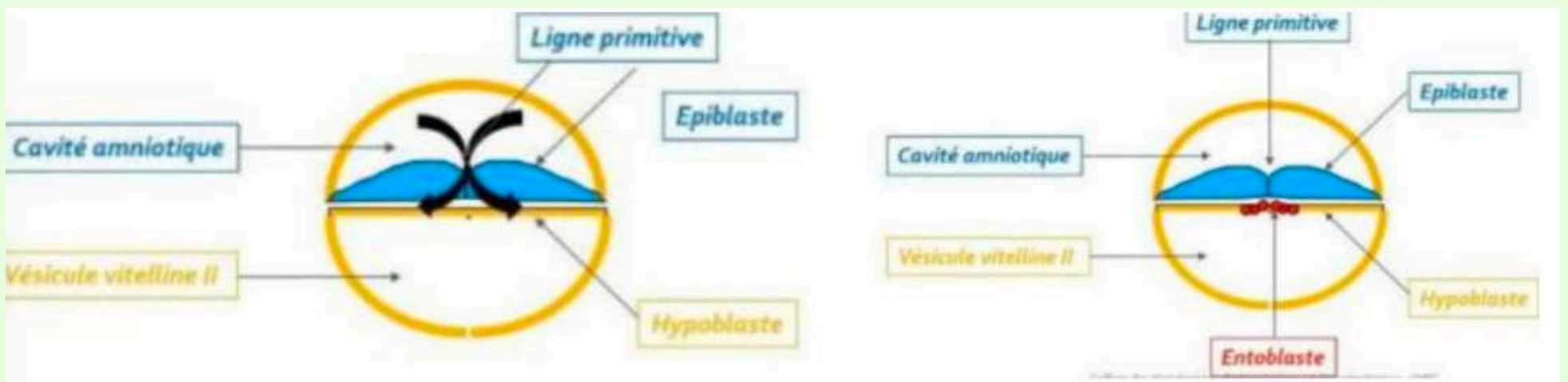
On a la formation de **3 feuillets** :

- **entoblaste** par migration
- **mésoblaste intra-embryonnaire** par migration
- **ectoblaste** par différenciation

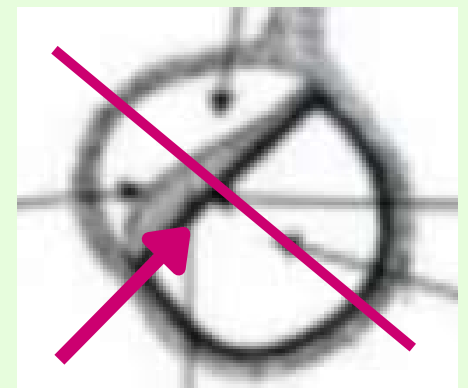
2) Mise en place des 3 feuillets primitifs

a) Formation de l'entoblaste

L'**entoblaste** (en rouge sur le schéma) est le **1er** contingent à se former. Il se forme à partir des cellules **épiblastiques** qui vont **migrer** et **s'intégrer** aux cellules de l'hypoblaste en les **poussant** vers les parois **latérales** de la VVII.

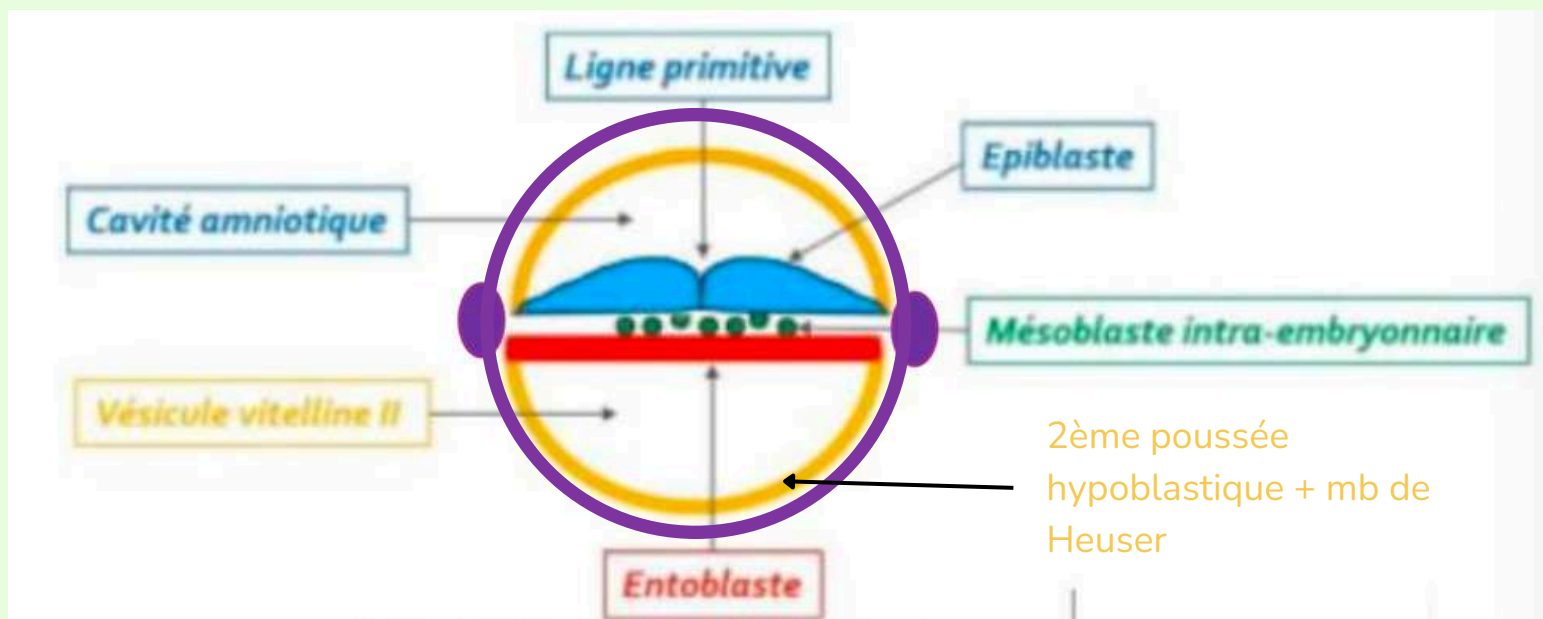


Pareil pour ce schéma, je l'avais pas compris de suite du coup ici c'est comme si on coupait l'embryon en deux (comme sur le schéma ici -->) et qu'on regardait un des cotés, c'est hyper compliqué à expliquer je suis désolée si vous comprenez pas posez la question sur le forum.



b) Formation du mésoblaste intra-embryonnaire

Le **mésoblaste intra-embryonnaire** (en vert sur le schéma) est le **2ème** contingent à se former. D'autres cellules **épiblastiques** vont plonger transversalement **entre l'épiblaste I et l'entoblaste**. Il sera en contact avec le **MEE** (en violet sur le schéma) à sa **périphérie**.



TUT'fera attention :

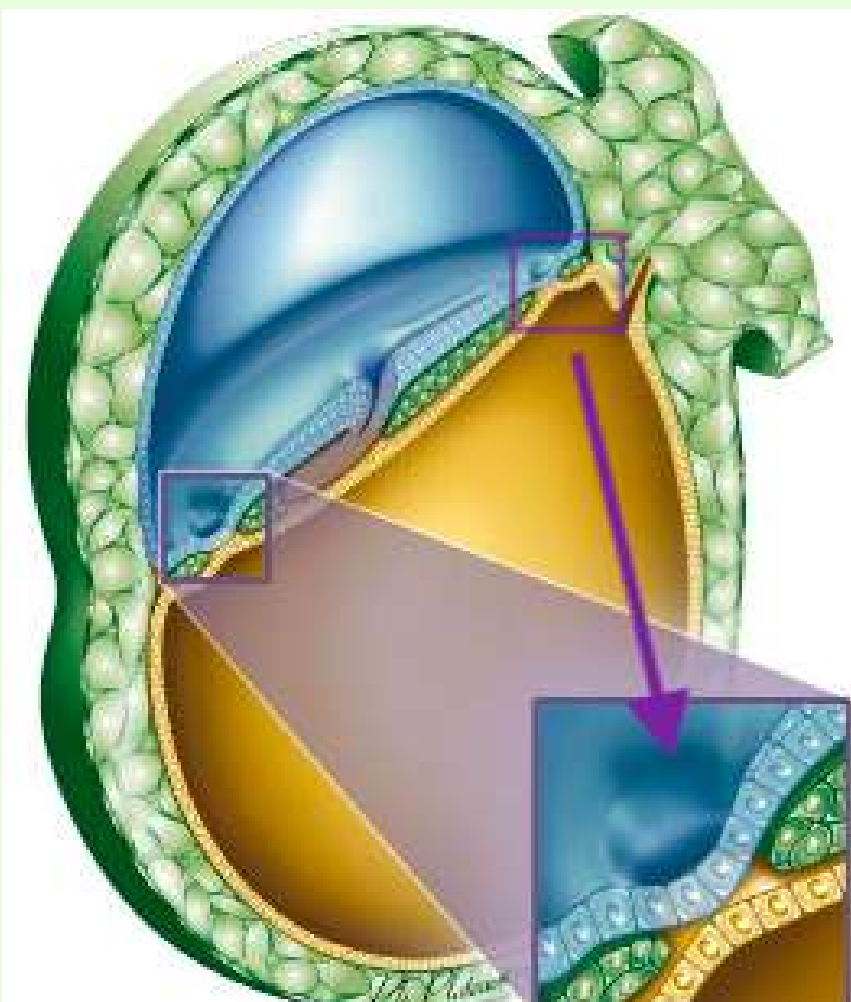
Mésenchyme = tissus de structure lâche (mémo : mésenchyme / lâche)

Mésoblaste = tissus de structure condensée (mémo mésoblaste / condensée)

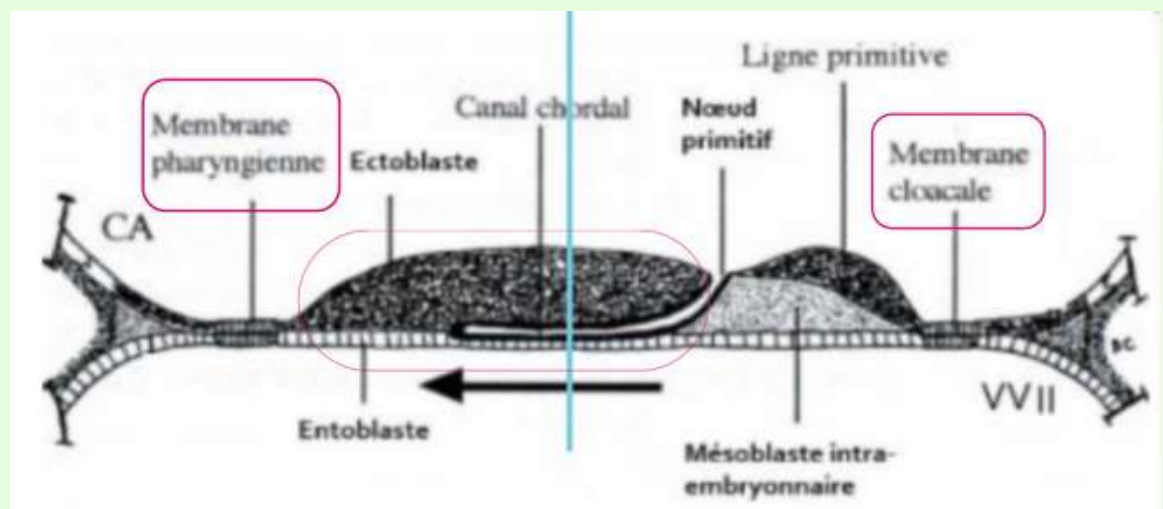
→ ils ont la même origine embryologique mais pas le même niveau de condensation.

Particularité de la répartition du feuillet mésoblastique : **deux régions** sur la **ligne médiane** restent **didermiques**. Au niveau de ces régions, il n'y a pas d'interposition de mésoblaste entre l'épiblaste/ectoblaste et l'hypoblaste/entoblaste. Ces 2 régions sont :

- la **membrane pharyngienne** (dans la partie **céphalique** du disque embryonnaire) = donnera les orifices **buccaux**
- la **membrane caudale** ou **cloacale** (dans la partie **caudale** du disque embryonnaire) = donnera les orifices **uro-génitaux**



C'est un nouveau schéma qui vient du présentiel et je trouve qu'il est super, on voit/comprend bien les 2 parties qui restent didermiques. En vert c'est le mésoblaste, en bleu l'épiblaste/ectoblaste et en jaune l'hypoblaste/entoblaste. Vous voyez bien que il y 2 endroit où il n'y a pas de vert (donc pas de mésoblaste) mais que de l'épiblaste et hypoblaste.





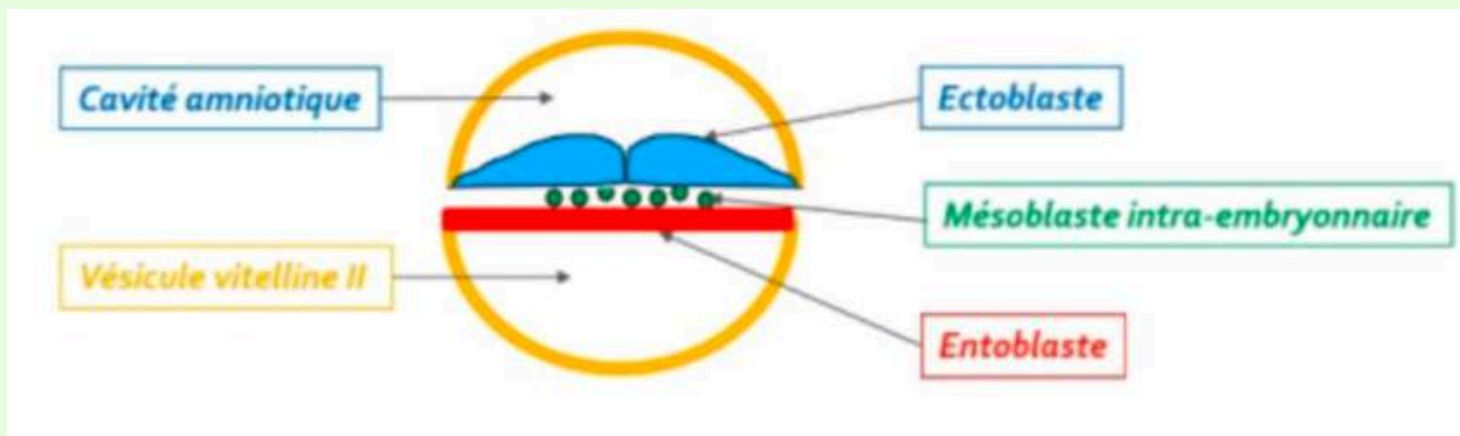
La on repasse dans ce plan là qui est un plan longitudinale.
 Dsl le schéma est flou j'espère que vous arrivez quand même à bien tout visualiser. Faites pas gaffe il y a des éléments du schéma qu'on va voir après dans le cours, là c'est juste pour vous montrer la mb pharyngienne et cloacale.

Une partie des cellules du **mésoblaste** migre en **AVANT** de la **membrane pharyngienne** pour former la **zone cardiogène** (que vous verrez dans un autre cours avec mes co-tuts <3).

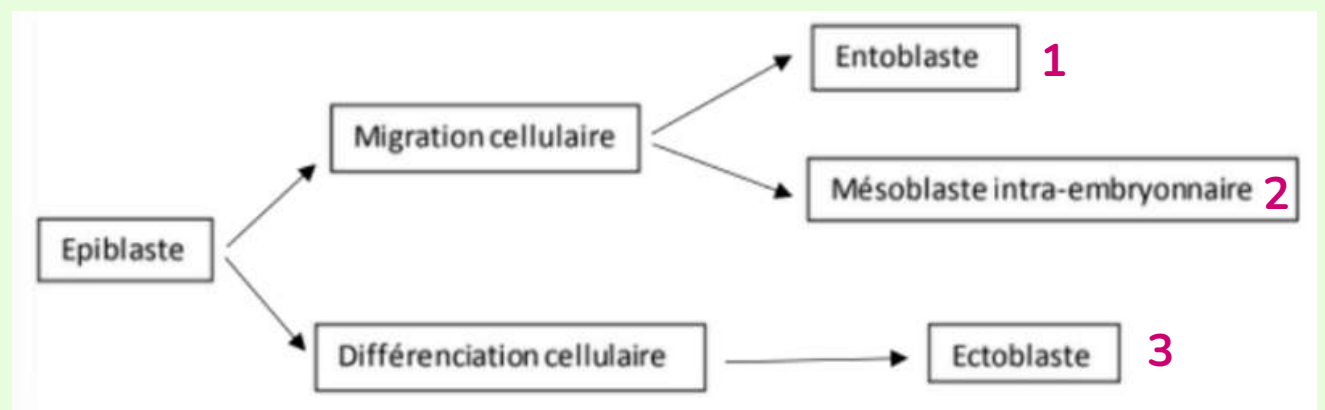
Dans un premier temps, la partie **axiale** (médiane/centrale) du disque embryonnaire est **dépourvue** de mésoblaste (c'est la partie que j'ai entouré finement sur la schéma au dessus). Cette partie sera le lieu de développement de la **chorde** (qu'on va voir maintenant).

c) Formation de l'ectoblaste

L'**ectoblaste** se forme par **différenciation** des cellules **épiplastiques restantes**. Vous pouvez voir sur le schéma que l'épiplaste est devenu l'ectoblaste. Il se trouve exactement au même endroit, donc on a bien affaire à un phénomène de différenciation et non pas de migration (contrairement à l'entoblaste et au mésoblaste).



Petit schéma recap histoire que ça rentre bien dans votre tête :



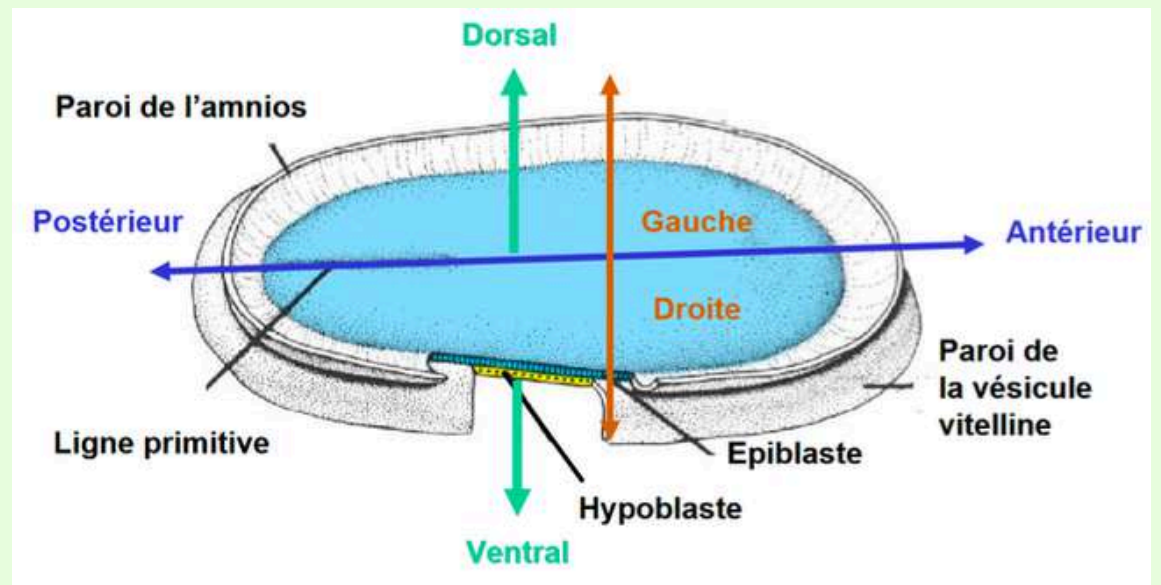
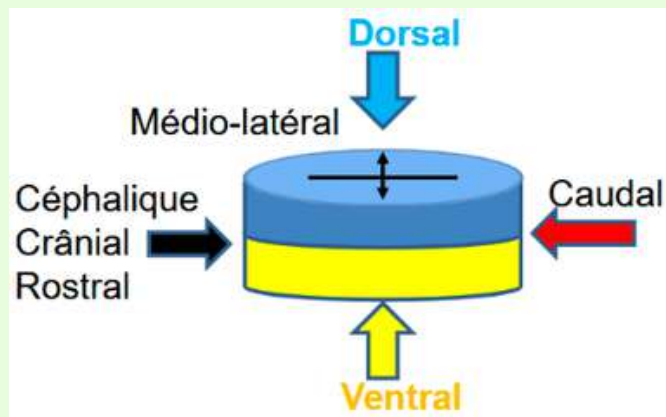
On a donc la formation du **DET** avec la formation des trois feuilletts : **entoblaste** (par migration, **mésoblaste** (par migration) et **ectoblaste** (par différenciation). Tout cela correspond à la **gastrulation** qui a lieu à **J16** du développement embryonnaire.

Définition des axes "corporels" (nouvelle petite partie) :

Durant la **gastrulation** on commence à parler d'axes cranio-caudal (ou l'inverse), ce qui permet la **différentiation** des **différents axes corporels**. L'embryon devient **orienté**. On parle de parties :

- **cranial/céphalique** au niveau de la membrane pharyngienne
- **caudale** au niveau de la membrane cloacale
- **ventrale** au niveau de l'**entoblaste**
- **dorsale** au niveau de l'**ectoblaste**

Donc important à retenir : durant la gastrulation, **on met on place les axes corporels**.



3) Formation et évolution de la chorde

Le **mésoblaste intra embryonnaire** est d'abord **absent** au niveau de la partie **médiane** (au milieu) de l'embryon pour laisser la place/apparaître la chorde.

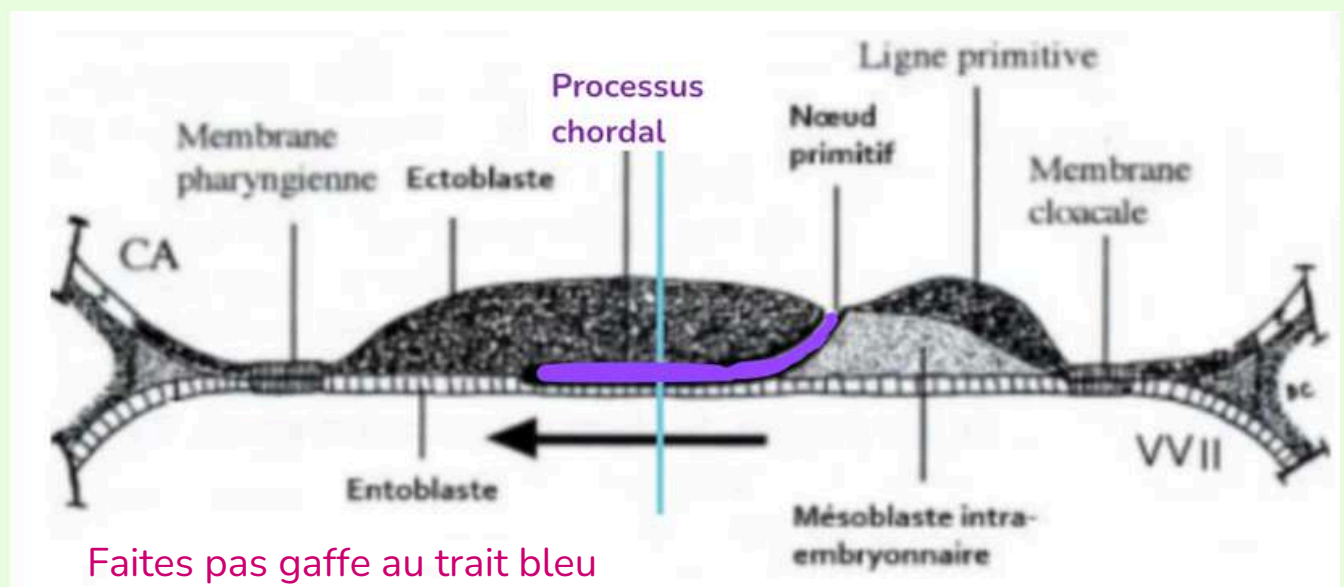
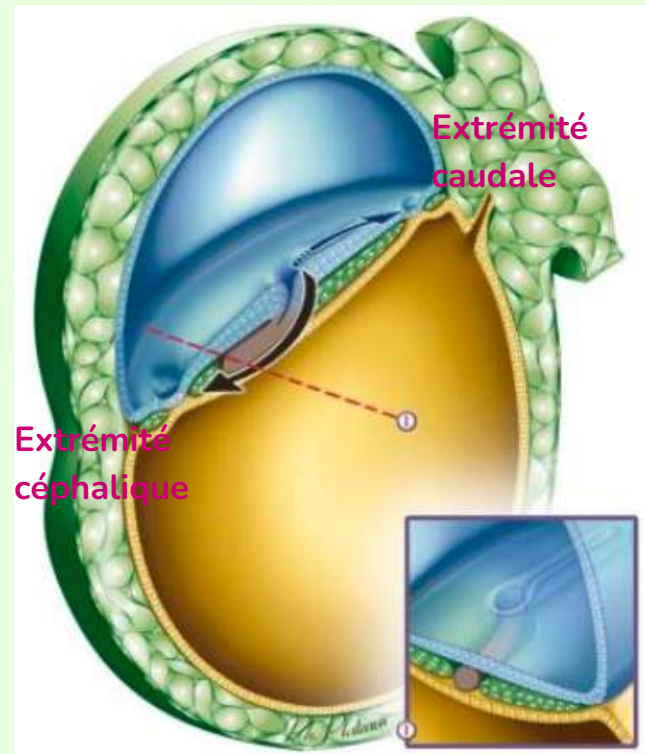
La **chorde** se forme en **4** étapes à partir des cellules épiblastiques au niveau du **noeud primitif**. Elle aura un rôle **d'induction** dans la **neurulation primaire** (= formation du système nerveux central).

Etape 1 : Formation du processus chordal = J17

Les cellules **épiblastiques** **prolifèrent** à partir du **noeud primitif** en doigt de gant, sous la forme d'un **cordon plein**. Ce cordon plein correspond au **processus chordal**.

Ce processus chordal va progresser **sous** la surface **ectoblastique** en direction **céphalique**, donc dans un sens **caudo-cranial** (dans le sens **inverse** de la formation de la ligne primitive).

Le schéma sur la diapo de la prof en présentiel était beaucoup plus net que celui d'avant, du coup je l'ai changé. Vous voyez bien les cellules épiblastiques qui progressent sous la surface ectoblastique (en bleu) en direction céphalique = processus choral (en gris/marron). Sur le schéma zoomé plus bas, on voit bien le noeud primitif (le petit cercle) et la ligne primitive (le "trait" en arrière du noeud primitif). Désolée je vous légende pas direct sur le schéma pour pas surcharger.



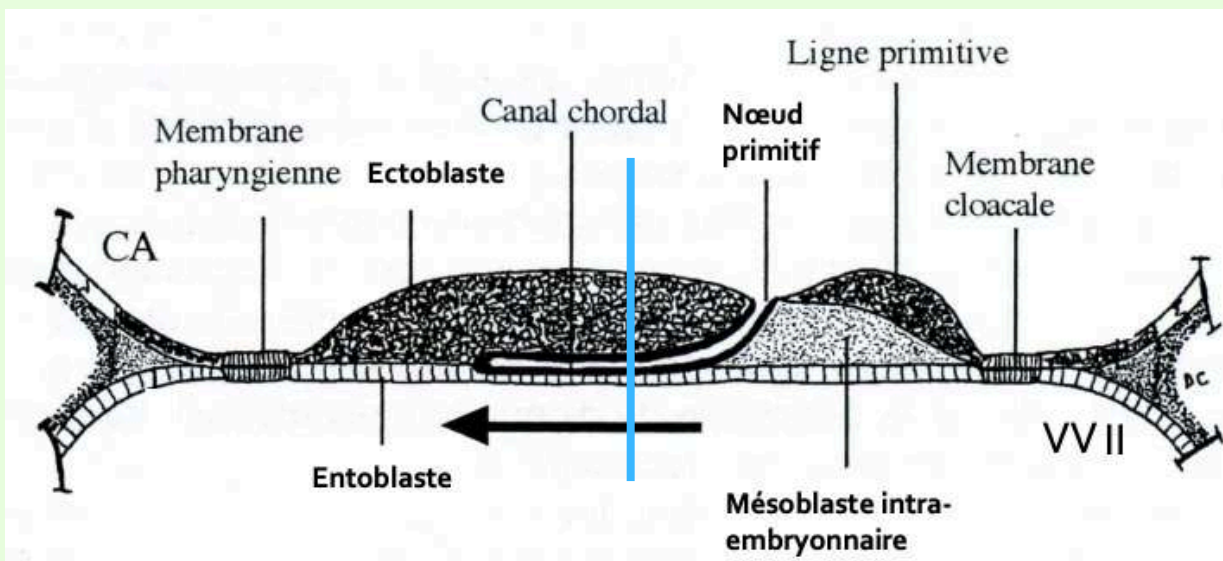
Etape 2 : Formation du canal chordal

Le **processus chordal** va se creuser pour former une structure **tubulaire** : le **canal chordal**. Il a donc la **même localisation** et la **même origine** que le processus chordal.

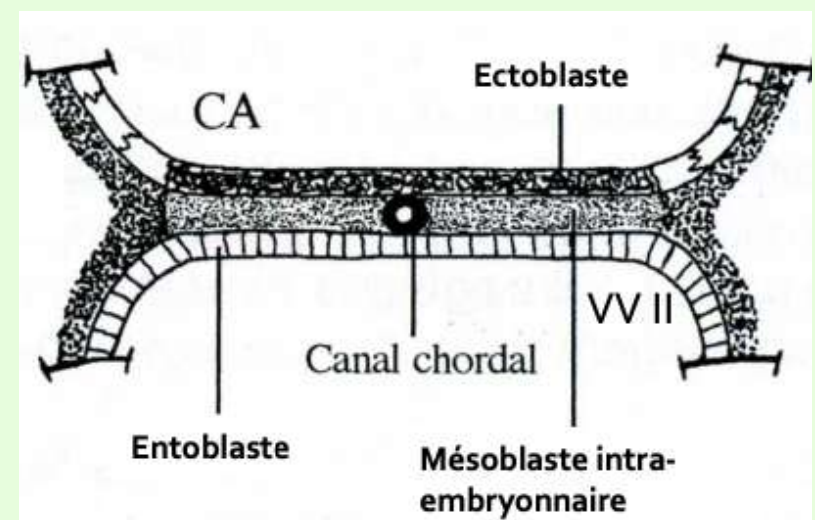
TUT'rappel :

Localisation : sur la ligne médiane en dessous de l'ectoblaste et au dessus de l'entoblaste

Origine : noeud primitif



Coupe longitudianale

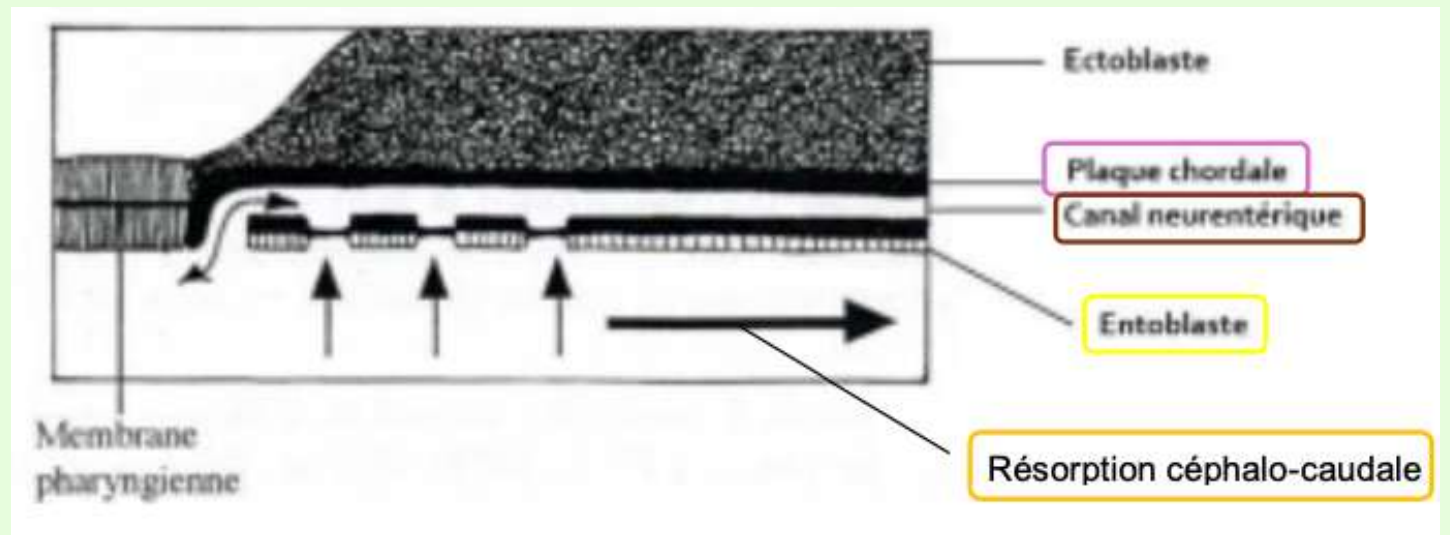
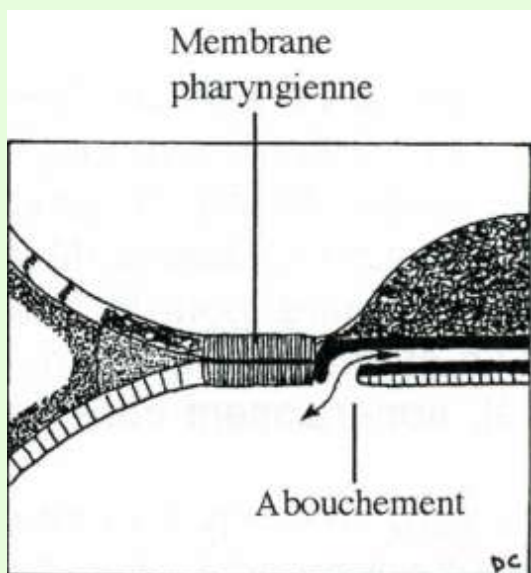


Coupe transversale

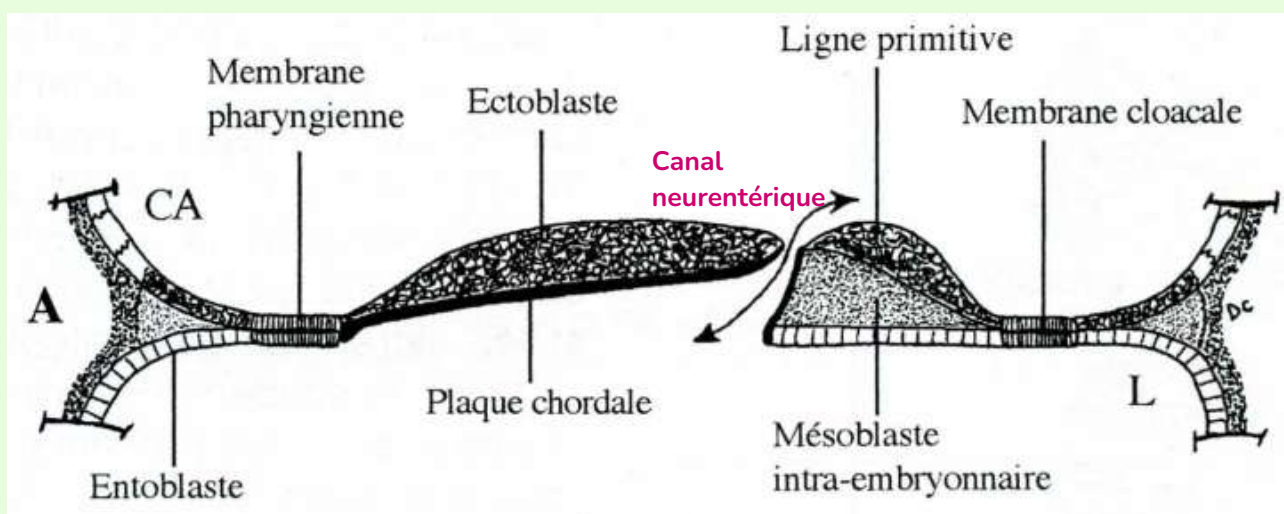
Etape 3 : Formation de la plaque chordale

La paroi **dorsale** du canal chordal (**au contact de l'ectoblaste**) va **s'épaissir** pour former la **plaque chordale**.

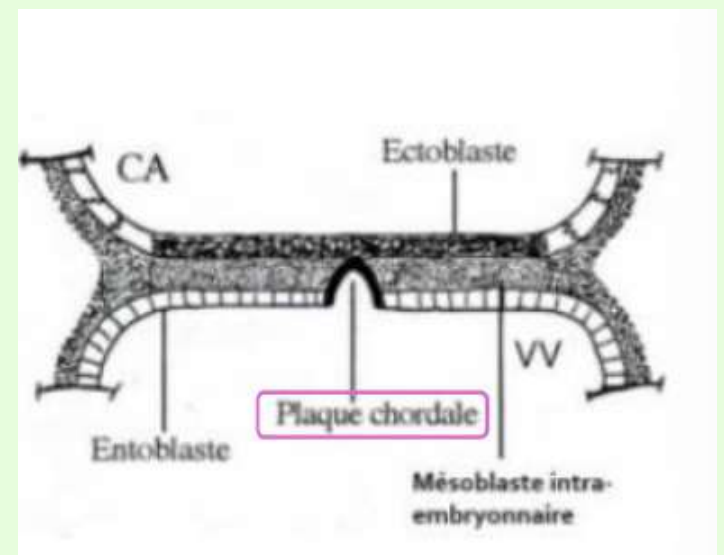
La paroi **ventrale** du canal chordal (**au contact de l'entoblaste**) va **fusionner** avec l'entoblaste, puis ensuite se **résorber** progressivement dans le sens **céphalo-caudal**.



Une **communication transitoire** apparaît entre la **cavité amniotique** et la **VVII** via le **canal neurentérique**.



Coupe longitudinale

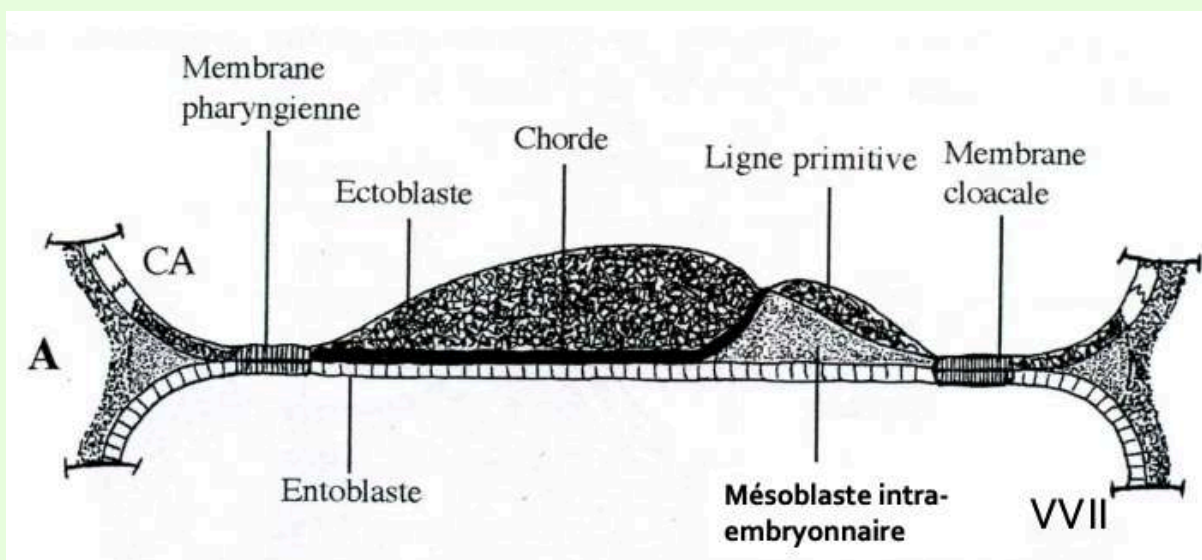


Coupe transversale

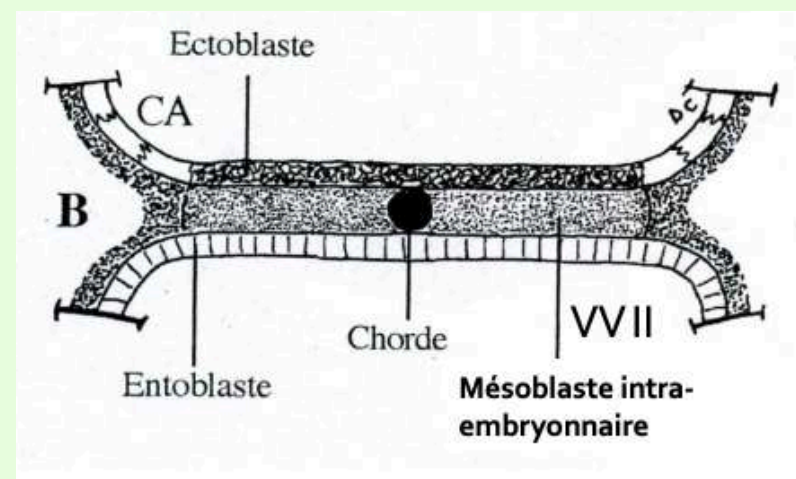
Etape 4 : Formation de la chorde = J19

La plaque chordale forme ensuite en un **cordons cellulaires pleins** : la **chorde**. L'entoblaste va se **reconstituer** en **dessous** d'elle.

La chorde est en contact dans sa partie **supérieure** avec l'**ectoblaste** et dans sa partie **inférieure** avec l'**entoblaste**. Elle est en **avant** de la **ligne primitive**.

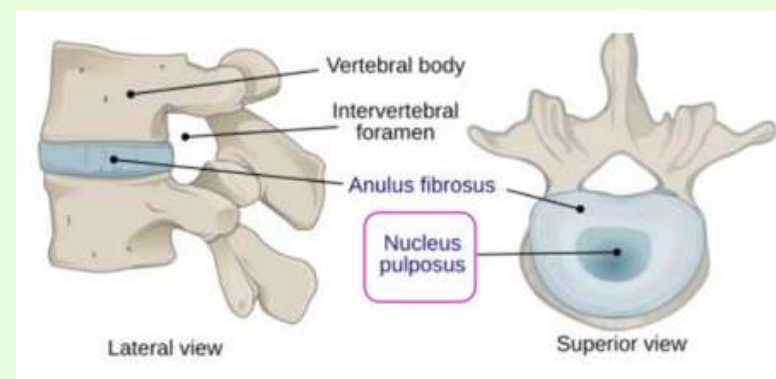


Coupe longitudinale



Coupe transversale

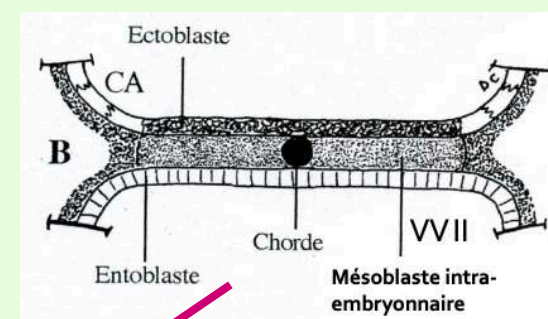
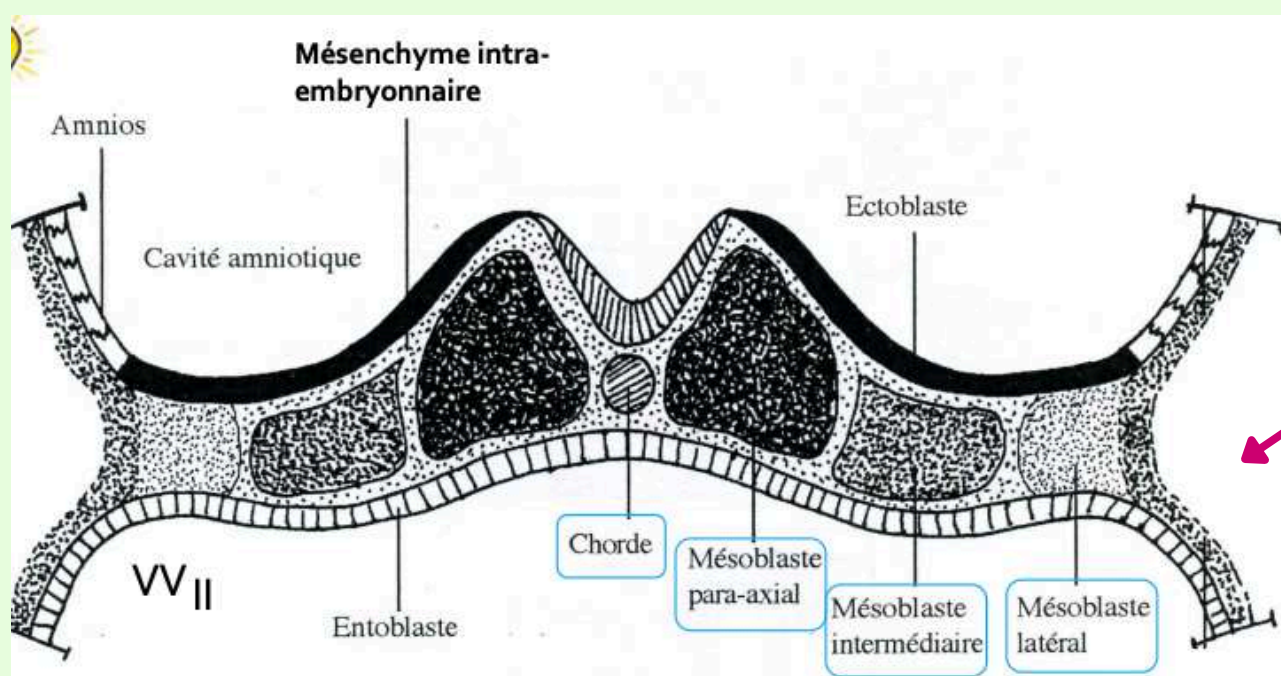
La chorde aura un rôle dans la **neurulation primaire** qui permet la formation du **système nerveux central**. Ensuite, elle disparaîtra de manière quasi-complète et ne persistera que sous la forme de **nucléus pulposus**, au centre des disques intervertébraux.



4) Evolution du mésoblaste intra-embryonnaire

Le **mésoblaste intra embryonnaire** va **proliférer** et se **différencier** pour former **6 cordons longitudinaux**, repartis de manière **symétriques** de **part et d'autre** de la chorde :

- 2 cordons de mésoblaste **para-axial** (les plus médiaux, les plus proches de la chorde)
- 2 cordons de mésoblaste **intermédiaire**
- 2 cordons de mésoblaste **latéral**



5) Neurulation primaire

La **neurulation primaire** correspond au processus de formation du **SNC**. Elle se déroule en **3** étapes.

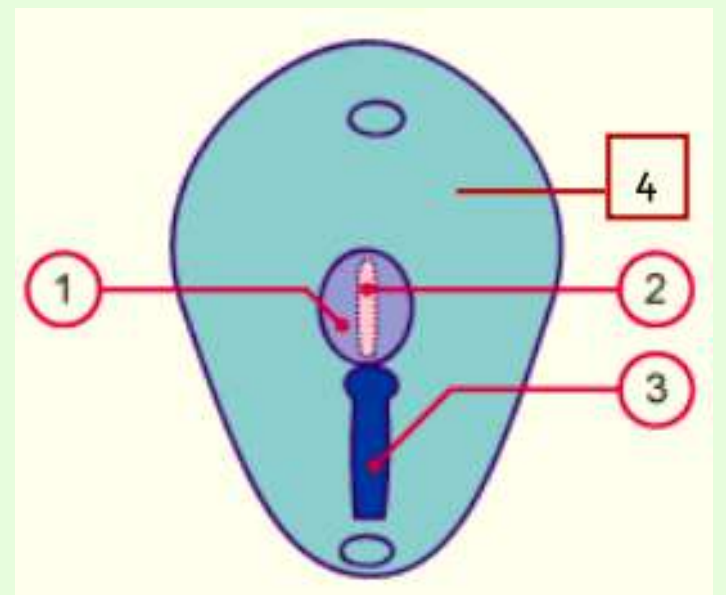
Etape 1 : Formation de la plaque neurale = J19

L'**ectoblaste s'épaissit** en forme de raquette **en avant** de la **ligne primitive** à partir du **noeud primitif**. L'extrémité la plus **large** de cette raquette est la région **céphalique** (car c'est là que ce trouvera le cerveau).

La plaque neurale se développe sous l'action **inductrice** de la **chorde** (**donc pas de chorde = pas de plaque neurale = pas de SNC**).

Sur ce schéma (vu de haut du DET) on voit :

- la plaque neurale (1) en avant de la ligne primitive (3)
- la chorde (2)
- l'ectoblaste (4)



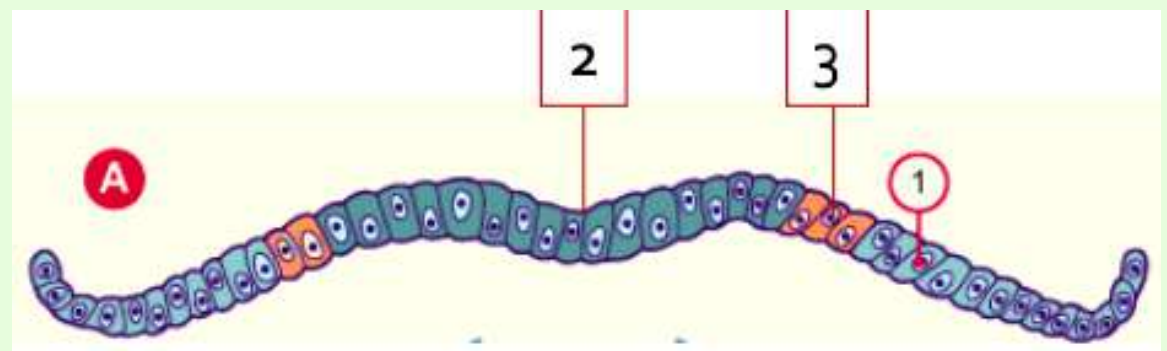
L'**ectoblaste** va évoluer en :

- **neurectoblaste** : cellules ectoblastiques **constituant** la plaque neurale
- **épiblaste secondaire** : cellules ectoblastiques **n'entrant pas** dans la constitution de la plaque neurale (**le reste donc**)

Les cellules à la **jonction** entre le neurectoblaste et l'épiblaste II sont appelées **cellules des crêtes neurales**.

On a :

- l'épiblaste II (1)
- le neurectoblaste = plaque neurale (2)
- les cellules des crêtes neurales (3)



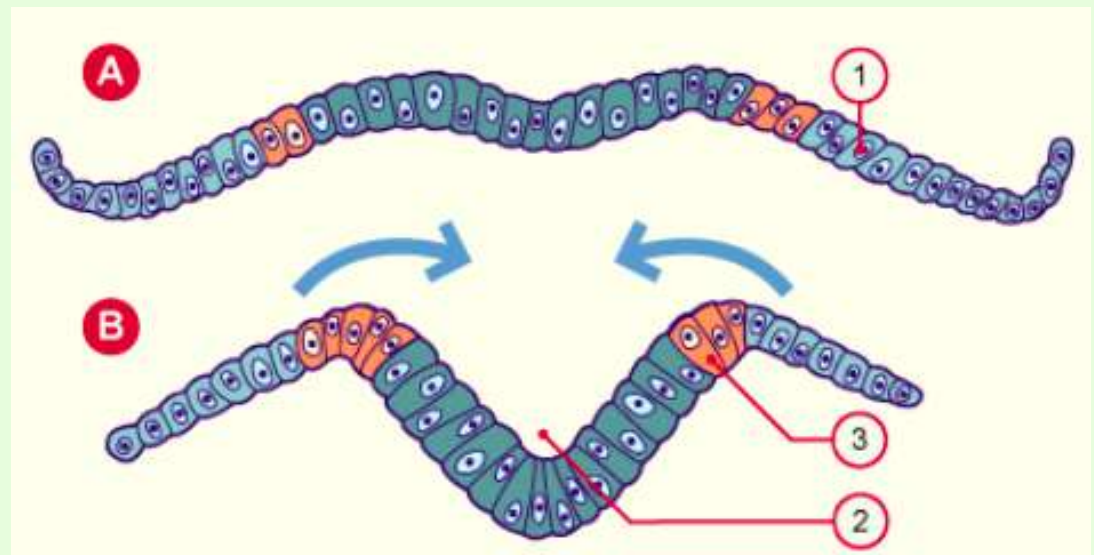
Coupe transversale

Etape 2 : Formation de la gouttière neurale = J20

La plaque neurale va se **creuser** pour former la **gouttière neurale**. **et c'est tout**

On a :

- l'épiblaste II (1)
- la gouttière neurale (2)
- les crêtes neurales (3)



Etape 3 : Formation du tube neural = J22

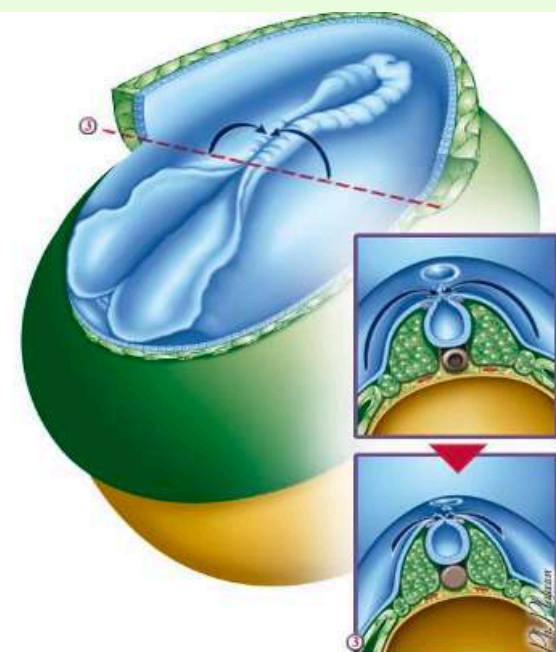

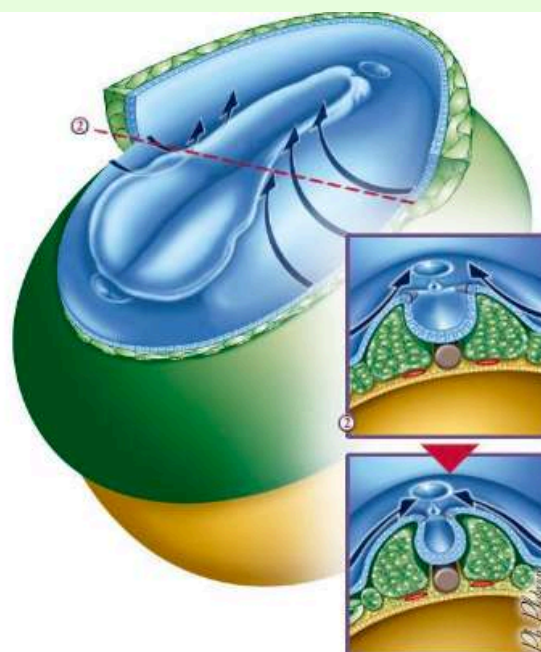
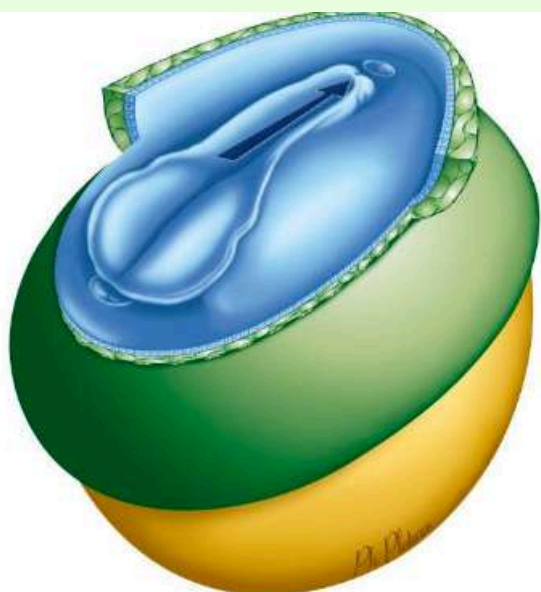
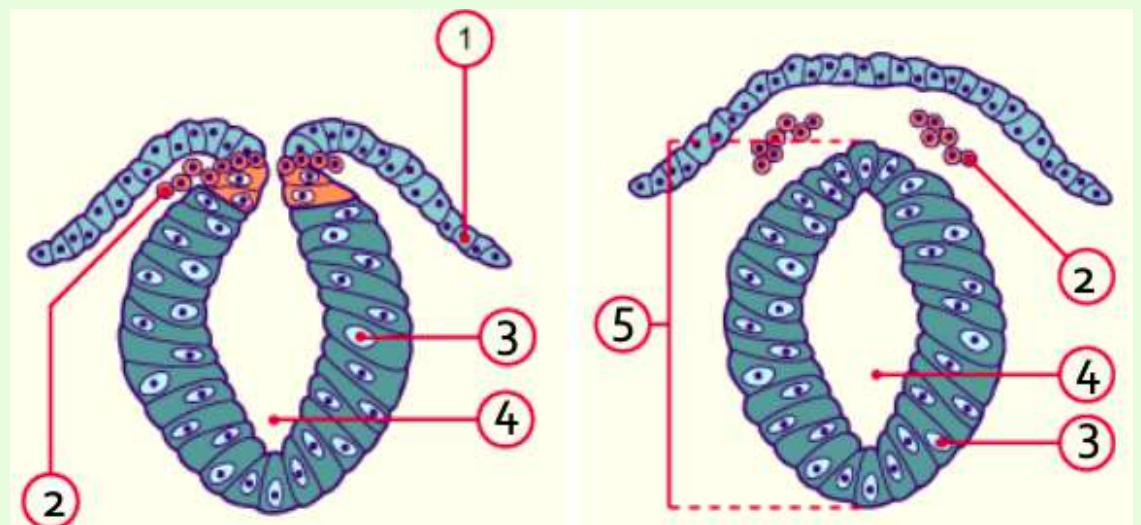
Les **bords** de la gouttière neurale **se rapprochent** et **fusionnent**, initialement au niveau de la région **cervicale** puis en **direction céphalique et caudale** grâce à une progression **simultanée**. Nous avons ainsi la formation du **tube neural** entièrement constitué de **neuroectoblastes**.

Le neuropore **antérieur** à l'extrémité **céphalique** se ferme à **J24/J25**.

Le neuropore **postérieur** à l'extrémité **caudale** se ferme à **J26/J28**.

On a :

- l'épiblaste II (1)
- crêtes neurales en migration (2)
- neuroectoblaste (3)
- canal épendymaire (4)
- tube neural (5)



Plaque neurale

Gouttière neurale

Tube neurale

Synthèse de l'évolution du disque embryonnaire à la S3 :

La **gastrulation** permet la mise en place des **3 feuillets primitifs** : **ectoblaste**, **mésoblaste intra-embryonnaire** et **entoblaste**. Le mésoblaste évolue ensuite en différents **contingents** en fonction de leur **localisation** par rapport à la ligne médiane : mésoblaste **para-axial**, **intermédiaire** et **latéral**.

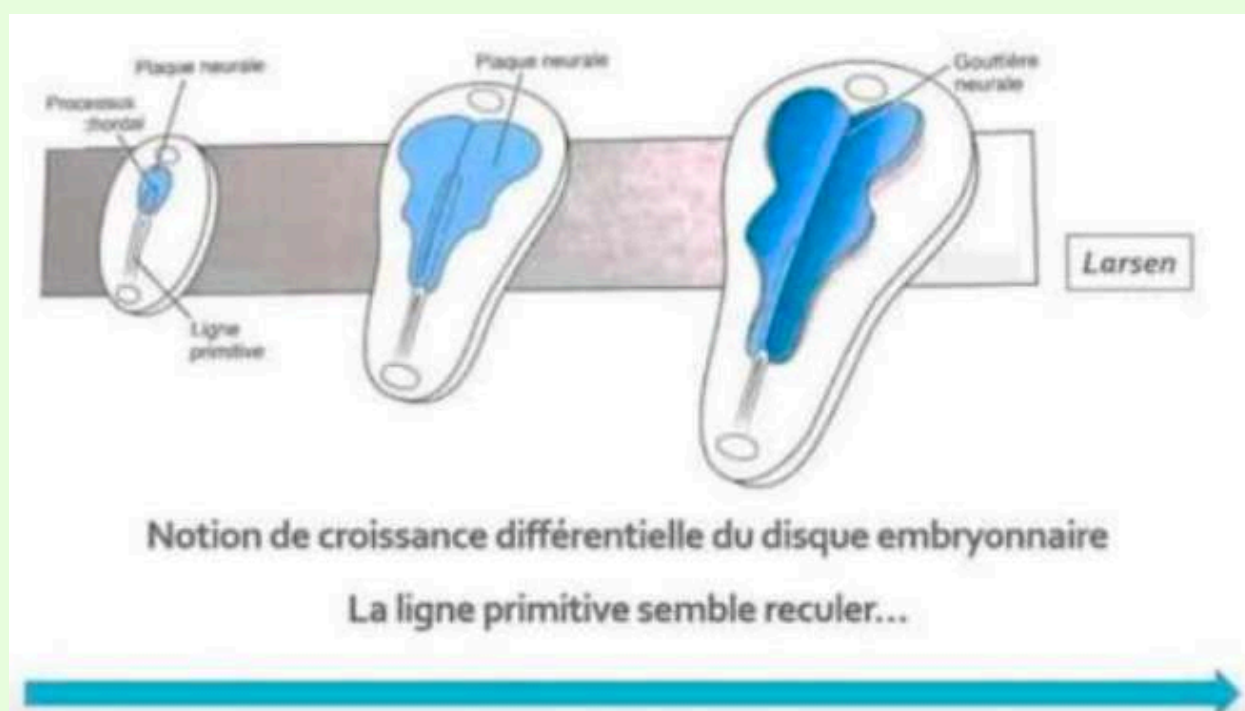
Nous avons la formation de la chorde en 4 étapes :

- processus chordal J17 = prolifération des cell épiblastiques en cordon plein
- canal chordal = processus chordal qui se creuse
- plaque chrodale = épaissement de la paroi dorsale du canal chordal (=plaque chordale) + résorption de la paroi ventrale du canal chordal et entoblaste + communication transitoire VVII et CA (=canal neurentérique)
- chorde J19 = plaque chrodale forme un cordon cell plein + reconstitution de l'entoblaste

La chorde est **inductrice** de la mise en place de la plaque neurale J19 → **gouttière neurale J20** → **tube neural J22 = neurulation primaire**

La croissance du mésoblaste et de la plaque neurale participeront à la **délimitation** de l'embryon (événement de la **S4**)

Notion de **croissance différentielle** du disque embryonnaire :



On a :

- la ligne primitive à la partie **caudale** du disque embryonnaire
- le processus chordal qui se met en place en **direction céphalique** à partir du **noeud primitif**
- la plaque neurale évoluant en gouttière neurale à la **surface ectoblastique**

On peut observer un recul **relatif** de la ligne primitive lié à l'**accroissement** du disque embryonnaire et à l'**arrêt** d'extension de celle-ci. On parle alors de "**croissance différentielle** du disque embryonnaire avec une ligne primitive qui **semble** reculer. Cette ligne primitive **SEMBLE** reculer parce que en "vrai" elle ne recule pas, elle ne se raccourci pas, elle garde la même taille, c'est juste le disque embryonnaire qui grandit beaucoup et on a donc l'impression que la ligne primitive recule. Capito ?

C) Evolution des annexes

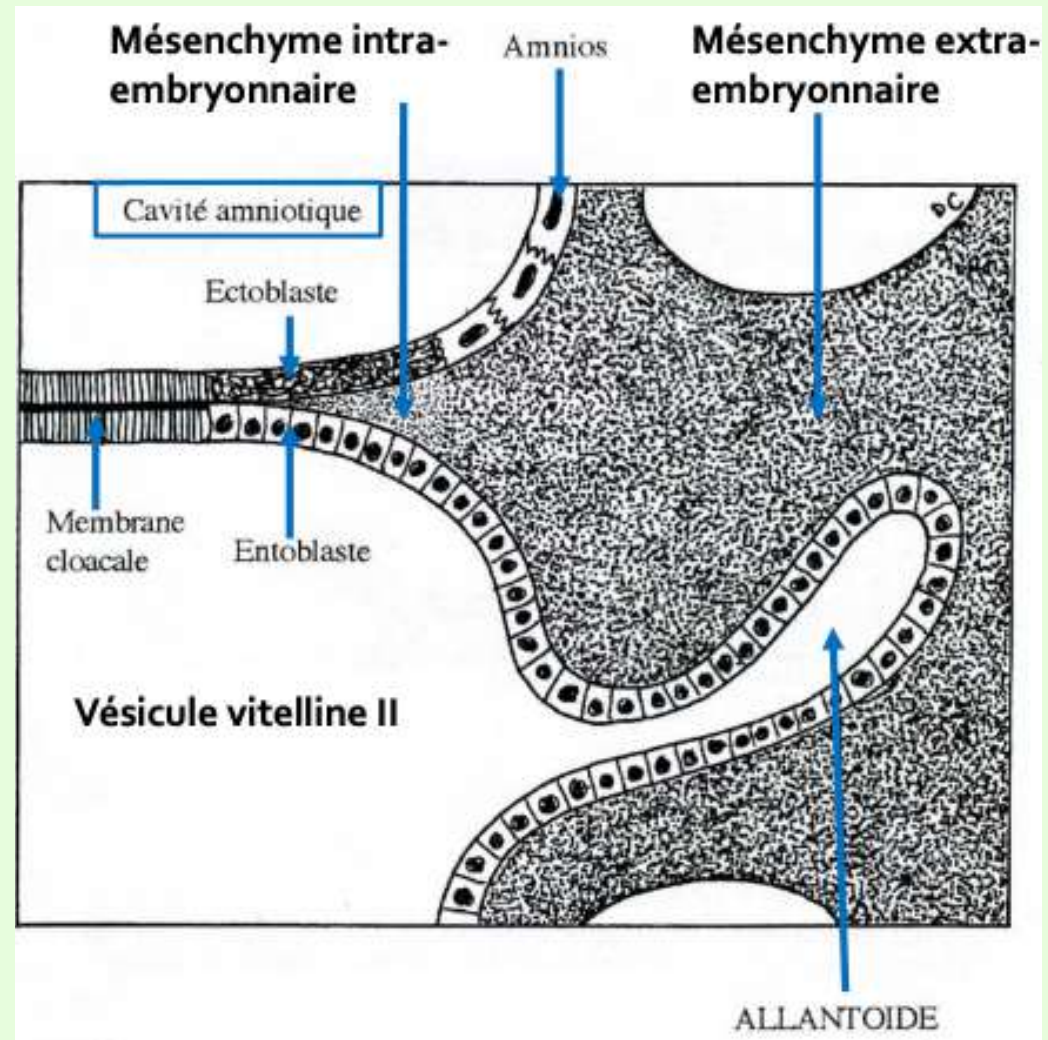
1) Evolution de l'allantoïde = J16

L'**allantoïde** est un bourgeon **creux** résultant de l'**extrusion** d'une partie de la paroi de l'**entoblaste** en localisation **extra-embryonnaire**. Elle se développe en regard de la portion **caudale** du disque embryonnaire à partir de **J16**.

C'est un élément constitutif du **pédicule embryonnaire**.

Il participera à la formation de la vessie.

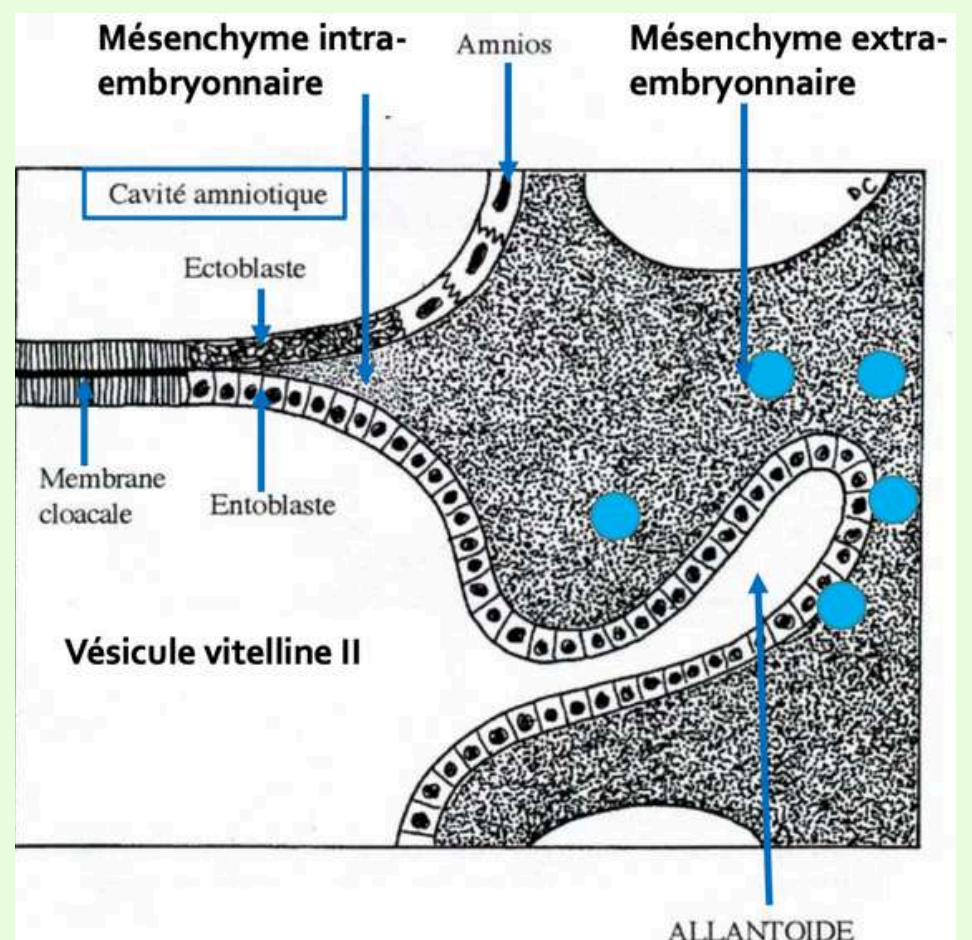
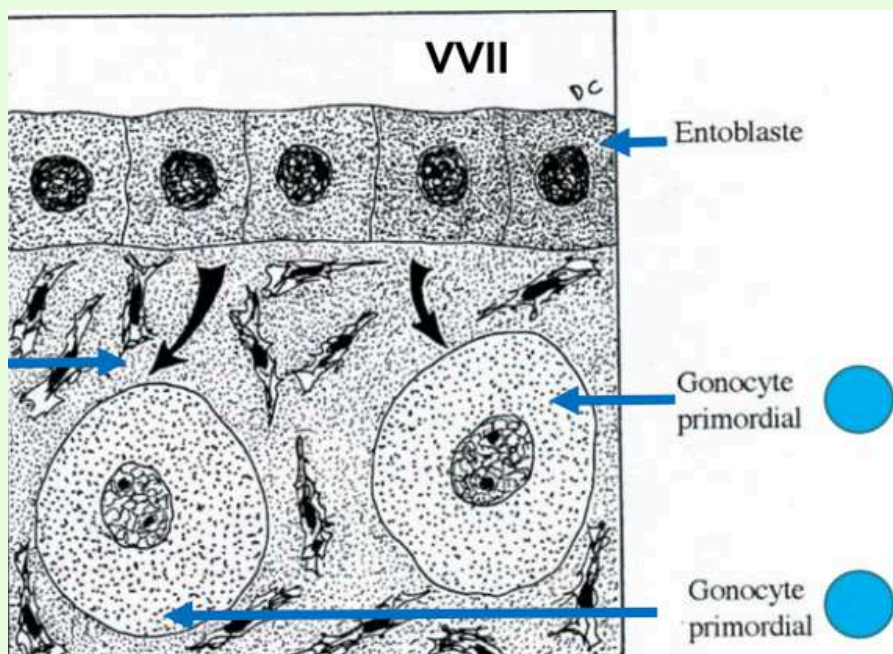
Sur le schéma on peut observer un bourgeon creux tapissé d'**entoblaste** en regard de la **VVII**



2) Formation des gonocytes primordiaux = J18

Ce sont des cellules **germinales** à l'origine des **spermatogonies** et des **ovogonies**. Ils apparaissent à **J18** et sont d'origine **épiblastique**. Leur localisation est **extra-embryonnaire**, au niveau de la paroi **caudale** de la **VVII**, proche de l'allantoïde.

Il migreront en **intra-embryonnaire** durant la **4ème semaine de développement**.



3) Ilots angioformateurs de Wolff et Pander

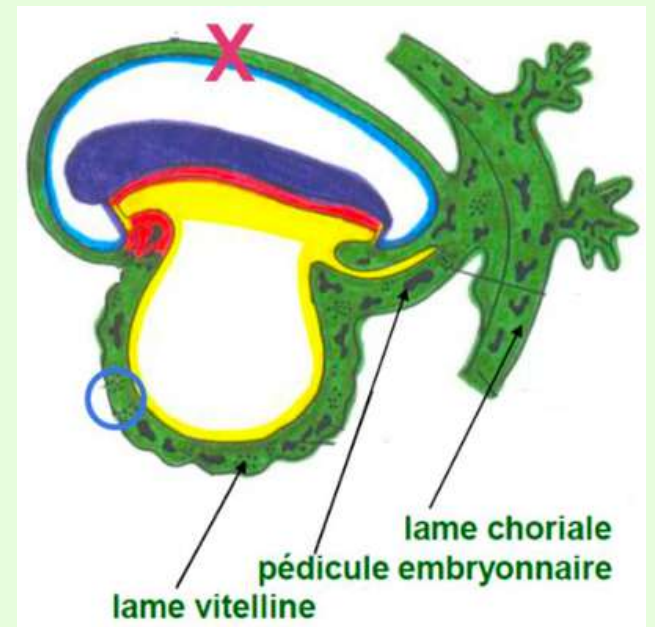
La mise en place du système **vasculaire extra-embryonnaire** avec la formation des **îlots de Wolff et Pander** est un élément important de la 3ème semaine. Les îlots sont constitués de :

- cellules **périphériques** à l'origine de la **paroi des vaisseaux**
- cellules **centrales** à l'origine des **cellules des lignées sanguines** (facile à retenir, les cellules sanguines sont à l'intérieur des vx donc au centre)

Ils apparaissent au sein du **MEE**, au niveau de :

- la lame **choriale**
- du **pédicule embryonnaire**
- la lame **vitelline**

TUT'WARNING : on n'en trouve **PAS** au niveau de la lame amniotique !!! (croix sur le schéma), sinon ça saignerait au moment de la rupture de la poche des eaux pendant l'accouchement



D) Anomalies du développement de la S3

1) Anomalies liées à la corde

La **corde** joue un rôle **d'induction** sur la formation de la **plaque neurale** et de la **gouttière neurale** (=neurulation primaire on se rappelle). La **neurulation primaire** correspond au processus de formation du **SNC** donc des anomalies liées à la formation et à l'évolution de la corde aboutiront à des **anomalies de formation du SNC**.

2) Anomalies liées au tube neural

Elles correspondent à des **défauts de fermeture** du **tube neural** qui seront à l'origine :

- **d'anencéphalie** : s'ils surviennent à l'extrémité **céphalique** (pas viable parce pas de cerveau)
- de **spina bifida** : s'ils surviennent à l'extrémité **caudale** (plusieurs types/gravités, vous le verrez dans pathos)

3) Anomalies liées à la ligne primitive

La **ligne primitive** va régresser et ne persistera que sous la forme de **reliquats embryologiques**. Ils seront à l'origine de **tératomes sacro-coccygiens**, tumeurs souvent **bénignes**, survenant majoritairement chez les foetus de sexe **féminin**. Ils peuvent contenir des tissus issus des 3 feuillets embryonnaires.

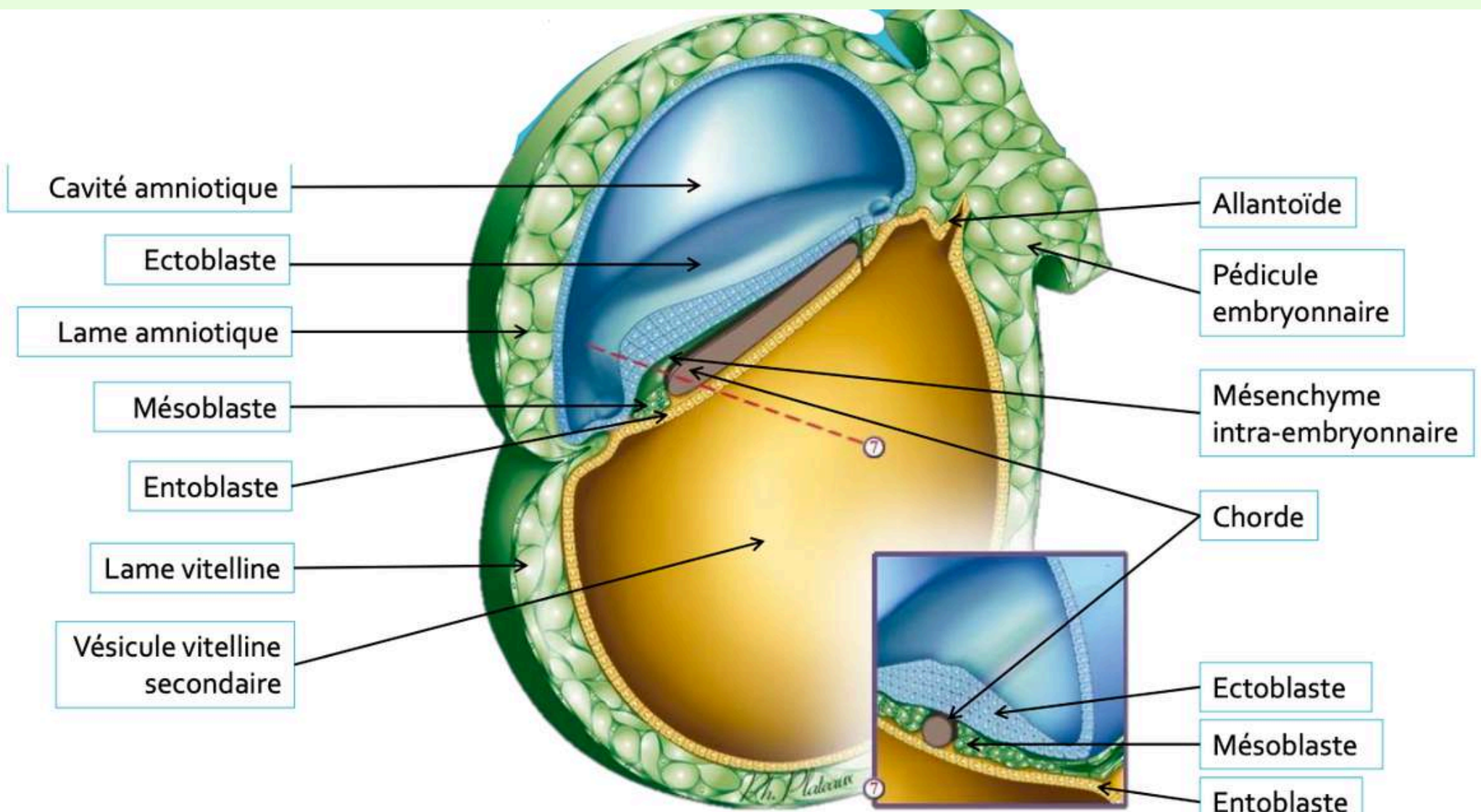
Conclusion/éléments clés de la S3

Au cours de cette 3ème semaine de développement nous avons :

- la **révélation de l'aménorrhée** maternelle + **diagnostics** cliniques et biologiques qui deviennent **possibles**
- le passage d'un **DED** de **0,2mm** à un **DET** de **2 à 3mm** de diamètre
- la mise en place des **3** feuilletts primitifs : **ectoblaste, mésoblaste et entoblaste**
- la mise en place de la **chorde**
- l'organisation du **mésoblaste** de part et d'autre de la chorde : **mésoblaste para-axial, intermédiaire et latéral**
- formation de la **plaque neurale** (=neurulation primaire) grâce à l'induction de la chorde
- formation et mise en place des **premières annexes**

On a donc la **cavité amniotique** en regard de **l'épiblaste II** (=cellules ectoblastiques n'entrant pas dans la constitution de la plaque neurale) et la **VVII** en regard de **l'entoblaste**.

On observe aussi **l'allantoïde** qui s'est développé en regard de la **VVII**.



Nouveau big schéma de l'embryon à la fin de la S3

- dédis à ma table de la Bu
- dédis à Picard (Elly si tu peux me faire des réducs c'est cool)
- dédis à Jul et au concert à Calvi, à Jean Jacques Goldman, à Kendji mv et à Mickael Jackson (le top 1 depuis 2009)
- dédis à la star ac et à son directeur aka Mickael Goldman ce bg
- dédis au jardin de Valrose et aux pauses avec les copains
- dédis à Léna Situation cette queen
- dédis à Intouchable, mon film pref
- dédis à Noël, le foie gras et le père Noël est une ordure
- dédis à ma capuche col Zara qui a reçu bcp trop de haine, bichette elle slay
- dédis à Manon qui adore ma capuche col Zara
- dédis à Weward, j'ai bientôt 30€ #larichesse
- dédis à Miss France et notre soirée d'antologie #girlsnight
- dédis aux pokes sur FaceBook #jesuisvielle
- dédis aux dédis
- dédis à Charles Leclerc parce que il est trop beau
- dédis au manège en bas de la coullé verte
- dédis à la Wassim et son amour pour la soupe
- dédis à la pub Intermarché de Noel
- dédis au matcha et Andy Ella
- dédis aux chocobons parce que c'est trop bon
- dédis au LAS STAPS, je suis de tout coeur avec vous
- dédis à la PP1 et à tous ceux qui sont venus me voir <3
- dédis à Mme Crabe de la Bu, trop de fou rire
- anti dédis à la SNCF
- anti dédis à l'IA
- anti dédis à nos partiels reportés
- anti dédis à ma traversée de bateau catastrophique (j'ai cru que j'allais mourir seule dans ma cabine)
- dédis à vous mes petits Pouss1 !! Donnez tout pour ce 2ème semestre, vous avez déjà accompli tellement de choses et ce n'est pas le moment de baisser les bras, quelque sois le résultat du S1 (tout est possible). Vous pouvez être fièr(e) de vous, pas tout le monde n'est capable de faire ce que vous avez fait en si peu de temps. Vous allez voir, le S2 c'est trop bien, les matières sont plus concrètes et intéressantes (ce n'est que mon avis perso) alors j'espère que vous êtes prêts à tout casser !!! N'hésitez pas à poser vos questions sur le forum, il n'y a pas de questions bêtes. Je reste dispo aussi sur Messenger si ça va pas. Coeur, bisous, love <3