

Rajouts présents membre supérieur

Coucou tout le monde !!! J'espère que vous allez tous très bien ! Je vous sors cette fiche sur tous les rajouts présents du cours sur le membre supérieur et pour ceux qui préfèrent j'ai aussi actualisé ma fiche vidéo avec les rajouts présents ! j'ai essayé de vous sortir les rajouts au plus vite pour que vous puissiez bien vous entraîner +++ Alors je sais que ça a l'air de faire beaucoup mais promis juré avant de mettre les schémas y'a que 14 petites pages de rajouts donc tout le reste c'est des schémas ! Donc si vous avez des questions vraiment n'hésitez surtout pas, c'est hyper giga supra épineux important de maîtriser ces rajouts parce que y'en a BEAUCOUP qui tombent le jour J !!! Quand vous voyez plein de +++ c'est que le prof a beaucoup insisté ou qu'il a dit qu'il ferait des pièges dessus ! Alors voilà bon courage et gros bisous <33

Introduction

Le membre supérieur a une fonction de **préhension**, contrairement au membre inférieur qui a une fonction de locomotion ++ car **l'homme est le seul bipède permanent**, grâce à sa **lordose lombaire** (même les primates les plus proches de nous comme les bonobos utilisent leur membre supérieur pour se déplacer)

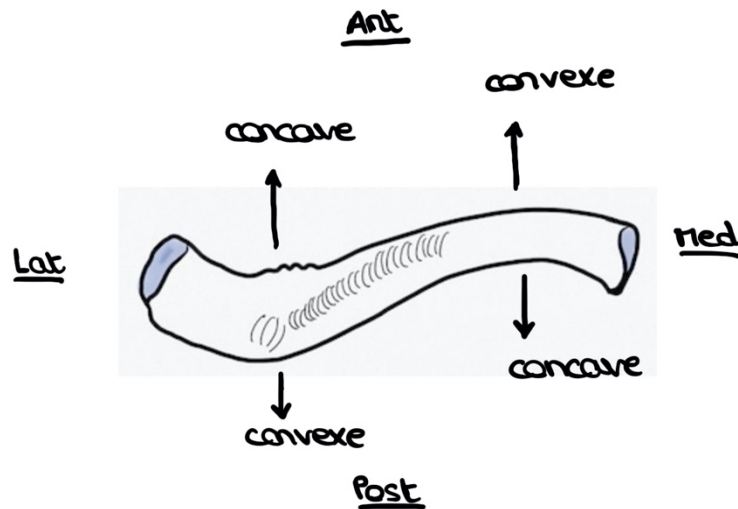
Spécificités du membre supérieur :

- Les **doigts sont très mobiles** (contrairement aux orteils)
- Le **pouce est long** (comparé aux pouces des singes par exemple) et **opposable à tous les doigts** : cela permet une **grande dextérité** et cela nous a permis de fabriquer des outils grâce à notre finesse/précision
- La surface dédiée à la main dans le cerveau est très grande comparée à la surface dédiée au tronc
- On a tendance à utiliser notre membre supérieur pour nous **protéger** quand on chute notamment et cela entraîne **beaucoup de traumatologie** de cette zone : il faut donc bien connaître les os (**ostéologie**), les articulations (**arthrologie**), les muscles (**myologie**) et les **nerfs et vaisseaux** de cette zone
- Le membre supérieur est sujet à des **fractures** (les os se cassent), à des **luxations** (les articulations se déboitent) et à des **plaies** (tendineuses, musculaires et nerveuses)

Ostéologie

La clavicule +++++ (vue supérieure en dessous)

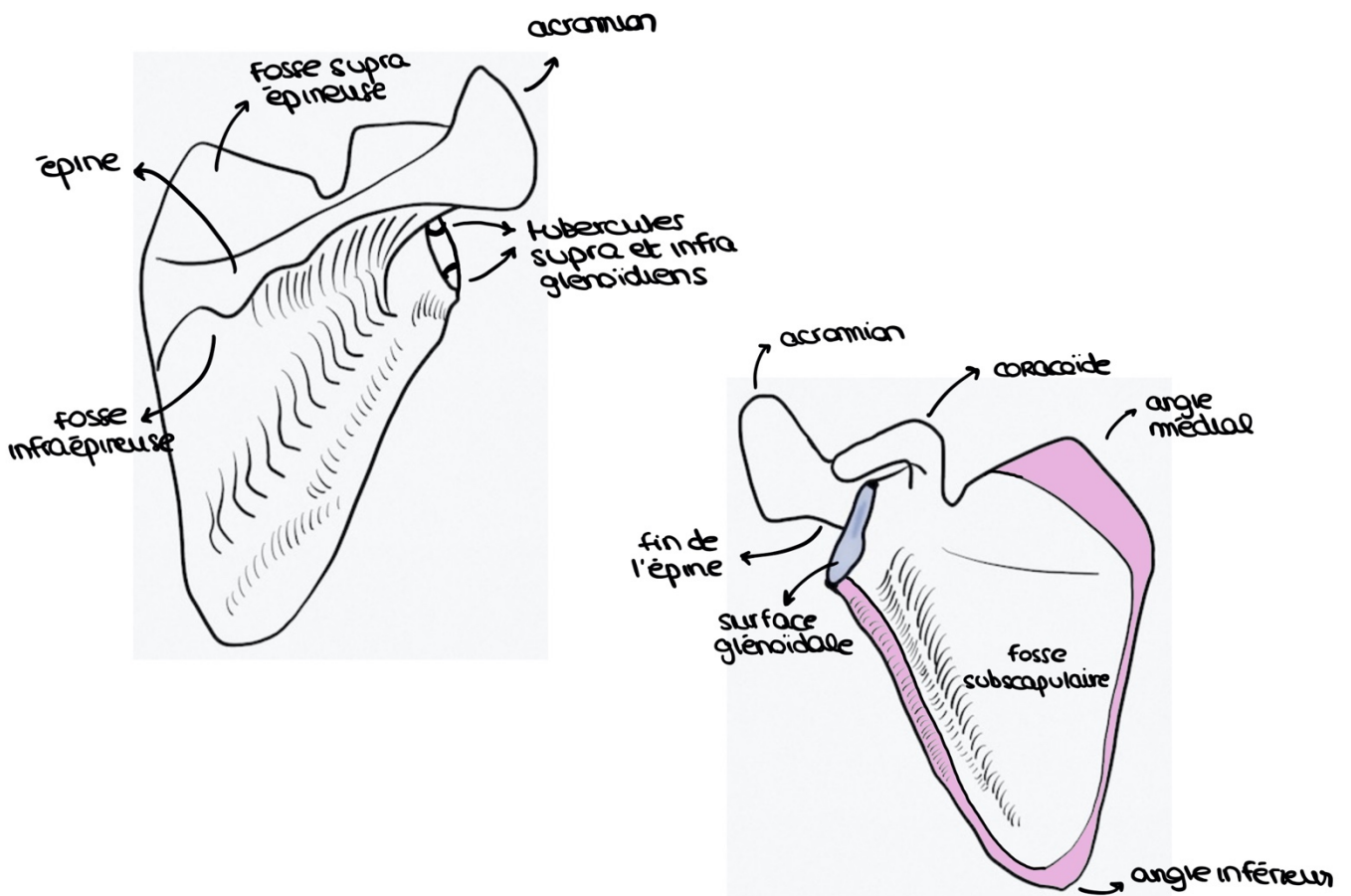
- En **antérieur** : elle a une **convexité médiale et une concavité latérale**
- En **postérieur** : elle a une **concavité médiale et une convexité latérale**
 ⇒ La fracture de cet os entraîne une **impotence fonctionnelle** le temps que ça se consolide à nouveau



La scapula (vue postérieure à gauche et antérieure à droite)

Au niveau de la surface glénoïdale on retrouve **deux tubercules** : un **supra glénoïdien** (insertion du chef long du biceps) et un **infra glénoïdien** (insertion du chef long du triceps brachial)

Elle possède des **parties épaissies** (*les bords en rose*) qui définissent la **zone subscapulaire** à l'intérieur (cette zone est fine)

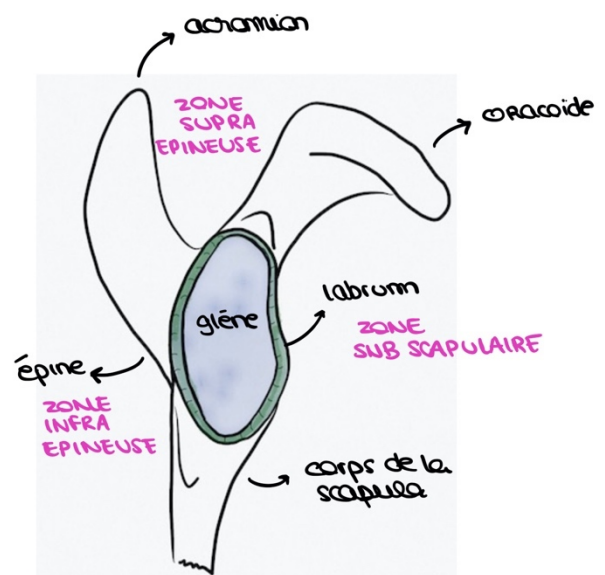


Elle a une **forme d'hélice d'avion** en vue latérale et c'est cette forme qu'on va rechercher sur les radios pour savoir s'il y a une luxation scapulo humérale

- La **luxation est vers l'avant** si la tête humérale est vers l'avant
- La **luxation est vers l'arrière** si la tête humérale va vers l'arrière
- La **luxation est vers le bas** si la tête humérale est vers le bas
- La **luxation est parfois vers le haut**

De profil on peut remarquer des espaces différents :

- **Espace subscapulaire**
- **Espace supra épineux**
- **Espace infra épineux**



L'humérus (vue antérieure)

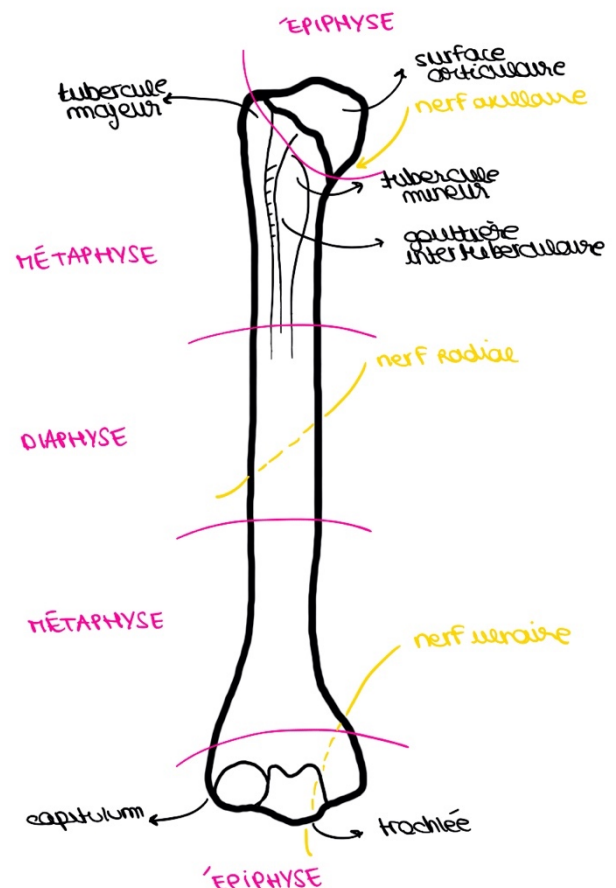
Il s'agit d'un **os long** qui possède **deux épiphyses, deux métaphyses et une diaphyse** (alors que la clavicule et la scapula sont des os plats)

On retrouve **deux tubercules** : un **majeur qui est latéral (trochiter)** et un **mineur qui est médial (trochin)** et entre les deux on a la **gouttière intertuberculaire** (dans laquelle passe le chef long du biceps) +++

Trochin et trochiter correspondent à l'ancienne nomenclature mais le prof l'a dit donc apprenez on sait jamais

Pathologies de l'humérus +++++

La diaphyse : elle est très solide avec une corticale épaisse, les fractures se font souvent au milieu de la diaphyse et font perdre l'axe de l'os (on utilise une vis ou une plaque pour redonner l'axe) et les fractures de la diaphyse ont tendance à ne pas consolider = **pseudarthrose**



Les épiphyses : elles soutiennent les surfaces articulaires et le cartilage et les fractures des épiphyses ont tendance à entraîner de **l'arthrose secondaire** (usure de l'articulation secondaire à la fracture)

Les métaphyses : l'os spongieux y est très développé, les fractures des métaphyses n'ont pas de problème pour consolider mais elles ont tendance à consolider dans une mauvaise position = **cal vicieux** (*le cal vicieux est plus gênant sur le membre inférieur car il va entraîner une boiterie et il est moins gênant sur le membre supérieur car on peut toujours attraper des objets*)

Tout ça c'est en termes de **fréquence** : un cal vicieux peut aussi exister sur la diaphyse et la pseudarthrose peut exister sur les métaphyses, c'est juste moins courant

Le prof a insisté sur les fractures du **col anatomique** (le col vrai de l'os, en dessous de la tête) et celles du **col chirurgical** (entre les tubercules) en rappelant que celles du **col chirurgical sont plus fréquentes** ++++

En qcm : le prof ne fera pas de qcm sur des explications de pathologies mais il peut demander si certaines zones anatomiques sont sujettes à certains types de lésion/traumatisme, donc c'est ++++

Grâce à l'anatomie on peut savoir quelle pathologie peut léser quel nerf :

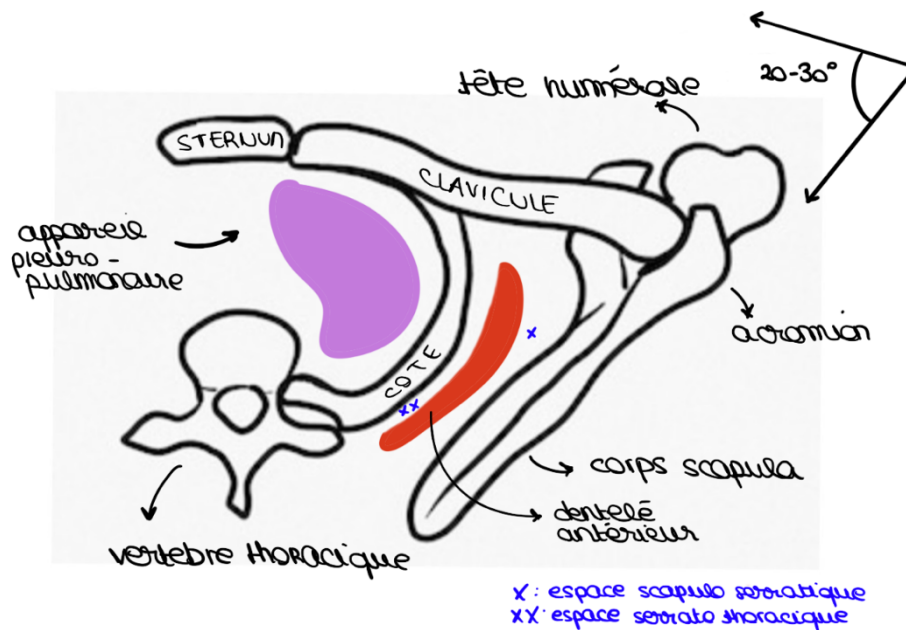
- Les **luxations antéro-internes de l'épaule** peuvent léser le **nerf axillaire** (aussi appelé nerf circonflexe) +++
- Les **fractures de la diaphyse humérale** peuvent léser le **nerf radial** +++
- Les **fractures de l'épiphyse distale de l'humérus** (fracture de la trochlée ou de l'épitrôchlée) peuvent léser le **nerf ulnaire** +++

Le prof répète plusieurs fois que le **capitulum de l'humérus** n'est visible qu'en **avant** et qu'en **arrière on voit seulement la trochlée** humérale au niveau de la palette humérale +++

La forme de la trochlée (plus grande que le condyle latéral) induit un **valgus physiologique** quand on tend le bras (*on fait une sorte de X avec nos deux bras*)

Sur une **vue supérieure de l'articulation de l'épaule** on peut voir :

- Une vertèbre thoracique
- Une côte
- L'appareil pleuropulmonaire
- La scapula (direction oblique) : on voit que la scapula est bien **derrière le thorax et forme un angle de 20 à 30° avec lui**



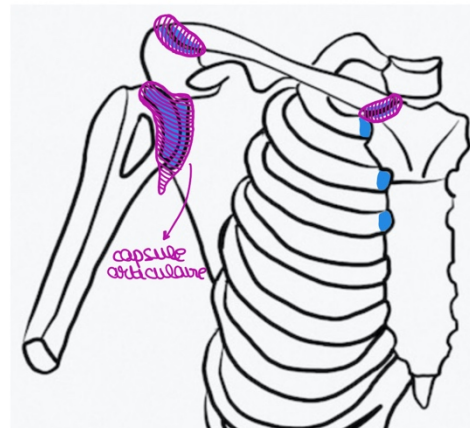
Arthrologie

Le prof rappelle ce que sont les mouvements **d'abduction** (on éloigne le bras du thorax) et **d'adduction** (on rapproche le bras du thorax) et il insiste +++

Toutes les articulations synoviales (3 pour l'épaule) sont enveloppées d'une **capsule articulaire** (par-dessus le cartilage) et cette capsule est recouverte à sa face profonde/interne par la **membrane synoviale** (qui sécrète la synovie) et à sa partie externe par des **renforts ligamentaires** (car toute seule la capsule est assez fine et fragile)

La capsule ne va pas loin des surfaces articulaires

Au niveau de l'articulation scapulo-humérale, le membre est très mobile et à besoin de mou, donc il y a un peu de **capsule supplémentaire** vers le vas pour permettre d'écartier le bras



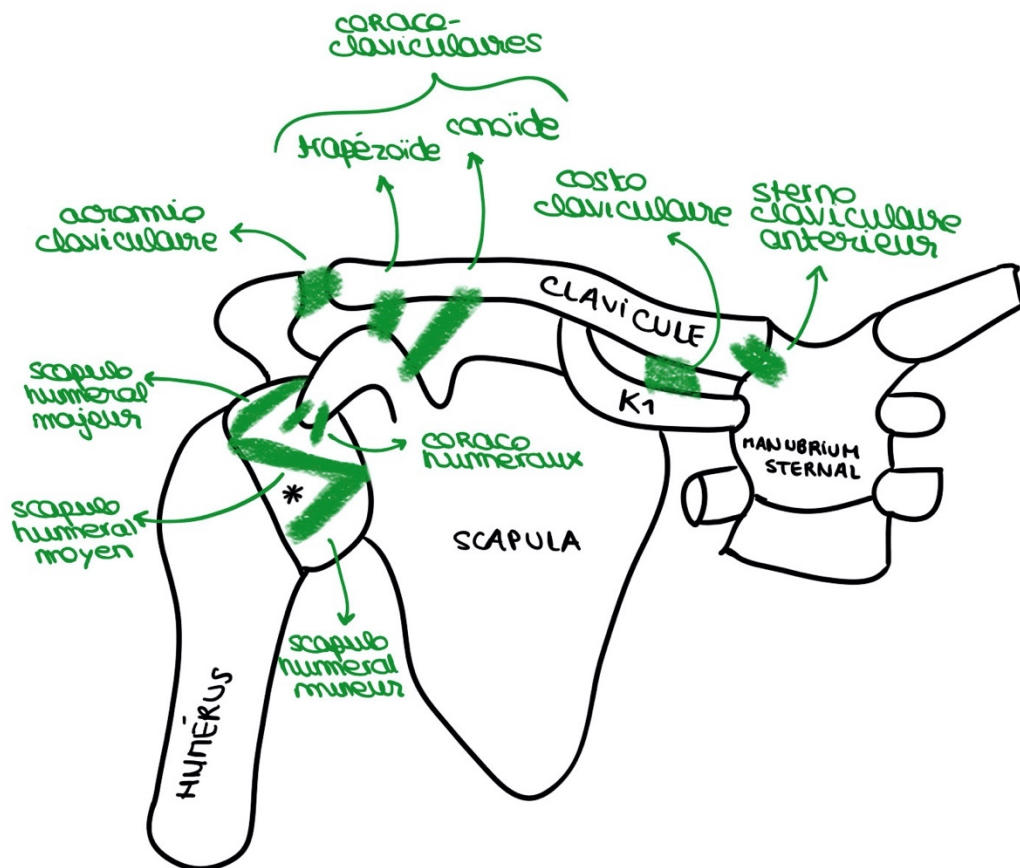
Les ligaments qu'on retrouve au niveau de l'épaule : +++

- **Ligaments sterno-claviculaires** antérieurs et postérieurs
 - **Ligament costo-claviculaire** (qui relie K1 et la clavicule)
- ⇒ Ces 3 ligaments **renforcent la capsule sterno-claviculaire** (la luxation de cette articulation est quand même moins handicapante que

les luxations acromio-claviculaires ou que les fractures de la clavicules)

- **Ligament acromio claviculaire**
- **Ligaments coraco-claviculaires : le trapézoïde et le conoïde**
 - ⇒ Ces 3 ligaments renforcent la **capsule acromio-claviculaire** (s'ils sont déchirés la capsule a tendance à remonter et cela entraine soit une dysjonction (pas encore luxation) s'il reste un ou deux ligaments ou bien une luxation si tous les ligaments sont déchirés)
- **Ligaments coraco-huméraux** : un faisceau majeur et un faisceau mineur
- **Ligaments scapulo-huméraux** (ou gléno-huméraux) : un supérieur, un moyen et un inférieur, et ils forment un Z, ces ligaments sont très importants
 - ⇒ Ces 5 ligaments renforcent la **capsule scapulo-humérale**

Luxation antéro-interne : luxation la plus fréquente de l'articulation scapulo-humérale, elle se fait **entre le faisceau scapulo huméral moyen et le faisceau inférieur** : il s'agit du **foramen ovale** (* sur le schéma) qui est le lieu principal de cette luxation +++ (ce qui fait mal dans cette luxation c'est qu'on a traversé la capsule + les ligaments + le muscle subscapulaire)



Le prof parle ensuite des articulations non synoviales de l'épaule :

- La **bourse sous deltoïdienne** : comme un ballon rempli d'eau et très mou entre l'humérus et l'acromion d'une part et le deltoïde d'autre part
- Le **grand dentelé** : en antérieur il est accroché sur les côtes et en postérieur il est accroché sur le bord médial de la scapula

Espace scapulo serratique : entre la scapula et le dentelé antérieur

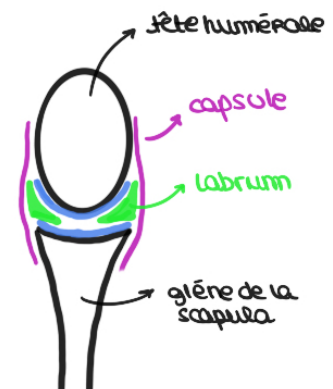Espace serrato thoracique : entre le thorax et le dentelé antérieur

Le prof répète plusieurs fois que l'épaule c'est 5 articulations, 3 synoviales et 2 non synoviales ++++

Au niveau de l'articulation scapulo humérale la **glène plutôt plate et petite** (en forme de poire) et la **tête humérale est assez sphérique et large** = c'est comme si on essayait de faire tenir une boule de billard sur une pièce de monnaie

Pour éviter cette incongruence, il y a le **labrum** : un anneau de fibrocartilage qui renforce le contour de la surface glénoïdale et la rend plus creuse +++

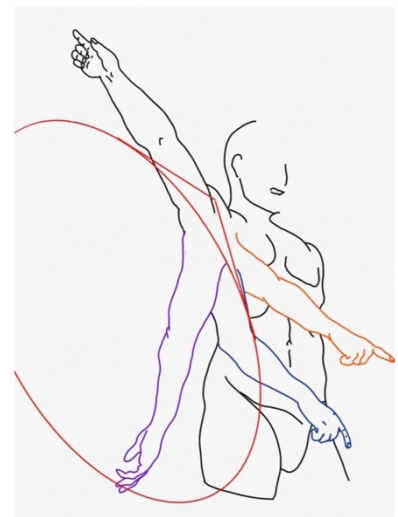
- ⇒ Le labrum est **intra articulaire** (dans la capsule)
- ⇒ Il est **triangulaire** à la coupe (comme les ménisques) *comme sur le schéma*
- ⇒ Sa **partie latérale est accolée à la capsule**
- ⇒ Ses **parties supérieures et inférieures sont recouvertes de cartilage**
- ⇒ Il **augmente la congruence et limite l'instabilité ++**



Lors de la luxation de l'articulation scapulo humérale (surtout quand elles sont récidivantes), la tête qui sort de la cavité peut abimer le labrum

Le prof parle du **cône de circumduction** : le bras peut aller partout dans l'espace et forme un cône => grande mobilité et grande instabilité de l'épaule (luxations fréquentes)

Le prof dit que les articulations **ginglymes** (comme l'huméro-ulnaire) sont aussi appelées **trochléennes** et il faut le savoir (*ne pas confondre avec trochoïde*)



Myologie

Les muscles superficiels :

Le **deltoïde** : il s'accroche sur la **clavicule**, sur l'**acromion** et sur l'**épine** en proximal (et sur l'**humérus** en distal) et il donne le relief de l'épaule

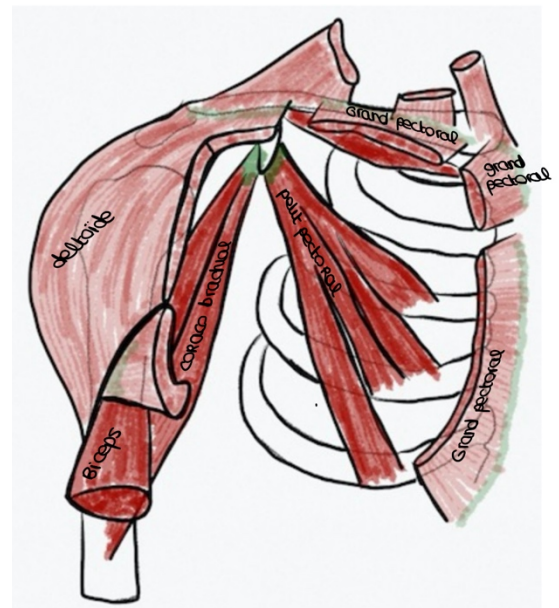
- ⇒ Il est **constitué de 3 parties** : une partie antérieure accrochée à la clavicule, une partie moyenne accrochée à l'acromion et une partie postérieure accrochée à l'épine
- ⇒ Il est **innervé par le nerf axillaire** : la luxation antéro interne de l'épaule peut donc altérer la motricité du deltoïde et anesthésier la zone en regard de ce muscle (car cette luxation peut léser ce nerf)

Le **grand pectoral** : il a **3 insertions proximales (sternale, claviculaire et abdominale)**

- ⇒ C'est un très gros muscle
- ⇒ Il est visible uniquement en **antérieur**

Le **petit pectoral** : situé en dessous du grand, il est inséré sur la **3^e, 4^e, et 5^e côtes** en proximal et sur le **processus coracoïde** en distal ++

- ⇒ Quand il se contracte il ramène la scapula vers le thorax



Muscles profonds :

Les **muscles de la coiffe des rotateurs** : recouvrent la capsule et les ligaments de l'articulation scapulo humérale et ce sont les muscles qui **vont s'insérer sur la tête de l'humérus** +++

1) Muscle subscapulaire : occupe toute la **fosse subscapulaire en avant de la scapula** (insertion proximale), il limite la luxation antérieure de l'épaule

- ⇒ Il s'insère **en avant** de l'articulation scapulo humérale, sur le **tubercule mineur** (insertion distale)
- ⇒ Il est **rotateur interne** +++ **et aussi adducteur**

2) Muscle supra-épineux : dans la **fosse supra épineuse** (insertion proximale) vers le sommet **postérieur du tubercule majeur** (insertion distale)

- ⇒ Il est **abducteur et pas rotateur** (comme le deltoïde) +++

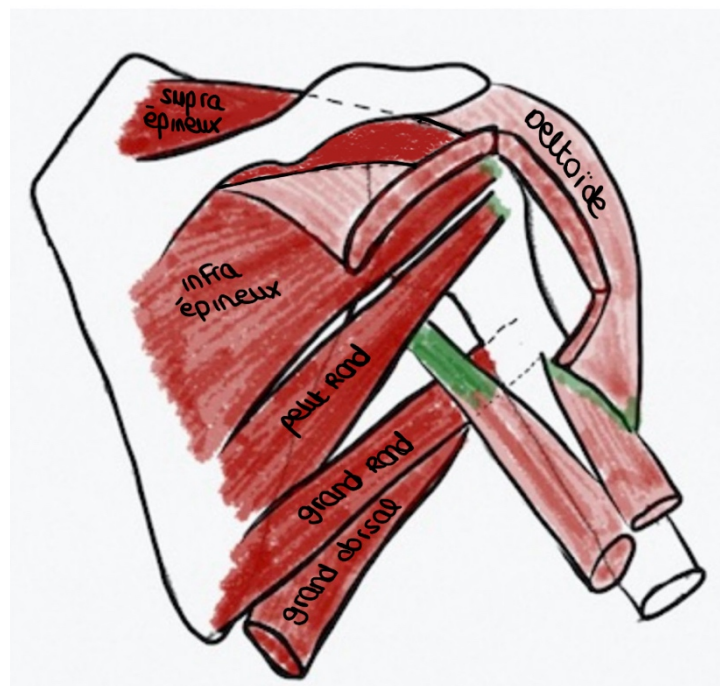
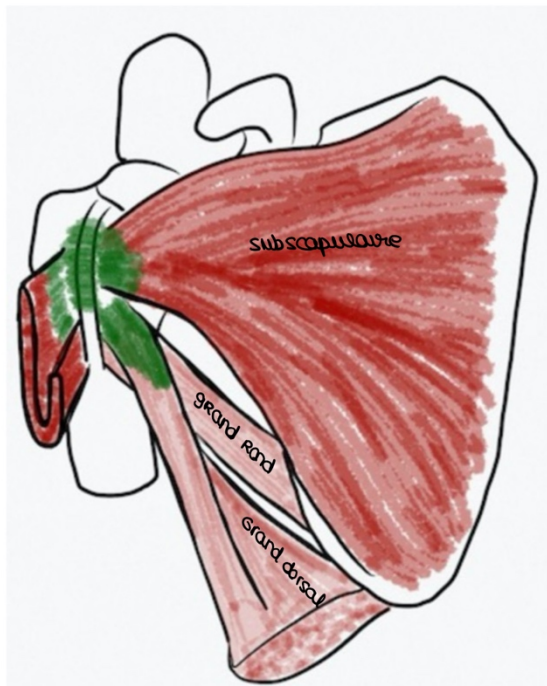
3) Muscle infra épineux : dans la **fosse infra épineuse** et il s'insère en dessous du supra épineux sur la partie **postérieure du tubercule majeur**

⇒ Il est **rotateur externe** car il s'insère en arrière de l'articulation scapulo-humérale +++

4) Muscle petit rond : il est inséré en dessous de l'infra épineux dans la **fosse infra épineuse** (en proximal) et en distal il est inséré sur la **partie basse et postérieure du tubercule majeur**

⇒ Il est **rotateur externe** car inséré en arrière de l'articulation +++

Ces quatre muscles sont les **muscles de la coiffe des rotateurs** et coiffent la tête humérale comme des cheveux ++++ (*vue antérieure à gauche et vue postérieure à droite*)



D'autres muscles participent à la mobilisation de l'épaule mais ne font pas partie de la coiffe :

Grand pectoral : il est **rotateur interne** car il arrive en avant de l'articulation, il s'insère en distal vers le **sillon intertuberculaire de l'humérus** (et il est aussi **adducteur**) (*fun fact du prof : le bras de fer n'est pas question de biceps mais une question de grand pectoral pour faire l'adduction*)

Muscle grand rond : en dessous du petit rond, il traverse la fosse axillaire s'accroche sur l'avant de l'humérus en dessous du subscapulaire sur la partie médiale du **sillon intertuberculaire**

⇒ Il est **rotateur interne** car finit en avant de l'articulation

Petit pectoral : il est aussi **adducteur** (comme le grand)

Muscle grand dorsal : insertion sur la **crête iliaque**, sur le **rachis**, sur le **sacrum** (insertions proximales), il touche la pointe de l'omoplate et passe en dessous du grand rond, il traverse la fosse axillaire pour venir en avant de l'humérus dans le fond **sillon intertuberculaire** (insertion distale) et réalise une torsade en passant en avant

⇒ **Rotateur interne et adducteur** car il finit en avant de l'articulation

Biceps brachial : il ne s'insère pas sur l'humérus +++ mais sur le radius (tubérosité bicipitale) et la scapula (2 insertions avec les deux chefs) => ce n'est pas un **rotateur au sens propre** mais il y a souvent des pathologies du long biceps (celui qui passe dans la gouttière) dans les anomalies dégénératives de la coiffe des rotateurs

Coraco brachial : il est **collé au chef court du biceps brachial**, il s'insère sur le **processus coracoïde** (tendon conjoint avec le chef court du biceps) et il s'insère sur l'**humérus** (contrairement au biceps qui s'insère sur le radius) mais pas de qcm sur ce muscle selon le prof !

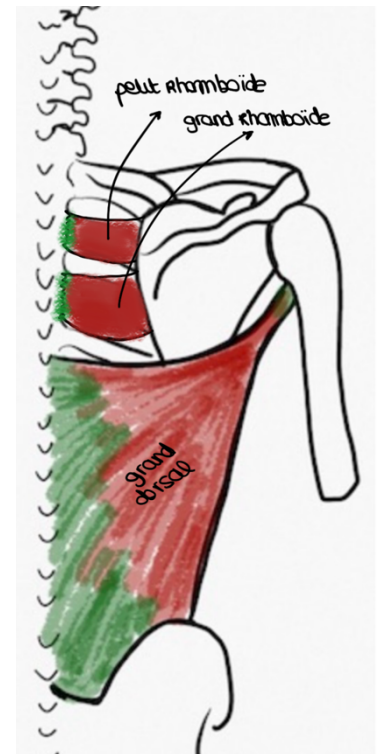
Il faut savoir les insertions proximales et distales de ces muscles et leur fonction (rotateur interne ou externe, adducteur ou abducteur) ++++ pour savoir si c'est un rotateur externe ou interne on regarde s'il est inséré en avant (rotateur interne) ou en arrière (rotateur externe) de l'articulation scapulo-humérale et peut donc déduire sa fonction

Il y a une **disproportion** entre le nombre de rotateurs internes et d'externes : **plus de rotateurs internes que externes +++** donc on a plus de force en rotation interne qu'externe !

Il y a aussi les muscles qui mobilisent la scapula :

- **Dentelé antérieur**
- **Muscle angulaire de l'omoplate** : insertion proximale au rachis cervical et distale à l'angle supérieur de la scapula
- **Petit rhomboïde et grand rhomboïde** : du rachis jusqu'au bord médial de l'omoplate (pas d'insertion sur l'humérus)
- Le **trapèze** : inséré sur l'épine de la scapula, sur le rachis et jusqu'au crâne (il sert à lever les épaules)

En conclusion : l'articulation de l'épaule est plus large que ce qu'on imagine ++



Anatomie fonctionnelle

Abduction de 0 à 90° : mouvement permis par **l'articulation scapulo-humérale** (au-delà le tubercule majeur bute sur le rebord de la glène) avec l'aide des muscles deltoïde, supra épineux et de l'articulation sous deltoïdienne

Abduction de 90 à 150° : mouvement permis par le glissement de la scapula sur le thorax grâce au **dentelé antérieur**

Au-delà de 150° : c'est le **rachis** qui prend le relais en se penchant

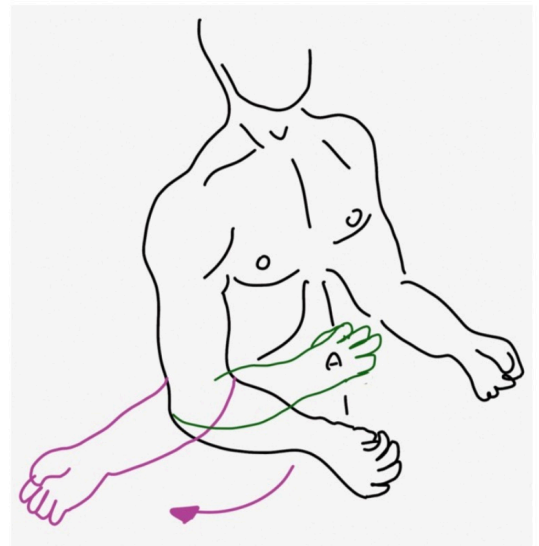
Concernant l'adduction, on ne peut pas aller plus proche que le thorax, donc on doit passer le bras devant le thorax ou derrière le thorax pour poursuivre le mouvement

Pronosupination

Pronosupination : mouvement de **rotation de l'avant-bras autour de son axe longitudinal**

Pour ce mouvement, la position anatomique est le **coude plié à 90° et pouce vers le haut** (pour ne pas utiliser l'articulation de l'épaule dans ce mouvement mais seulement l'avant-bras)

- ⇒ Si on amène la paume de la main vers la table c'est la pronation et si on l'amène vers le ciel c'est la supination (on a 90° de supination et 90° de pronation en général)
- ⇒ Le **cadre antébrachial** permet ce mouvement



Toutes les lésions des conditions du cadre nécessaire à la pronosupination (**osseuses, articulaires, ligamentaires, musculaires et nerveuses**) auront pour conséquence la perte de ce mouvement et seront un handicap pour vivre et travailler ++

Conditions osseuses : +++

Forme des os : le **radius** a une **courbure supinatrice supérieure (petite)** et une **courbure pronatrice inférieure (grande)** en forme de manivelle et **l'ulna est droit**

- ⇒ Si le radius est cassé et qu'on met des plaques pour le consolider, ça va consolider droit et on va perdre la pronosupination

Écart des os : il faut qu'il y ait un **écart entre les deux os** pour éviter que la tubérosité bicipitale ne tape contre l'ulna

- ⇒ La **membrane interosseuse** est importante : à la fois **solide/inextensible** pour les maintenir à distance et **souple** pour permettre le mouvement du radius
- ⇒ Si la membrane se déchire lors de fractures des deux os (niveau de gravité élevé), les deux os peuvent fusionner et donc on perd l'écart et on perd de mouvement de pronosupination

Longueur des os : la partie distale ulnaire est plus courte que la partie distale radiale (2 ou 3mm d'écart) et cette différence de longueur est importante

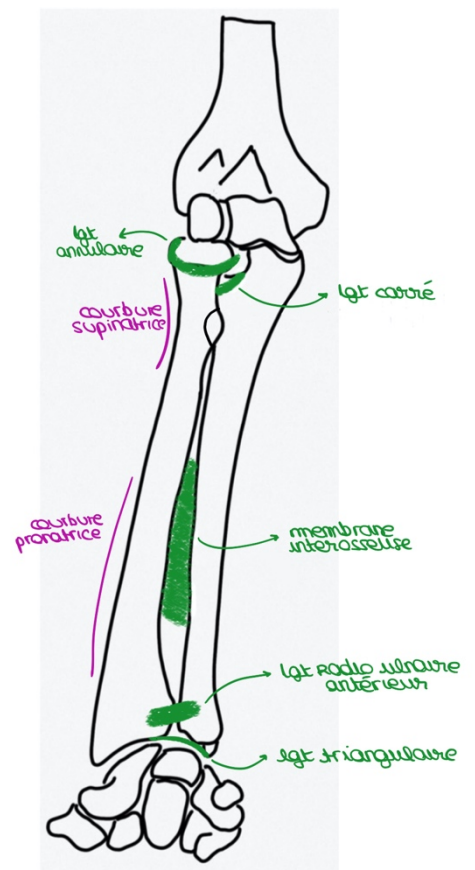
Conditions articulaires : +++

Double trochoïde inversée à axe commun +++++

- ⇒ **Trochoïde** : un cylindre plein qui s'articule avec un cylindre creux
- ⇒ **Inversée** : l'incisure radiale de l'ulna est proximale (cylindre plein = radius et cylindre creux = ulna) et l'incisure ulnaire du radius est distale (cylindre plein = ulna et cylindre creux = radius) (*le prof peut faire des pièges dessus ++*)
- ⇒ **Axe commun** : ligne qui passe par le centre de la tête radiale et par le centre de la tête ulnaire correspond à l'axe de rotation du mouvement

Conditions ligamentaires : +++

- **Ligament carré** : relie le col du radius avec l'extrémité basse de l'incisure ulnaire du radius
- **Ligament annulaire** qui fait le tour de la tête radiale, il est encroûté de cartilage à sa face profonde car il est collé à la tête radiale
- **Ligament triangulaire** : accroche la styloïde ulnaire au bord médial de la partie distale du radius (donne une surface articulaire pour le carpe)
- **Ligaments radio-ulnaires distaux** (antérieur et postérieur)
- **Membrane interosseuse** : rôle de maintien des deux os



Il y a aussi des ligaments huméro-radiaux qui vont s'insérer sur le ligament annulaire qui est fixe et pas sur la tête radiale qui tourne (mais ces ligaments ne participent pas à la pronosupination)

Fracture de l'ulna + luxation de la tête radiale = **fracture de Monteggia**

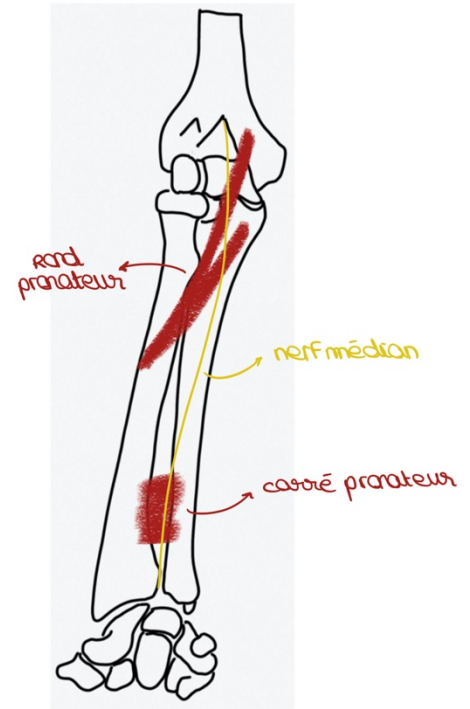
Fracture du radius + luxation de la tête ulnaire = **fracture Galeazzi**

⇒ Association traumatiques fréquentes (pas de qcm dessus)

Conditions musculaires : +++

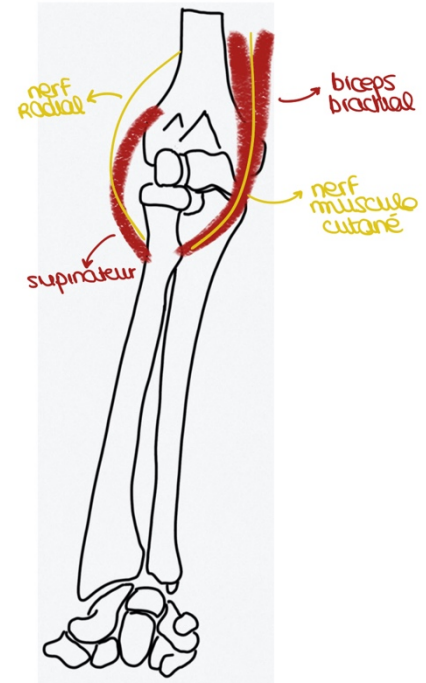
Deux muscles pour la pronation, un court et un long :

- **Muscle carré pronateur** : relie la face antérieure du radius et de l'ulna (muscle court)
- **Muscle rond pronateur** : 2 chefs, un huméral et un ulnaire et il se termine sur la courbure pronatrice du radius (muscle long)



Deux muscles pour la supination, un court et un long :

- **Muscle supinateur** : de la partie distale de l'humérus jusqu'à la courbure supinatrice du radius (muscle court)
- **Biceps brachial** : les deux chefs s'insèrent sur la tubérosité bicapitale du radius (muscle long)
=> le biceps permet donc la flexion du coude et aussi la supination



Conditions nerveuses : +++

- **Rond pronateur** : innervé par le **nerf médian** qui passe entre les deux chefs du muscle
- **Carré pronateur** : innervé par le **nerf médian**
- **Supinateur** : innervé par le **nerf radial**
- **Biceps** : innervé par le **nerf musculo cutané**

Tout ça c'est +++++

Les **fractures touchent souvent les deux os** et les fractures isolées de l'ulna ce sont souvent des gens qui se défendent et qui mettent leur avant-bras pour se protéger le visage

On a toujours des **capsules articulaires** qui enveloppent les articulations à ce niveau et lors des luxations du coude la capsule est souvent arrachée

La pronosupination permet finalement de **réaliser des gestes du quotidien** :

- Utiliser une casserole
- Tourner une clé
- Utiliser une cuillère
- Apporter un aliment à la bouche

Poignet et main

Le poignet correspond à l'**extrémité du radius et à l'extrémité de l'ulna mais aussi au carpe**, et la main commence véritablement après la 2e rangée du carpe

La fracture du poignet est la deuxième fracture la plus fréquente (elles se font souvent au niveau de l'extrémité inférieure du radius)

Rajouts sur les os du carpe :

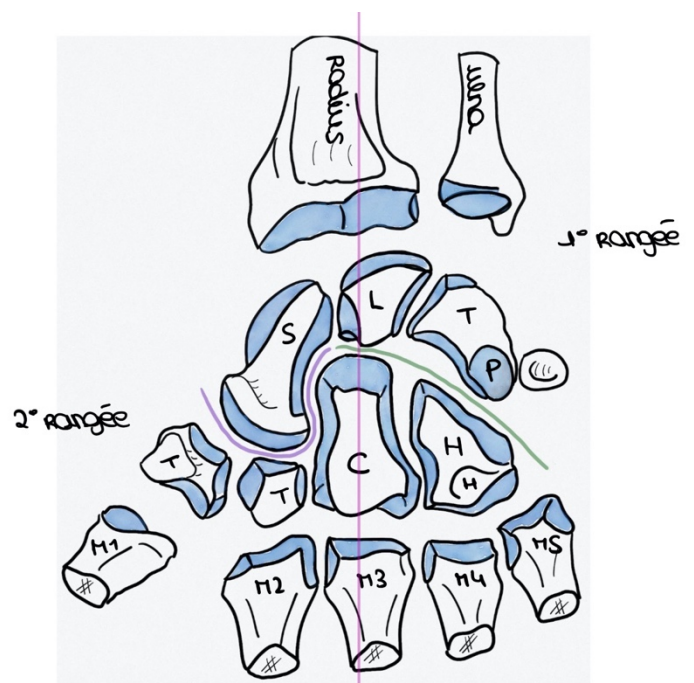
- Le lunatum est aussi appelé **semi lunaire**
- Le piciforme est **en avant des autres os** de la première rangée
- Le capitatum est **en forme de bouchon de champagne** (l'os le plus gros du carpe)
- L'hamulus est le **petit crochet de l'hamatum**

Il y a **plein de ligaments** entre tous les os du carpe pour les maintenir entre eux => quand les ligaments ne fonctionnent pas bien on a une **dissociation entre les os** : la plus fréquente c'est entre le **lunatum et le scaphoïde**

Au niveau de l'extrémité distale du radius on trouve une **fossette scaphoïdienne et fossette lunarienne** pour accueillir les deux os (scaphoïde et lunatum)

On a donc des articulations :

- **Radio-carpienne**
- **Intra-carpiennes**
- **Carpo-métacarpiennes (CM)**



Les lésions du carpe correspondent surtout à des **lésions d'arthrose**, et elles sont surtout **radio carpienne** (elles sont compliquée à traiter)

Le trapèze accueille M1

Le trapézoïde accueille M2

Le capitatum accueille M3

L'hamatum accueille M4 et M5

(Les os du carpe c'est +++)

Les **métacarpiens** correspondent à la **paume de la main** ++

⇒ Ils sont tous composés d'une base, d'une diaphyse, d'un col et d'une tête

La tête des métacarpiens forment une **arche** et on vérifie ça sur les radios *(si tu regardes ta paume de main tu vois que les têtes des métacarpiens forment une sorte d'arche)*

Fun fact du prof : les fractures du 5^e métacarpien arrivent souvent aux garçons qui tapent dans des murs quand ils sont énervés, (un peu ridicule selon le prof mdr), ça peut se consolider bien ou alors tordu, et là c'est problématique

Le **pouce est plus court** que les autres doigts mais **opposable à tous les doigts**, c'est doigt le plus important et quand il y a un traumatisme c'est important de le traiter ++

On distingue d'ailleurs bien le pouce et les doigts longs (les 4 autres), en effet quand on regarde notre main on voit que le pouce n'a pas la même orientation que les autres doigts (il est plus de profil)

La **3^e phalange** des doigts (la 2^e pour le pouce) possède une **houppes** pour accueillir la **pulpe en avant** et le **lit unguéal en arrière** (en vue anatomique)

Chaque phalange est composée d'une base, d'une diaphyse, d'un col et d'une tête

On retrouve des articulations :

- **Métacarpo-phalangiennes (MP)**
- **Interphalangiennes : proximale (IPP) et distale (IPD) pour les doigts longs et seulement inter phalangienne pour le pouce (IP)**

Éminence thénar : plein de muscles pour opposer le pouce aux doigts et le mobiliser *(en jaune sur le schéma)*

Éminence hypothénar (plus petite) : pour mobiliser le 5^e doigt *(en rose)*

⇒ Si on devait garder que deux doigts ce serait ceux-là !

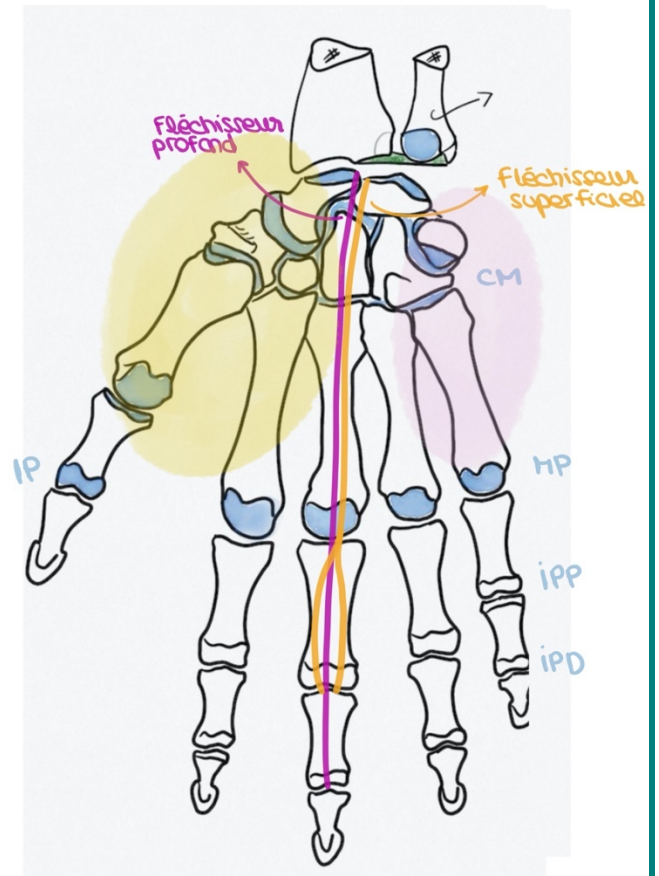
Il y a des **muscles extrinsèques à la main** (*le muscle charnu est à l'avant-bras et ce sont les tendons qui finissent sur la main*) : les **fléchisseurs superficiels et profonds** sur chaque doigt (*sur le schéma j'ai dessiné les fléchisseurs du majeur mais y'a les 2 types de fléchisseurs sur chaque doigts*)

Fléchisseur superficiel : se termine en deux branches à la base de la 2^e phalange et **permet de plier P2 sur P1** (articulation IPP)

Fléchisseur profond : en dessous du superficiel, et il continue jusqu'à la base de la 3^e phalange sans se diviser et **permet de plier P3 sur P2** (articulation IPD)

Il y a aussi des **muscles intrinsèques à la main** (*ils démarrent et se terminent dans la main*) :

- **Éminence thénar**
- **Éminence hypothénar**
- **Muscles lombricaux** (entre les métacarpiens et les doigts)
- **Muscles interosseux** (antérieur et postérieur à chaque espace intermétacarpien, donc 8 en tout)



L'articulation métacarpo-phalangienne bouge grâce aux muscles intrinsèques, en particulier les **interosseux et les lombricaux**

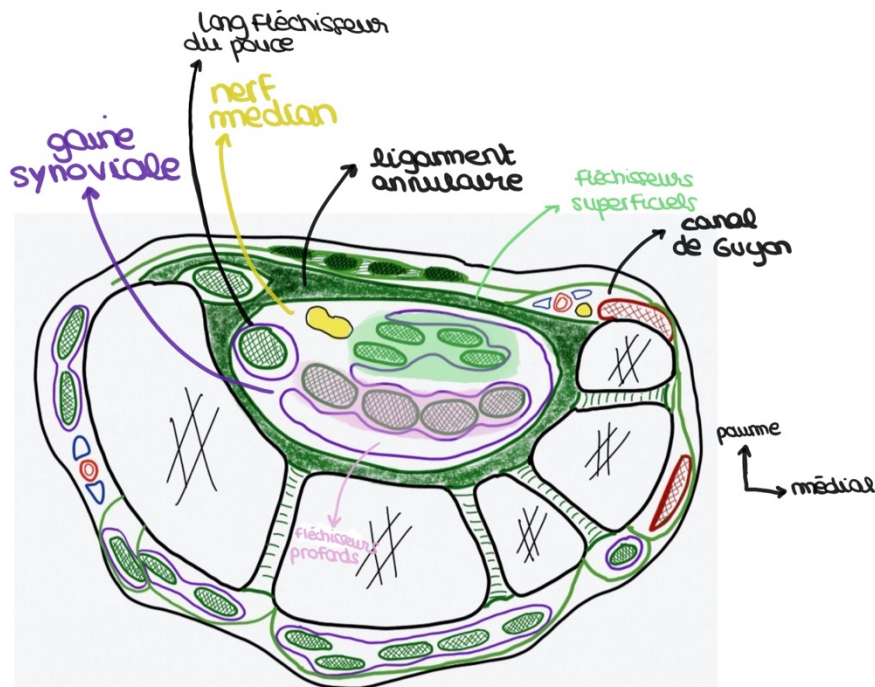
Et à part ces muscles il n'y a que des tendons et des ligaments dans la main !

Sur une coupe du **canal carpien** on retrouve :

- **Ligament annulaire** qui ferme le canal carpien en avant
- **Tendons fléchisseurs superficiels** des 4 doigts longs
- **Tendons fléchisseurs profonds** des 4 doigts longs
- **Long fléchisseur du pouce** (muscle extrinsèque qui vient de l'avant-bras)
- **Gaine synoviale autour** (fait partie des maladies du canal carpien quand elle est inflammée)
- **Nerf médian** ++++

Nerf ulnaire est dans un autre canal indépendant : le **canal de guyon** ++

Donc la paume de la main correspond à un **canal osseux (carpien)** inextensible **fermé par un ligament (annulaire)** qui peut comprimer le canal et donner des fourmis de la main au niveau des 3 premiers doigts (*doigts innervés par le nerf médian*)



Sensibilité de la main :

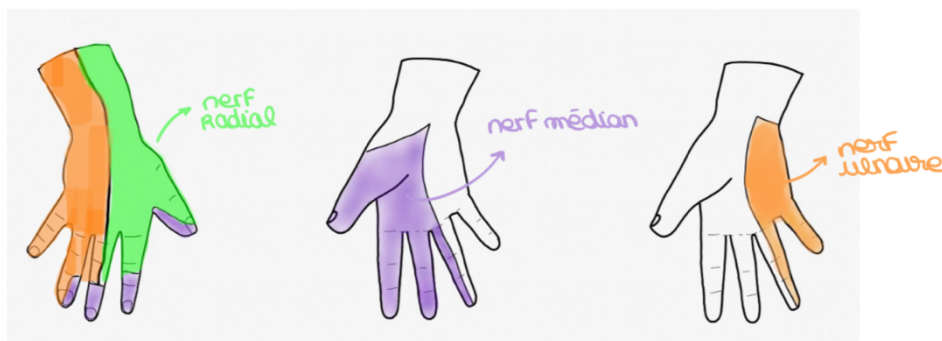Les **3 premiers doigts et demi de la paume** de la main : **médian**

Le reste de la paume : **ulnaire**

Dos de la main : le **nerf radial** innerve face dorsale du premier espace intermétacarpien, le **nerf ulnaire** innerve les zones en orange sur le schéma et le reste ce sont les fragments innervés par le **médian** (en violet)

Mais il s'agit d'une **description modale** (*dans la majorité des cas c'est comme ça mais ça peut varier*)

- ⇒ On se sert donc de zones dont l'innervation sensitive ne varie jamais entre individus : **la pulpe du 5^e doigt c'est toujours l'ulnaire, la pulpe du 2^e doigt c'est toujours le médian et premier espace intermétacarpien postérieur c'est toujours le radial +++**



Pour tester la **motricité** (*et non plus la sensibilité*) on fait faire au patient **Pierre** **feuille** **ciseau** :

- Ciseau = teste le **nerf ulnaire**
- Pierre = teste le **nerf médian**
- Feuille = teste le **nerf radial**

(Les qcm sont plutôt sur partie sensitive mais la motricité est importante aussi)

ET VOILA c'est fini !!! Un grand bravo à vous d'être arrivés jusque-là ! Et vraiment ces rajouts sont ultra rentables pour l'examen car il y a souvent beaucoup de qcm sur les membres et beaucoup sur les rajouts ! Et vraiment là où j'ai mis des +++ il faut vraiment retenir parce que le prof a insisté dessus !!! En tous cas si vous avez la moindre question n'hésitez surtout pas je suis là ! Je sais que ces rajouts peuvent faire peur mais je vous assure que vous avez large le temps de bien les maîtriser, je crois en vous <333 Sur ce je vous souhaite une bonne journée ou une bonne soirée et je vous fais plein de bisous d'encouragement <3