

V. L'intestin grêle

L'intestin grêle fait suite à l'estomac, il laisse passer petit à petit le bol alimentaire, le suc et la bile attaquent les aliments. Cette dissolution/attaque chimique va permettre l'**absorption** des aliments dans l'intestin grêle.

ATTENTION : après demande au Pr : le duodénum fait bien partie de l'intestin grêle !!!

Sur le plan **morphologique** l'intestin grêle est un **tube, lisse comme un tuyau**. Il mesure environ **6 mètres** et peut avoir des longueurs très variables (l'ensemble peut mesurer de 3 à 10m en fonction des gens)

L'intestin grêle est composé de plusieurs parties : le **duodénum**, le **jéjunum** et l'**iléon**

POINT ETHNOLOGIE : Iléo = entortillé en grec

La limite entre **duodénum** et **jéjunum** est l'**angle duodéno-jéjunal = angle de Treitz**

Le **jéjunum** = portion dont les anses qui débutent à l'**angle duodéno-jéjunal** et se terminent à la moitié de l'intestin grêle. Le jéjunum mesure environ **3 mètres** (variable)

Ensuite on a l'**iléon**. Il n'y a pas de marque anatomique qui sépare le **Jéjunum** de l'**iléon**, on dit que la jonction entre le jéjunum et l'iléon est à peu près à la moitié de l'intestin grêle, pour cela on se réfère à la disposition des anses :

Le **jéjunum** a des anses disposés **horizontalement** alors que l'**iléon** a des anses disposées **verticalement**

TUT ANECDOTE : quand on lit des radio quand il y a une occlusion intestinale on reconnaît la partie distale de l'intestin grêle (iléon) qui est plutôt verticale alors que la partie proximale (jéjunum) et plutôt horizontale

Le calibre de l'intestin grêle **diminue** progressivement : le **jéjunum** a un calibre d'environ **3cm** alors que l'**iléon**, à la fin, a un calibre de **1cm**.

TUT ANECDOTE : Si le sujet absorbe un élément un peu gros (ex : balle de ping pong) ça va passer l'estomac, le duodénum, et quand le calibre devient vraiment trop petit (par exemple au niveau de l'iléon) le flux intestinal est bloqué
autre ex : gros calcul vésiculaire

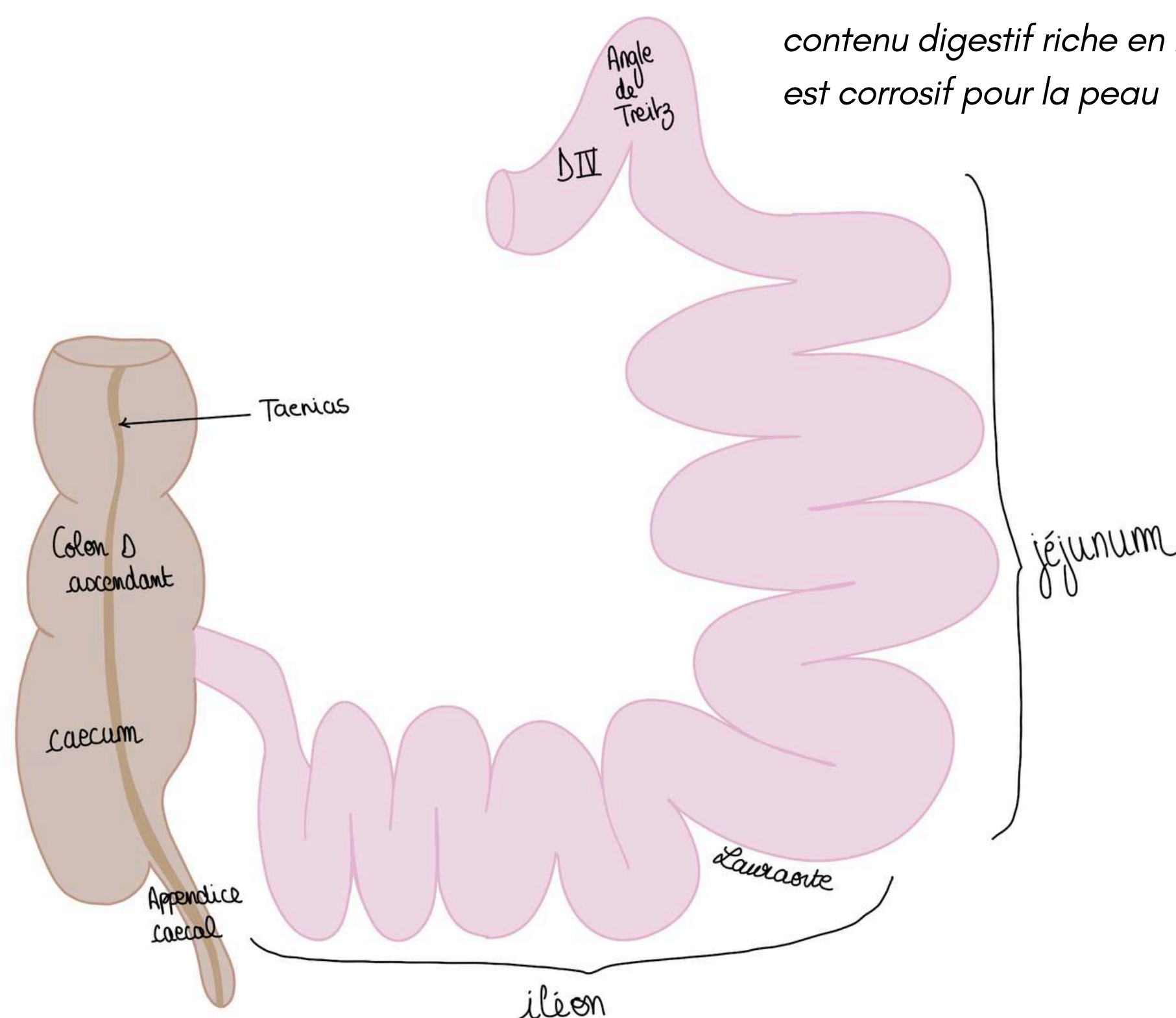
L'iléon remonte de la cavité pelvienne et se jette au niveau du **colon droit** à sa face **médiale et postérieure**.

L'aspect du **colon** diffère de l'intestin grêle. Le colon est **bosselé d'haustrations coliques**.

Sur le colon on a des condensations (épaississement) des fibres longitudinales que l'on appelle les **tænia** ou **bandelettes coliques** (il y en a 3, je vous en ai représenté qu'une car les autres sont visibles en postérieur) elles se rejoignent au niveau de la **base de l'appendice vermiforme (appendice cæcal)**.

quand on enlève un morceau d'intestin il faut toujours mesurer car on considère qu'au dessus 1,5m l'absorption devient problématique

si on fait une stomie le contenu digestif riche en bile est corrosif pour la peau



Le tutorat est gratuit. Toute vente ou reproduction est interdite.

MORPHOLOGIE ET STRUCTURE DE L'INTESTIN :

L'intestin a plusieurs couches, on les décrit de l'intérieur vers l'extérieur :

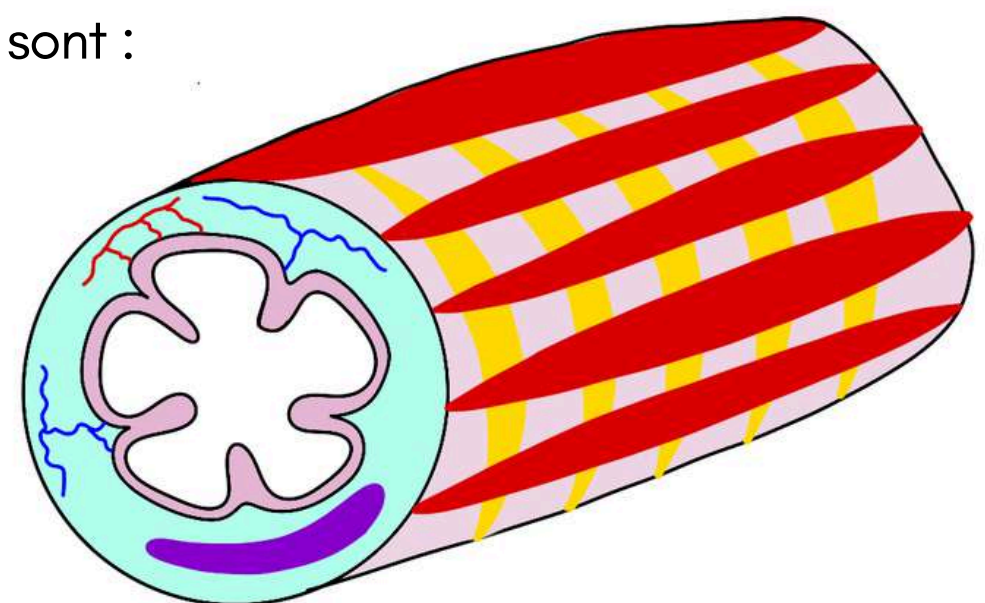
- **1ère couche = couche muqueuse**, elle est nettement caractérisée par des **plis muqueux intestinaux** qui sont extrêmement importants et démultiplient considérablement la surface d'absorption intestinale, ils commencent au niveau du **D2 à sa partie basse au niveau des papilles mineures et majeures**, les plis s'intensifient ensuite pour devenir très nombreux dans le jéjunum et l'iléon car ça augmente la surface d'absorption intestinale.
- **2ème couche = couche sous muqueuse** comme pour l'estomac, très grande richesse **artérielle veineuse** et **lymphatique** afin qu'échanges et absorption intestinale se fassent (lymphatiques représentés en violet ou en vert)

TUT'ANECDOTE : Les graisses vont être absorbées par le système lymphatique et remonter par le conduit lymphatique principal

- **3ème couche = couche musculuse** : composée de 2 couches comme tout le reste du tube digestif

TUT'RAPPEL : sur tout le tube digestif on a 2 couches au sein de la couche musculuse SAUF au niveau de l'estomac qui comporte 3 couches musculuses, les 2 couches musculuses de l'intestin sont :

- une **couche circulaire interne**
- une **couche longitudinale externe**



Rôle de la musculuse : propagation/avancée du bol intestinal par des contractions régulières.

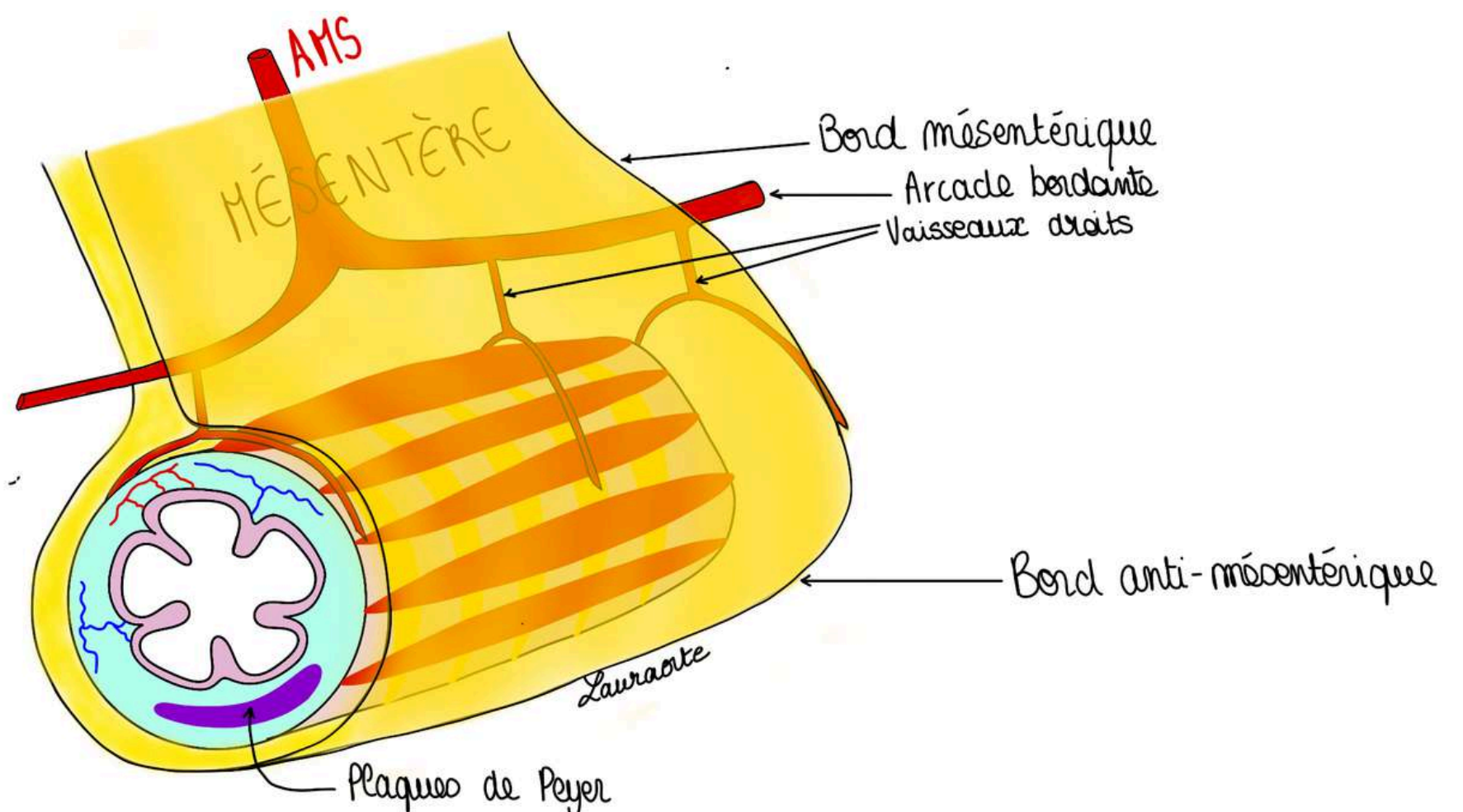
L'intestin est tenu à la paroi postérieure de l'abdomen par le **mésentère** (=un double repli de péritoine qui contient les vaisseaux destinés à l'intestin grêle).

Le **péritoine** (représenté en jaune sous forme d'un double feuillet) forme le mésentère dans lequel vont circuler les **vaisseaux** (cf partie de cours sur l'embryologie), dans le cadre de la vascularisation de l'intestin on parle des **artères mésentériques (artère mésentérique supérieure)**.

Il y a une division des branches de l'artère mésentérique va donner une **arcade bordante** et de cette arcade bordante vont se détacher des **vaisseaux droits** (environ tous les cm) pour irriguer l'intestin grêle en arrière et en avant.

Pour finir avec les **éléments lymphatiques** : à la partie distale de l'intestin grêle on trouve des **amas lymphoïdes** (ou **plaques de Peyer**) qui se disposent sur le **bord anti-mésentérique**.

TUT'EXPLIQUE : le mésentère va permettre de distinguer un bord mésentérique (là où s'insère le péritoine) et un bord anti-mésentérique (côté opposé de l'insertion du péritoine) = localisation des **amas lymphoïdes**



l'intestin grêle est très vascularisé car il a besoin d'énergie pour se contracter, pour absorber

POINT PATHO : Ces **amas lymphoïdes** peuvent être le siège d'atteintes **infectieuses** (comme la salmonella typhi qui donne la typhoïde) qui donnent des **infections** des **plaques de Peyer** qui peuvent aboutir à des **ulcères** et des **perforations en péritoine libre** et donc des **péritonites**, surtout chez les non-vaccinés (comme en Afrique par exemple).
Le contenu digestif sort — infection — péritonite — perforation — opération — réparation,
Pour sauver l'enfant dans les endroits où il n'y a pas de vaccination par le DTCoq polio = diphtérie, tétanos, coqueluche, poliomyélite, il faut prévenir et traiter ses maladies, la salmonelle est une bactérie qui répond très bien à la *pénicilline*.

VI. Colon et rectum

1) La jonction iléo-caecale

Mc Burney (cf explication point de McBurney p.7) est le médecin qui a décrit la projection cutanée de cette jonction : ce point est à la **jonction entre le 1/3 externe et le 1/3 moyen du segment qui réunit l'OMBILIC à l'EAIS**. C'est la projection du **caecum** et donc **l'appendice** et donc la dernière anse intestinale.

Lorsqu'on a une **appendicite** (inflammation fréquente qui n'existe pas chez le nouveau né, pic de fréquence à l'enfance et à l'adolescence) cela va entraîner une douleur en **fosse iliaque droite** puisque la jonction iléo-colique s'y localise.

C'est une **zone sphinctérienne de régulation entre le flux digestif intestinal** de la dernière anse intestinale et le flux colique.

Au niveau de l'intestin l'absorption des aliments est réalisée grâce au mélange de bile et de sucs pancréatique qui font fondre les aliments et les dissolvent, les graisses vont passer dans le système lymphatique. Le reste va passer vers le système veineux et va remonter par la **Veine porte** du foie pour être filtré.

- Lorsque le contenu intestinal arrive dans le colon l'objectif est de dessécher/déshydrater le contenu intestinal donc de réabsorber l'eau
- Le colon n'a donc **pas de fonction d'absorption alimentaire mais d'absorption d'eau pour dessécher les matières fécales moulées**

TUT'ANECDOTE : quand on a la diarrhée ça va trop vite : la réabsorption d'eau par le colon n'a pas le temps de se faire.

La jonction iléo-caecale est une **zone de régulation entre flux intestinal très liquide ou on absorbe les aliments et le flux de réabsorption d'eau par le colon**.

POINT PATHO DE CETTE ZONE : (très classique) :

- l'appendicite (=inflammation de l'appendice)
- patho de la dernière anse intestinale = dans nos pays, les inflammations chroniques intestinales MICI comme la **maladie de Crohn** par exemple, donnent spécifiquement chez la femme jeune une **atteinte/inflammation de la dernière anse intestinale = iléite terminale** de la **maladie de Crohn** qui entraîne des troubles du transit intestinal = occlusions intestinales
- un gros calcul lithiasique peut créer une fistule cholecysto-duodénale et se bloquer plus loin dans le jéjunum = iléus biliaire
- les **cancers du colon droit** qui vont obstruer cette dernière anse et vont donner le **syndrome de Koening** = **obstruction de la jonction iléo-caecale** qui cède spontanément sous la pression du flux intestinal et donc tableau clinique avec augmentation du volume de l'abdomen car occlusion et sous la pression. Cela provoque une débâcle avec beaucoup de borborygmes (qui doit alerter vers une patho sténosante de la jonction iléo-caecale)

Le tutorat est gratuit. Toute vente ou reproduction est interdite.

Vascularisation intestinale :

La **vascularisation intestinale artérielle** est permise grâce à **l'artère mésentérique supérieure** : 2ème branche de **l'aorte abdominale** à destinée viscérale.

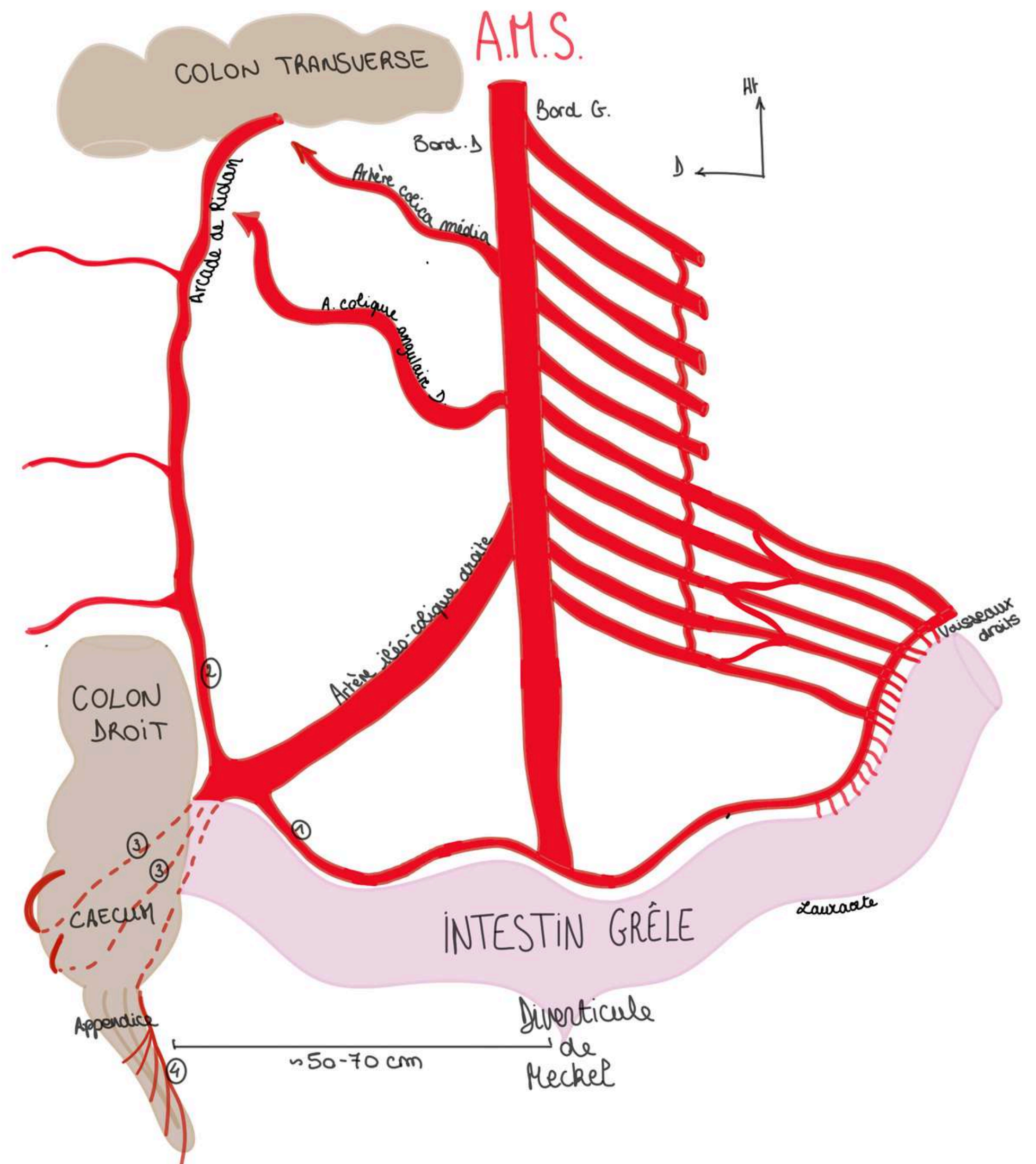
Les 3 branches de l'aorte abdominale à destinée viscérale sont :

- 1ère branche : le **Tronc Cœliaque** : juste au dessous du ligament arqué médian (cf cours diaphragme) avec sa coronaire stomacique (ou gastrique gauche), sa splénique est son AHP.
- 2ème branche : **l'Artère mésentérique supérieure (AMS)**
- 3ème branche : **l'Artère mésentérique inférieure (AMI)**

L'AMS vascularise **l'intestin grêle** et la **partie droite du colon**.

Sur son bord **GAUCHE**, **L'AMS** donne **10 à 11 branches** qui peuvent être disposées "en dent de peigne" ou "en bouquet" (cf vestige de la branche craniale de l'anse intestinale primitive qui recevait plus de collatérales venant de l'AMS). Ces anses sont à destinée du jéjunum et l'iléon. ces branches sont anastomosées par des anastomoses de différents ordres (1er ordre, 2e, 3e...) = réseau anastomotique extrêmement riche.

L'AMS se termine en projection de la portion de l'iléon qui se trouve environ à **50-70cm avant la fin de l'intestin grêle** (à l'endroit où se trouve le **diverticule de Meckel** qui est le vestige de la non-régression totale du pédicule du diverticule ombilical) lorsqu'il existe (10% des cas)



Sur son bord **DROIT**, **L'AMS** donne **2 à 3 artères** :

- **l'artère iléo-colique droite** (grosse artère, la principale) (son autre nom : **artère iléo-colo-bicaeco-appendiculaire**) qui elle même va donner **5 branches terminales**, elle vascularise la **jonction iléo-caecale**, **l'appendice**, le **cæcum**, en passant par **derrière** dans le bas fond cæcal et ça permet la continuité entre 2 territoires vasculaires : le territoire de **l'AMS et de l'AMI** (vascularisation de la partie gauche et terminale du colon mise en communication avec l'AMS par **l'arcade bordante du colon ou arcade de Riolan**)
- **2 artères** à destinée colique (**artère colique angulaire droite** pour l'angle colique droit et **artère colica média** pour le **colon transverse**)

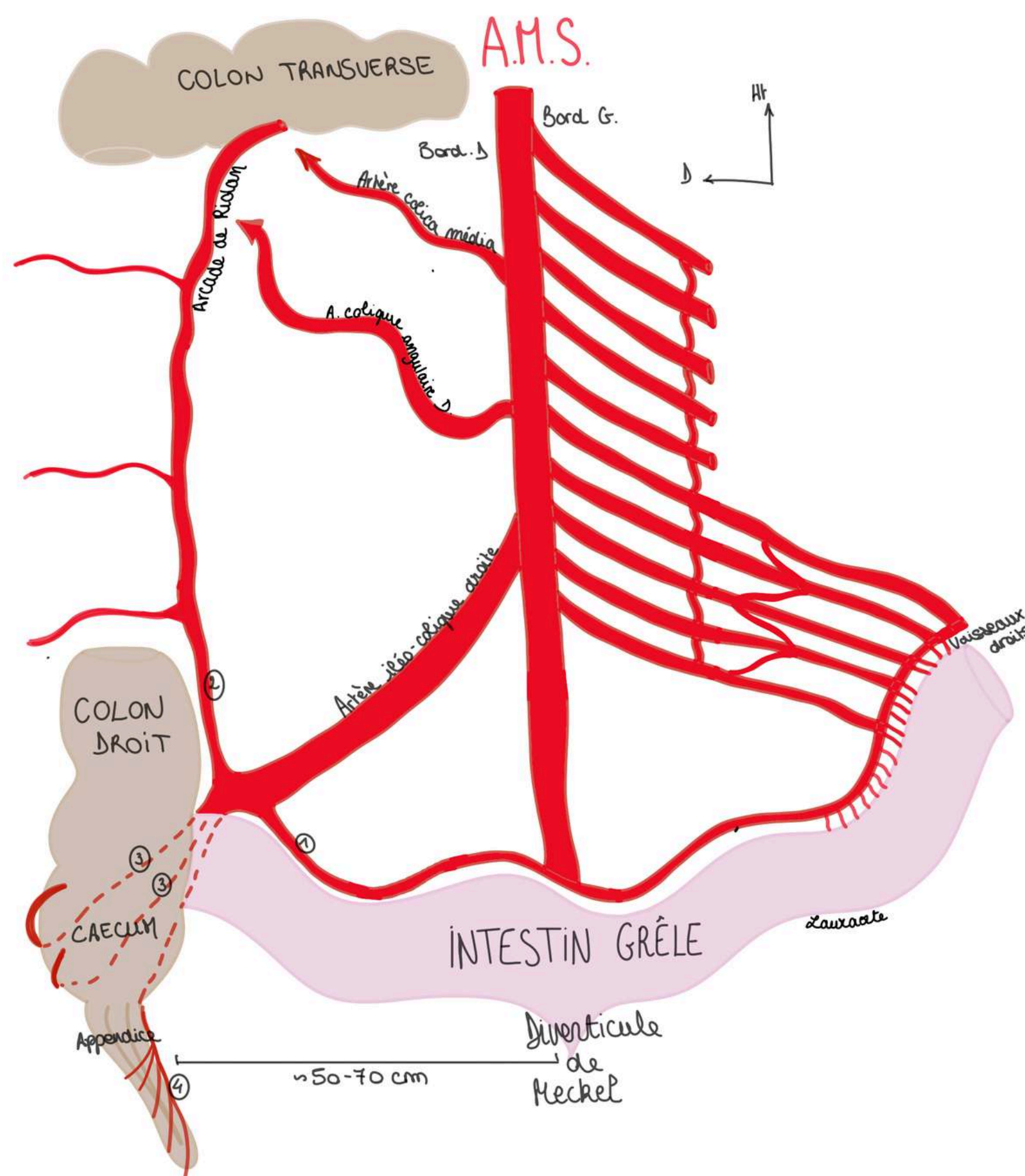
Les 5 branches de **l'artère iléo-colique droite** :

- une **branche** qui revient le long de **l'arcade bordante de l'intestin grêle** (1)
- une **branche** qui chemine le long du colon (2)
- **2 branches** qui vont en **arrière du cæcum** (3) (*en présentiel il a dit une en avant et une en arrière, je lui demanderai à la SDR*)
- une **branche appendiculaire** qui vascularise **l'appendice** (4) avec 4 ou 5 branches en dent de peigne (à sectionner si appendicectomie)

L'arcade bordante du colon (arcade de Riolan), c'est l'arcade qui permet la jonction vasculaire entre **l'AMS** et ses branches et **l'AMI**

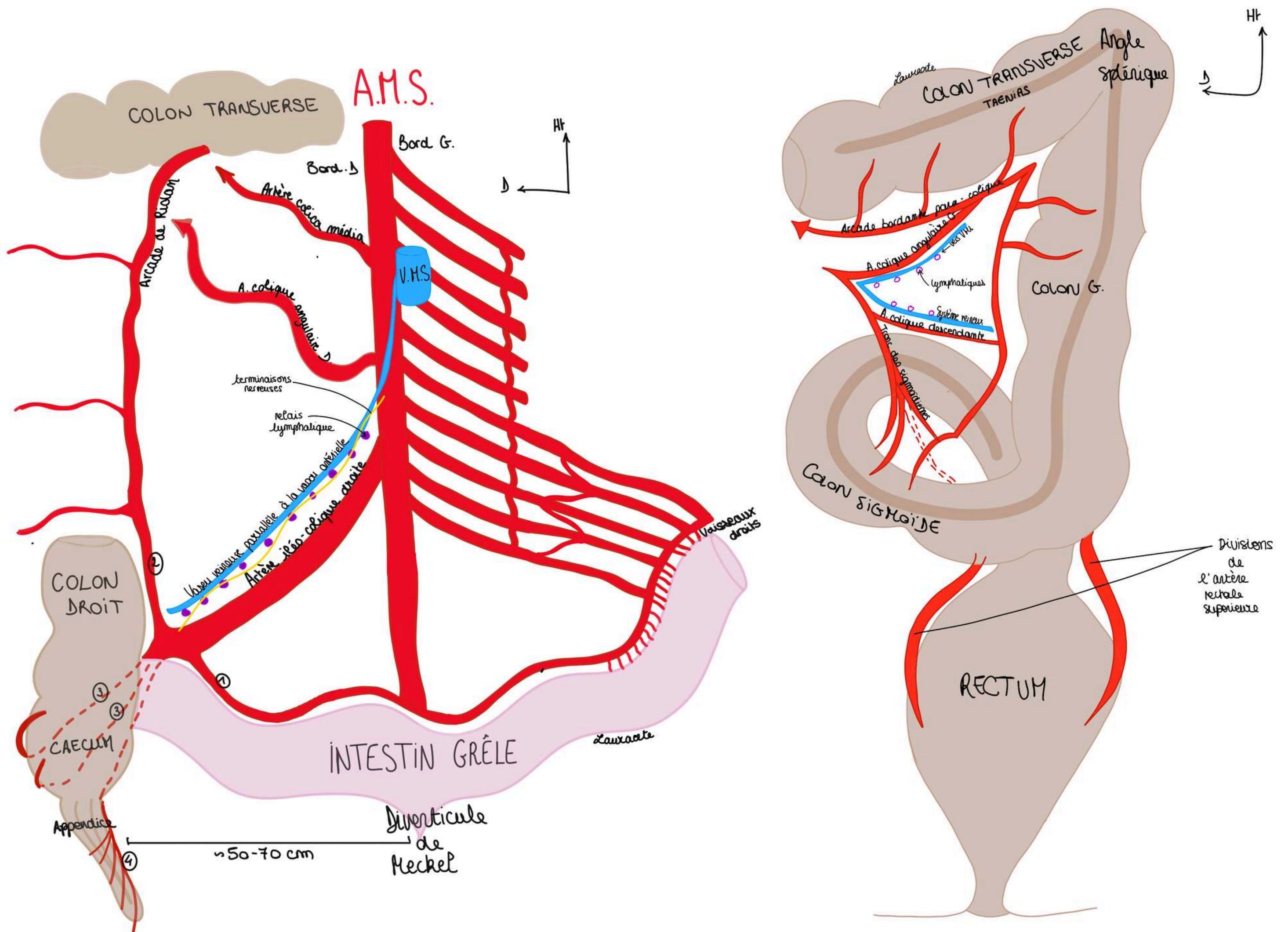
- L'anastomose finale est **l'arcade bordante qui longe l'intestin** et qui envoie comme pour l'estomac tous les centimètres des **vaisseaux droits** pour venir irriguer en avant et en arrière l'intestin
- Et on retrouve le schéma d'enveloppement par le péritoine (mésentère et mésocolon) (cf partie embry) dans lequel chemine l'arcade bordante intestinale
- **L'intestin grêle** est très vascularisé car il y a beaucoup de choses à faire (=sécrétions intestinales pour absorber tout ce que l'ont mange)
- Il y a une continuité de **l'arcade intestinale** et de **l'arcade qui longe le colon et qui va irriguer le colon (Riolan)** = continuité entre irrigation qui vient de **l'AMS** et de l'irrigation de **l'AMI** par l'arcade bordante du colon qui longe le colon qu'on appelle **l'arcade de Riolan**.

L'intestin grêle qui est masqué dans le cadre du colon, le cæcum, l'appendice et une partie du colon transverse droit vont être vascularisés par **l'artère mésentérique supérieure**, alors que la partie gauche du colon transverse, le colon descendant, le colon sigmoïde sont vascularisés par **l'artère mésentérique inférieure**.



Le tutorat est gratuit. Toute vente ou reproduction est interdite.

Le **sang veineux du colon droit** est drainé vers la **veine mésentérique supérieure (VMS)**. Le sang veineux du colon gauche est drainé vers la **veine mésentérique inférieure (VMI)**.



Sur le plan artériel, le colon gauche est drainé et vascularisé par les **mésentériques inférieure**.

Précision sur le colon gauche :

- l'**angle colique gauche**, plus **haut**, plus **aigu** et plus **saggital** que l'angle colique droit, s'appelle l'**angle splénique** car il remonte au voisinage de la rate
- les **tænia coli** disparaissent à la jonction sigmoïdo-rectale

Il va y avoir une connexion entre le péritoine de la mésentérique supérieure et le péritoine de la mésentérique inférieure par l'**arcade para-colique : l'arcade de Riolan**. C'est très important car si une des artères se bouche par athérosclérose, cela permet une suppléance, **si l'AMS se bouche l'AMI est une voie de secours**.

Tout comme il y a un système anastomotique par les **arcades pancréatiques entre le tronc cœliaque et l'AMS** lorsqu'elle passe en avant du D3. Si l'AMS est bouchée le sang arrive par les **arcades pancréatiques grâce au tronc cœliaque**, et inversement si le tronc cœliaque est bouché.

Les **lymphatiques** se disposent le long des axes vasculaires, de même que les **terminaisons nerveuses végétatives** (en particulier **orthosympathiques**) qui viennent des **plexus cœliaques**.

Le tutorat est gratuit. Toute vente ou reproduction est interdite.

POINT PATHO :

- quand on enlève un cancer du colon on est obligés de lier à l'origine les vaisseaux car on enlève aussi toute la **lame lymphatique** : les cancers du colon son **lymphophiles** et il y a une **contamination métastatique**, on fait un **curage lymphatique**
- l'intervention est bien réalisée quand on prélève au moins **12 ganglions lymphatiques**

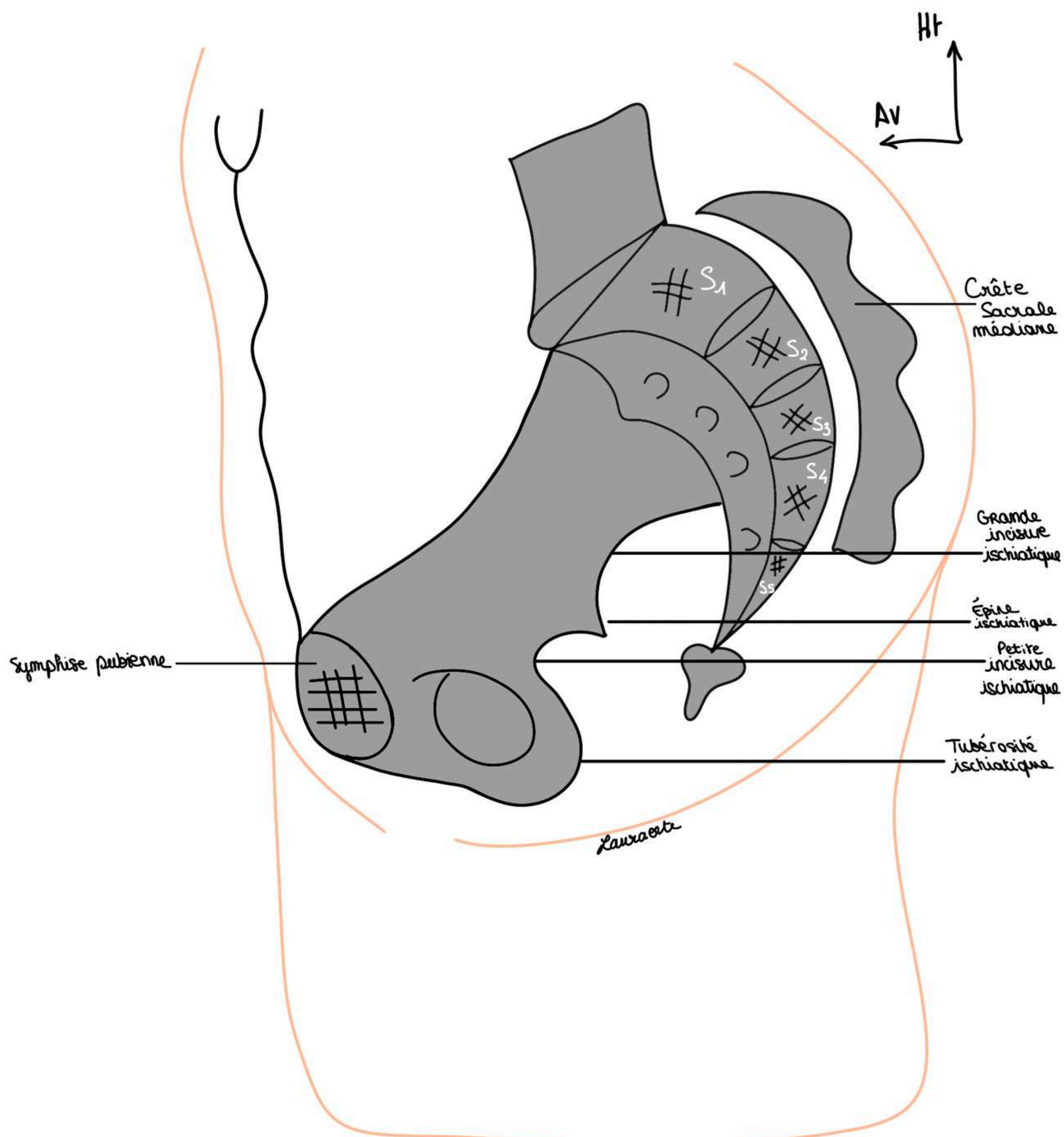
POINT PATHO :

- **l'appendicite** peut donner une **douleur projetée méso-cœliaque** (au niveau des ganglions nerveux) : l'appendicite chez l'enfant peut commencer par une douleur **épigastrique**
- l'appendicite est une infection du tube et du péritoine qui l'entoure et **c'est une fois que l'infection atteint le péritoine pariétal qu'on peut latéraliser la douleur**

2) Le rectum (le début des notions sur le rectum sont largement revues en anat PB, mon vieux avait enlevé cette partie mais j'ai préféré la mettre pour les LAS 2 qui ne repasseraient pas l'UE 5)

SCHÉMA : Vue d'un sujet de profil : coupe sagittale.

- Le **sacrum** avec la fusion des vertèbres sacrées (les 2 premières vertèbres occupent la **moitié supérieure** de la hauteur du sacrum (cc l'anat pb)
- On a la **face antérieure du sacrum** avec les **foramens sacrés ventraux** en regard de chaque crête synostotique et le canal sacré qui avec
- La **crête sacrale médiane**, s'arrête en S4
- Le **pubis**
- la **symphyse pubienne**,
- le **bord postérieur de l'os coxal** avec la **grande incisure ischiatique**, la **petite incisure ischiatique**, l'**épine ischiatique** et le pourtour du **foramen obturé**
- on est assis sur un **losange osseux** formé en **avant** par le **pubis** en **arrière** par le **coccyx** et **latéralement** par les **tubérosités ischiatiques**

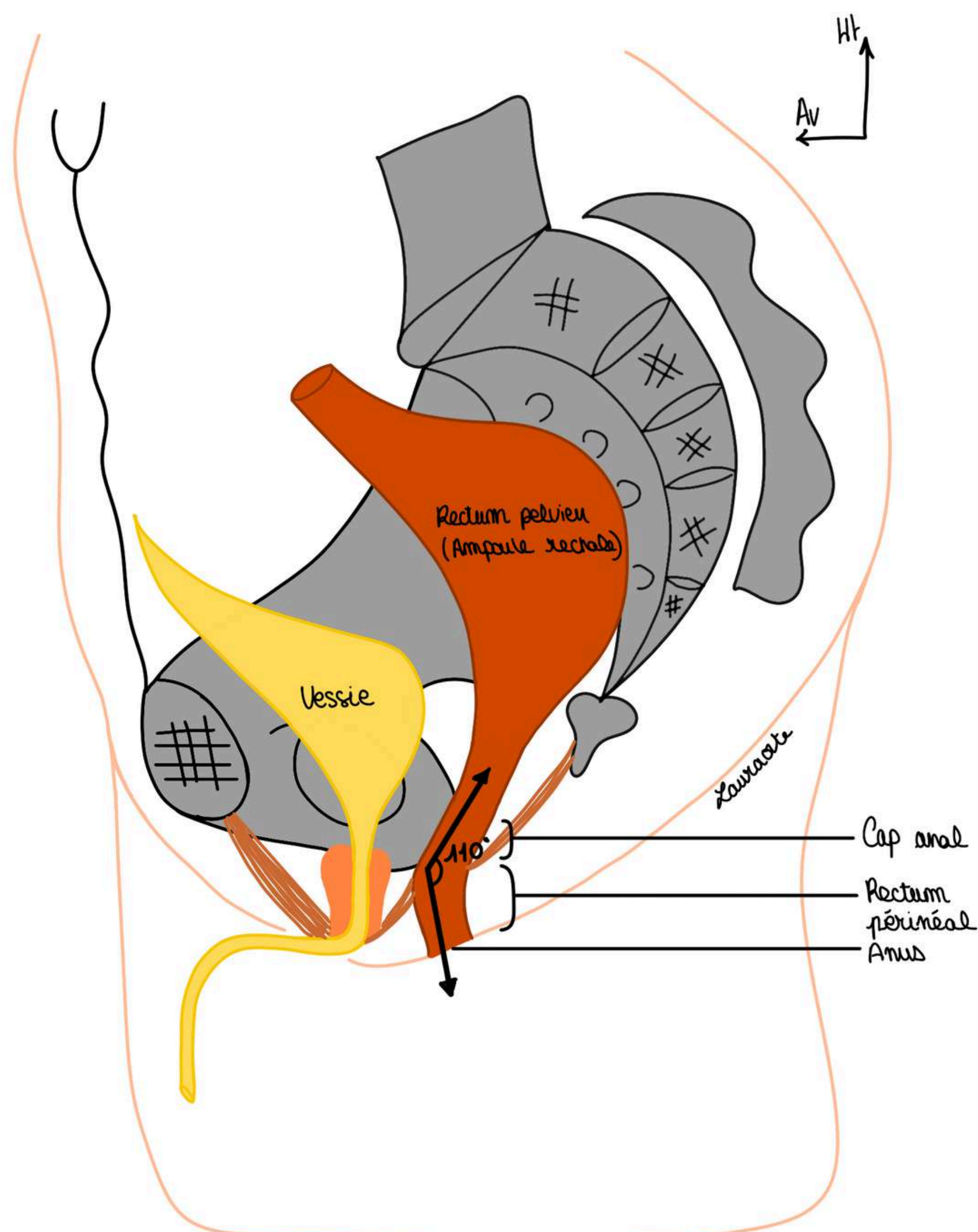


Étymologie rectum : proctos en grec, le rectum c'est la partie terminale de l'intestin, partie dilatée du tube digestif, c'est une zone de stockage des matières fécales

- région anatomique accessible à l'examen clinique, à l'inspection, au toucher rectal (TR) : le TR peut monter jusqu'à **7/8cm de la marge anale**
- **Rectum** = portion qui fait suite au colon sigmoïde qui se trouve et **épouse la concavité sacrée**. Il va former l'ampoule rectale (portion dilatée) qui sert de **réceptacle aux matières fécales** et qui se trouve à la partie postérieure de la cavité pelvienne,
- La charnière recto-sigmoïdienne est la jonction entre le colon sigmoïde et le rectum : cette portion se trouve en regard de S2 en général.

Le rectum présente **3 parties** :

- Une partie **supérieure** = le **rectum pelvien** qui correspond à **l'ampoule rectale**
- Une **angulation** = **cap anal de 110 degrés** ou **angle ano-rectal** = entre le **rectum pelvien** et le **rectum périnéal**. Cette angulation est extrêmement importante : elle permet la continence des matières fécales, cette angulation est due à l'action du **muscle Lévator ani**
- Une autre partie appelée le **rectum périnéal**, qui va être le **canal anal** c'est à dire les derniers centimètres qui vont s'aboucher à la peau par l'orifice terminal du tube digestif : **l'anus**.



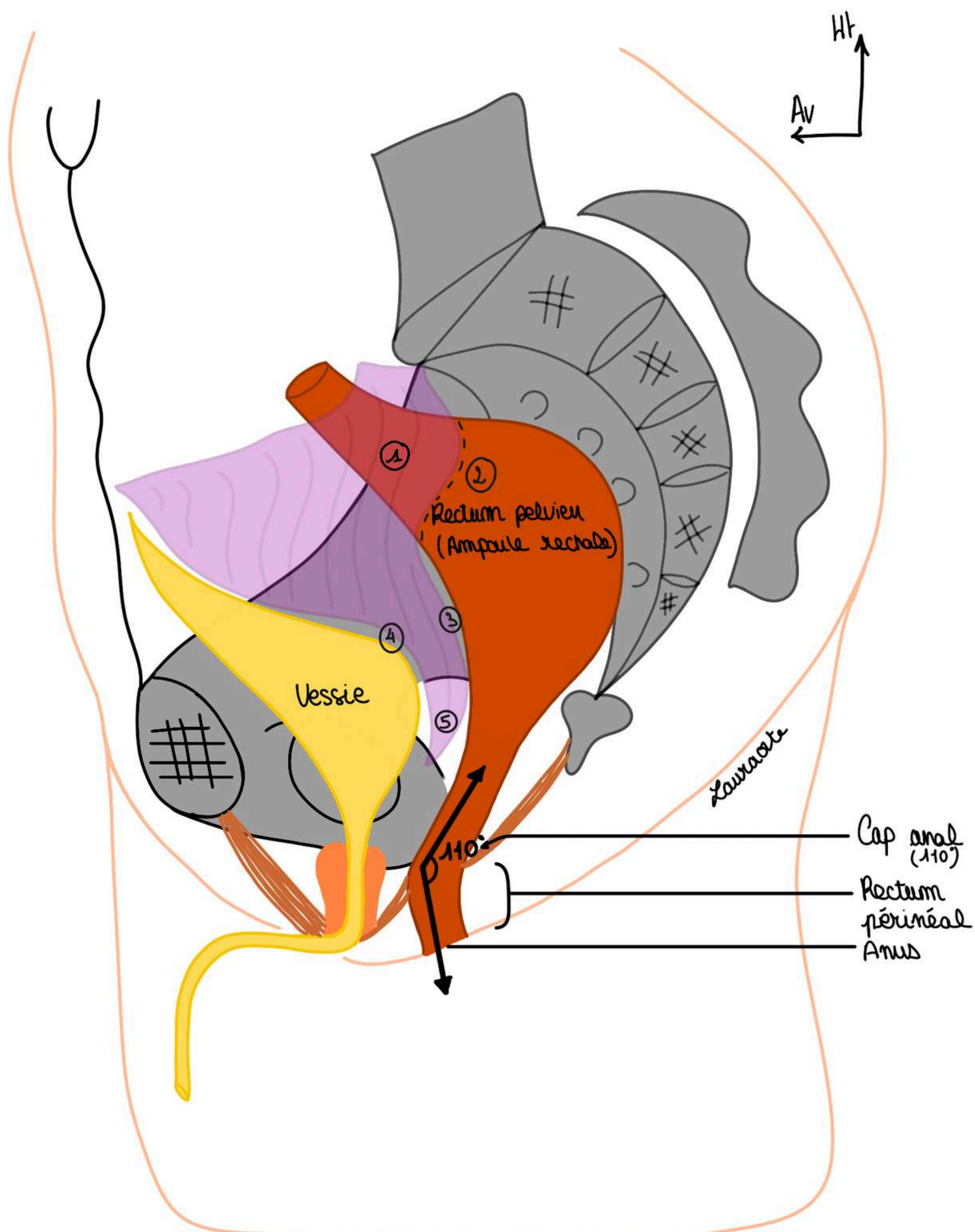
Le tutorat est gratuit. Toute vente ou reproduction est interdite.

Le péritoine tapisse les organes de l'abdomen et le rectum pelvien qui est subdivisé en 2 étages :

- une **portion péritonisée** = portion recouverte de péritoine (1)
- une **portion sous péritonéale** (2) = située sous le passage du péritoine mais non recouverte de péritoine en elle-même

On voit la **réflexion du péritoine** viscéral sur la **face antérieure du rectum** vers le bas (3) qui va se prolonger sur la vessie (4) et qui va former **recessus recto-vésical chez l'homme (ou recto-vaginal chez la femme)** ou **cul de sac de Douglas** (5) qui va être l'endroit où se collectent les liquides infectieux lors d'infections péritonéales. C'est l'endroit le plus déclive de l'abdomen.

POINT PATHO : par exemple lorsqu'on a une appendicite, ça donne une infection du péritoine, une péritonite, et le pus va venir se collecter dans le cul de sac de Douglas qui est accessible au TR : on va pouvoir analyser le contenu du cul de sac de Douglas, lorsqu'on a une infection et qu'on fait un toucher rectal ça fait très très mal : le patient pousse "le cri de Douglas"



Rapports du rectum différents chez la femme :

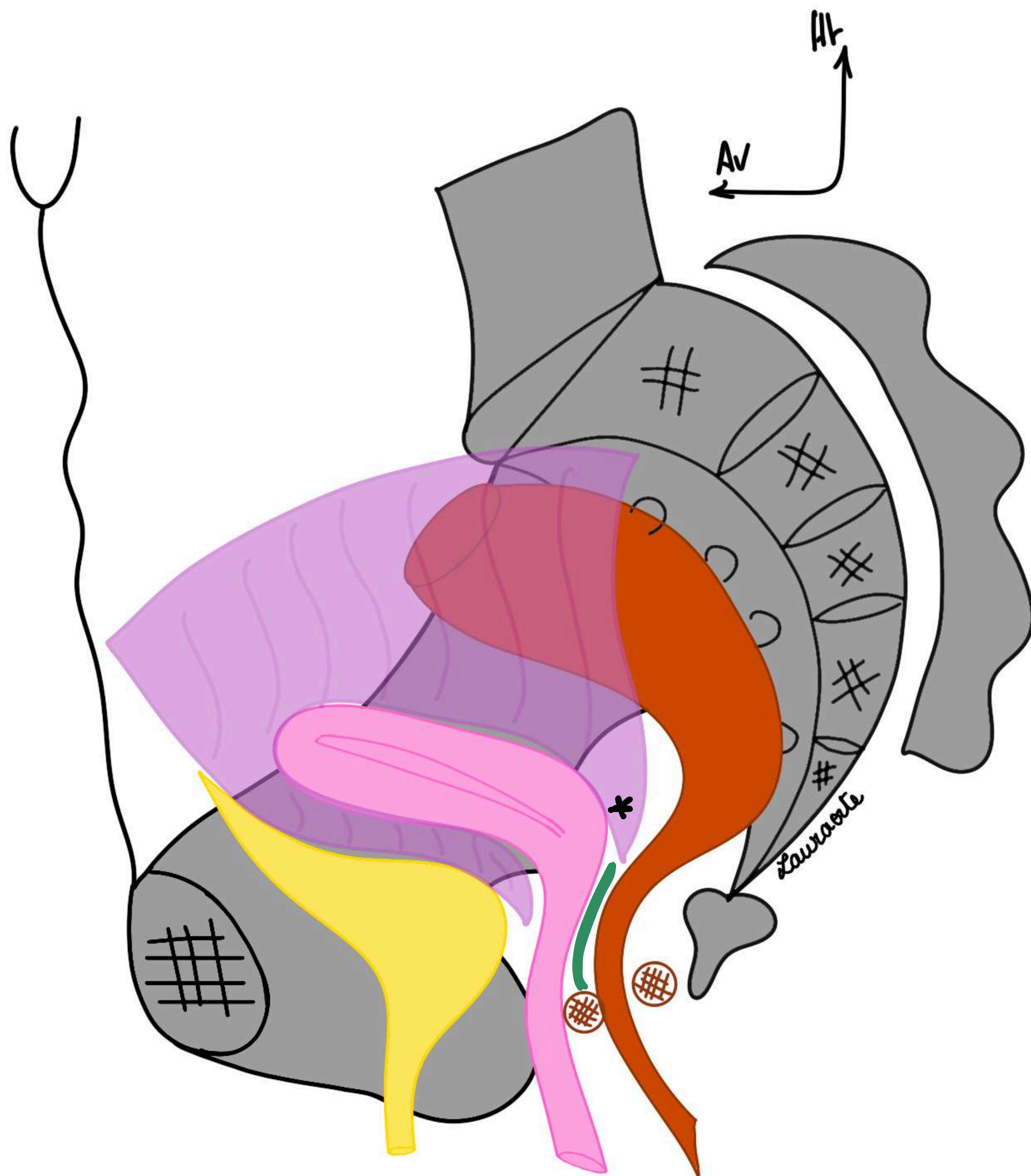
Chez la femme les rapports antérieurs vont différer, il ne s'agit plus de la prostate et du Fascia prostatopéritonéal (bien sûr il n'y a pas de prostate chez la femme), il y a en revanche une **filière génitale**.

Cette filière génitale est constituée par le **vagin** qui va venir se projeter jusqu'au niveau de **l'épine ischiatique** et ensuite c'est **l'utérus** qui part en avant (cf PB pour description pelvis femme cours complet).

On a donc une cloison qui est donc maintenant **recto-vaginale** avec un **fascia recto-vaginal**.

Comme chez l'homme on a une portion péritonisé de rectum et une portion sous-péritonéale comme ceci avec un recessus qui n'est plus recto-vésical mais **recto-utérin : le recessus recto-utérin ou cul de sac de Douglas chez la femme (cf astérisque)** c'est l'espace déclive entre le corps de l'utérus et le rectum.

Chez la femme on peut également examiner le **cul de sac de Douglas** mais également la **paroi postérieure du vagin**. Il est même possible de faire un **toucher bi-digital** pour apprécier la présence de **fistule entre la face antérieure du rectum et la paroi postérieure du vagin (fistule recto-vaginale)**



Application du toucher rectal : (TR)

- analyse de la forme et la consistance de la **prostate** qui se trouve être en rapport avec la **face antérieure du canal anal**
- exemple : les **cancers de la prostate** vont pouvoir être palpés par un TR et on va pouvoir identifier la forme de la prostate (cf cours pb).

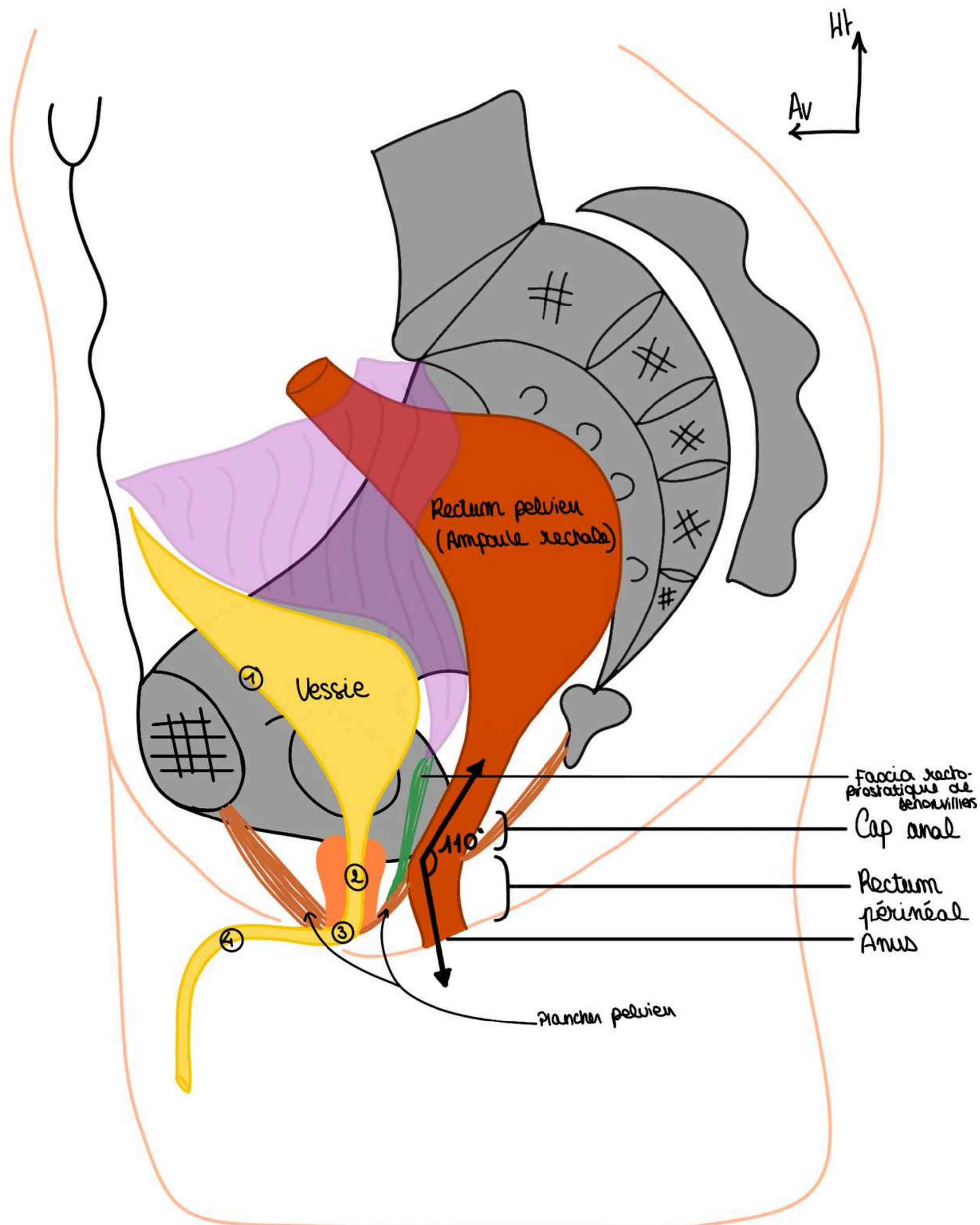
Il y a une cloison qui va séparer la loge prostatique de la loge rectale, on l'appelle le **septum recto-prostatique** ou **fascia de Denonvilliers** ou **aponévrose prostate-péritonéale de Denonvilliers** qui va depuis le **recessus de Douglas recto-vésical** jusqu'au **plancher pelvien**. Ce fascia va séparer la prostate en avant du rectum en arrière.

La description d'un rectum chez l'homme :

Chez l'homme en avant on a la **vessie**, on la dessine en semi-repletion :

- on a la calotte vésicale
- la **face antérieure de la vessie (1)**
- **l'urètre prostatique (2)** (cf anat pb)
- **l'urètre membraneux (3)** (qui traverse le diaphragme pelvien ou plancher pelvien)
- **l'urètre pénien (4)**

Autour de **l'urètre prostatique** se trouve la **prostate** (cf anat pb) avec les vésicules séminales. On a aussi le **diaphragme pelvien** qui ferme en bas la cavité pelvienne.



3) La structure du rectum

Comme tout le TD le rectum comprend 3 couches de l'intérieur vers l'extérieur : muqueuse, sous-muqueuse, musculuse.

Autour du **rectum périnéal** (plus précisément autour du **canal anal**) se trouve un sphincter (muscle circulaire très puissant) qui va être constitué de **fibres musculaires striées** et de **fibres musculaires lisses** et va permettre la continence, le stockage des matières fécales dans le rectum.

Le contrôle de la continence va être compliqué et va pouvoir être altéré : il y a beaucoup de pathologies qui peuvent atteindre cette partie terminale du rectum

SCHÉMA : rectum en coupe frontale, on a :

On voit la **muqueuse rectale** qu'on dessine comme ceci et on voit qu'il y a une première angulation au niveau de la charnière recto-sigmoïdienne.

COUCHE MUQUEUSE DU RECTUM :

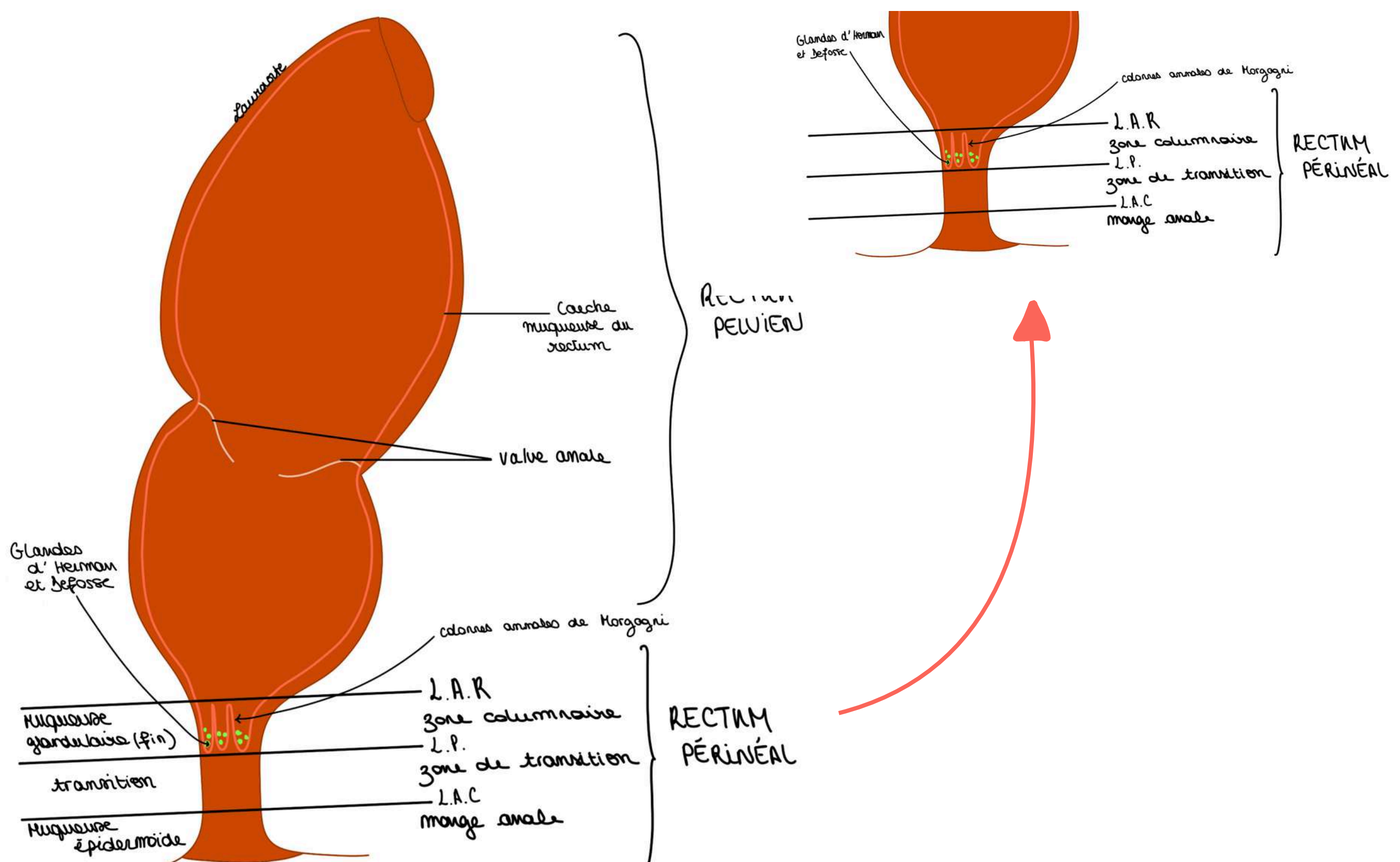
- Elle présente des plis appelés des valves annales (une supérieure, une moyenne, une inférieure) qui sont visibles à l'anuscope. Au niveau du rectum on ne voit pas très loin avec l'anuscope car il y a une plicature de la muqueuse qui entraîne une plicature du rectum pelvien

On distingue **3 zones séparées par 2 lignes**, de haut en bas :

- La **ligne ano-rectale (LAR)** limite la zone columnaire en haut
- La **zone columnaire (ZC)** : localisation des **petites colonnes anales** ou **colonnes anales de Morgagni** (plis verticaux)

La **muqueuse** à cet endroit est une **muqueuse glandulaire** et elle se termine ici au niveau du rectum périnéal par les **colonnes anales de Morgagni**. Ces colonnes anales donnent des plis muqueux et délimitent une ligne :

- La **ligne pectinée (LP)** = limite **inférieure** de la **zone columnaire** et donc de la **muqueuse glandulaire**

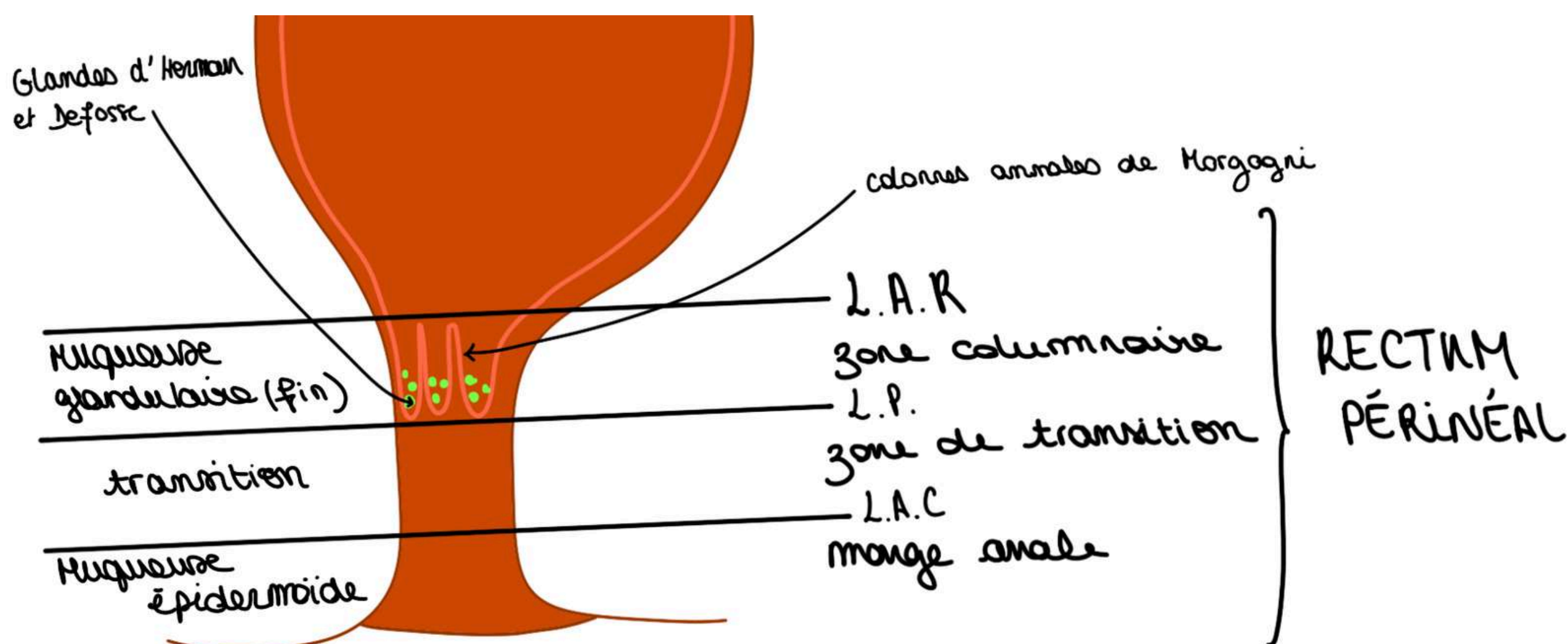


Au fond des **colonnes anales de Morgagni** s'abouchent des **petits glandes (appelées aussi sinus anaux) ou glandes d'Herman et Defosse** qui sont :

- très **importantes**
- responsables de la **sécrétion de phéromones** qui dictent certains comportements sexuels
- sujettes à des infections responsables de **suppurations d'origine anale**

DONC la **muqueuse glandulaire** se termine au niveau de la LP

- on a ensuite une **zone de transition (ZT)** : zone de transition entre **muqueuse glandulaire** et **muqueuse épidermoïde**
 - la **ligne ano-cutanée** qui sépare ZT et MA
 - puis la **zone de la marge anale (MA)** : de type épidermoïde, elle présente les **plis radiés de l'anus**
- **La somme de ces 3 zones qui forment le rectum périnéal**
- La connaissance de ces zones est primordiale pour la localisation des pathos, ex : ulcère localisé au niveau de la marge anale, ex 2 : maladies vénériennes au niveau du canal anal



3) La structure du rectum

COUCHE SOUS-MUQUEUSE DU RECTUM :

- elle comprend les vaisseaux (**veines**, **artères**, **lymphatiques**). Au niveau de la portion terminale du TD les veines en particulier s'organisent en **plexus (épaississements de la couche sous-muqueuse)**

On décrit **2 plexus hémorroïdaires** veineux :

- un **plexus veineux hémorroïdaire supérieur** en regard de la **ZC** et
- un **plexus veineux hémorroïdaire inférieur** en regard de la **ZT** et de la **MA**.

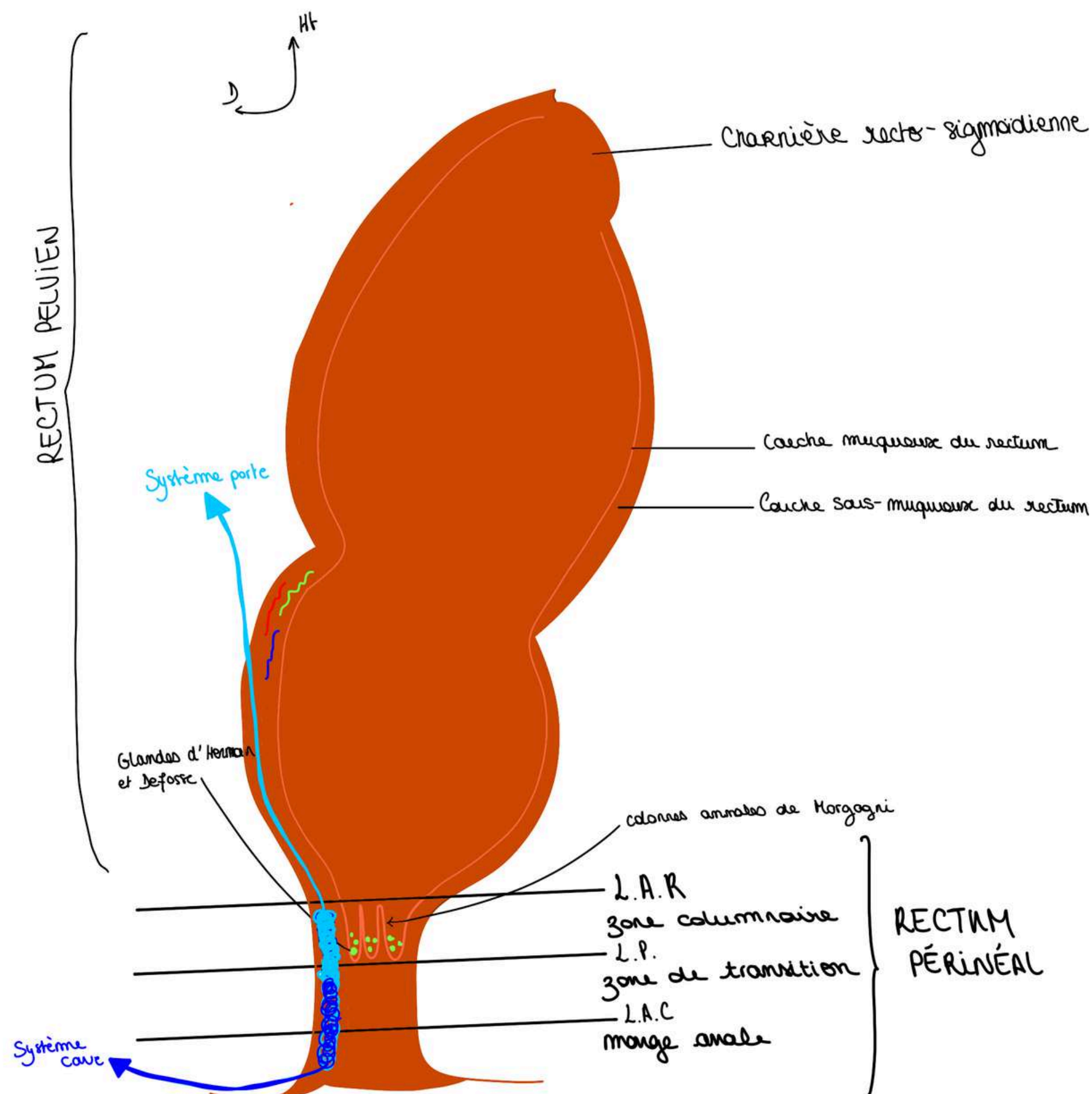
Les plexus sont des endroits où les veines se multiplient, les deux plexus s'anastomosent entre eux.

Le drainage du sang veineux se fait vers le **système porte vers le haut pour le plexus veineux supérieur** (par les Veines mésentériques inférieures jusqu'à la Veine porte) et par le **système cave (c'est à dire les veines iliaques) pour le plexus hémorroïdaire inférieur**.

mnémo : plexus hémorroïdaire **INFÉRIEUR** se draine vers la veine cave **INFÉRIEURE**

POINT PATHO : dilatation des plexus sur cirrhose hépatique :

- En cas de cirrhose du foie, (qui va donner une **hypertension portale**), l'hyperpression dans les veines intestinales va entraîner un reflux du sang portal dans sa direction opposée.
- Cela qui va provoquer un retour du sang portal au niveau des plexus du rectum et les dilater
- Le sang va emprunter le **plexus hémorroïdaire inférieur** pour se drainer vers le cœur car il ne peut plus se drainer vers le foie à cause de l'hypertension portale
- Il va y avoir une **dilatation** de ces **plexus veineux hémorroïdaires** sous l'effet du reflux du sang pour que le sang puisse s'échapper vers le système cave en cas de cirrhose du foie (plexus veineux supérieur ne draine plus le sang à cause de l'hyperpression portale)



Les **maladies qui touchent le rectum** sont souvent des maladies qui sont **honteuses** : les patients ont du mal à avouer leurs symptômes quand ils ont des symptômes liés à la défécation et à l'hygiène digestive. Cela empoisonne la vie et ça perturbe la vie sociale quand il y a des problèmes **d'incontinence ou de douleurs**.

Il va falloir **distinguer** la maladie hémorroïdaire (distension **spontanée** des plexus hémorroïdaires, prolapsus spontané des plexus hémorroïdaires) ET la maladie du foie (cirrhose, hypertension portale) qui donne non pas des hémorroïdes mais des **varices rectales**.

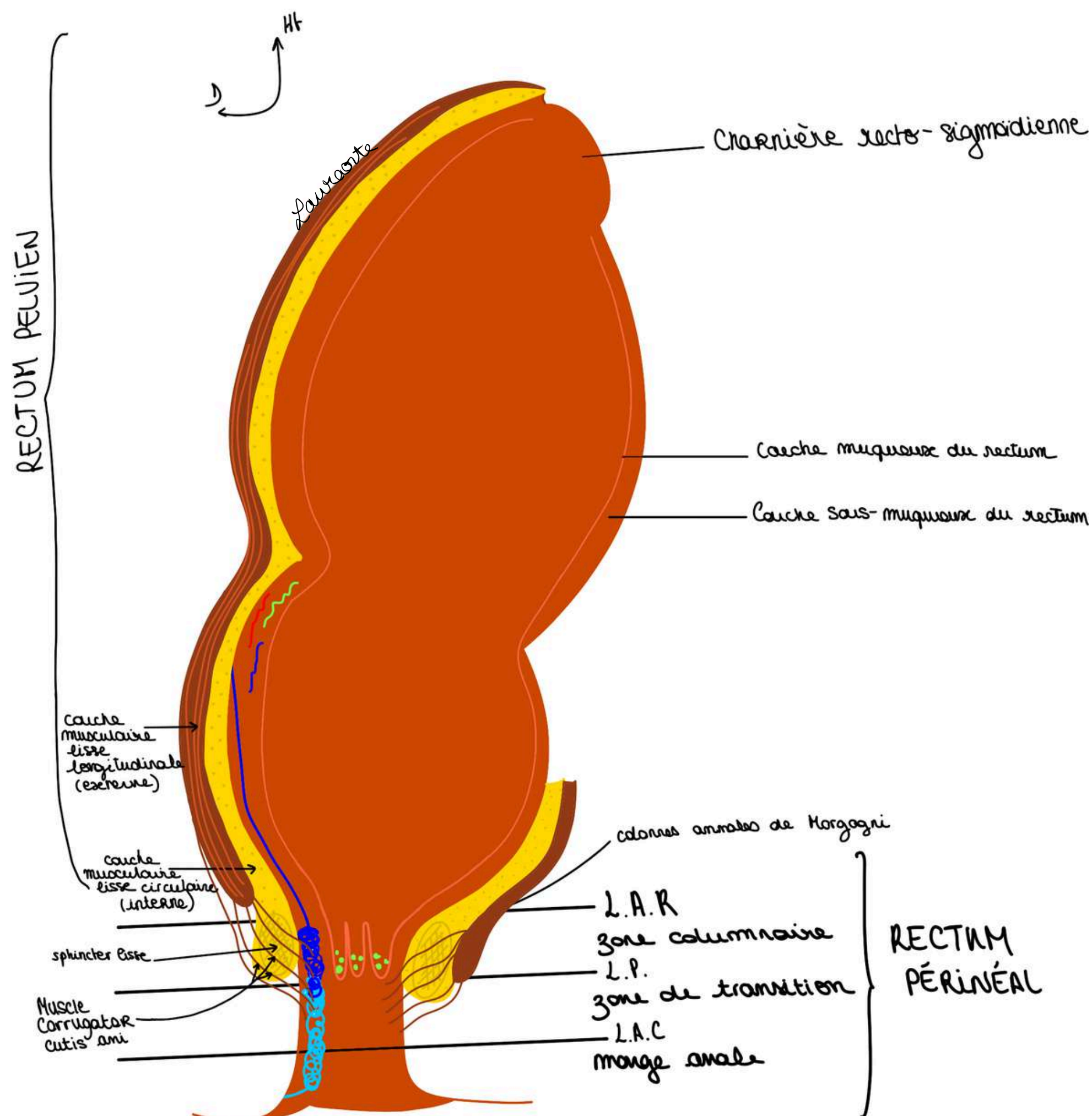
Ces pathologies peuvent donner des saignements du rectum par rupture des varices rectales ou lésions des plexus.

COUCHE MUSCULAIRE DU RECTUM :

La couche/portion musculuse du rectum est faite comme sur toute la hauteur du tube digestif de 2 parties :

- une partie de **fibres musculaires lisses qui sont circulaires**
- une partie de **fibres musculaires lisses qui sont longitudinales**
- Au niveau de la **couche circulaire**, à la partie basse du rectum, en particulier au niveau de la **zone des colonnes**, on a un **épaississement de ces fibres musculaires** qui va donner le **sphincter lisse** (épaississement des fibres circulaires qui entourent tout le tube digestif de haut en bas, et qui vont donner le sphincter lisse qui va donner une **zone d'hyperpression**).
- En **dehors de ces fibres circulaires** on a des **fibres longitudinales** qui vont traverser et fixer l'ensemble : c'est le **muscle corrugator cutis ani (ou ligament de Parks)** (fibres qui sont issues de la couche longitudinale externe qui vont venir traverser **l'ensemble (=le sphincter lisse, les éléments veineux)**

POINT ÉTYMOLOGIE : muscle lisse corrugator veut dire abaisser en latin et cutis = peau, et ani DONC muscle abaisseur de la peau de l'anus) et qui fixe l'ensemble de l'appareil sphinctérien



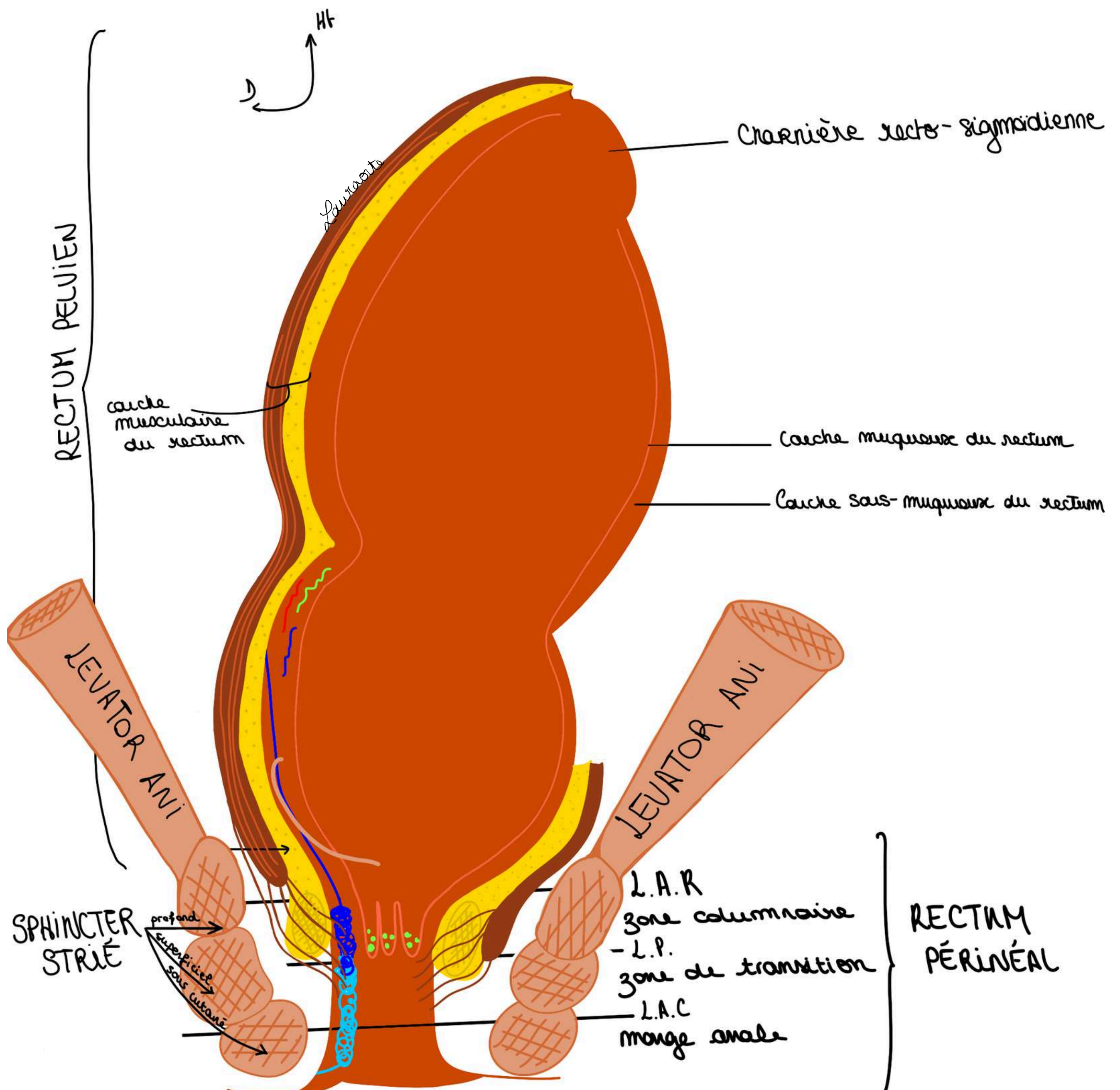
- L'**appareil sphinctérien** est lui même tenu par le **muscle Lévator Ani** (qui est le plancher pelvien et qui va venir s'insérer sur le **sphincter strié de l'anus**)

Ce phincter strié de l'anus est formé de 3 faisceaux :

- 1 **faisceau sous-cutané**
- 1 **faisceau superficiel**
- 1 **faisceau profond**

On a ainsi constitué l'appareil sphinctérien qui sont en fait des anneaux circulaires. Tout ça est fixé sur le muscle Levator Ani et on a un appareil qui est homogène et qui est donc formé de plus couches, on les résumes : couche muqueuse, couche sous-muqueuse (qui contient les plexus veineux) et couche musculaire.

Et cet **ensemble** est fixé par les fibres musculaires lisses qui sont issues de la **couche longitudinale** et qui vont donner ce **ligament/muscle corrugator cutis ani** (étant lui même fixé par les **éléments musculaires striés**)



4) Pathologies du rectum

INFECTIONS GLANDES D'HERMAN ET DEFOSSÉ :

- très fréquentes
- la tendance de l'infection va être de **pousser à l'intérieur** en utilisant la direction du **ligament de Parks** (ou **muscle corrugating cutis ani**). Les infections vont emprunter les directions offertes par la structure anatomique et va pouvoir :
- soit **se propager vers le bas** : c'est ce qui se passe le plus souvent en donnant un **abcès de la MA**
- soit **traverser l'appareil sphinctérien** : dans ce cas on peut avoir un **trajet fistuleux** et un orifice secondaire

Toute la difficulté du traitement de ces abcès, de ces suppurations d'origine anale ça va être de mettre à plat cette infection sans abimer l'appareil sphinctérien.

PATHOLOGIE HÉMORROÏDAIRE :

- Il s'agit d'un prolapsus des plexus hémorroïdaires qui, poussées après poussées *vont sortir en surface de la paroi interne du rectum*
- Il va y avoir un **relâchement de ces systèmes de fixation par les muscles lisses** et donc on va à voir un **prolapsus hémorroïdaire** et la maladie hémorroïdaire c'est donc lorsqu'il y a cette issue, de relâchement, ce prolapsus des plexus hémorroïdaires à l'extérieur à cause de la faiblesse des moyens de fixation musculaires = hémorragie, ATTENTION : différencier la maladie hémorroïdaire de la maladie des varices rectales (cf explication point patho P54 : de l'hypertension portale de la continence du foie, les troubles de la continence sphinctérienne)

Il ne faut pas confondre la maladie hémorroïdaire avec la **thrombose hémorroïdaire externe**, c'est lorsqu'il y a un **caillot dans le plexus hémorroïdaire inférieur**.

Pour comprendre tous ces phénomènes pathologiques que ce soit les phénomènes séptiques, des supurations d'origine anales, des phénomènes vasculaires il faut avoir une connaissance très précise de l'anatomie du rectum.


FIN DU COURSSSSSS

bravo mes stars vous êtes des warriors, ne lâchez rien et continuez à travailler, vous serez forcément récompensés, n'oubliez pas que pas grand monde est capable de d'accomplir ce que vous faites en ce moment, coeur sur vous ❤️

PLACE AUX DÉDIEEESSSSSS (j'ai attendu ça toute ma P1 #tropheuse)

- dédi à tous les P1, LAS2, LAS 3 ou plus encore, vous êtes des machines et vous pouvez être fiers de vous
- dédi à ma maman parce que c'est ma star (elle mérite une page entière de dédi)
- dédi à Lucas (Lucacide), mon binôme de P1, un de mes meilleurs copains, gros coeur sur toi mon coquinard (meilleure rencontre 2024)
- dédi à Marie-Lou (marie-lœstrogène), mon autre binôme de P1 qui est devenue ma super copine aussi, aka mon acolyte de toute épreuve (meilleure rencontre 2024 également)
- dédi à ma Laura bis, je crois en toi plus que personne d'autre sur cette terre, tu vas tout déchirer
- dédi à mon petit Ewen X10 parce qu'il a le droit à 10 dédi ce roi
- dédi à mes fillots mes chouchous lâchez rien : chloé, clara, jade, kiara, salem et sara !!!!
- dédi au monitorat parce que c'est passionnant
- dédi à Arod et Un espoir, mes deux chevaux qui m'attendent bien sagement pendant que je travaille, et qui font plus beaucoup de sport depuis que j'ai commencé médecine #chomage
- dédi à Sandro, mon rayon de soleil
- dédi à Maxence ma swifitiesssss préférée
- dédi à The Weeknd parce que je le vois en concert en 2026
- dédi à mes maraines d'amour : Ophélie, Naomi, Anouck et Clem
- dédi à Noah et ses potes (tmtc Naomi)
- dédi à la P1 pcq j'ai bien aimé quand même #nostalgie
- dédi à Julian pcq la bioch c'est la meilleure matière (j'ai perdu un pari)
- dédi aux Chloé mes super cops et à Michela qui m'aide acutellement à relire cette fiche
- dédi à Prunelle ma raviolle préférée
- dédi à Camille, Louise, Margaux, mes pharmaciennes préférées
- dédi à Jess Mv
- dédi à mes copines du collège/lycée qu'on me manque trop (Denise, Ambre, Meyline, Nais, Eugénie, Inès, Chiara)
- dédi à mes grands parents des deux côtés qui m'écoutent lire mes collègues quand j'en ai marre de parler au mur (mes pref)
- dédi à la Guadeloupe (meilleure voyage de ma vie)
- dédi aux sushis
- dédi aux lasagnes
- dédi à toute ma famille
- dédi à mon village La Penne
- dédi aux hélicoptères
- dédi à mes bébés tortues
- dédi à Taher et à tout ceux de SJA vous êtes des amours
- dédi à l'anatomie parce que c'est génial
- dédi à ma co-marraine Anais
- dédi à Laurie ma star parce qu'elle regarde ma fiche en ce moment même
- dédi à la médecine parce qu'on oublie pas pourquoi on fait tout ça

Le tutorat est gratuit. Toute vente ou reproduction est interdite.



Le tutorat est gratuit. Toute vente ou reproduction est interdite.