

**CONFÉRENCES D'ANATOMIE  
LAS-1  
UFR MÉDECINE DE NICE  
ANNÉE UNIVERSITAIRE 2025-2026**

**Programme**

1° leçon - Lundi 9 février (8h-12h) **Pr BAQUÉ**  
**CARDIO VASC ET RESPIRATOIRE (anatomie générale)**

2° leçon - Lundi 16 février (8h-12h) **Dr D'ANDRÉA**  
**TÊTE et COU-1**

- Lundi 23 février (8h-12h)  
***Pause pédagogique***

3° leçon - Lundi 2 mars (8h-12h) **Pr BAQUÉ**  
**ABDOMEN (anatomie générale)**

4° leçon - Lundi 9 mars (8h-12h) **Pr BRONSARD**  
**MEMBRE SUP (anatomie générale)**

5° leçon - Lundi 16 mars (8h-12h) **Pr BRONSARD**  
**MEMBRE INF (anatomie générale)**

6° leçon – Lundi 23 mars (8h-12h) **Pr BAQUÉ**  
**APPAREIL GENITAL-1**

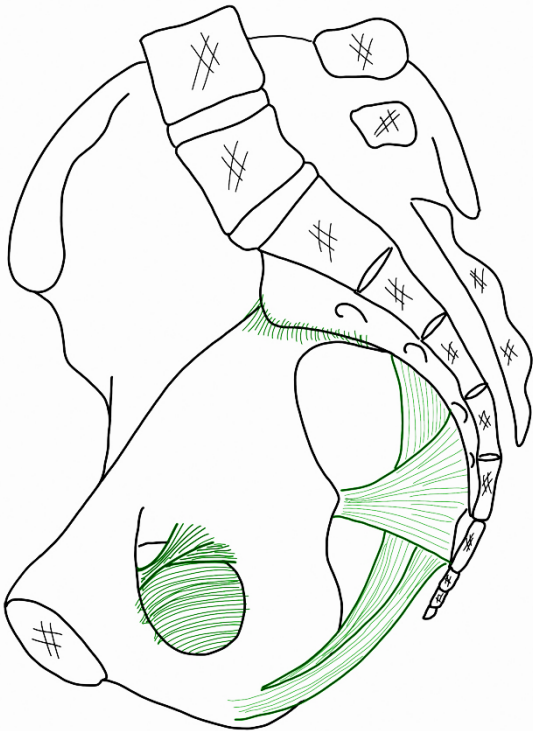
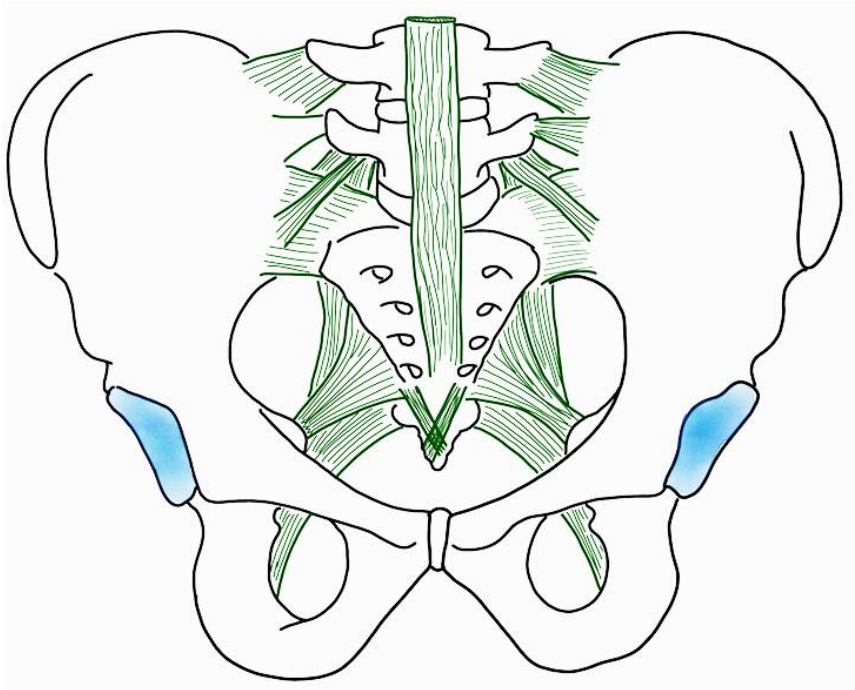
7° leçon - Lundi 30 mars (8h-12h) - **Pr BAQUÉ – Dr D'ANDRÉA**  
**2H APPAREIL GENITAL-2 (PB) et 2H TÊTE ET COU-2 (GDA)**

8<sup>ème</sup> leçon - Lundi 13 avril (8h-12h) - **Pr BAQUÉ – Dr D'ANDRÉA**  
**SYSTEME NERVEUX CENTRAL ET PERIPHERIQUE (anatomie générale, tête et cou et appareil génital)**

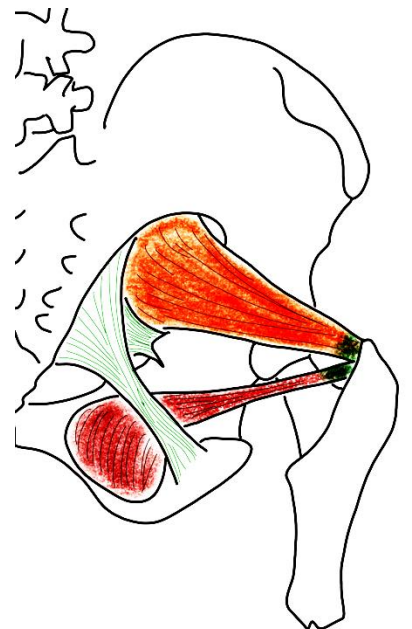
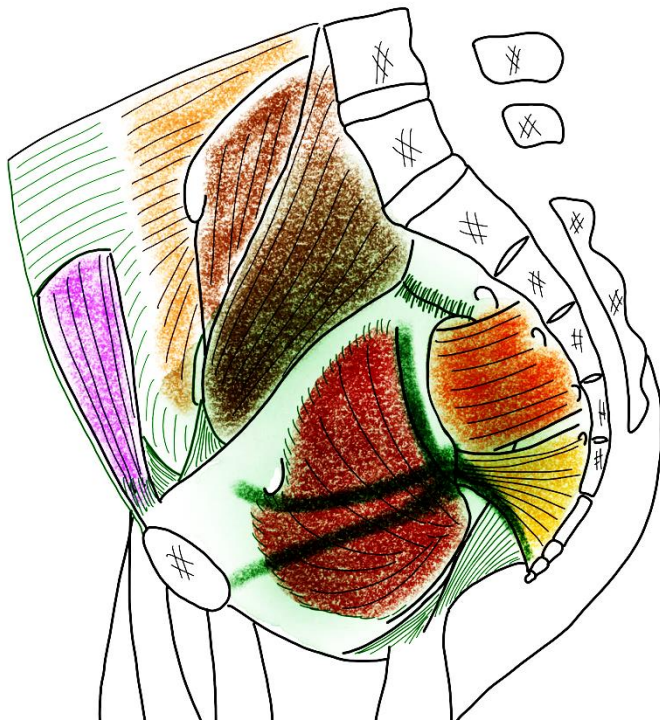
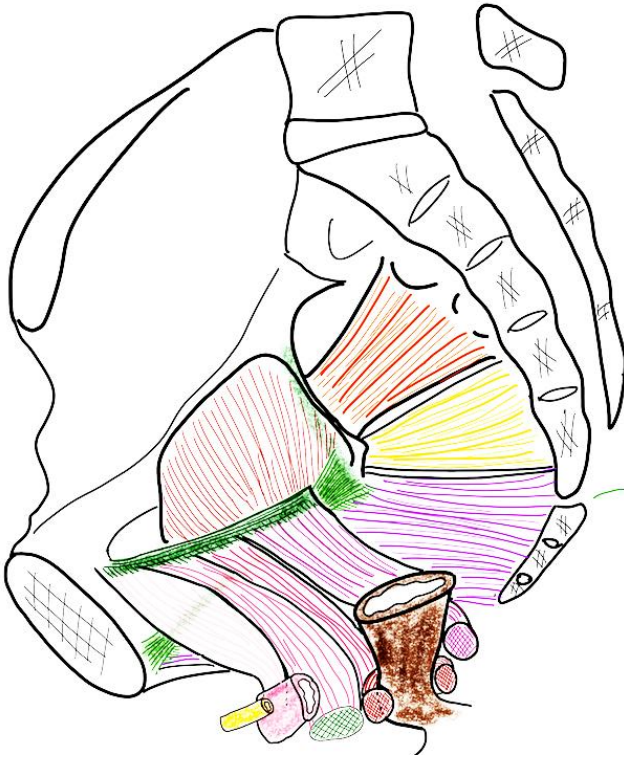**Laboratoire d'Anatomie  
Pr Patrick BAQUÉ – Pr Nicolas BRONSARD – Dr Grégoire d'ANDRÉA**

# ECUE 9 – APPAREIL GÉNITAL

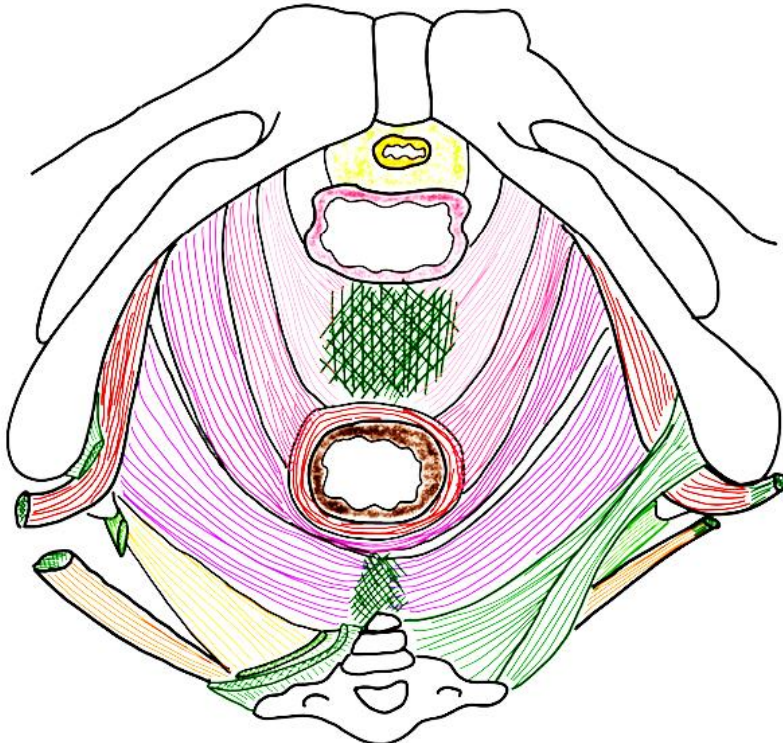
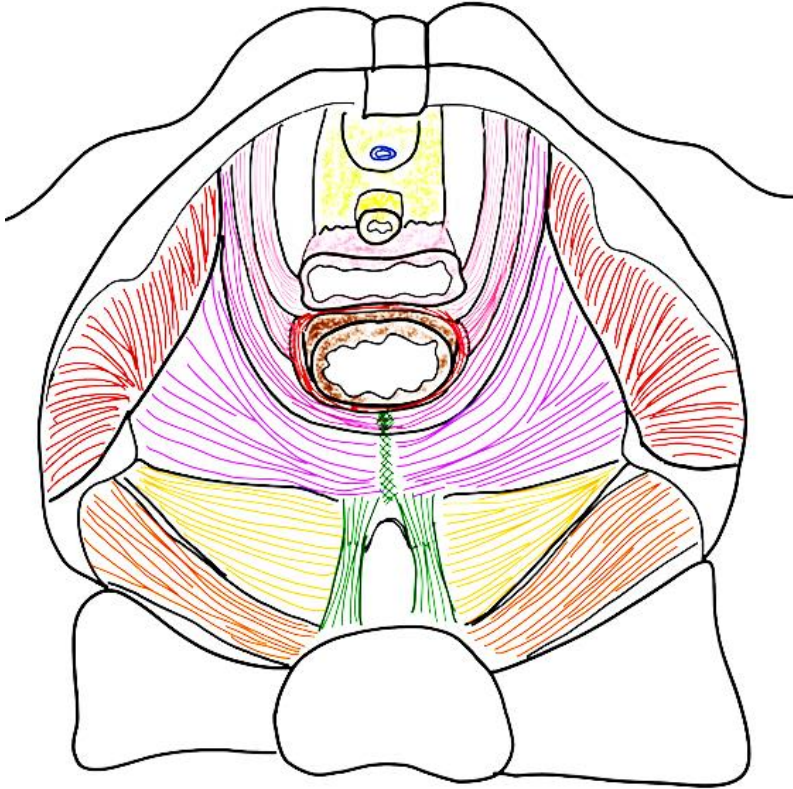
## I/ BASSIN OSSEUX



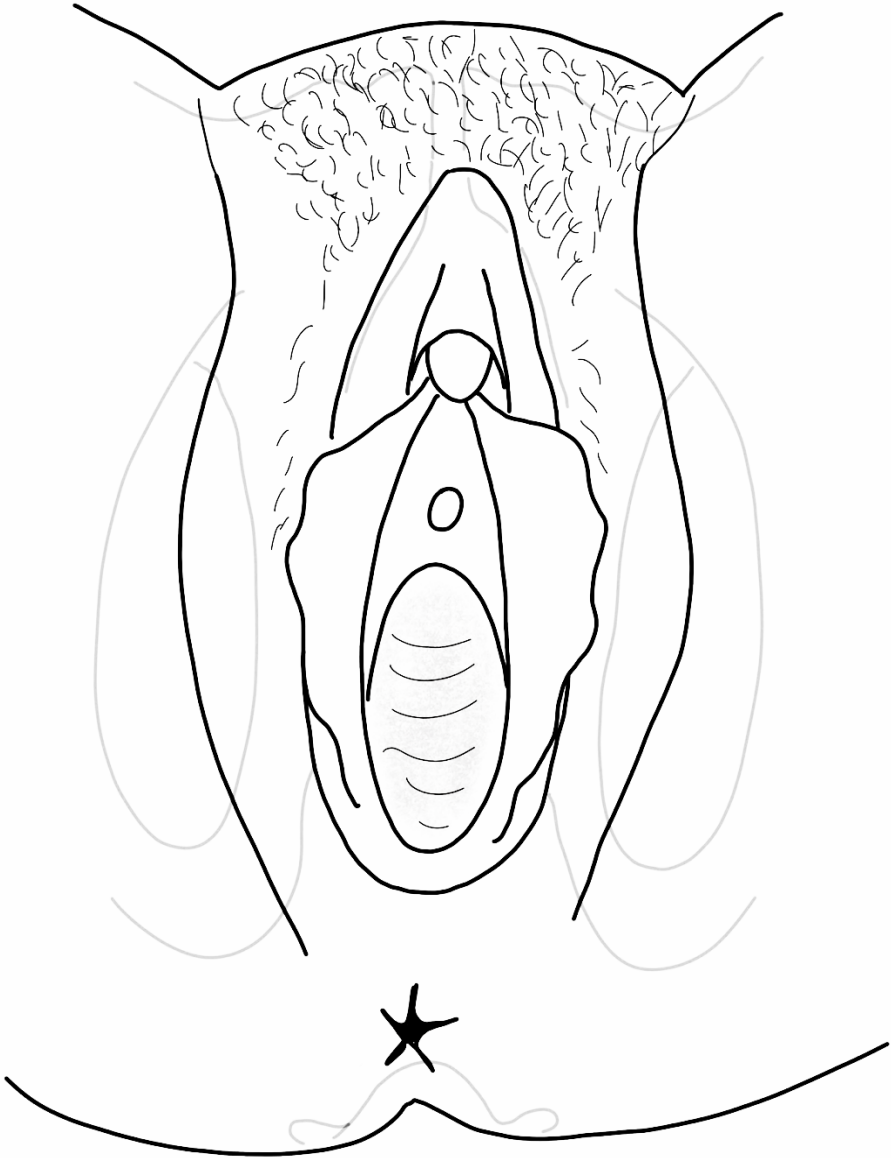
## II/ PAROIS MUSCULO-APONÉVROTIQUES de la cavité pelvienne



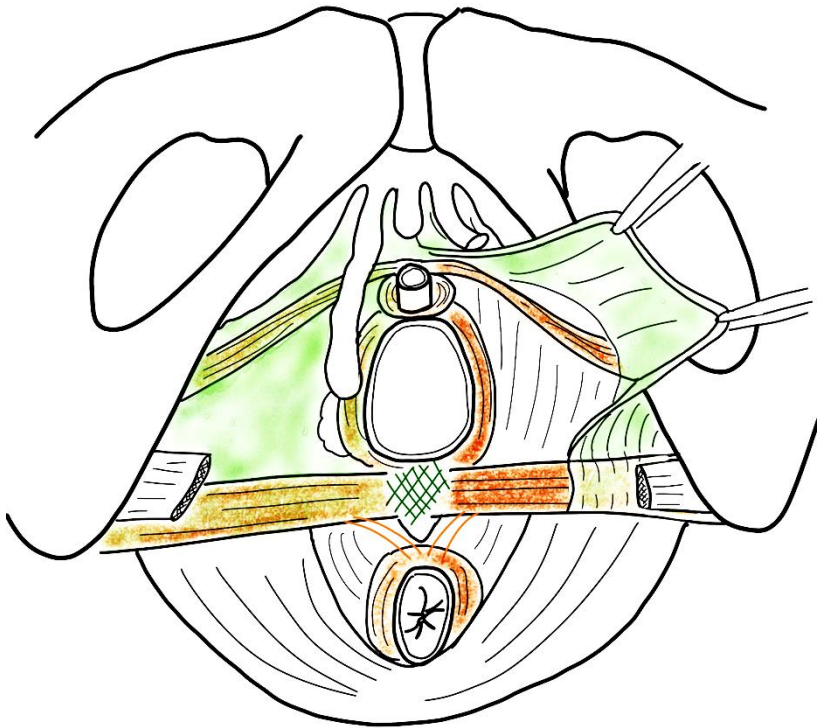
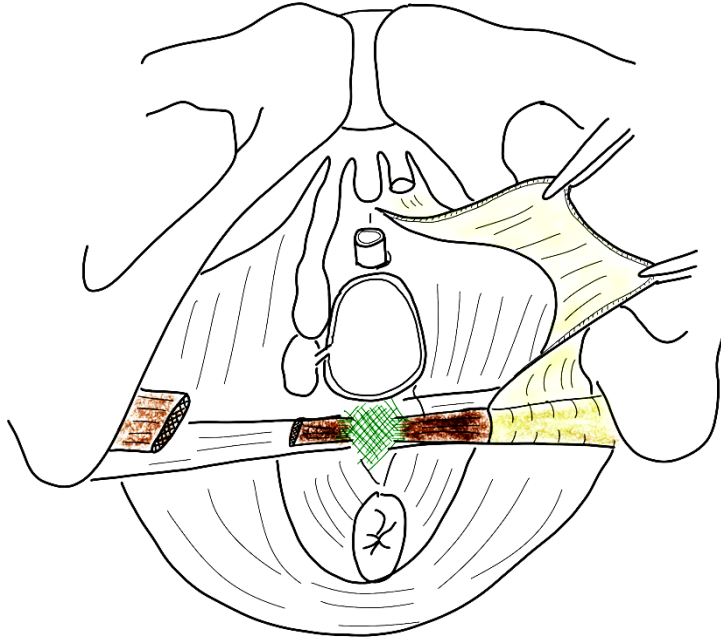
### III/ PLANCHER (DIAPHRAGME) PELVIEN



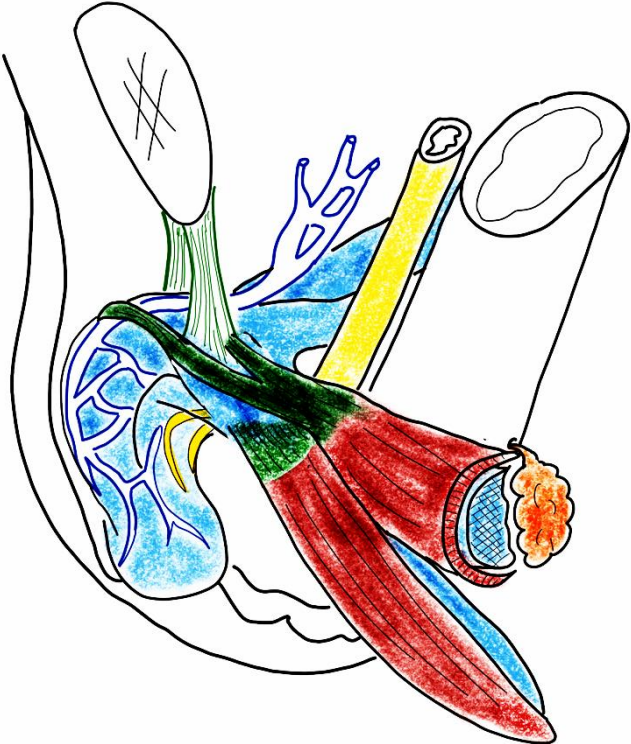
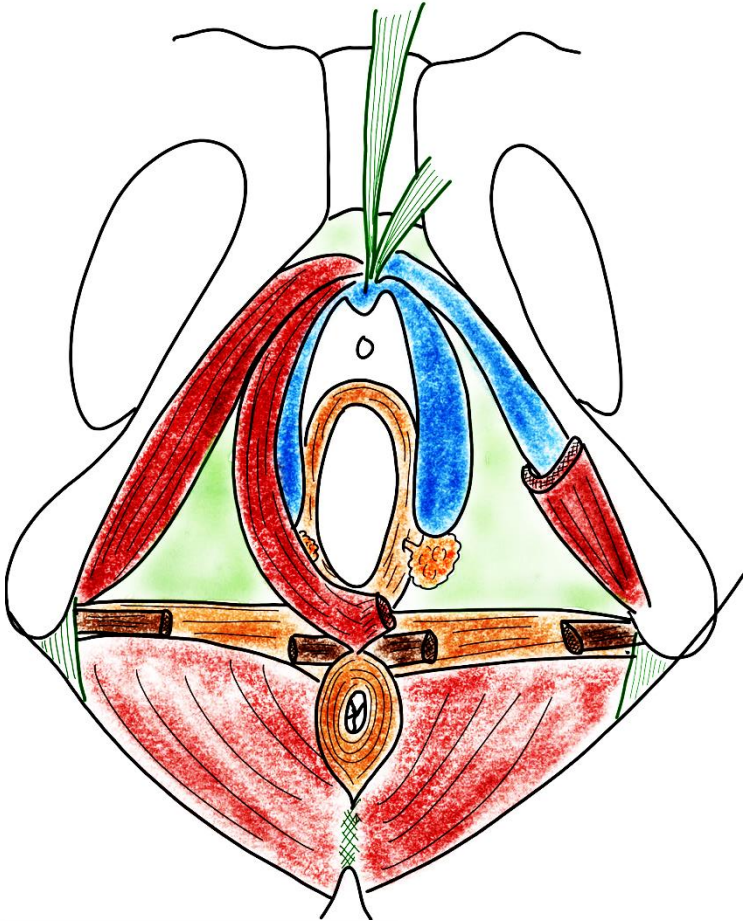
**IV/ ANATOMIE DE SURFACE du périnée de la femme**



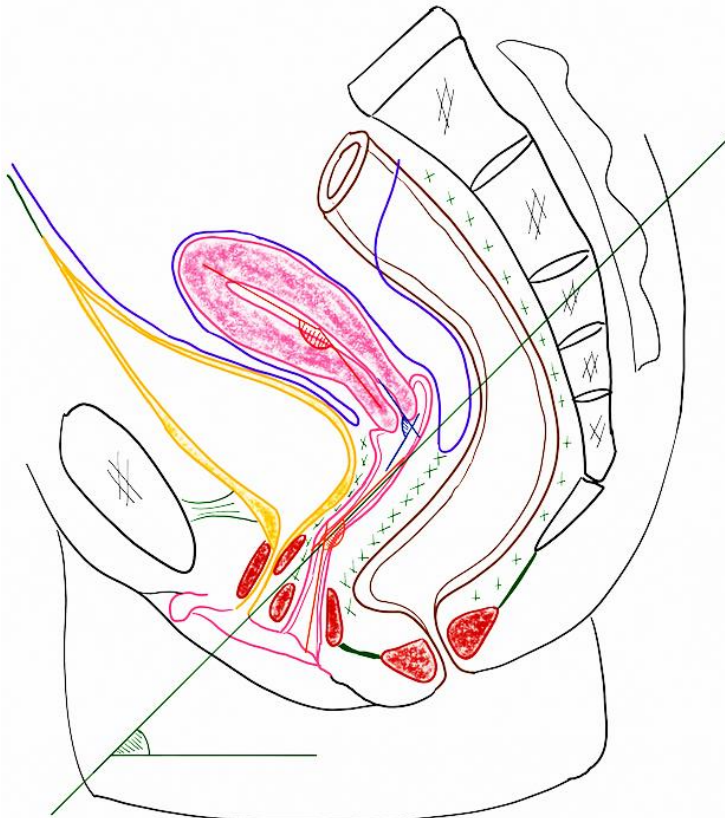
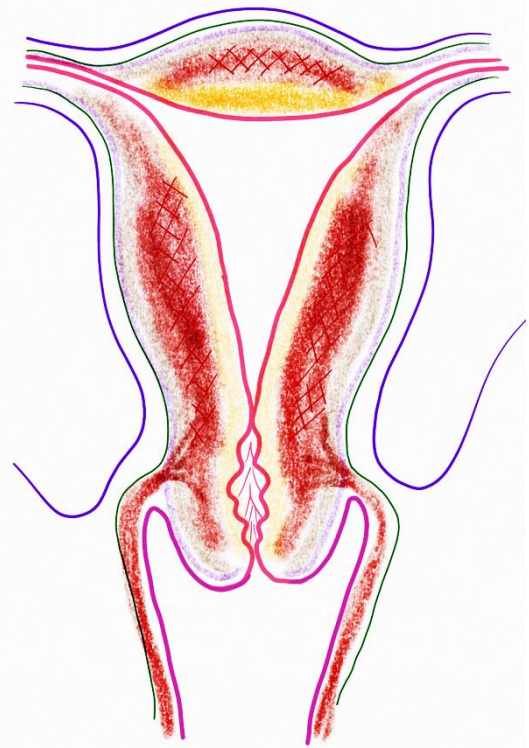
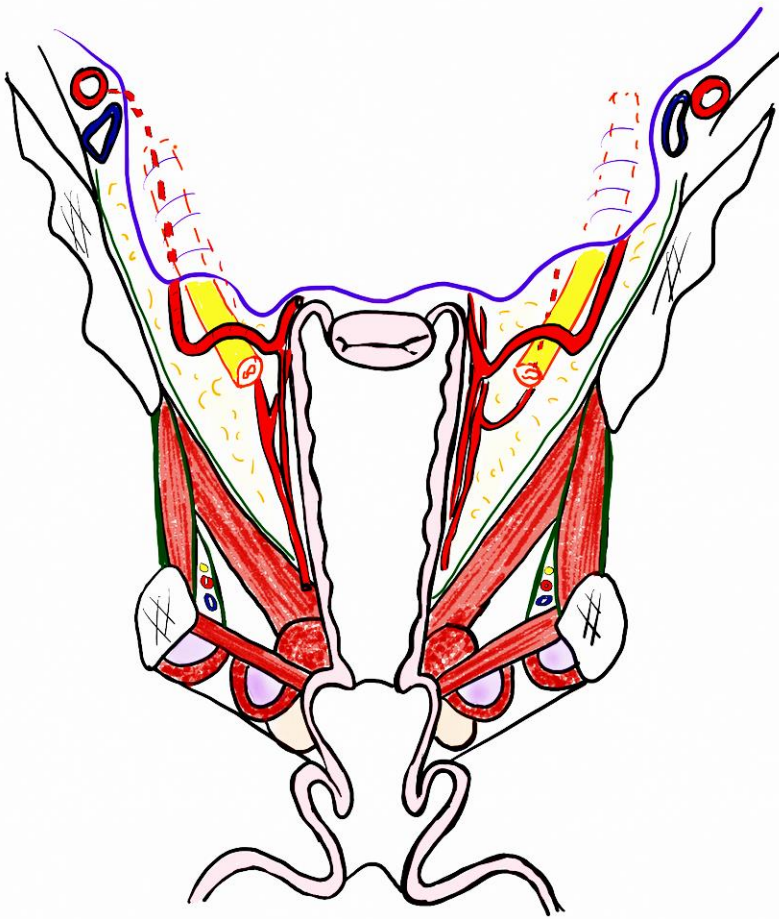
# IV/ DIAPHRAGME URO-GÉNITAL



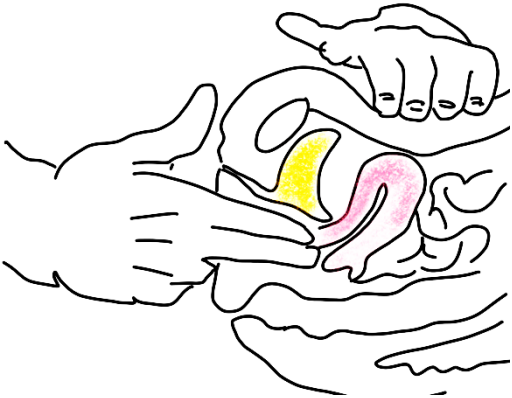
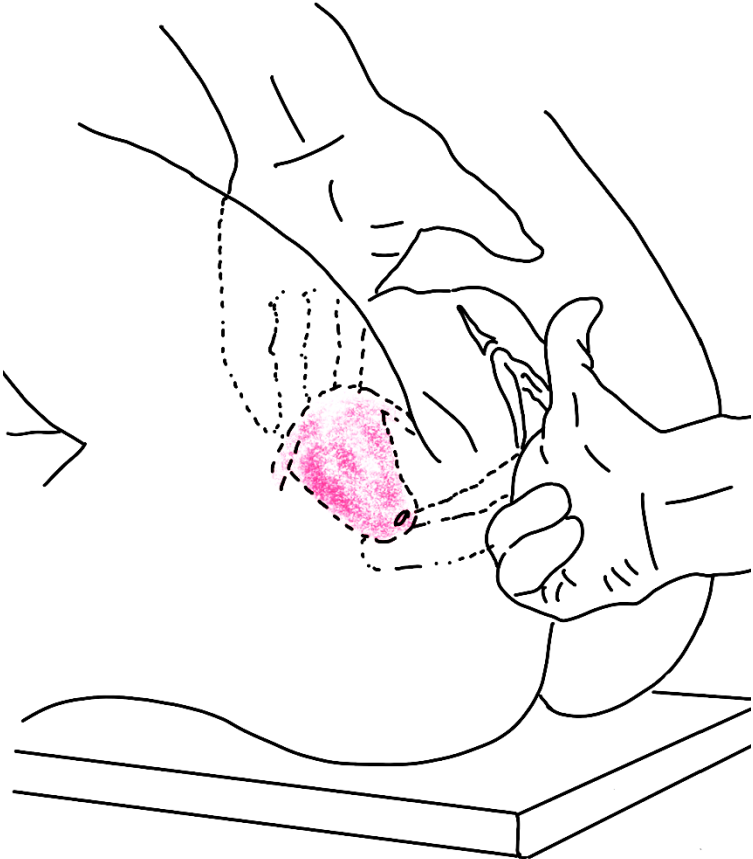
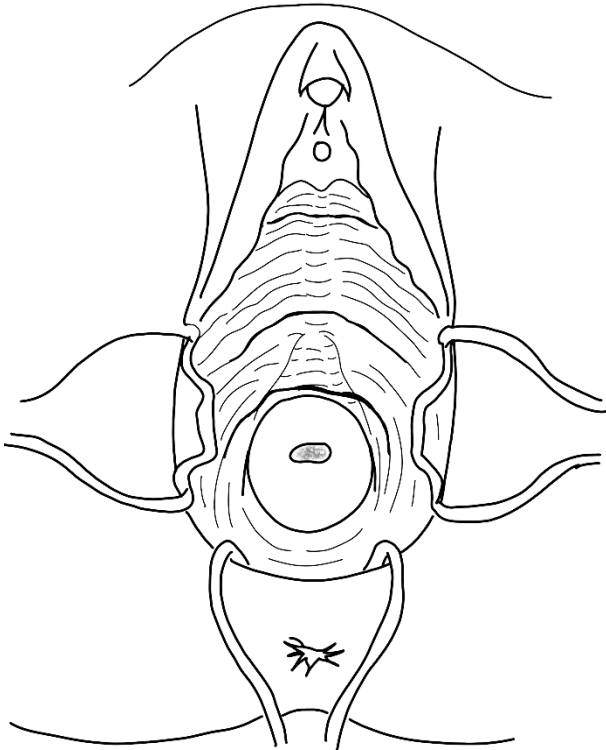
V/ APPAREIL VULVAIRE



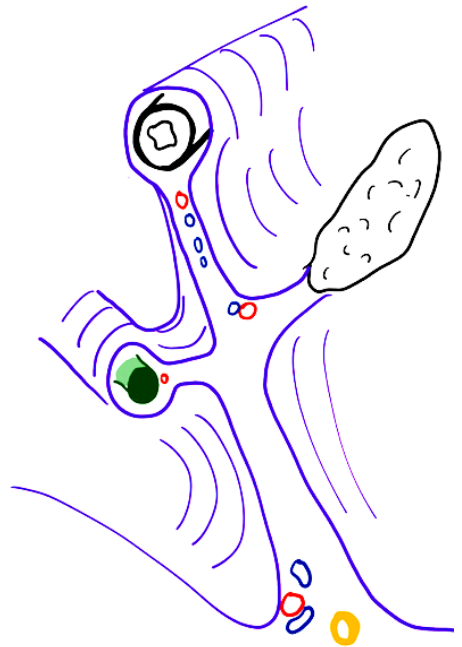
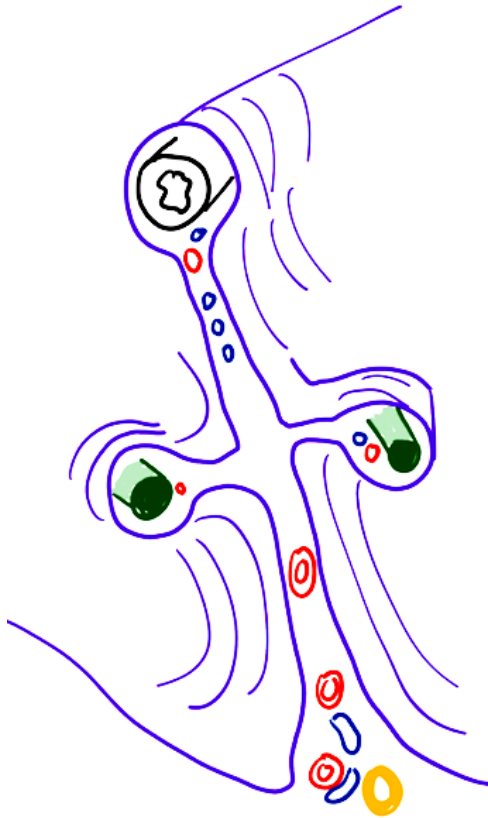
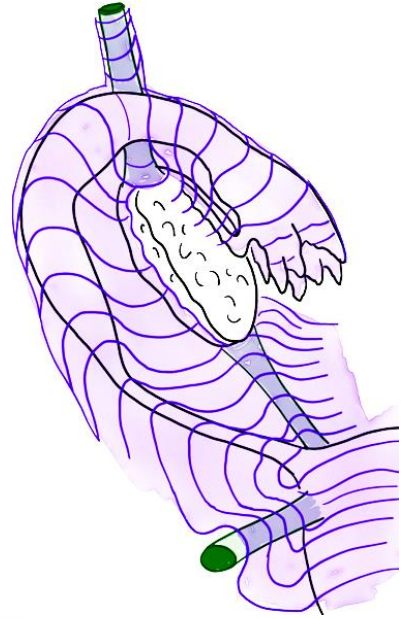
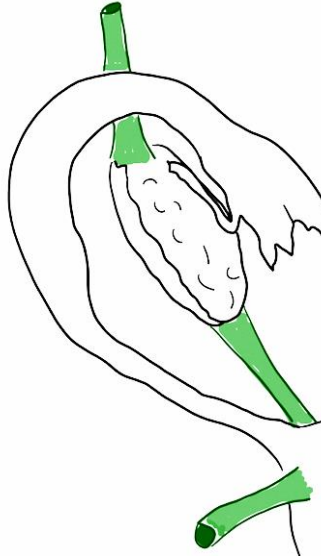
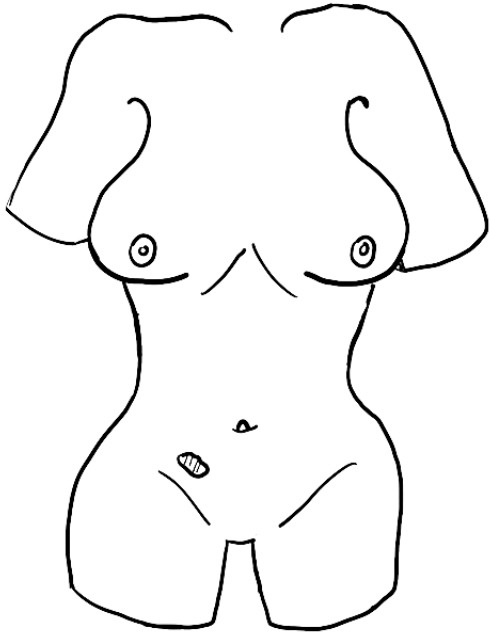
# VI/ VAGIN – UTERUS



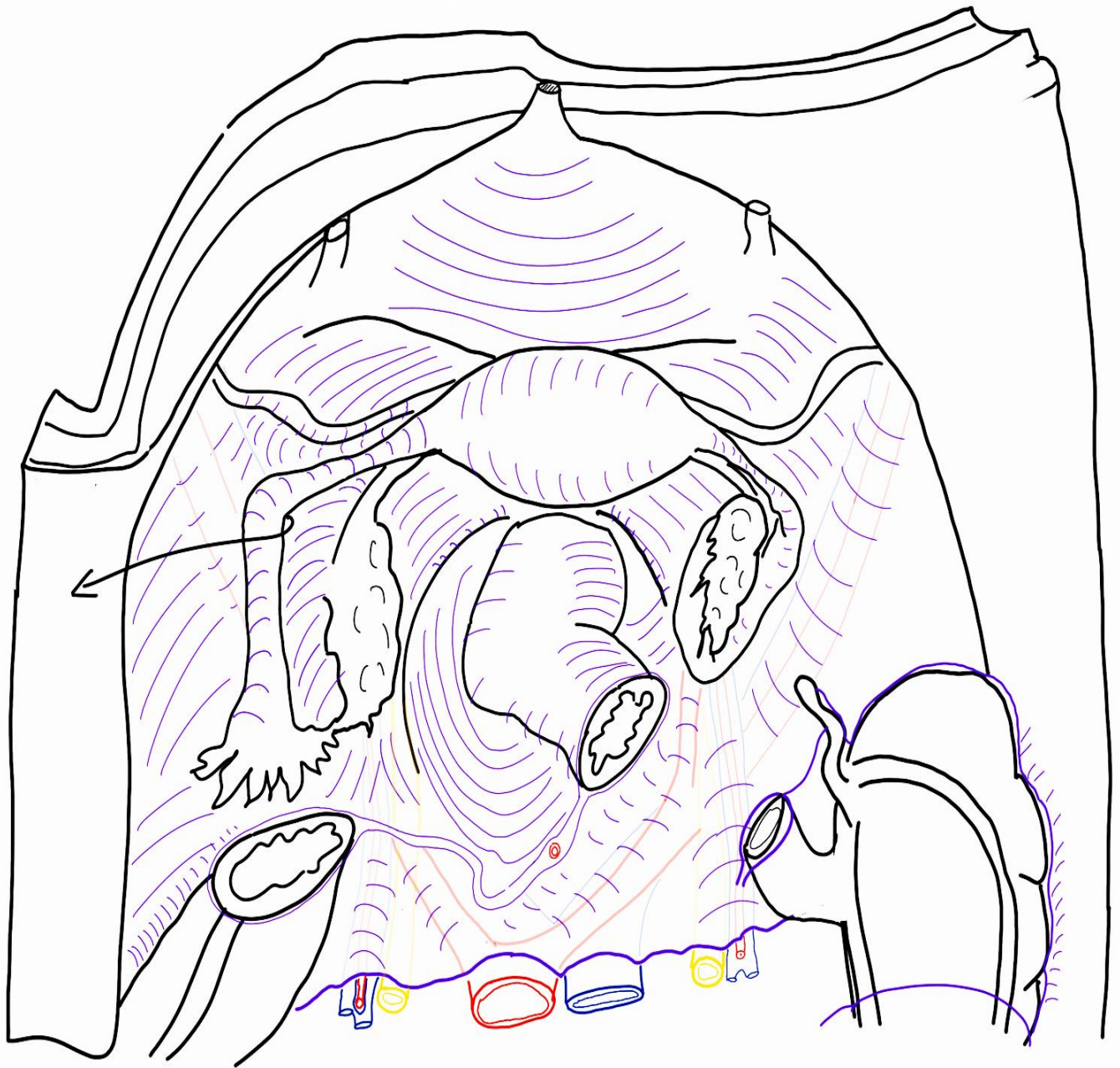
VII/ EXAMEN CLINIQUE GYNÉCOLOGIQUE



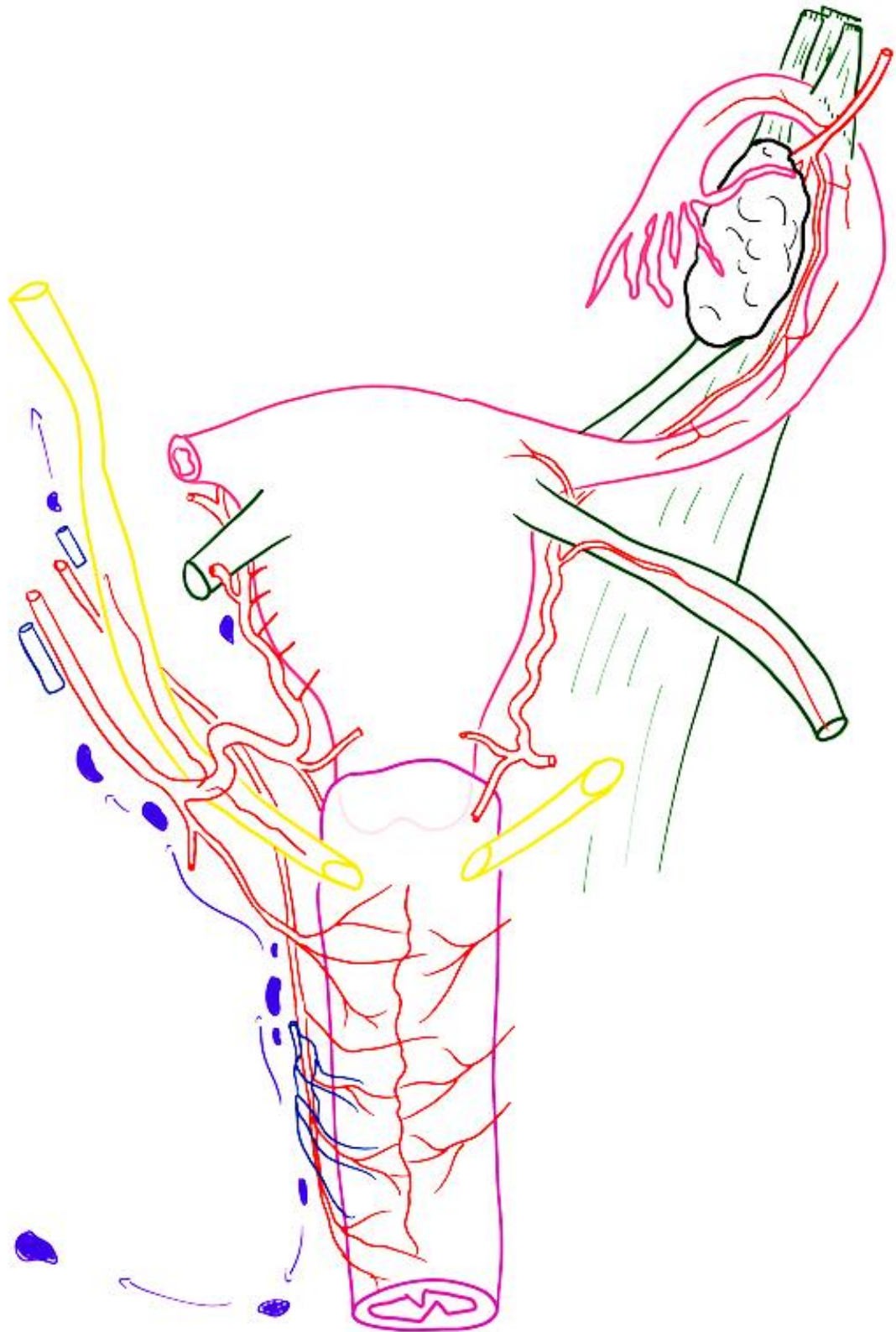
# VIII/ ANNEXES DE L'UTÉRUS – LIGAMENT LARGE



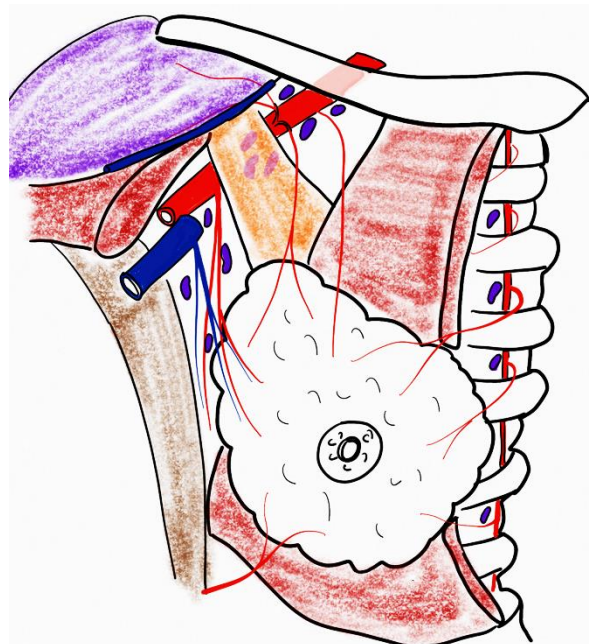
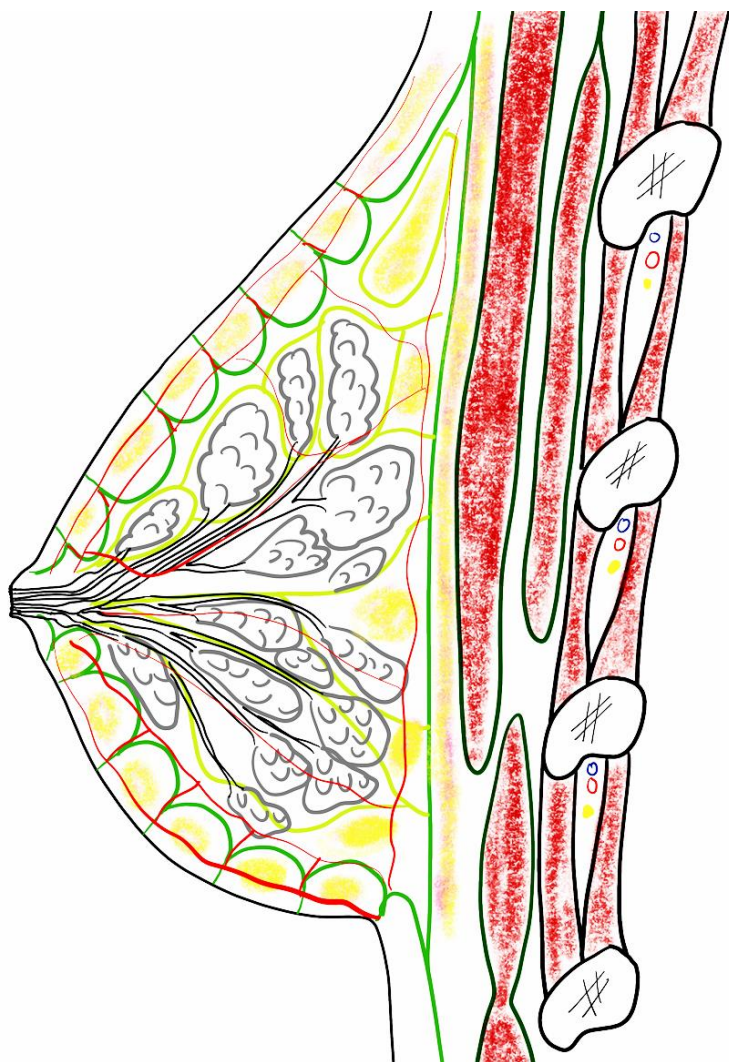

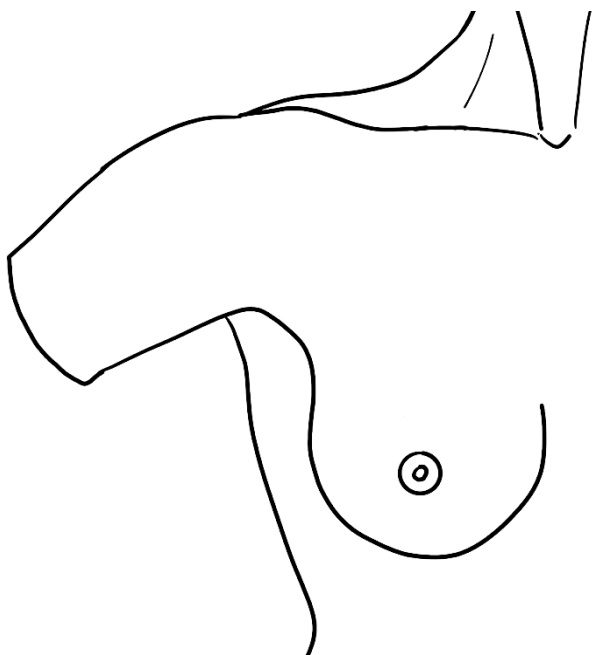
# IX/ RAPPORTS



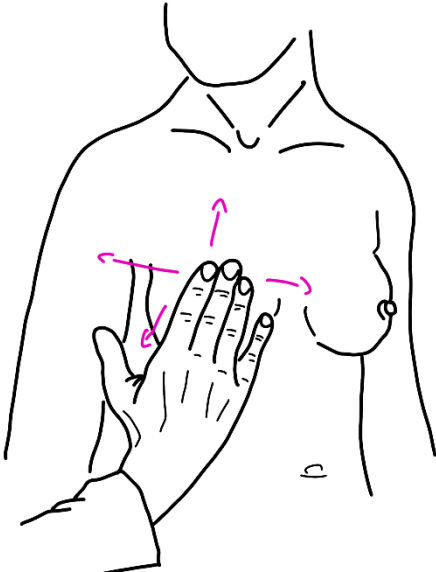
# X/ VASCULARISATION DE L'APPAREIL GÉNITAL DE LA FEMME



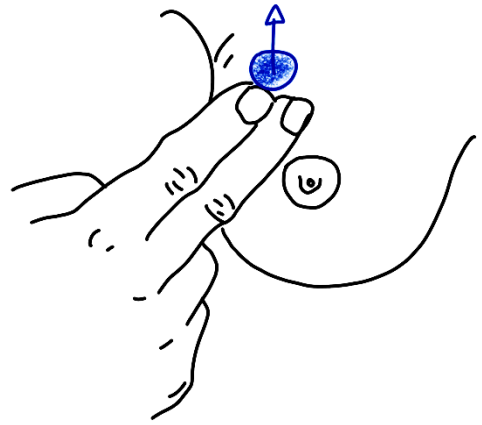
# XI/ GLANDE MAMMAIRE



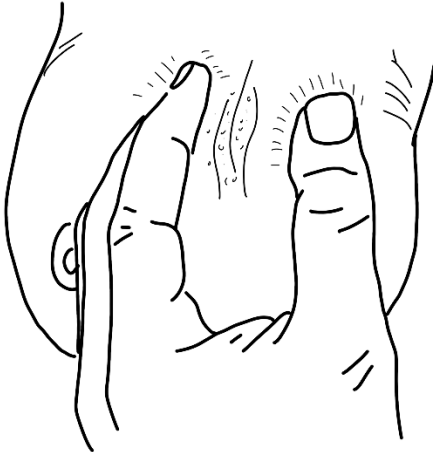
## XII/ SÉMIOLOGIE MAMMAIRE



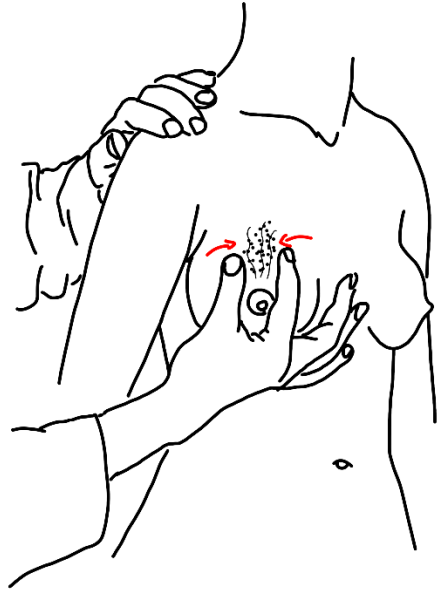**Téchnique de palpation** de la glande mammaire : la main, à plat, fait **rouler le sein** sur le grill costal 1/ patiente couchée 2/ debout



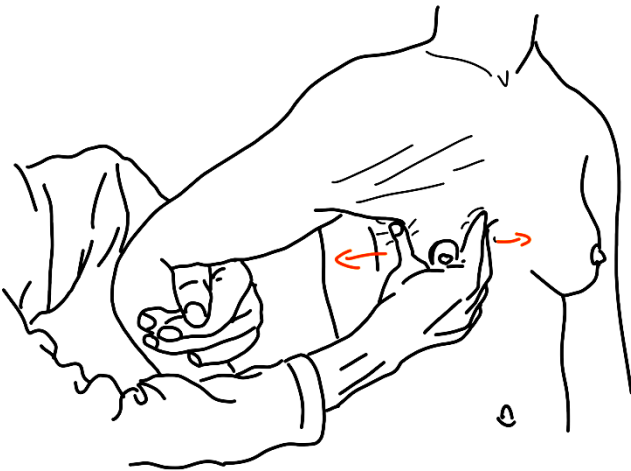
**Signe du ressaut** : tumeur ronde et mobile par rapport aux plans de couverture



**Recherche d'une adhérence** forte entre le nodule et la peau par la **manœuvre du plissement**.

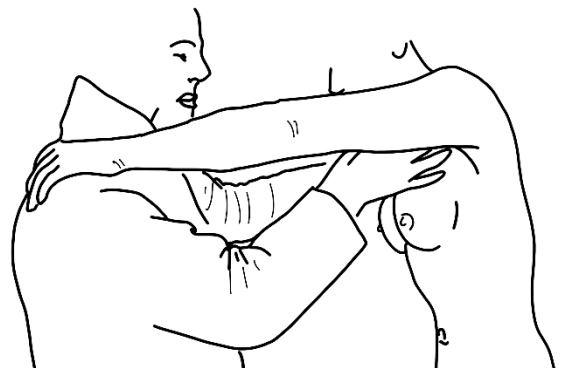


**Signe de la peau d'orange**



### **Manœuvre de Tillaux**

L'adduction contrariée du bras entraîne une contraction du grand pectoral. On peut alors étudier l'adhérence de la glande mammaire au pla musculo-aponévrotique profond qui est mis en tension.



### **Recherche d'adénopathies axillaires**

La patiente se place face à l'examineur (trice), en posant ses 2 mains sur ses épaules