

COURS PRÉSENTIEL : L' EXTRÉMITÉ CÉPHALIQUE

Coucou les loulous, aujourd'hui c'est moi qui ai l'honneur de vous faire cette première fiche de cours présentiel d'anatomie tête et cou !! Le prof a pas mal débité pendant ces 4h et a fait quelques rajouts mais rien d'infaisable ne vous inquiétez pas. Avant de vous laisser commencer je précise que ce qui fait fois le jour de l'examen c'est la **version présenteielle** (elle prime sur les vidéos). Comme d'habitude si vous avez la moindre question n'hésitez pas à me la poser sur le forum. Sur ce, je vous laisse dans vos révisions ☺*

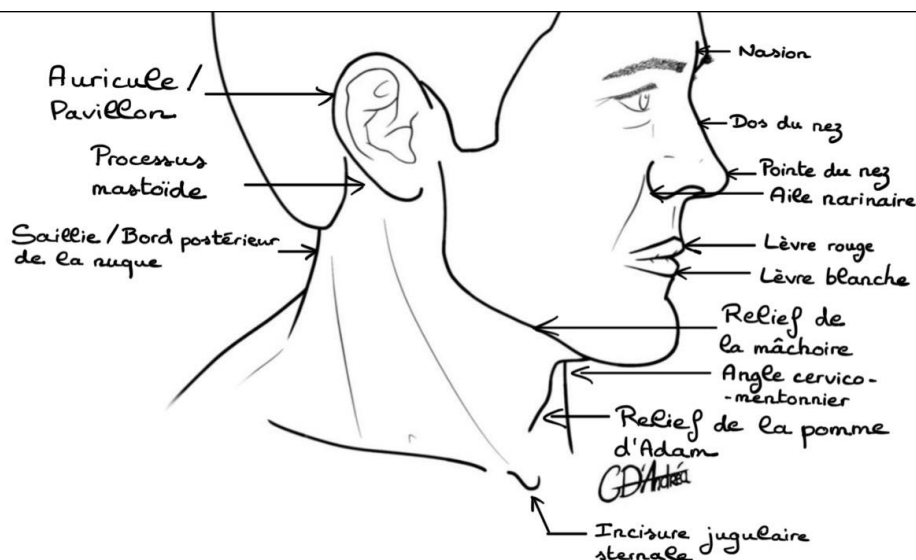
INTRODUCTION

I. ANATOMIE DE SURFACE : GRANDES RÉGIONS ANATOMIQUES

Extrémité céphalique = toutes les structures qui se situent au-dessus du bord supérieur de la clavicule. +++

INFOS A CONNAITRE :

- L'os hyoïde est au niveau de l'angle cervico-mentonnier
- Le cartilage thyroïde donne le relief de la pomme d'Adam



La vue anatomique de surface décrite plus haut permet de distinguer plusieurs zones, plusieurs grandes régions anatomiques.

A. Régions anatomiques principales

On va retrouver une région anatomique : de la face, une du crâne et du cou. L'ensemble fait partie de l'extrémité céphalique.

Limite supérieure de la face / limite inférieure du crâne (en passant par les os de la base du crâne) :

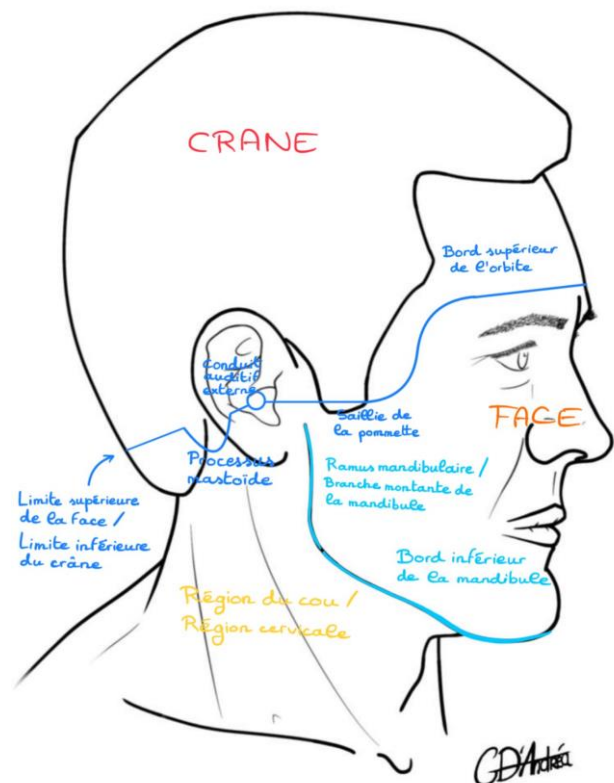
- Le processus mastoïde (qui fait partie de l'os temporal)
- Le centre du conduit auditif externe
- La saillie de la pommette
- Le rebord orbitaire supérieur

Dans cette zone on aura en haut **le crâne** : sa fonction est d'abriter le système nerveux central, notamment abriter l'encéphale (qui est une partie du système nerveux central)

Limite inférieure de la face / limite supérieure du cou :

- Le bord montant de la mandibule, qui s'appelle le ramus mandibulaire
- Le bord inférieur de la mandibule

Entre la limite supérieure et la limite inférieure de la face, on aura **la face** : son but est d'abriter les organes des sens (*cours seulement en vidéo*), faire partie de la vie de relation, communiquer bien entendu, mais également assurer les fonctions vitales de respiration et de déglutition.



En dessous de la limite inférieure de la face, nous retrouverons **la région du cou ou région cervicale**.

Ces limites sont assez simples car ce sont des notions d'anatomie de surface. La limite supérieure de la face va être superposée à une autre ligne qui va délimiter le neurocrâne et le splanchnocrâne (ce n'est plus de l'anatomie de surface, c'est une notion de base osseuse que l'on verra plus tard).

- **Neurocrâne** = ensemble des os du massif crânio-facial, qui va entourer, constituer la boîte crânienne
- **Splanchno-crâne ou viscéro-crâne** = ensemble des os du massif crânio-facial, qui va être dévolu à la face.

B. Régions anatomiques plus petites

De nouveau, ces régions, surtout la région de la face et la région cervicale vont pouvoir être délimitées en d'autres régions plus petites, qui sont importantes dans la vie de tous les jours.

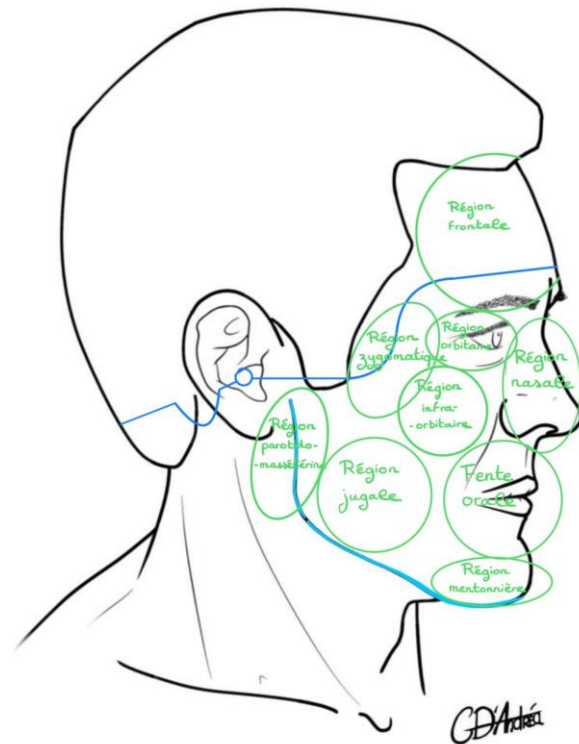
Régions qui appartiennent à la face :

- La région **frontale** (*pas très clair sur le schéma mais elle fait bien partie de la face*)
- La région **nasale**
- La région **de la fente orale** (autour de la bouche)
- La région **mentonnière** (au niveau du menton)
- La région **orbitaire / péri-orbitaire** (autour de l'œil)
- La région **infra-orbitaire** (en dessous de l'orbite)
- La région **parotidomassétérine / massétérine** : juste en avant de l'oreille, et en regard du ramus mandibulaire, un peu à cheval entre le cou et la face, en regard, se projette la glande parotide (glande salivaire principale que l'on reverra), mais également le muscle masséter (muscle de la mastication qui fait que l'on arrive à bien serrer les dents).
- La région **zygomatique**, en regard de l'os zygomatique (que l'on voit très bien chez les gens) puisque c'est ce qui va faire le contour inférieur et externe du cadran orbitaire.
- La région **de la joue / région jugale**



Utilité de ces régions : un jour quand vous serez plus grand, que vous serez aux urgences, et que vous recevrez des patients avec des plaies transfixiantes au niveau du visage ou au niveau du cou, il faudra décrire dans quelles régions se situent ces plaies, parce qu'au fur et à mesure de l'enseignement que l'on aura ensemble, vous apercevrez qu'en profondeur de ces téguments vont passer des éléments différents.

Exemple : la fente orale, elle ne va pas avoir la même implication sur le plan clinique, que la région parotidomassétérière, puisqu'il n'y a pas les mêmes structures anatomiques qui vont passer à ce niveau-là. Donc il faudra pouvoir la décrire précisément, pour pouvoir anticiper les lésions que le patient pourra présenter.



Pour le cou, on va retrouver des saillies musculaires, qui sont visibles.

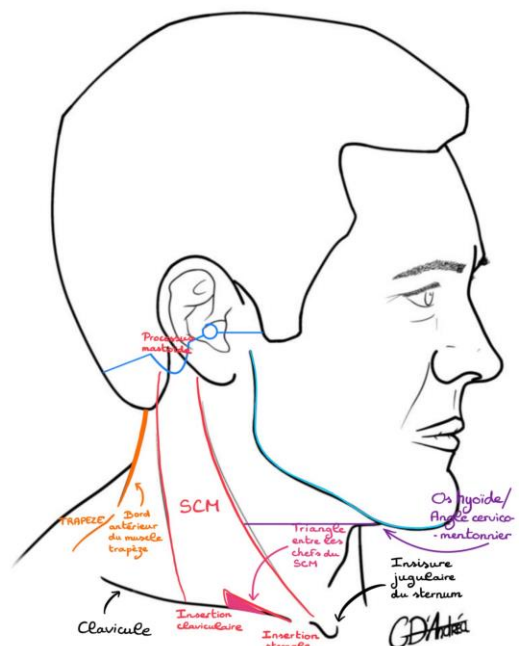
Éléments qui permettent de délimiter les différentes régions cervicales

- **La saillie du muscle sternocléido-mastoïdien (SCM)** : une des principales saillies qui est tendue entre le processus mastoïde en haut, le sternum et la clavicule en bas. C'est Sterno pour sternum, cléido pour la clavicule, mastoïdien pour le processus mastoïde.

Il sera ré-étudier car c'est un gros muscle qui permet de faire tourner la tête, c'est un muscle de la céphalo-gyrie.

Il va présenter plusieurs chefs (*chef sternal car il s'insère sur le sternum par exemple*), qui vont s'écarter à la partie basse pour laisser un petit **triangle** : la **PETITE fosse SUPRA-claviculaire**

- c'est bien SUPRA maintenant



- **La saillie musculaire du bord antérieur du muscle trapèze** : un muscle très développé chez les altérophiles.

Et donc, entre ces différentes structures visibles en anatomie de surface, on va pouvoir délimiter les différentes régions.

- **L'os hyoïde** : en regard de l'angle cervico-mentonnier est aussi un élément qui permet de séparer les différentes régions.

POUR LE COU IL Y A 2 TYPES DE RÉGIONS RÉPARÉES PAR LE BORD ANTÉRIEUR DU TRAPÈZE :

- **RÉGION CERVICAL EN AVANT**
- **RÉGION DE LA NUQUE EN ARRIÈRE**

Régions cervicales :

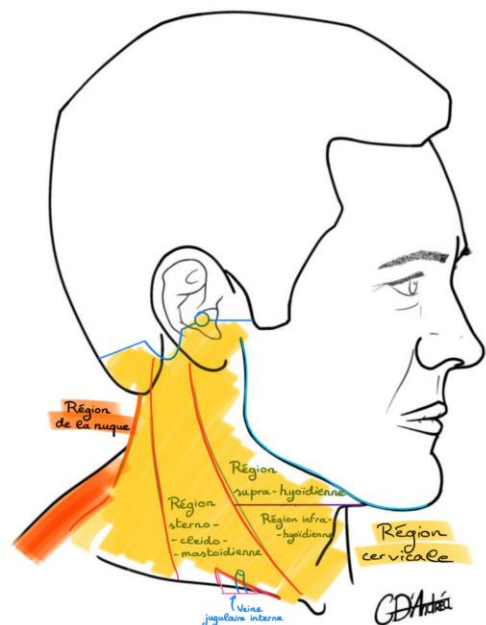
Les régions cervicales, il y en a qui sont **médiales** (comme il y avait la région frontale, nasale, de la fente orale et mentonnière), et il y en a qui sont **latérales**.

- **Région supra-hyoïdienne** : au-dessus du plan de l'os hyoïde, et donc au-dessus du plan de l'angle cervico-mentonnier, en avant du bord antérieur du muscle sternocleidomastoïdien. Elle appartient au cou et est médiale, elle est donc unique.

La région supra-hyoïdienne voit le passage :

- Des éléments des voies aérodigestives supérieures, c'est-à-dire la partie très haute du larynx, mais surtout le pharynx
- Les glandes salivaires, avec la glande submandibulaire (sous la mandibule), et la glande parotide qui est un peu dans le haut, comme on l'a vu tout à l'heure.

- **Région infra-hyoïdienne** : en dessous de la région supra-hyoïdienne, et en avant, du muscle sternocleidomastoïdien.



La région infra-hyoïdienne voit le passage :

- Du larynx
- Du pharynx
- De l'œsophage cervical
- De la trachée cervicale

- Est le lieu de résidence de la glande thyroïde, et des glandes parathyroïdes, qui sont des glandes endocrines situées au niveau du cou.
- ➔ **Région sternocléidomastoïdienne** : En regard du muscle sternocleidomastoidien

La région sternocléidomastoïdienne voit le passage :

- Du pédicule jugulocarotidien, c'est-à-dire veine jugulaire interne et artère carotide commune.

POINT CLINIQUE : On voit par ailleurs que dans l'espacement du triangle, délimité par les chefs du muscle sternocleidomastoidien, se projettera la **veine jugulaire interne**, c'est un repère dans l'anatomie de surface pour ponctionner la veine jugulaire interne, notamment lorsque l'on doit mettre des cathétères pour des dispositifs, des nœuds implantables, c'est-à-dire pour mettre des chimiothérapies par exemple. En regard de ce triangle, on sait qu'il y a la veine jugulaire interne, et sous échographie on va pouvoir la ponctionner pour mettre le guide qui aboutira aux cavités cardiaques.

RECAP

Région sternocleidomastoidienne : passage du pédicule jugulocarotidien

Petit triangle ou petite fosse supraclaviculaire : projection de la veine jugulaire interne

- Petite fosse supra-claviculaire \neq grande fosse supraclaviculaire

Donc la région cervicale = l'ensemble des tissus qui sont situés au niveau du cou, mais sur la face antérieure, **pas sur la face postérieure**.

La limite c'est le bord antérieur du muscle trapèze. +++

- ➔ **Région de la grande fosse supraclaviculaire** (pas étudiée en détail cette année) : il y a beaucoup d'éléments qui se projettent à ce niveau-là, notamment le dôme pleural, la partie supérieure du poumon et de la plèvre, mais également les éléments nerveux qui vont au membre supérieur c'est-à-dire le plexus brachial.

II. ANATOMIE PROFONDE

Le prof fait le schéma au tableau :

On va faire une coupe sagittale, dont l'orientation est la même. C'est-à-dire que notre sujet anatomique, on va le couper en deux, et le regarder d'autre profil, pour observer ce qui se situe à l'intérieur.

Ça va nous permettre de mettre en place la qualité crânienne, avec ses différents étages, mais également les voies aérodigestives supérieures, avec les différents constituants à ce niveau.

Et donc, on retrouvera en arrière, ici, l'os occipital, qui va former une partie de la boîte crânienne, puis l'os pariétal, puis l'os frontal.

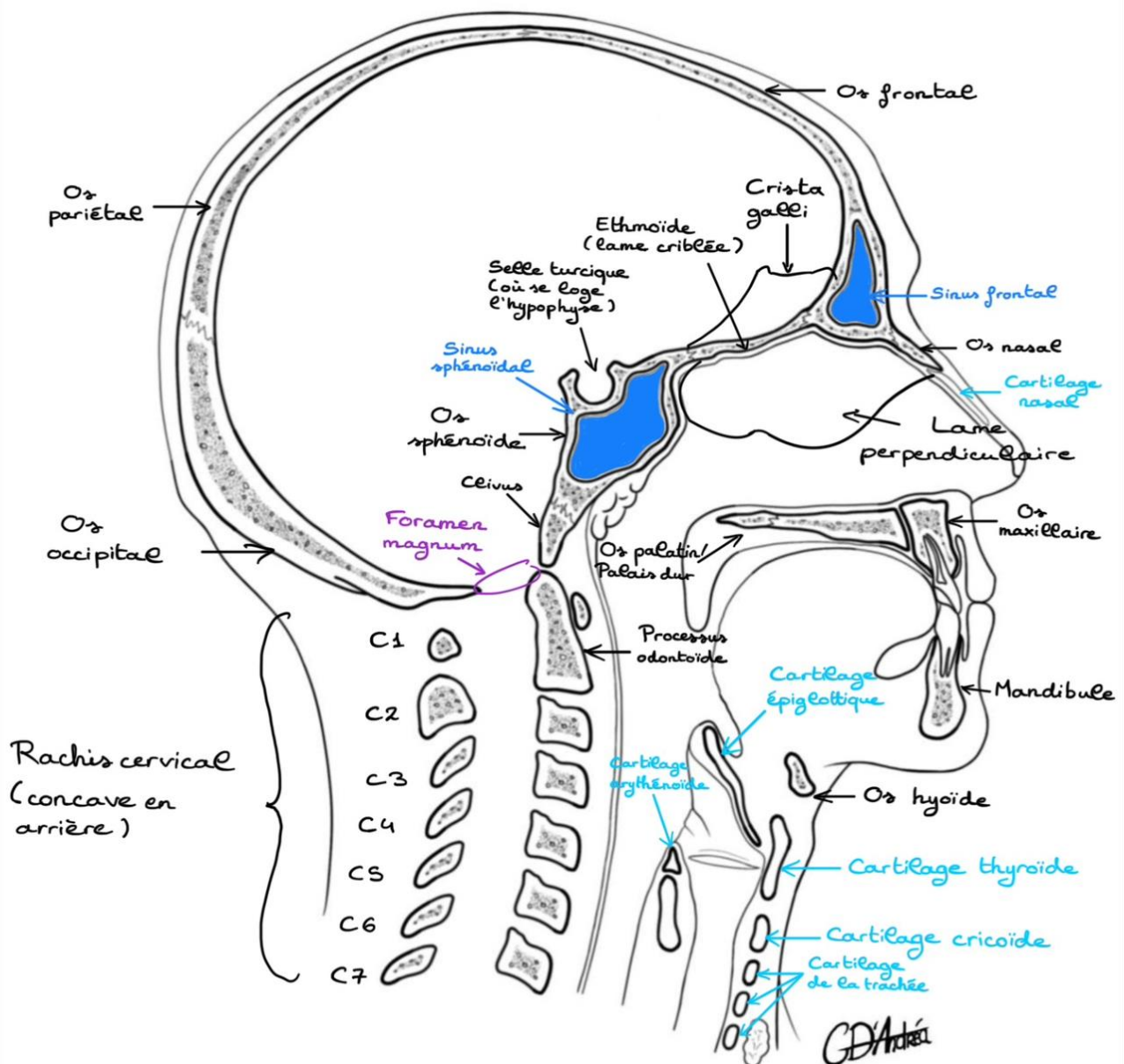


Point patho : les sinusites dépendent des **sinus** qui sont des cavités aériennes, creusées dans les os de la face.

La lame criblée de l'ethmoïde = une lamelle osseuse très fine, et criblée de différents orifices ou calots, qui vont permettre le passage des filets nerveux du nerf olfactif (premier nerf crânien) qui véhicule le sens de l'olfaction.

Le cartilage **thyroïde** est celui qui fait souligner la pomme d'Adam.

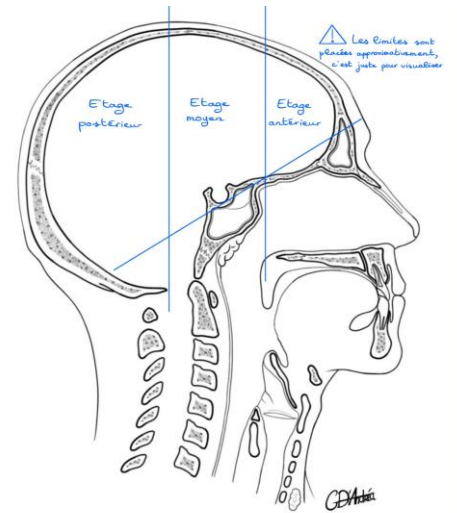
Le cartilage cricoïde est surmonté de petits cartilages, que l'on appelle les cartilages arythénoïdes.



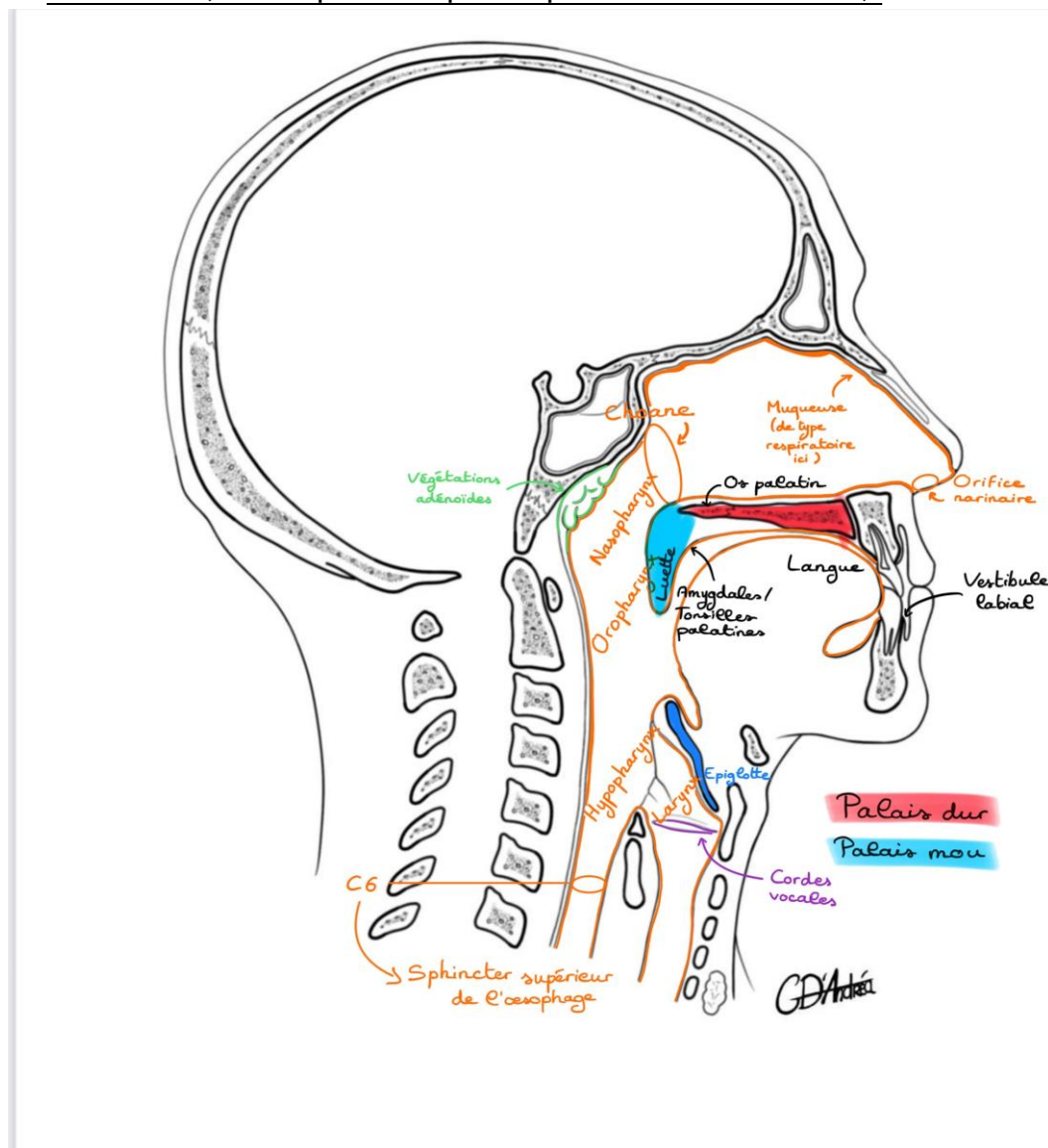
A. La boîte crânienne

Éléments importants à savoir au niveau de la boîte crânienne :

- Contient l'encéphale, contenir l'encéphale : cerveau, tronc cérébral et cervelet
- Disposée en trois plans / trois étages dans un plan **antéro-postérieur/axial** : antérieur, moyen, et postérieur
- Disposée en trois plans / trois étages dans un plan **sagittal** : l'étage antérieur est situé plus en haut / crânialement, que l'étage moyen, que l'étage postérieur



B. La face (la muqueuse qui tapisse les cavités)



L'ensemble des structures de la face est recouvert à l'intérieur par une **muqueuse** :

1. PORTION NASALE

→ Les cavités nasales :

Au niveau des **fosses nasales**, la muqueuse est de type respiratoire car dédiée à la respiration et à l'olfaction.

En arrière des fosses nasales, en regard du clivus, on a la partie postérieure des fosses nasales qui appartient au pharynx, et qui s'appelle le **nasopharynx** (= pharynx en regard des fosses nasales).

La jonction entre les deux, entre fosses nasales et nasopharynx s'appelle la **choane**,

+++ L'ouverture antérieure des fosses nasales = **orifice narinaire**

+++ L'ouverture postérieure des fosses nasales = **choane**

L'air passe ensuite dans le **pharynx** et après dans les **voies respiratoires**.

2. PORTION ORALE

→ La cavité orale :

Au niveau supérieur de la cavité orale : la muqueuse recouvre **la gencive supérieure, le palais dur, le palais mou, la luette**

Au niveau de la partie basse de la cavité orale : **la gencive inférieure, le plancher de la bouche / le plancher buccal, la langue** (volumineuse, massive, musculaire)

DONC DANS L'ORDRE : fosses nasales, cavité orale, cavité buccale, en arrière l'oropharynx (équivalent du nasopharynx au niveau de la bouche)

→ **L'oropharynx est le deuxième étage du pharynx** (on en déduit que le premier étage était le nasopharynx)

L'OROPHARYNX COMPREND :

- L'amygdale / tonsille palatine (nom anatomique)
- Le voile du palais, c'est-à-dire le palais dur

□ Il appartient à l'oropharynx et non pas à la cavité buccale +++

APARTÉ SUR LES TONSILLES

Il y a plusieurs tonsilles. Celle dans la bouche correspond à la **tonsille palatine**. S'il y a plusieurs tonsille, c'est parce qu'elles sont similaires aux ganglions. En réalité, ce sont des tissus immunitaires, du tissu lymphoïde.

On a donc la tonsille palatine et sur la base de la langue, on retrouvera le même tissu correspondant à la **tonsille linguale** (ou les tonsilles linguales).

Il existe une structure qui ressemble aux tonsilles : ce sont les **végétations adénoïdes**.

- Fun fact du prof : parmi tous les étudiants de l'amphi, il y en a forcément au moins 10% qui, quand ils étaient petits, se sont fait gratter les végétations adénoïdes par l'ORL (revu plus tard dans le cours).

On va plus loin dans la cavité orale : on va décrire un **repli** entre la langue et l'épiglotte qui va être recouverte de muqueuses. Cette muqueuse, va aller jusqu'au niveau de la trachée cervicale, puis trachée thoracique.

Elle va également être située ici sur les autres cartilages du larynx. Elle va passer en pont à ce niveau, et elle va se prolonger cette fois-ci avec le pharynx, puis l'œsophage, l'œsophage cervical, puis thoracique.

3. LARYNX ET HYPOPHARYNX

- Le **larynx** est bien délimité en avant (les délimitations comprennent l'ensemble des structures qui appartiennent au larynx)
- En regard du larynx, ce qui correspond au larynx mais qui appartient au pharynx, ça s'appelle **l'hypo-pharynx**, soit le pharynx qui est en bas.

* Fonctionnellement, on étudie souvent l'hypo-pharynx avec le larynx, et on parle plutôt de **laryngopharynx** ou **pharyngolarynx**, puisqu'ils vont travailler ensemble.

- En-dessous du larynx, il y a la **trachée cervicale**, puis thoracique.
- En-dessous de l'hypopharynx, il y a **l'œsophage cervical** et la jonction entre l'hypopharynx et l'œsophage cervical elle se fait par l'intermédiaire d'un sphincter qui se projette en regard de **C6**.
On l'appelle **la bouche de l'œsophage** ou **le sphincter supérieur de l'œsophage**.

C. Différents niveaux de coupes

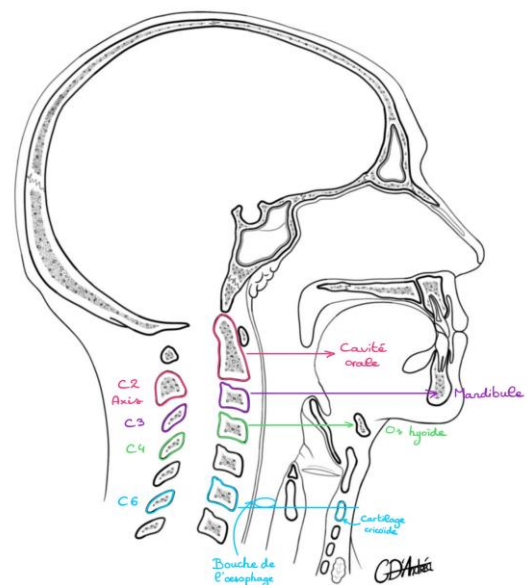
C2 : se projète en regard de la cavité orale

C3 : se projète en regard de la mandibule, de la symphyse mandibulaire

C4 : se projète en regard de l'os hyoïde

C6 : se projète en regard de la bouche de l'œsophage ou du cartilage cricoïde.

Ce sont des repères anatomiques qui nous permettent de pouvoir se situer, notamment lorsque l'on regarde des coupes de scanner ; puisque c'est maintenant ce que nous allons étudier. Troisième et dernier schéma de l'organisation générale, la coupe, coupe qui va passer en C6, et donc vous voyez qu'elle va couper le cartilage cricoïde.



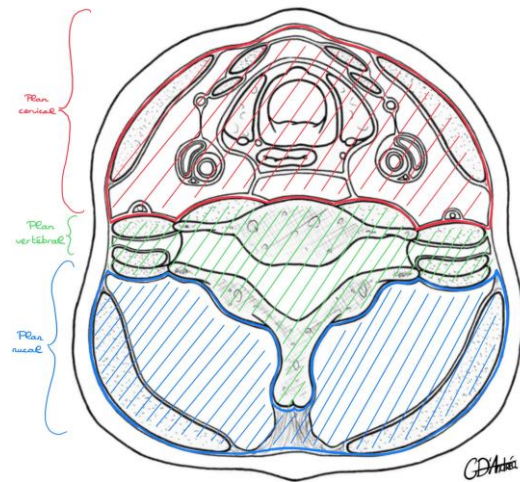
L'organisation générale du cou est importante à comprendre parce qu'elle permet de comprendre les coupes de scanner.

INFOS DE BASE POUR LIRE DES COUPES DE SCANNER :

- Cela se regarde par en dessous
- L'orientation est la suivante : l'avant est en haut du schéma, et la gauche du sujet sur notre droite.

On peut diviser une coupe de scanner en C6 en trois tiers (comme les trois tiers du visage de Leonardo da Vinci) :

- Le tiers antérieur c'est le plan **cervical**
- Le tiers moyen c'est le plan des **vertèbres**
- Le tiers postérieur c'est le plan de la **nuque**

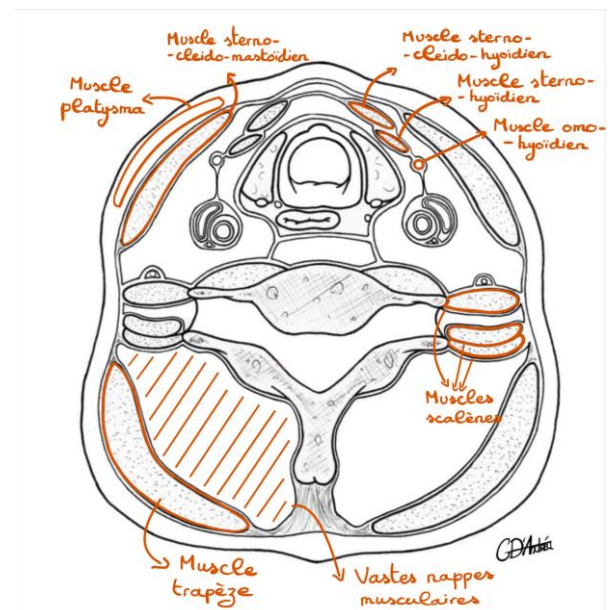


Donc tout ce qui est en avant du plan de la vertèbre, c'est le cou, c'est la région **cervicale**, tout ce qui est en arrière c'est la région de la **nuque**.

MUSCLES DE LA COUPE :

Et donc d'entrée on va pouvoir mettre en place certains éléments, certains éléments musculaires.

- **Les muscles scalènes** (on représente deux de ces muscles)
- **Vastes nappes musculaires** plus en arrière, très robustes, qui vont appartenir à la nuque et qui permettent de faire en sorte que votre nuque reste droite (non-détaillées)



PLAN ANTÉRIEUR DU COU / LOGE VISCÉRALE :

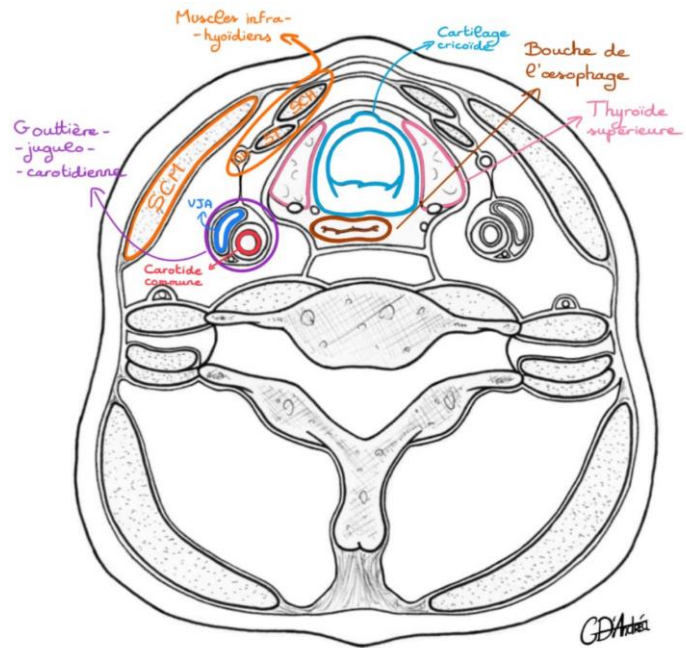
La région cervicale est organisée de manière assez intéressante en une **loge centrale** que l'on appelle la **loge viscérale**, et qui va contenir les viscères qui sont situées au niveau du cou.

Les viscères qui sont situées au niveau du cou sont : **le larynx**, les différents étages du larynx et/ou la trachée, et les **organes endocrines** qui sont rattachés.

Et donc sur cette coupe en C6 on va pouvoir décrire cette loge que l'on dit viscérale.

- **La section du cartilage cricoïde**, qui est donc un cartilage circonferentiel, c'est la SEULE pièce cartilagineuse des voies aériennes qui est circonferentielle. +++
- **La bouche de l'œsophage** juste en arrière du cartilage cricoïde
- **La partie supérieure des deux lobes de la thyroïde** de part et d'autre du cartilage cricoïde

La gouttière jugulocarotidienne : elle contient le **paquet jugulocarotidien** avec **l'artère carotide commune** du côté droit et la **veine jugulaire antérieure** (grosse veine du cou).



On va également décrire d'autres structures musculaires, qui vont nous permettre soit de protéger ces éléments, soit de les entourer :

- **Le muscle sternocléidomastoïdien**
- **Les muscles infra-hyoïdiens** (en-dessous de l'os hyoïde qui se projette en C4) en avant de la loge viscérale : le muscle **sternocléidohyoïdien** (SCH), le muscle **sternothyroïdien** (ST) et le tendon intermédiaire du muscle **homohyoïdien** (HO).

Tous ces éléments sont bilatéraux et symétriques (c'est-à-dire qu'on retrouve la même chose des deux côtés).

Les éléments de loge viscérale sont séparés les uns des autres par des **fascias**. +++

➔ **FASCIA** = lames fibreuses qui vont entourer les muscles pour leur permettre de bouger, d'avoir un degré de mobilité. Les fascias prennent le nom de la région où ils se situent.

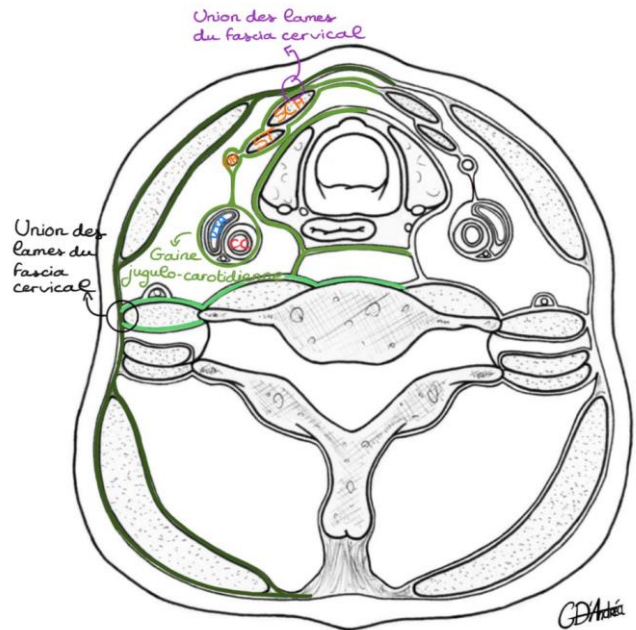
Au niveau du cou, on parle de **fascia cervical**. Il présente **trois épaisseurs**, trois lames différentes, qui vont segmenter les éléments énoncés ci-dessus :

- La **lame superficielle du fascia cervical** qui va se dédoubler pour entourer, engainer le muscle **sternocléidomastoidien** en avant et le muscle **trapèze** en arrière.

* En arrière elle va former le fascia **nucal**, et non plus cervical, puisque ces fascias prennent le nom de la région où ils se situent.

- La **lame pré-trachéale du fascia cervical** qui présente une partie **musculaire** et une partie **viscérale**.
+++

➔ **Partie musculaire** = celle qui va engainer les muscles infra-hyoïdiens (SCH, ST et HO). Cette lame musculaire pré-trachéale se prolonge vers **l'arrière** pour venir entourer le **péticule jugulocarotidien** formant non plus un fascia mais une gaine qui s'appelle la **GAINE jugulocarotidienne**. +++



- Lame superficielle
- Lame pré-trachéale
 - ↳ Musculaire
 - ↳ Viscérale
- Lame pré-vertébrale

DONC la haine jugulo-carotidienne est en continuité avec la lame musculaire pré-trachéale du fascia cervical.

➔ **Partie viscérale** = celle qui va entourer la loge viscérale du cou

- La **lame pré-vertébrale du fascia cervical** qui est située en avant du plan de vertèbre et qui passe en avant des muscles scalènes qu'elle engaine.

Ces différentes lames vont **S'UNIR** +++

Exemple 1 : union entre la lame pré-vertébrale du fascia cervical et la lame superficielle qui va délimiter le cou en avant de la nuque en arrière.

Exemple 2 : sur la partie médiale, les lames superficielles d'une part et pré-trachéale d'autre part vont également s'unir pour former une **zone fibreuse avasculaire** que l'on ouvre chirurgicalement pour faire une **trachéotomie**. C'est également la voie d'abord de la chirurgie thyroïdienne.

* **Trachéotomie** = quand on peut mettre une **canule** dans la trachée des patients pour leur permettre de respirer lorsqu'on n'arrive pas à les intuber ou alors lorsqu'il ne faut pas mettre une sonde d'intubation par la bouche.

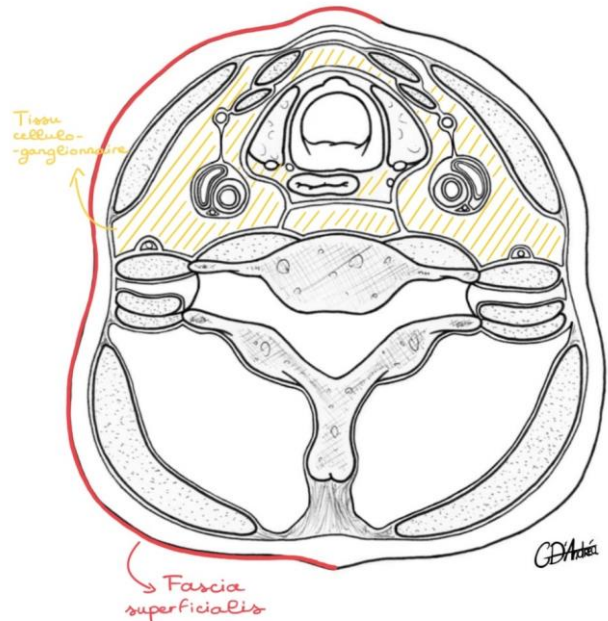
RECAP

Au niveau de l'organisation générale du cou, on a une loge viscérale qui est **centrale**, des muscles entourés par les **fascias**. Entre les muscles et loge viscérale, on a la gouttière **jugulocarotidienne**

Entre tous ces éléments, il n'y a pas de vide, mais du tissu **cellulo-ganglionnaire**. C'est-à-dire du gras, avec des ganglions.

CLINIQUE : c'est ce tissu-la que l'on va enlever chirurgicalement, lorsque l'on veut enlever les ganglions au niveau du cou, notamment pour des patients qui présentent un cancer au niveau des voies aéro digestives supérieure.

Enfin, autour de toutes ces structures, il y a l'étui cutané avec un dernier fascia, le **fascia superficialis** qui délimite les **téguments** des espaces plus profonds.



Dans l'épaisseur de ce fascia superficialis, on retrouvera un muscle qui est un **muscle peaucier**, c'est-à-dire un muscle qui s'attache sur la peau : c'est le muscle **platysma**.

Le muscle platysma, c'est le muscle de la **grimace**. Il appartient à l'ensemble des muscles qui fait la mimique.

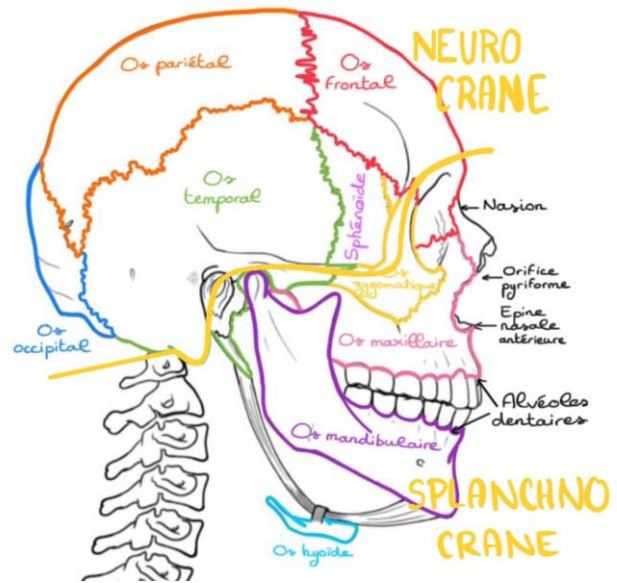
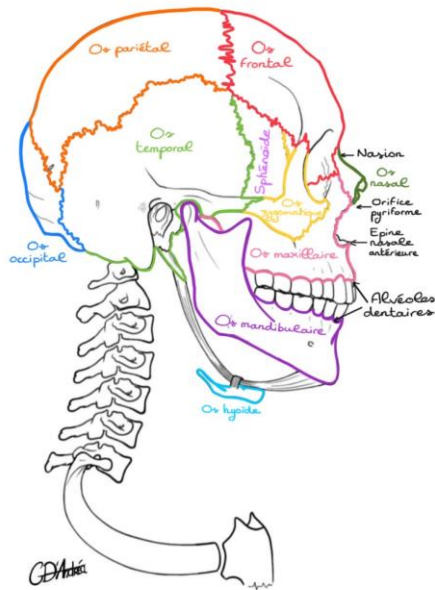
III. L' OSTÉOLOGIE DE LA TÊTE ET DU COU

Nous étudierons tout d'abord le squelette maxillofacial, et dans un deuxième temps, nous étudierons le squelette du rachis cervical.

Le squelette maxillo-facial, va présenter des os qui vont appartenir à la **voûte crânienne ou calvaria**, et des os qui vont appartenir à la **face**. On va commencer par une vue de profil.

Tous les os légendés sur le schéma sont énoncés dans le cours par le prof.

□ L'OS HYOÏDE NE FAIS PAS PARTIE DU SQUELETTE CRANIO-FACIAL, JE L'AI DESSINÉ JUSTE POUR QUE VOUS LE VISUALISIEZ



* L'orifice pyriforme du nez à la forme d'un cœur de carte à jouer inversé.

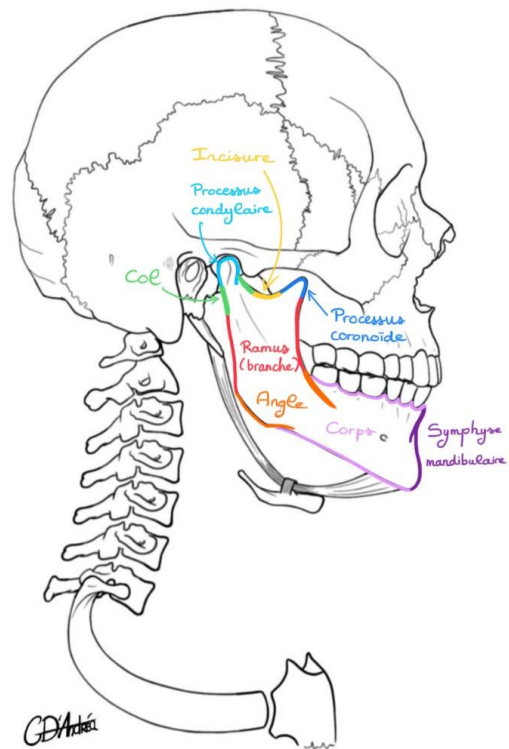
A. Squelette de la face

→ Os mandibulaire :

L'os mandibulaire présente plusieurs parties.

EMBRYOLOGIE : Au niveau du menton, dans l'embryologie, il y a **deux** mandibules qui vont s'unir entre elles. Leur union, leur articulation qui va fusionner, c'est la **symphyse de la mandibule**, qui correspond à la partie centrale.

- **Le corps de la mandibule** qui correspond à la portion où il y a les dents
- **L'angle de la mandibule**
- **Le ramus mandibulaire**
- **Le processus condyloïde** qui surmonte le ramus mandibulaire (processus qui supporte le condyle = tête de condyle de la mandibule)
- **Le col mandibulaire**
- * le condyle surmonte lui-même le col mandibulaire
- **L'incisure mandibulaire** (le creux)
- **Le processus coronoïde** (la pointe)



B. Squelette du crâne

Il y a plusieurs os qui vont composer la **voûte crânienne ou calvaria** (dôme). D'autres vont composer la **base du crâne** sur laquelle repose l'encéphale.

1. OS DE LA CALVARIA

→ **Os temporal** : situé en regard de la tempe

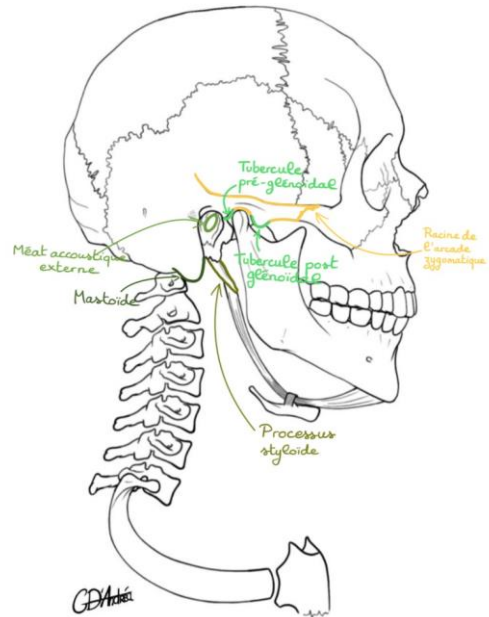
- **Le processus mastoïde**
- **Le méat acoustique/auditif externe**
- **Les tubercules post- et pré-glénoïdaux** qui vont faire partie de l'articulation temporo-mandibulaire (entre l'os temporal et la mandibule)
- **La racine de l'arcade zygomatique**
- **Le processus styloïde** qui a la forme d'une petite pointe dirigée vers le bas et latéralement

→ **Os occipital**

→ **Os pariétal** : situés chacun supérieurement et latéralement, les deux os pariétaux se réunissent sur la ligne médiane

→ **Os sphénoïde** : c'est un os très complexe situé au **centre** de la base du crâne (*il fait partie à la fois de la base du crâne et de la calvaria*) sur une vue de profil, on ne voit que la grande aile du sphénoïde (GAS)

→ **Os frontal**



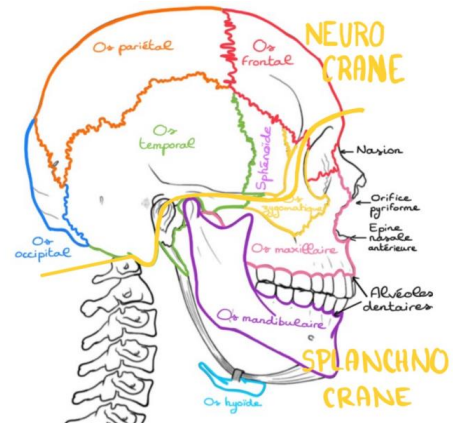
Ce qui est dessiné en traits hachurés, ce sont les zones d'articulation entre les différents os de la voûte du crâne.

2. OS DE LA BASE DU CRÂNE

Pour le moment, seuls les os de la calvaria sont énumérés, hormis le sphénoïde qui fait partie de la calvaria et de la base. Un cours sera consacré à la base du crâne.

C. Le massif facial

Et je vous ai dit tout à l'heure que si on reprend la **même** flèche qui délimite le crâne de la face, elle délimite aussi en haut le **neurocrâne** qui vient entourer et protéger le système nerveux central, et en bas le **splanchno-crâne ou viscéro-crâne** qui vient entourer, accueillir les organes des sens et participer aux actions vitales.

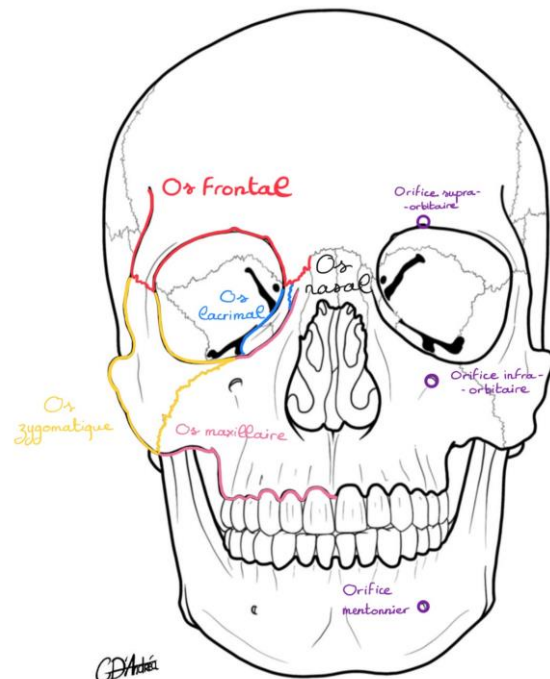


1. LES ORIFICES DE LA FACE

→ La cavité orbitaire

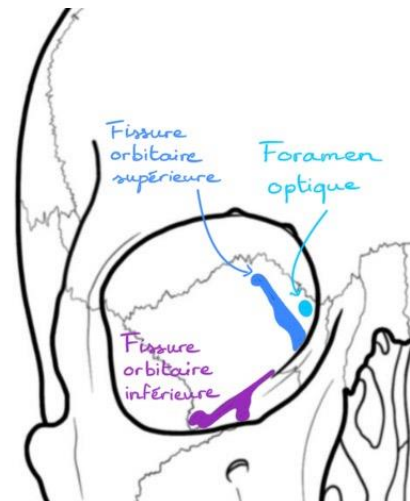
La cavité orbitaire présente plusieurs bords : un bord supérieur, latéral, médial et inférieur. On ne va pas la décrire en totalité. (Se référer au cours d'organe des sens pour la version complète à retenir pour le partiel).

- La **partie supérieure** du cadre orbitaire c'est **l'os frontal**
- La **partie latérale** du cadre orbitaire c'est **l'os zygomatique**, qui fait l'arcade zygomatique
- La **partie inférieure** du cadre orbitaire c'est **l'os zygomatique** et **l'os maxillaire**
- La **partie médiale** du cadre orbitaire c'est **l'os nasal** et **l'os lacrymal** (tout petit os)



Dans la cavité orbitaire / cône orbitaire, il y a 3 orifices :

- Le **foramen optique**, par lequel va passer le **nerf optique (II)**
- La **fissure orbitaire supérieure (FOS)**
- La **fissure orbitaire inférieure (FOI)**



« Bien entendu, il y a différentes choses qui passent au niveau des orifices de la cavité orbitaire, mais si je ne vous en parle pas, c'est parce que je ne veux pas vous piéger dessus. »

Avant d'aller plus loin, il faut décrire quelques orifices du massif facial.

➔ **3 petits orifices importants**

- **Un orifice supra-orbitaire** (au-dessus de l'orbite)
- **Un orifice infra-orbitaire** (au-dessous de l'orbite)
- **Un orifice mentonnier** (au niveau du corps de la mandibule en regard de la première prémolaire)

Ces trois petits orifices sont **alignés** verticalement sur une même droite. Ce sont des orifices particuliers puisqu'ils vont donner passage à des **nerfs** qui sont en réalité les branches terminales ou rameaux terminaux du **nerf trijumeau (V)** destiné à la **sensibilité de la face** et à la **manducation** ; c'est-à-dire l'action motrice de mâcher.

Et on aura ici les rameaux terminaux du nerf V-1, du nerf V-2 et du nerf V-3. Ces rameaux terminaux prennent le nom des orifices :

- **Le nerf supra-orbitaire = V-1**
- **Le nerf infra-orbitaire = V-2**
- **Le nerf mentonnier = V-3**

CLINIQUE : Ces nerfs sont importants en pratique parce que quand on a des fractures du masque facial, il faut tester la sensibilité de ces nerfs pour savoir si ces nerfs sont lésés et s'il va y avoir un pronostic de récupération.

Donc ça a un intérêt également médico-légal parce que l'atteinte, la séquelle que va subir le patient va être plus important si le nerf est lésé.

Le plus classique, c'est la lésion du nerf mentonnier dans la fracture du corps de la mandibule qui va donner une anesthésie du menton, de la lèvre inférieure et de la gencive des dents alvéolaires inférieures.

Cette anesthésie n'existe **QUE** dans les fractures du **corps de la mandibule** parce que ce nerf présente un petit canal à l'intérieur du corps de la mandibule.

Les fractures de la symphyse, de l'angle ou du processus du ramus mandibulaire ne donneront pas d'anesthésie de ce type.

2. LES DENTS

Vous savez peut-être que les dents vont avoir certains noms : incisives, canines, prémolaires, molaires.

Mais comment les différencier entre le secteur mandibulaire droit et gauche ou le secteur maxillaire droit et gauche ?

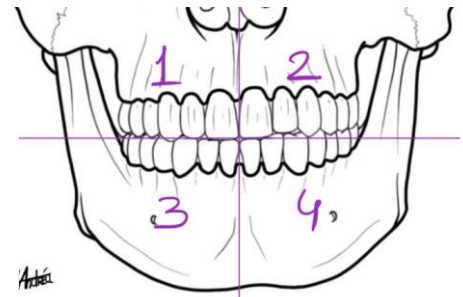
➔ On a mis en place une numérotation des secteurs, mais également des dents.

La numérotation des dents est surtout importante à connaître dans l'UE odontologie.



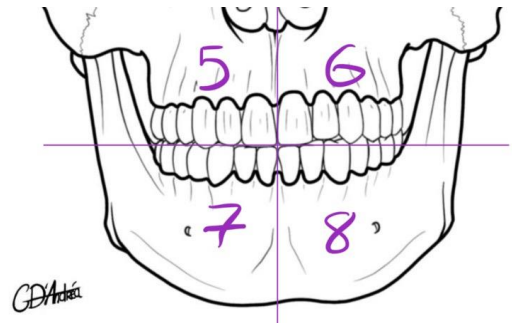
Pour numéroté les **secteurs**, c'est dans le sens **horaire**. On va avoir le secteur 1, puis le 2, puis le 3, puis le 4 pour la denture **définitive** :

- Le secteur 1, c'est les dents maxillaires droites
- Le secteur 2, c'est les dents maxillaires gauches
- Le secteur 3, c'est les dents mandibulaires gauches
- Le secteur 4, c'est les dents mandibulaires droites

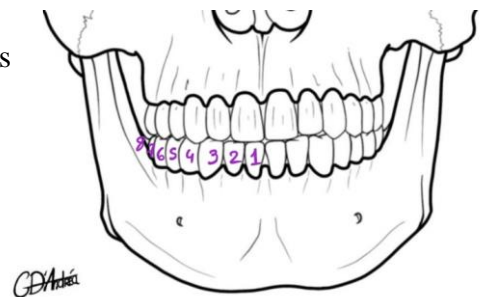


Pour les dents **de lait**, c'est la même chose, c'est 5, 6, 7 et 8

- Le secteur 5, c'est les dents maxillaires droites
- Le secteur 6, c'est les dents maxillaires gauches
- Le secteur 7, c'est les dents mandibulaires gauches
- Le secteur 8, c'est les dents mandibulaires droites



Et enfin, en ce qui concerne les dents, on part du centre et des incisives. C'est 1, 2, 3, 4, 5, 6, 7 et 8.



CLINIQUE : Et donc, chez le dentiste, il va vous dire à base de vous arracher la 18 et la 28 pour **l'ablation des dents de sagesse**. Quand il doit planifier un plan de traitement sur une dent, plutôt que de dire c'est la canine maxillaire droite, il va écrire la 13. En premier lieu, c'est le numéro du secteur et en deuxième lieu, c'est le numéro de la dent. Ça permet de savoir compter les dents et de savoir précisément décrire ce que l'on veut.

C'EST LA FIN DE CE SUPER COURS LES LOULOUS !!

C'ÉTAIT BEAUCOUP DE RÉPÉTITIONS DE CE QUE VOUS CONNAISSIEZ DÉJÀ DONC ÇA VA ALLER JE CROIS EN VOUS. QUELQUES RAJOUTS MAIS RIEN DE BIEN EMBÊTANT VOUS ALLEZ GÉRER.

MERCI BEAUCOUP À D'ANDRÉA POUR SES MASQUES D'ANATOMIE QUI M'ONT FACILITÉ LA TÂCHE ET QUI VONT VOUS AIDER À VOUS ENTRAÎNER SANS AVOIR BESOIN DE REFAIRE LES DESSINS. □