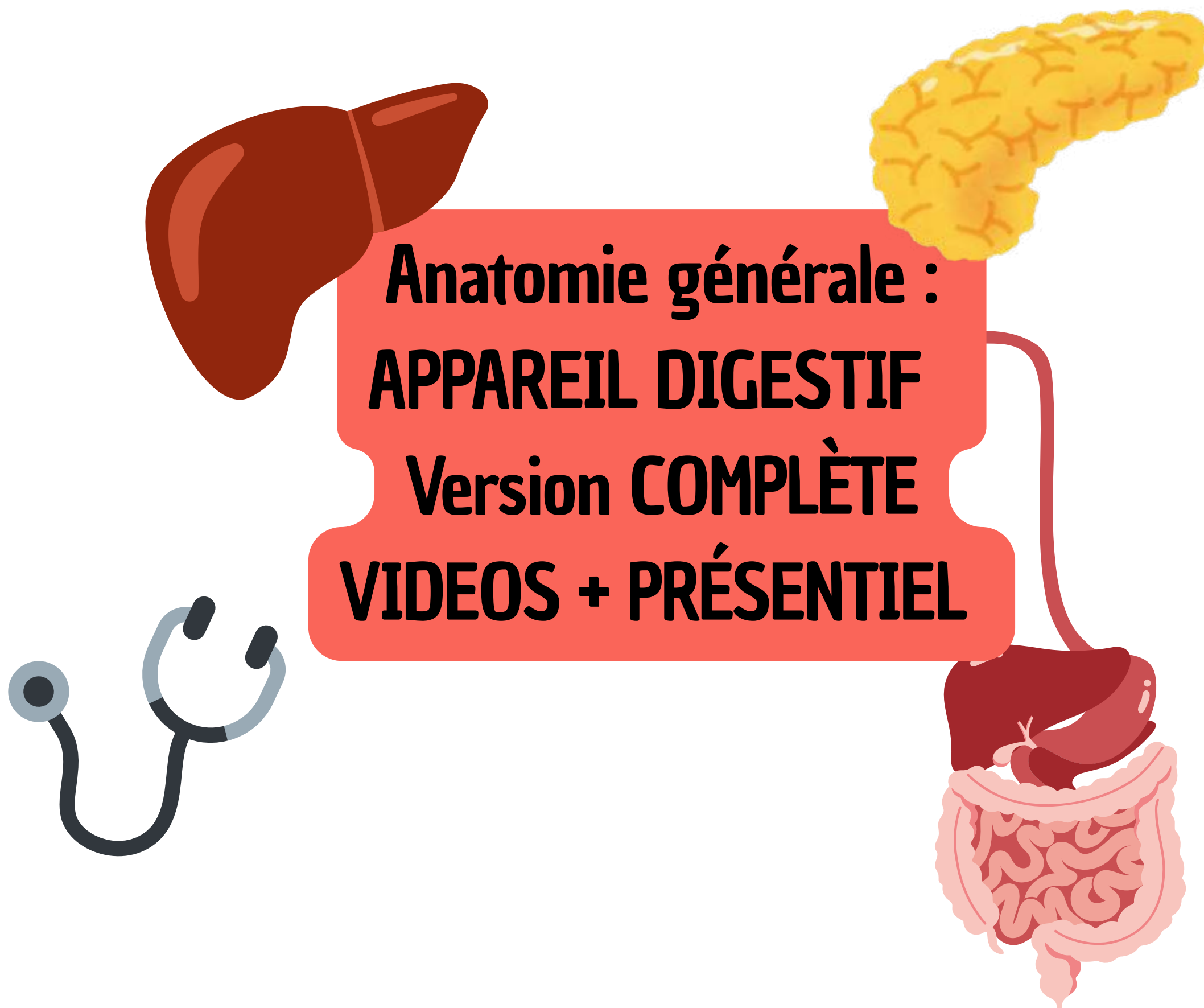

## Anatomie générale : APPAREIL DIGESTIF Version COMPLÈTE VIDEOS + PRÉSENTIEL

Coucou les loulous, ici Laura aka Lauraorte, une de vos tutrices d'Anat G pour cette année. Je vais m'occuper des cours Appreil Digestif et Téguments !! L'anatomie c'est avant tout une vue de l'esprit du corps humain que vous devez construire à l'intérieur de vos bigggg cerveaux (promis vous allez y arriver). Pour cela c'est SUPER important de VISUALISER mais également de COMPRENDRE avant d'apprendre. Ce cours était un de mes préférés en P1, il est assez long mais suit l'organisation du tube digestif donc voyez-le comme une histoire !

Ps : Cette fiche est le **fiche définitive du cours appareil digestif qui comprend vidéos + rajouts présentiel**, il y a eu qq rajouts sur la vascu système veineux azygos qui ne font pas à proprement parlé partie du tube digestif mais je les ai quand meme intégrés comme le prof l'a fait en présentiel, à peu près dans le même ordre, tout en étant un max logique ! je sais que le nombre de pages peut faire peur MAIS il y a pas mal d'explications que le prof donne en présentiel et qui ne pourront pas vraiment tomber en tant que tel à l'examen, je les aies mises en **italique**, en ce qui concerne les **pages entières de rajouts elles sont mentionnées avec une bande rouge dans la marge**. Pour que vous compreniez et j'ai mis des schémas sur toutes les pages, en grand etc... donc ne paniquez passsss

Bref, trêve de bavardages (je parle trop omg) je vous laisse avec le cours et n'OUBLIEZ PAS que je suis là pour vous quoi qu'il arrive (petit coup de mou, perte de motivation, etc.... n'hésitez pas à m'envoyer un message sur Messenger c'est Laura Brémond, pour les questions de cours posez moi absolument tout ce que vous voulez sur le Forum/discord c'est hyper important de comprendre, j'y répondrai avec plaisir et ferai mon maximum pour que ce soit le plus compréhensible possible) allez courage les boss !!!!

# I. L'organisation générale de la cavité abdominale

## 1) Topographie de surface

On voit ici un schéma de face d'un tronc d'un sujet masculin.

Plusieurs choses sont visibles :

- Les **deux mamelons**
- Les **muscles du cou** (SCM = sterno-cléido-mastoidien + trapèze)
- Les **moignons de l'épaule** avec le muscle **deltoïde**
- La **paroi de l'abdomen**
- Les **épinos iliaques**
- Les **plis de l'aîne** et les organes génitaux (scrotum).
- Le **sillon delto-pectoral**
- **L'origine du moignon du bras.**

Le tronc est séparé en 2 par un muscle plat, le muscle de la respiration : le **diaphragme thoraco abdominal (DTA)**.

Le DTA se projette sous la forme d'une double coupole ou double parachute. Le DTA sépare le tronc en 2 étages :

**l'étage thoracique** au dessus du DTA et **l'étage abdominal** au dessous du DTA.

Il est possible de tracer des lignes cutanées en anatomie de surface sur le tronc :

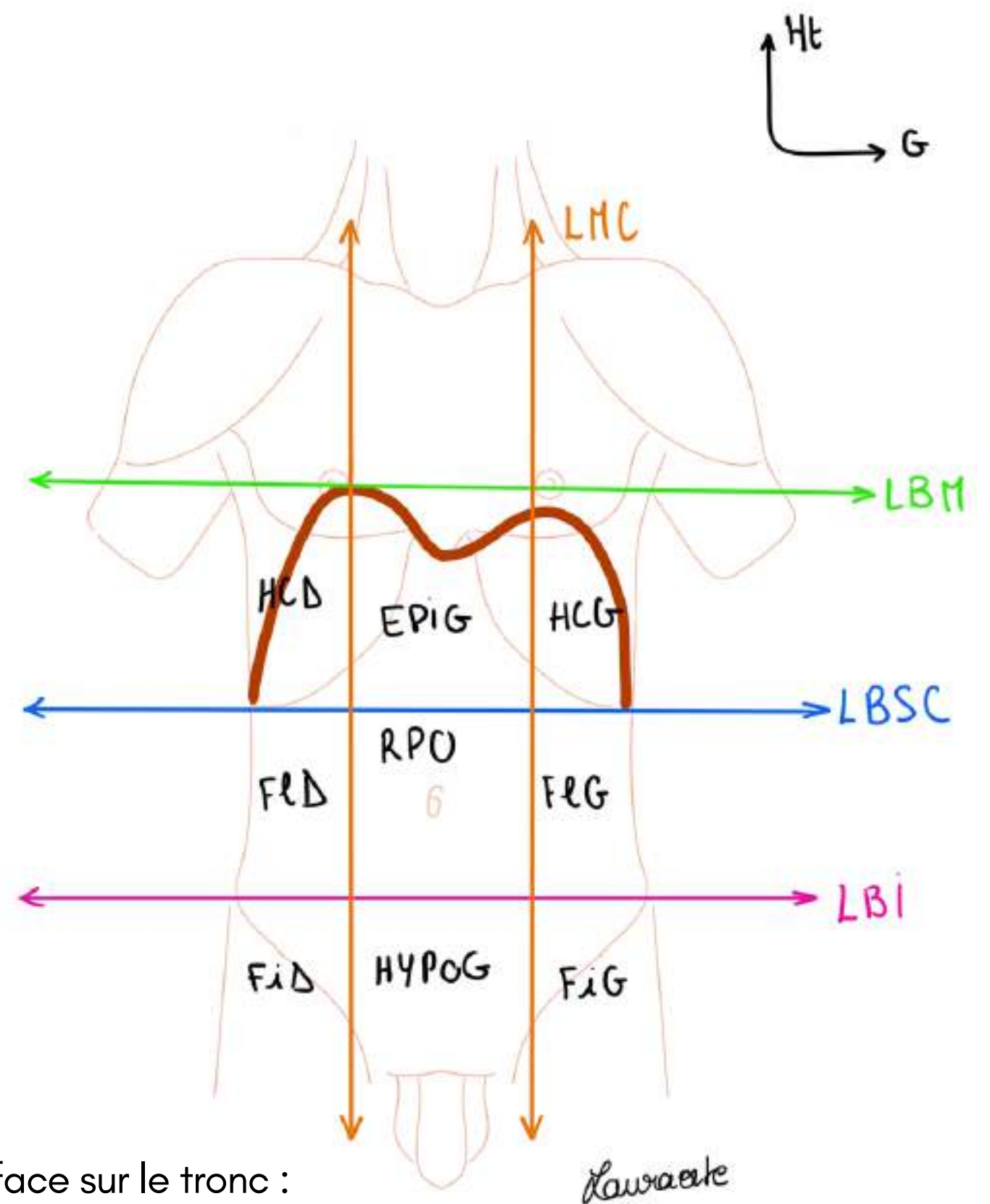
- **La ligne bi-mamelonnaire (LBM)**, ligne **horizontale** passant par les 2 mamelons.

Le sommet de la coupole droite du **DTA** affleure la **LBM** tandis que la coupole gauche se situe 2 à 3 travers de doigts au dessous de la **LBM**.

- **La ligne bi sous-costale (LBSC)**, ligne **horizontale** qui rejoint les deux avenirs costaux en passant au dessous de leur bord inférieur
- **La ligne bi-iliaque (LBI)**, ligne **horizontale** qui passe par les deux épinos iliaques antéro-supérieures (proéminences osseuses correspondant à la partie antérieure de l'os coxal, on la sent quand on palpe l'avant de notre hanche (vous reverrez ça en anat PB)
- **Les lignes médio-claviculaires**, lignes **verticales** en regard du milieu de chaque clavicule. Elles s'étendent sur toute la hauteur du tronc. Les lignes médio-claviculaire se projettent **en dedans** des mamelons.

Après avoir tracé toutes ces lignes on voit apparaître **9 cadrans** :

- **Hypochondre droit (HCD)** en haut à droite **et Hypochondre gauche (HCG)** en haut à gauche
- **Épigastre (ÉPIG)**, cadran supérieur et médian
- **Région péri ombilicale (RPO)**, autour du nombril (ombilic)
- **Flanc G (FIG) et Flanc D (FiD)** de part et d'autre de la région péri-ombilicale
- **Hypogastre (HYPOG)**, au dessous de la **LBI** au niveau médian
- **Fosse iliaque G (FiG) et fosse iliaque D (FiD)** de part et d'autre de l'hypogastre

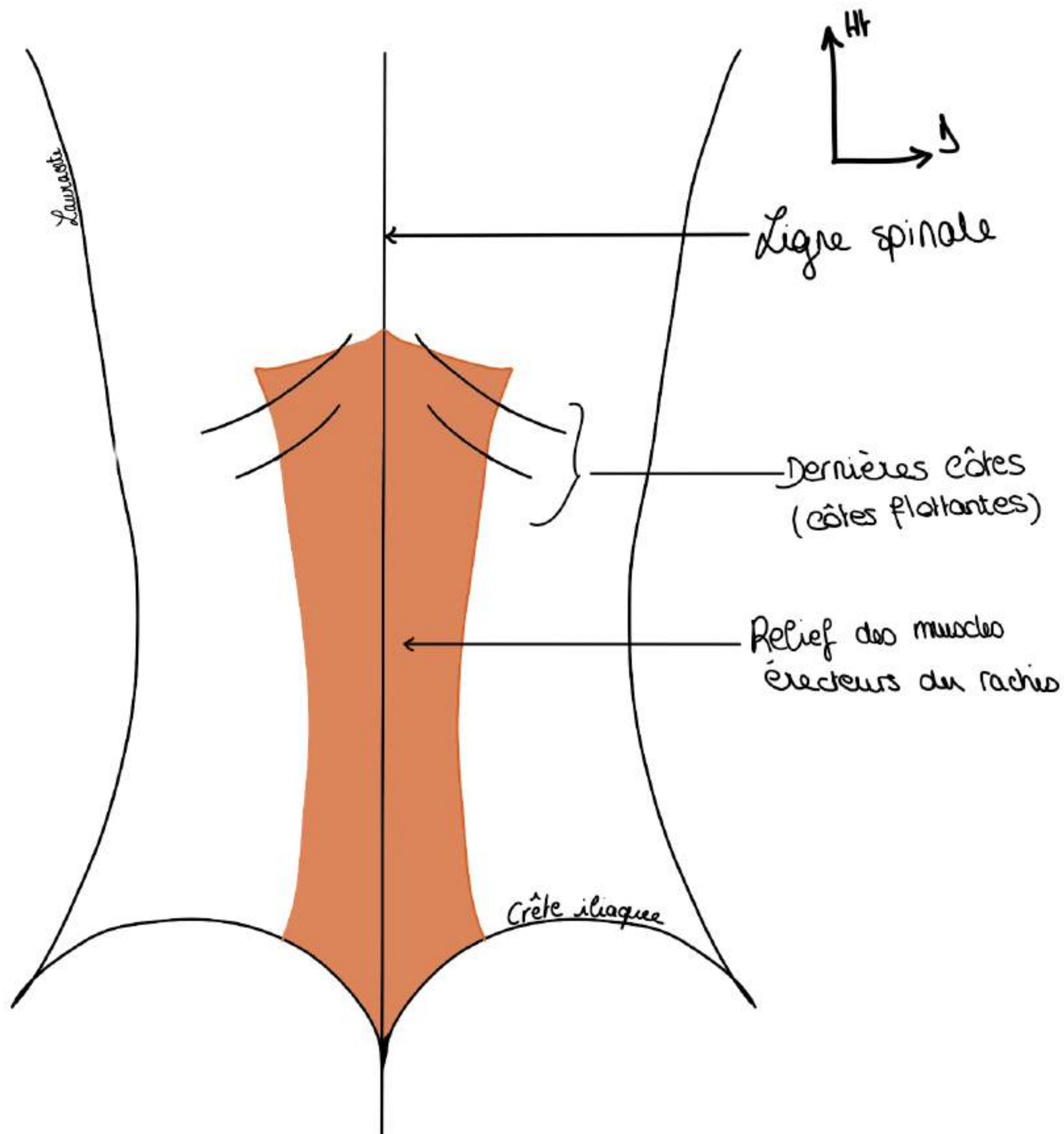




## Vue postérieure du tronc :

On a :

- la **ligne spinale** (cf cours thorax)
- le **bord inférieur des côtes** (les deux dernières côtes flottantes)
- la **masse des muscles dits "érecteurs du rachis"** qui sont de part et d'autre de la colonne vertébrale et sont très puissants



On voit donc la région postérieure de l'abdomen que l'on appelle la **région lombaire** (ou fosse lombaire). On a une région lombaire gauche et une région lombaire droite, cela fait comme un triangle que l'on peut palper. Pour bien palper cette région il faudra mettre une main dans le dos du patient et une main devant.

La fosse lombaire est une région difficile à examiner (région rétro-péritonéale) car elle est protégée par les éléments qui l'entourent (triangle osseux et musculaire : la masse musculaire des muscles érecteurs du rachis, les côtes inférieures et l'aile iliaque) ne laissant qu'une petite loge difficile : il faut avoir l'habitude pour sentir des choses dans la fosse lombaire

TUT'ANECDOTE : chez les gens très maigres on peut sentir les reins, on appelle ça le **contact lombaire**  
Cette région est encastrée entre 2 éléments osseux qui rendent la palpation difficile

**Le tutorat est gratuit. Toute vente ou reproduction est interdite.**

## 2) Localisation des différents organes

La cavité abdominale va se projeter entre la LBM et le plancher pelvien (= appareil musculaire qui ferme en bas la cavité abdominale).

L'abdomen est subdivisé en 3 grandes sous-régions :

- **Région thoraco-abdominale (RTA)** entre la **LBM** ET **LBSC** où se trouvent viscères thoraciques (poumons, plèvre, cœur) et aussi bien des viscères abdominaux (foie, rate)
- **Région abdominale (RA)** proprement dite entre **LBSC** et **LBI**
- **Région abdomino-pelvienne (RAP)**, cavité pelvienne en continuité de la partie basse de la cavité abdominale, compris entre la **LBI** et le plancher pelvien.

Ces trois régions forment une subdivision théorique mais utile tous les jours en chirurgie digestive pour se repérer par rapport aux différents organes.

Tout **traumatisme** pénétrant dans l'étage thoraco-abdominal pourra entraîner à la fois des **lésions thoraciques et des lésions abdominales**.

Ex : Un coup de couteau entre la **LBM** et la **LBSC** pourra entraîner une perforation du poumon mais également de **l'estomac** ou de la **rate**.

Quand on est en laboratoire d'anatomie et qu'on fait une dissection de l'abdomen, en premier temps on fait une **incision en croix**, de haut en bas puis horizontalement : on fait une **laparotomie** (tout ça sur une personne sous curares : permet l'anesthésie générale; relâche complètement les muscles)

TUT'ANECDOTE : il existe une époque où on ouvrait l'abdomen sous anesthésie locale...

TUT'ANECDOTE : une laparotomie est une ouverture chirurgicale, en cas d'urgence on fait une **laparotomie médiane xipho-pubienne**.

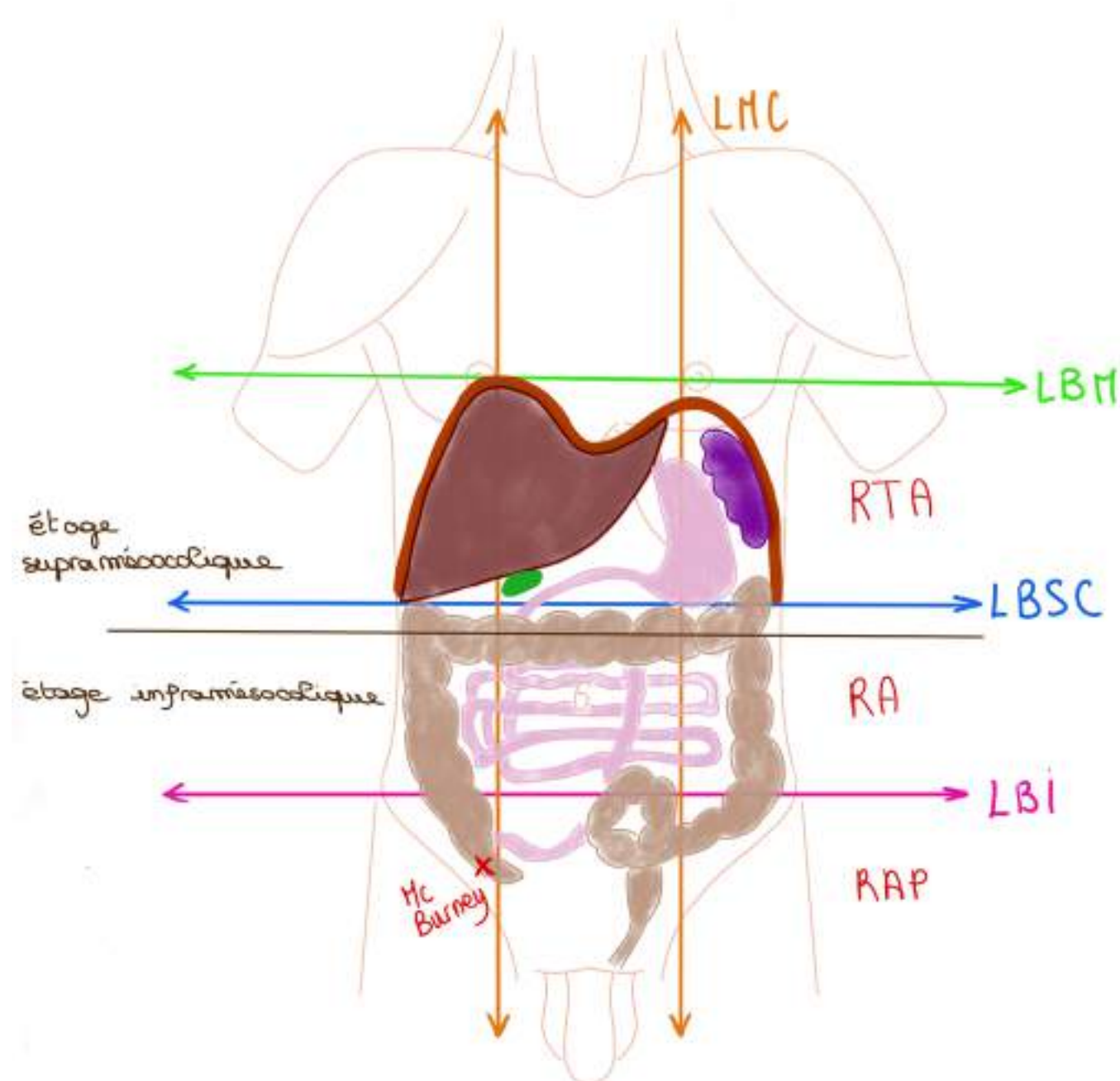
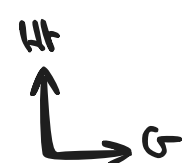Dans un 2ème temps c'est l'exposition avec la mise en place des écarteurs qui permettent d'ouvrir largement et en particulier de tirer sur la paroi de l'abdomen : les hypochondres avec les côtes.

Lorsqu'on ouvre on va voir essentiellement de la **graisse**.

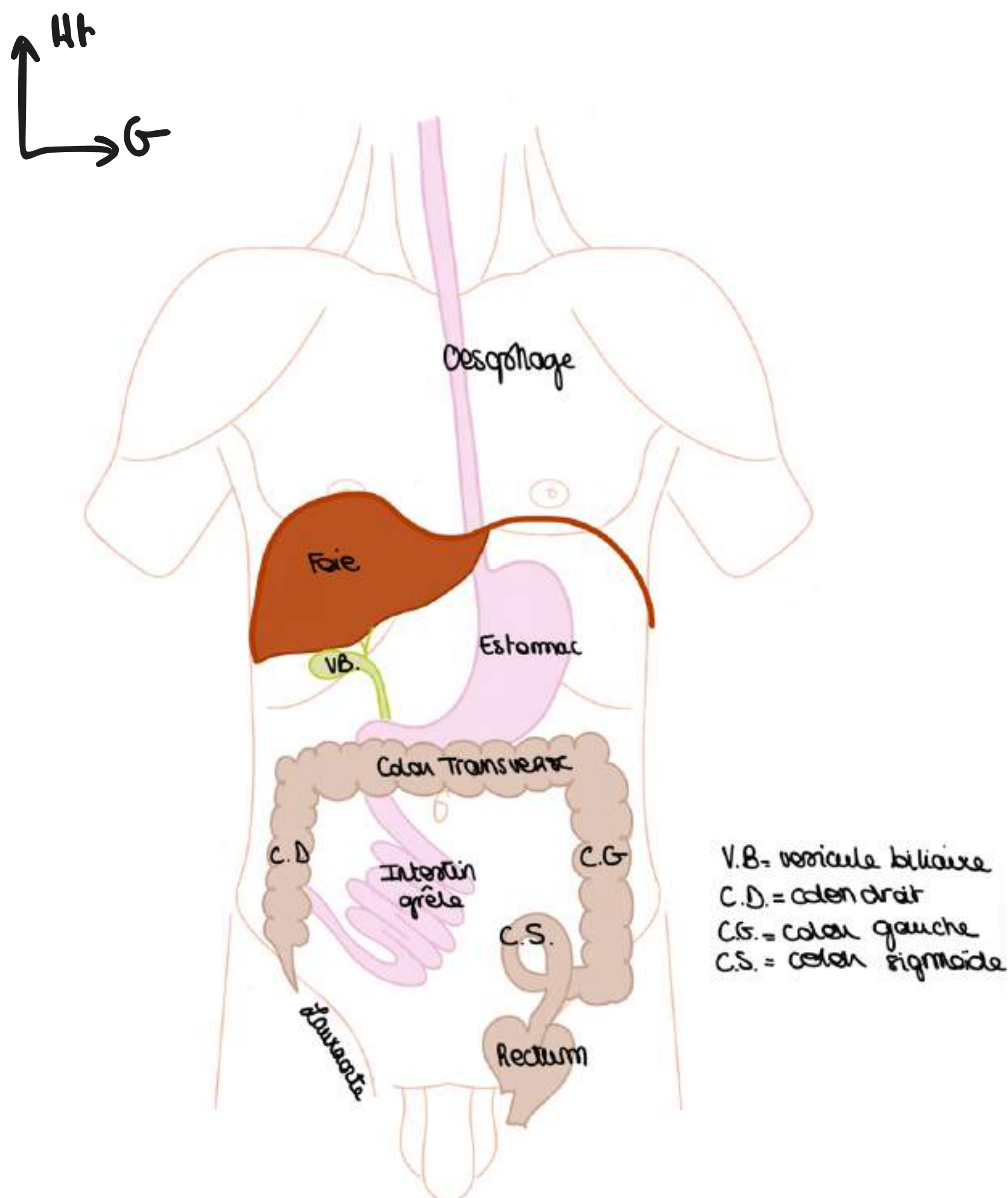
Le **grand omentum** ou **grand épiploon** est une grande nappe grasseuse de couleur jaune accrochée à l'estomac et qui recouvre les viscères comme un tablier. Si on veut voir plus loin il va falloir accrocher le bord libre de ce tablier avec des crochets et le soulever.

En soulevant ce tablier épiploïque on va tracter une partie du colon vers le haut. On ne voit que le relief d'une partie du colon, le colon transverse, le **foie** dans HCD, la **rate** dans HCG, **l'estomac**, la **vésicule biliaire** à la face inf du foie.

On voit une autre formation péritonéale : le **petit omentum**, tendu depuis le foie et son pédicule à l'estomac.



- Le tube digestif est constitué de l'**œsophage** = tube qui amène les aliments depuis le pharynx (bouche) jusqu'à l'estomac
- On a l'**œsophage thoracique** (organe thoracique) et l'**œsophage abdominal** (qui fait **3 cm**)
- **Le foie** : de couleur marron brillant, il occupe la totalité de l'**HCD** et une partie de la région **EPIG** et se prolonge parfois jusque dans l'**HCG** (le foie qui recouvre en partie le pôle supérieur de l'estomac). Il n'est **pas palpable physiologiquement** car le rebord costal empêche cela, il faut donc tracter les côtés pour le palper. Il est palpable que lorsqu'il est hypertrophié pathologiquement, on appelle ça **hépatomégalie**. Appendue à la face inférieure du foie, on trouve la **vésicule biliaire**. C'est un organe de la **région thoraco-abdominale (RTA)**.
- **La rate** : située dans l'**HCG**, c'est un organe lymphoïde (c'est un gros ganglion lymphatique) qui **n'appartient pas au tube digestif** mais au système lymphoïde. Elle est totalement cachée par les côtes et non palpable en dehors de phénomènes pathologiques (**splénomégalie**). Elle a une forme très particulière : on dit qu'elle a la taille et la forme d'un **poing fermé**. Elle est aussi normalement complètement comprise dans l'hypochondre gauche, c'est à dire protégée par les côtes.
- **L'estomac** : qui occupe essentiellement l'**épigastre**. L'estomac est un organe de la région épigastrique et de l'HCG. C'est également un organe de la **RTA**, on palpe difficilement les tumeurs en raison de sa localisation.
- **L'estomac** se poursuit par le **duodénum** (qui veut dire 12 doigts en latin) qui va entourer le pancréas puis par l'**intestin grêle** qui occupe la totalité de la région **péri ombilicale** en débordant sur les **flancs**. L'intestin grêle se termine au niveau du **colon**.



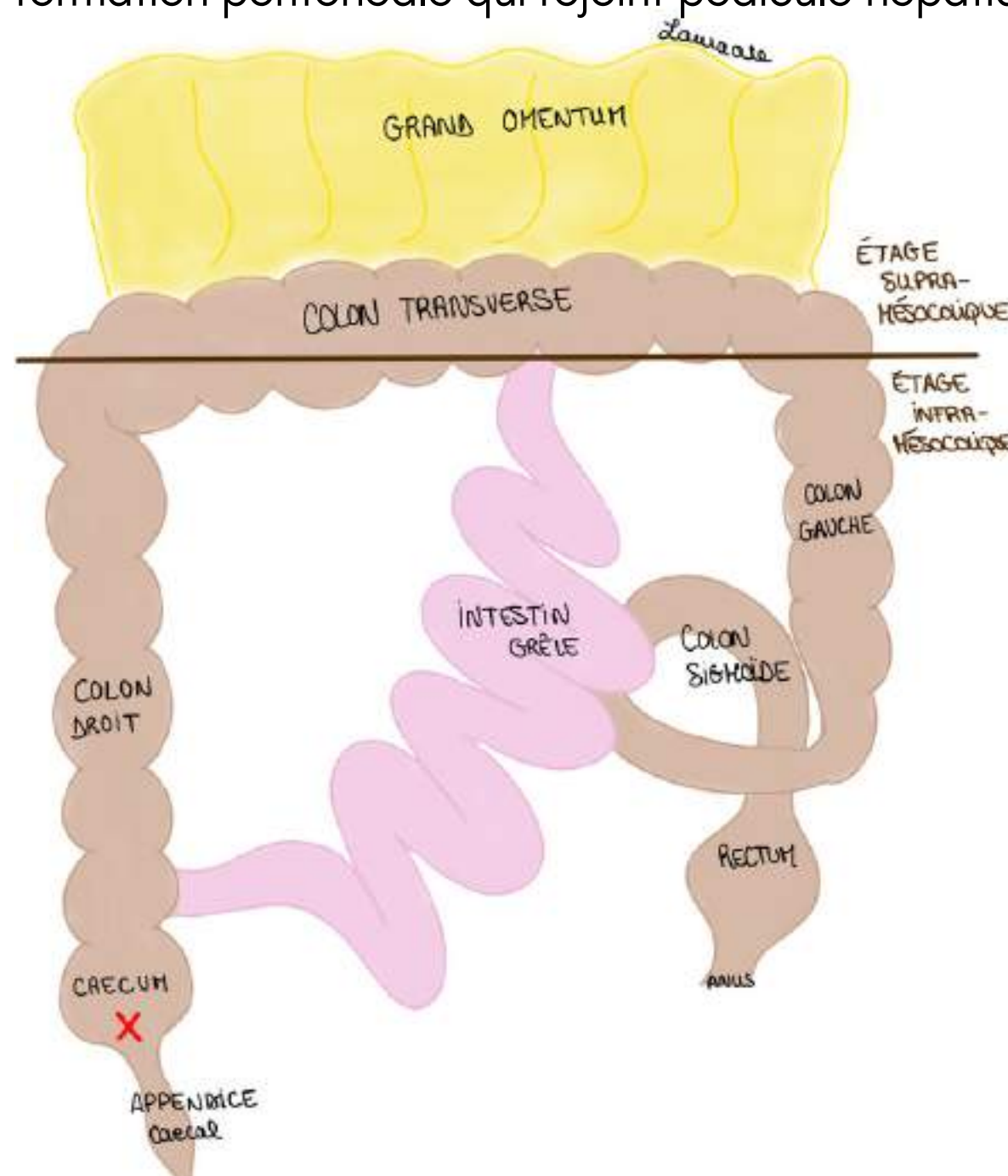
- **L'intestin grêle** qui se trouve dans le cadre colique et va se disposer entortillé dans la région péri-ombilicale et l'hypogastre. Il fait **6 mètres** et est la **zone d'absorption des aliments** (il y a 2 parties dans l'intestin grêle appelées le jéjunum et l'iléon). La dernière anse de l'intestin va se jeter dans le colon. (La partie du colon au dessous de l'abouchement de l'intestin grele est le cæcum.
- Il y a un élément entre l'estomac et l'intestin grêle : c'est le **bloc duodéno-pancréatique** qui va être plus profond et qui sera étudié spécifiquement.
- Le **colon** présente plusieurs parties : appendice, cæcum (dans la **Fosse iliaque D**), colon D ascendant (dans le **Flanc D**), angle colique D, colon transverse (dans la région péri-ombilicale), colon gauche descendant (dans le **Flanc G**) et enfin colon sigmoïde (dans **l'hypogastre**) qui a la forme d'un sigma. On le représente avec des **bosselures**. Il a une forme de **cadre** en projection autour de l'intestin grêle. Le colon transverse, comme son nom l'indique, traverse transversalement la cavité abdominale. Le colon est disposé en cadre autour de l'intestin grêle.
- Le colon D à un diverticule : le **cæcum**. Et le cæcum à lui même un diverticule : **l'appendice** aussi appelé l'appendice vermiforme car il a une forme de vers.
- **L'appendice** (partie terminale du diverticule cæcal, fait environ 5cm) se localise en **FiD** au niveau du **point du Mc Burney**.
- Le **rectum** (= partie terminale du tube digestif) dans la partie profonde du pelvis
- L'anus (= orifice cutané du TD)
- On définit **l'étage supra mésocolique** au dessus du colon transverse (on y retrouve le foie, la vésicule biliaire, l'estomac et la rate) et **l'étage infra mésocolique** on ou va trouver colon D et G et également l'intestin grêle qui va se trouver dans ce cadre, et le rectum

Le **colon transverse** est donc un **tube bosselé** qui sépare la cavité abdominale en **2 étages**.

Le **colon transverse** est lui même recouvert d'une **grande nappe graisseuse** (tablier épiploïque) qui est appendu à l'estomac et recouvre l'ensemble des viscères : le **grand omentum ou grand épiploon** (ici relevé vers le haut car il a un bord libre). En le soulevant on voit donc ce qu'il se passe au niveau de **l'étage infra-mésocolique**.

On a aussi le **petit omentum** est une formation péritonéale qui rejoint pédicule hépatique et **petite courbure de l'estomac**.

**TUT'ANECTODE** : la segmentation en 2 étages est utile en chirurgie ex : infection de l'étage sus-mésocolique, cette segmentation est également comme une barrière qui peut aider à limiter les infections

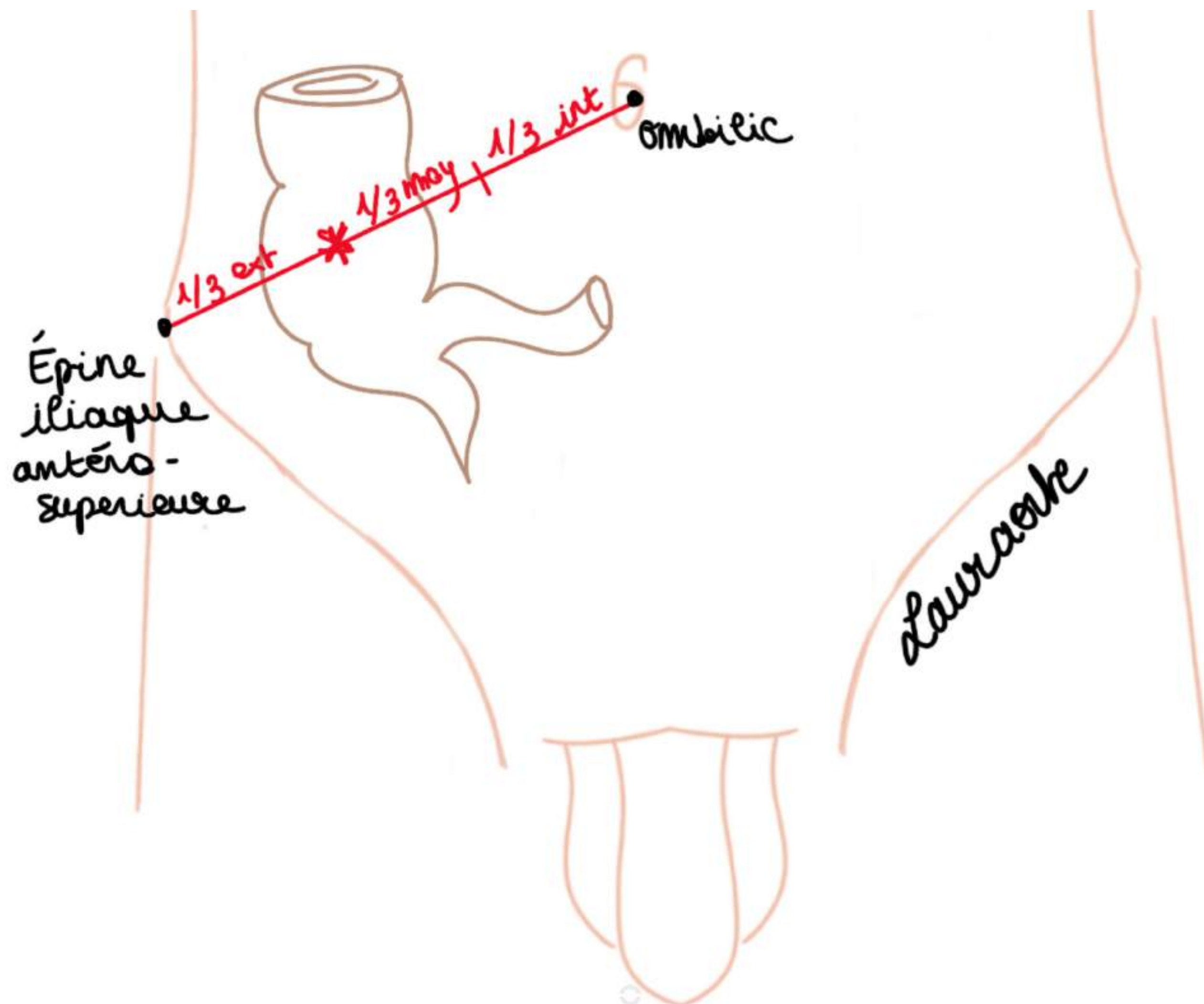


**TUT'ANECTODE** : dans la cavité abdominale on distingue 2 espaces : un espace péritonéal comprenant les organes contenus dans la cavité péritonéale et un espace rétro-péritonéal (qui contient entre autre les reins)

**Le tutorat est gratuit. Toute vente ou reproduction est interdite.**

TUT'EXPLIQUE : **point de Mc Burney** : on s'imagine une ligne entre le pubis et l'EIAS (épine iliaque antéro-supérieure), et le point est à la **jonction entre le 1/3 externe et le 1/3 moyen de cette ligne**. La douleur lors d'une appendicite est localisée en ce point.

Lors d'une appendicite on peut parfois avoir mal dans l'HCD ou FIG ou en RPO en raison d'un développement embryologique non habituel.



### 3) Embryologie digestive

Son étude va nous aider à comprendre la disposition générale de organes et de l'appareil enveloppant les viscères de l'abdomen appelé **l'appareil péritonéal**.

On a ici un embryon de (**3-5 semaines**, selon les versions, il ne piègera pas sur ça). On voit les extrémités craniale et caudale, les faces dorsales et ventrales. On reconnaît les **arcs branchiaux** (il y en a 5 sur 6 qui vont persister pour donner des structures du cou...) la **masse cardiaque**, le **cordon ombilical**, **l'aorte primitive** avec en avant le **tube digestif primitif** (il est exclusivement dans un plan sagittal et aligné en face de l'aorte chez l'embryon). On donc a le **stomodéum** (= **bouche primitive**), **l'oesophage primitif**, **l'estomac primitif**, **l'anse intestinale primitive avec une branche craniale et une branche caudale**. Enfin on a l'intestin terminal qui arrive au niveau de la partie terminale du TD et va être en lien avec le **diverticule allantoïdien** = future vessie.

À noter : il y a un petit bourgeon sur la **branche caudale** = **bourgeon caecal**.

Au début, tous les viscères sont dans un plan **sagittal**.

A ce stade l'appareil pulmonaire n'existe pas.

Il y a l'ébauche de DTA appelée **septum transversum**. (Plutôt au dessous de la masse cardiaque)

En dessous de ce **septum transversum**, **l'ébauche du foie** se développe en regard de l'estomac et du duodénum.

En arrière du duodénum/estomac on trouve la **rate primitive** toujours dispose dans un plan sagittal.

L'intestin est en regard de l'aorte et on décrit **3 artères principales (branches de l'aorte)** à destinée viscérale :

-**TC (tronc cœliaque)** en regard de l'estomac : il va vasculariser l'estomac la rate et le foie. Le TC donnera 3 artères principales.

-**AMS (Artère mésentérique supérieure)** en regard **l'anse intestinale primitive** (futur intestin grêle + une partie du colon droit) et la vascularise

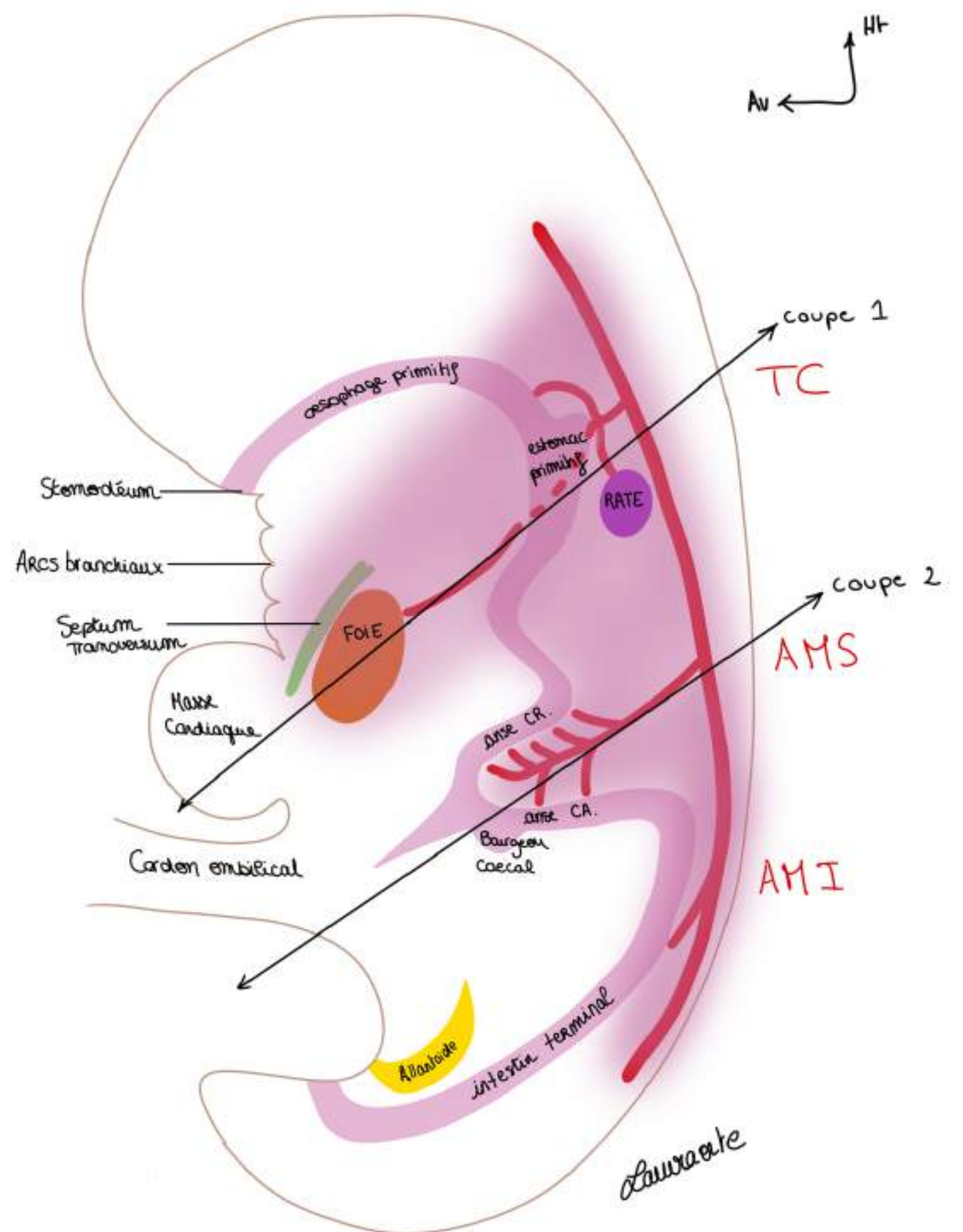
-**AMI (Artère mésentérique inférieure)** en regard de l'intestin terminal (futur colon gauche + moitié du colon transverse) le vascularise

Au niveau de l'anse intestinale primitive c'est **l'AMS** qui vascularise. Elle donne de **nombreuses branches artérielles** pour la **branche craniale** de l'anse intestinale primitive.

Au niveau de la **branche caudale** (là ou se trouve le bg caecal) il y a **beaucoup moins de rameaux artériels**.

Autour de ces viscères se trouve **l'appareil péritonéal** qui dérive de la **cavité cœlomique**.

**Le tutorat est gratuit. Toute vente ou reproduction est interdite.**



On va maintenant décrire l'organisation de la membrane qui tapisse les viscères : le **péritoine**.

**Le péritoine** = vernis qui recouvre l'ensemble des structures, schématisé habituellement en violet

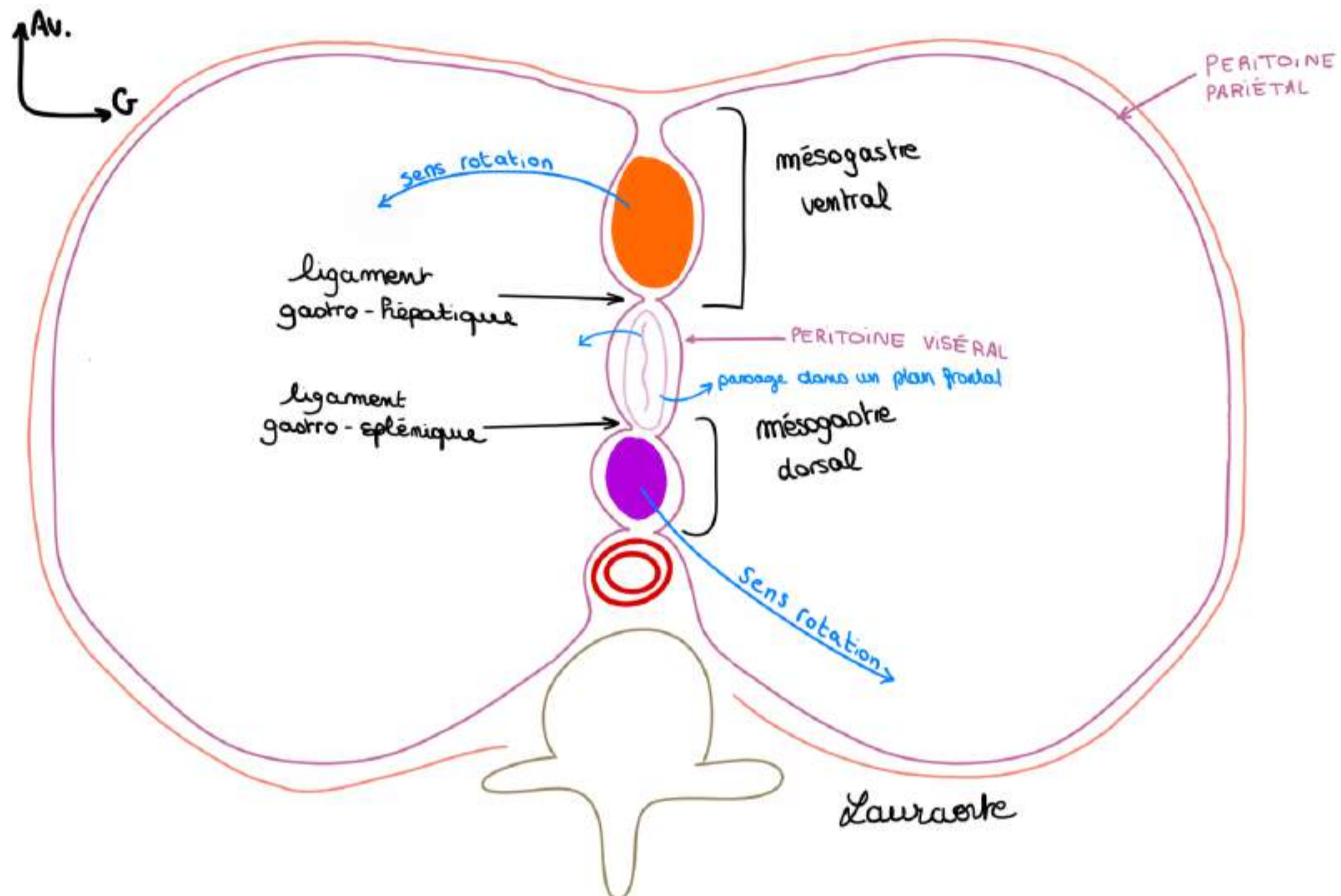
Il est composé de 2 feuillets qui sont en continuité :

- le **péritoine pariétal** tapisse les paroi de l'abdomen et se prolonge au niveau de la partie médiane par
- le **péritoine viscéral** qui tapisse les organes viscéraux qui sont ici disposés dans un plan saggital

La cavité péritonéale est une cavité **virtuelle** située entres ces 2 feuillets qui n'existe pas physiologiquement; elle se forme entre les 2 feuillets du péritoine en cas de pathologie

**Méso** = formation péritonéale qui est un **accolement de 2 feuillets de péritoine viscéral** dans lequel se trouve les **vaisseaux** destinés aux viscères provenant de l'aorte.

**Ligament** = double feuillet de péritoine qui **réunit 2 organes**.



**Schéma : 1ère coupe transversale** (vue du dessous comme un scanner, on regarde l'embryon par les pieds) à l'**étage gastrique** (estomac) on a :

- une **vertèbre rudimentaire**
- **l'aorte** en avant de la vertèbre
- d'arrière en avant : **rate, estomac, foie**
- On a donc un **ligament gastro-splénique** en arrière = petite portion du **mésogastre dorsal** qui lie l'ébauche de l'estomac et la rate
- Un **ligament gastro-hépatique en avant** = petite portion du **mésogastre ventral** qui lie ébauche de l'estomac et ébauche hépatique

On voit un méso de part et d'autre de l'estomac = mésogastre = double feuillet de péritoine viscéral qui entoure l'estomac.

On l'appelle **mésogastre dorsal** ou postérieur, qui contient un organe : l'ébauche de la **rate**.

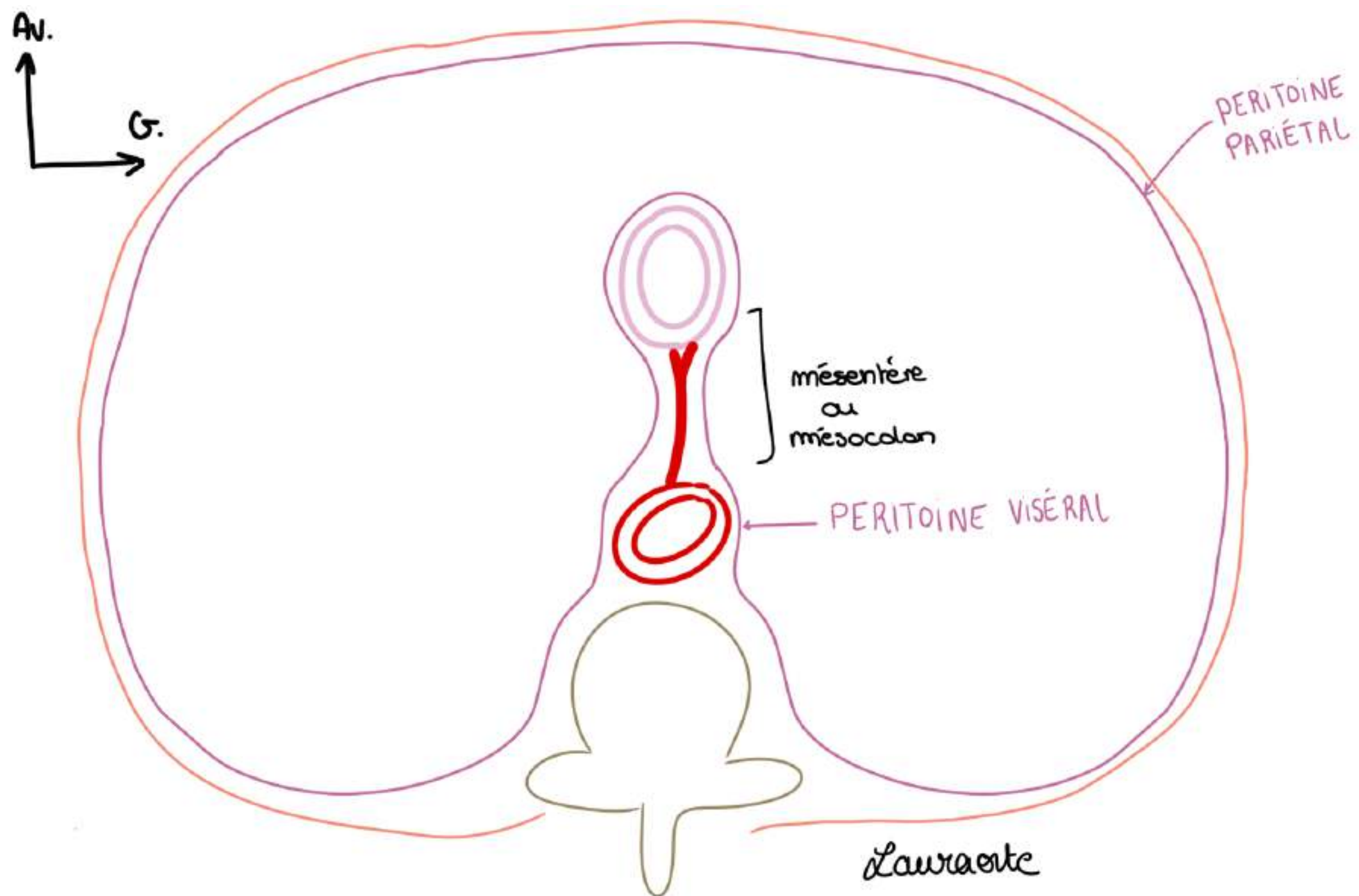
Et en avant de l'estomac on trouve un **mésogastre ventral** ou antérieur dans un dédoublement duquel on trouve l'ébauche **hépatique**.

Sur une coupe saggitale de l'embryon (schéma précédent) :

- À l'étage du **tronc coeliaque** (étage gastrique) on a un **méso ventral et un méso dorsal**.

**TUT'ANECDOTE** : la façon de nommer les méso et la même partout, on trouve donc aussi le méso-duodénum un peu plus bas que l'estomac.

**Le tutorat est gratuit. Toute vente ou reproduction est interdite.**



**Schéma : 2ème coupe au niveau de l'anse intestinale primitive, on a :**

- **vertèbre primitive**
- **aorte primitive**
- **intestin primitif**
- **paroi de l'embryon**
- **péritoine pariétal**
- **péritoine viscéral**, qui tapisse **l'aorte** et vient se réfléchir au niveau du **futur intestin grêle**.

Au niveau de **l'anse intestinale primitive** il y a un **mésodorsal**, qui contient dans son double feuillet : **l'artère méésentérique supérieure** et ses branches. Et il n'y a **pas** de méso ventral.

Et le méso dorsal de **l'anse intestinale primitive** prends le nom de **mésentère** = double accotement de feuillet viscéral contenant l'intestin = méso de l'intestin. Il unit le viscère à la paroi postérieure de l'abdomen.

Il sera de même au niveau du colon, (**intestin terminal**), il n'y aura qu'un seul **mésodorsal** : le **mésocolon**.

**TUT'RECAP :**

- à l'étage du **tronc coélique** (étage gastrique) : 2 méso : 1 **meso ventral** (qui contient ébauche **hépatique**) + 1 **meso dorsal** (qui contient ébauche **splénique**)
- à l'étage de **l'anse intestinale primitive** : 1 seule **meso dorsal** : le **mésentère**
- à l'étage de **l'intestin terminal** : 1 seul **mésodorsal** : le **mesocolon**

#### 4) Mouvements des viscères : étage gastrique/tronc cœliaque (rotation importante) (étage supra-mésocolique)

Les viscères (**foie**, **estomac**, **rate**) vont tourner dans le **sens anti-horaire** entraînant avec eux le péritoine qui les tapisse. Cela aboutit à la formation de plusieurs diverticules de la cavité péritonéale.

- **Ligaments = omentum** = formation péritonéale qui réunit les viscères

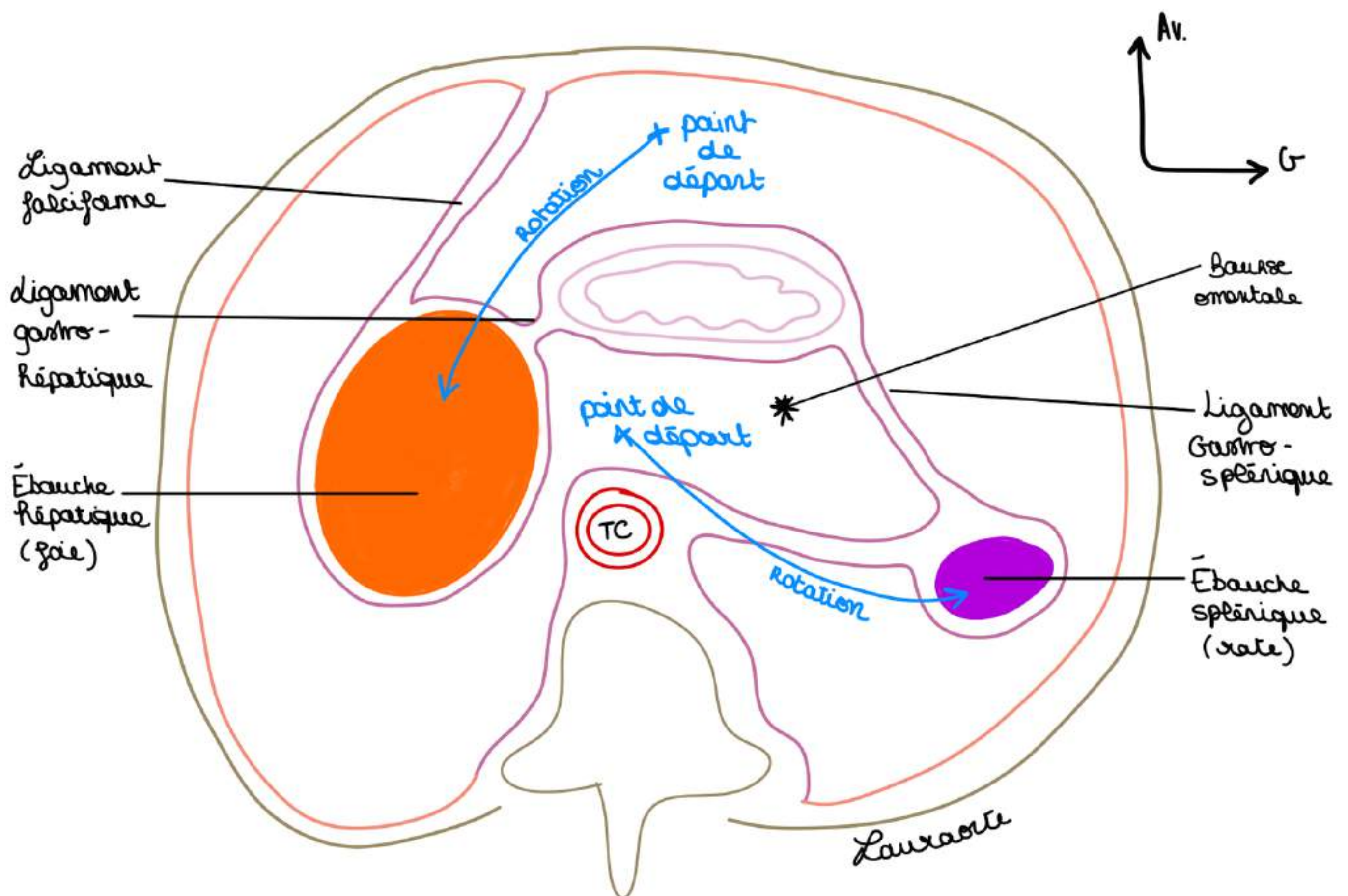
On va voir ce qu'il se passe au niveau de l'estomac primitif au niveau du tronc cœliaque :

- migration de **l'ébauche (bourgeon) hépatique** vers **l'hypochondre D.**
- migration de **l'ébauche splénique** vers **l'hypochondre G.**

Ainsi l'estomac passe d'un plan sagittal à un **plan frontal**. Et ainsi se constituent des diverticules de la cavité péritonéale.

- les feuillet du péritoine ont suivi les viscères

**Schéma : on représente la même coupe après ces migrations : (on regarde toujours notre embryon en coupe transversale, vue par dessous) :**



- Le **ligament falciforme** qui s'est formé via la migration : il rattache le **foie** à la paroi antérieure de l'abdomen
- **Foie** migre à droite et emporte avec lui du péritoine
- Migration vers la gauche de la **rate**
- Un diverticule de la cavité péritonéale s'est également formé = **bourse omentale** = **arrière cavité des épiploons (ACE)** = espace rétro-gastrique du péritoine situé en arrière de l'estomac et en arrière des **ligament gastro-hépatique (petit épiploon)** et **gastro-splénique** (les méso ont donc donné lieu aux ligaments)

## 5) Mouvements des viscères : étage de l'anse intestinale primitive (rotation importante) (étage infra-mésocolique)

On représente une **vue de  $\frac{3}{4}$  gauche** de l'anse intestinale primitive qui fait suite au duodénum. On voit **estomac**, **duodénum** et **anse intestinale primitive**, le **diverticule ombilical**, la **branche caudale**, et le **bourgeon cæcal**.

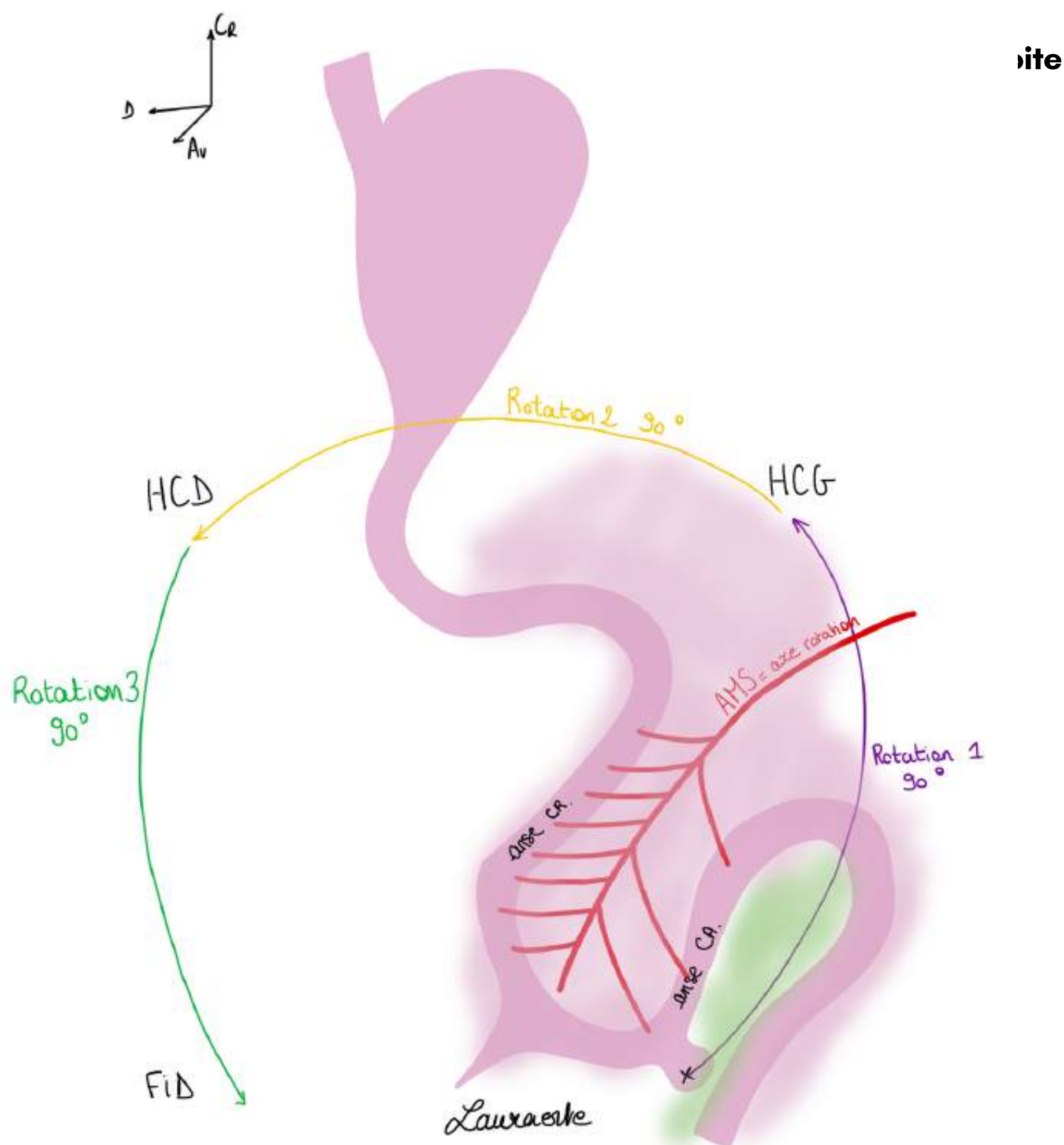
- L'**anse intestinale primitive** est centrée par **l'artère mésentérique supérieure (AMS)**
- Il va y avoir un mouvement de rotation de l'anse intestinale primitive autour de **l'AMS**

**L'AMS** donne **10 à 11 branches** pour l'anse craniale (futur intestin grêle) alors qu'elle ne va donner que **2 à 3 branches** pour l'anse caudale (futur colon droit). Elle se termine en regard de la vésicule ombilicale qui donnera le diverticule de Meckel si elle ne régresse pas.

- Le **bourgeon cæcal** se situe au début en **région hypogastrique**

On observe **3 rotations de 90 degrés** dans le **sens inverse des aiguilles d'une montre** (sens anti-horaire) :

- **1ère rotation** fait aller le bourgeon cæcal dans **l'hypochondre gauche** (position rétro-vésicale = derrière la vessie)
- **2ème rotation** va faire aller le bourgeon cæcal de l'hypochondre gauche vers **l'hypochondre droit**
- **3ème rotation** fait



### Explications sur le devenir de l'intestin après les rotations :

Le méso de l'intestin terminal va basculer vers la gauche.

On voit bien que la branche **initialement craniale** de l'**anse intestinale primitive** (AIP) va devenir **caudale** et donne la quasi-totalité de l'intestin grêle. Donc pour ça qu'il y a beaucoup de rameaux de **l'AMS** à destination de la branche craniale.

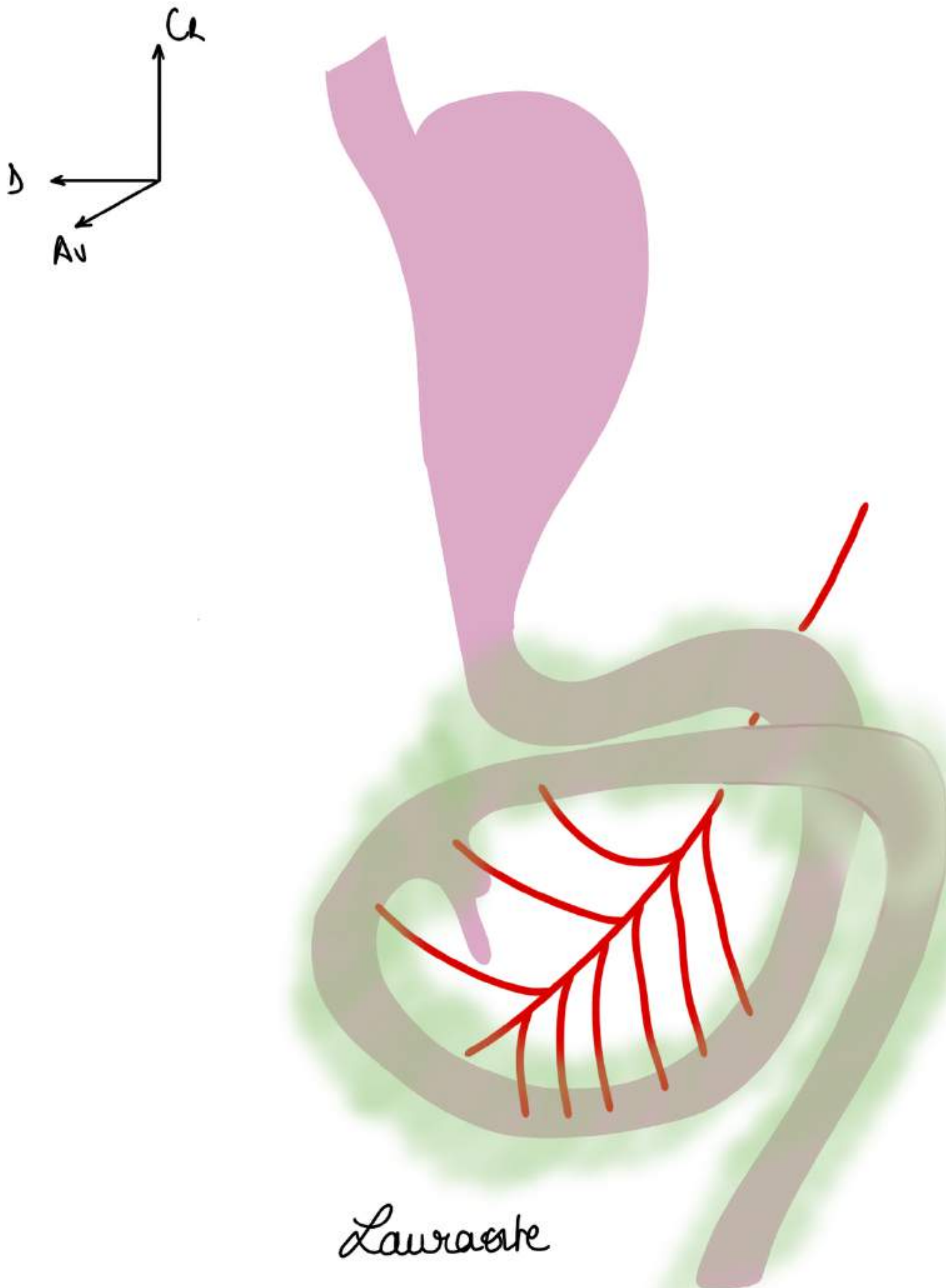
La branche **initialement caudale** de l'AIP ou il y a le bourgeon cæcal va donner **la partie terminale de l'intestin grêle** mais également le **cæcum**, **l'appendice**, le **colon droit** et une partie du **colon transverse droit**.

**Le tutorat est gratuit. Toute vente ou reproduction est interdite.**

On représente les choses après **la fin de la deuxième rotation :**

- On voit **estomac** et le **duodénum primitif**
- L'intestin terminal a tourné, le bourgeon cæcal a fait ses rotations (dans l'HPG puis dans l'HPD) (on dit qu'on est qu'à la fin de la 2ème rotation)
- La **branche craniale** de **l'anse intestinale primitive** qui va disparaître car il y a une torsion autour de l'axe.
- une partie de l'AIP (duodénum) est masquée par la rotation
- La **branche craniale de l'AMS** et devenue caudale à cause de la rotation, il y a peu de branche au niveau de la **branche initialement caudale** qui est devenue craniale

Cette rotation explique la position du colon droit à droite et du cæcum et de l'appendice en **fosse iliaque droite**.



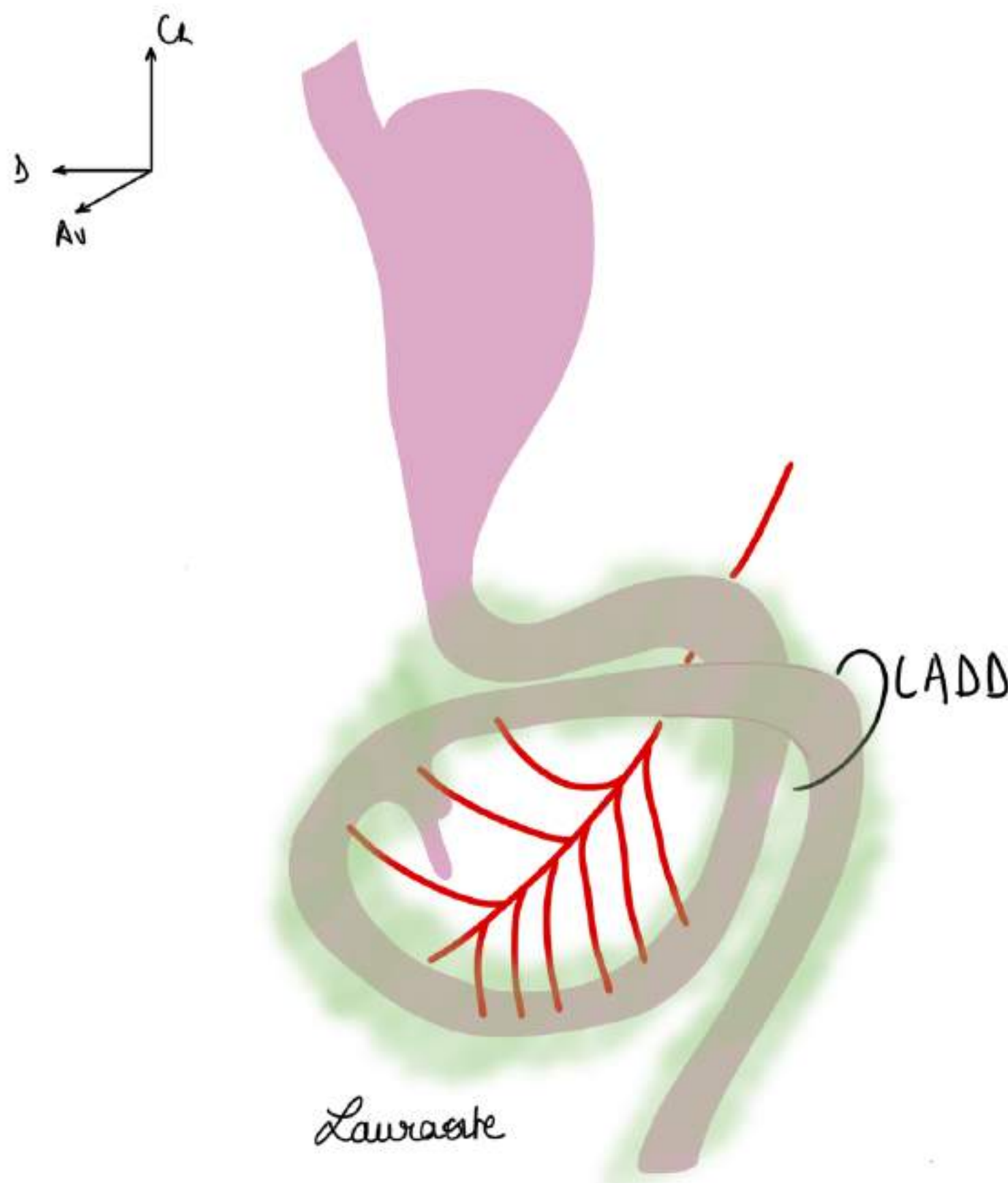
## 6) Anomalies de rotation

### INSUFFISANCES DE ROTATION : (les + fréquentes)

Au minimum on a une rotation d'uniquement **90 degrés** = le bourgeon cæcal s'arrête dans l'**hypocondre G** (à côté de la rate) et ça prend le nom de **mésentérique commun** (mésentérium commun).

C'est une maladie qui peut entraîner des **occlusions intestinales aiguës** en particulier chez **l'enfant** (occlusions intestinales aiguës chez le nouveau-né qui vomit) car à cette mal-rotation est souvent associée une **bride péritonéale** (**bride fibreuse de Ladd, volvulus de l'intestin grêle**). Cela peut être gravissime et entraîner la mort.

On peut aussi avoir une **insuffisance de rotation** de **2x90 degrés** avec le **bourgeon cæcal** et **l'appendice** qui vont s'arrêter au niveau de **l'hypocondre droit** (sous le foie). En cas d'appendicite la douleur se manifeste **juste sous la côte à droite** et cette douleur peut ainsi être confondue avec une cholécystite = infection de la vésicule biliaire).



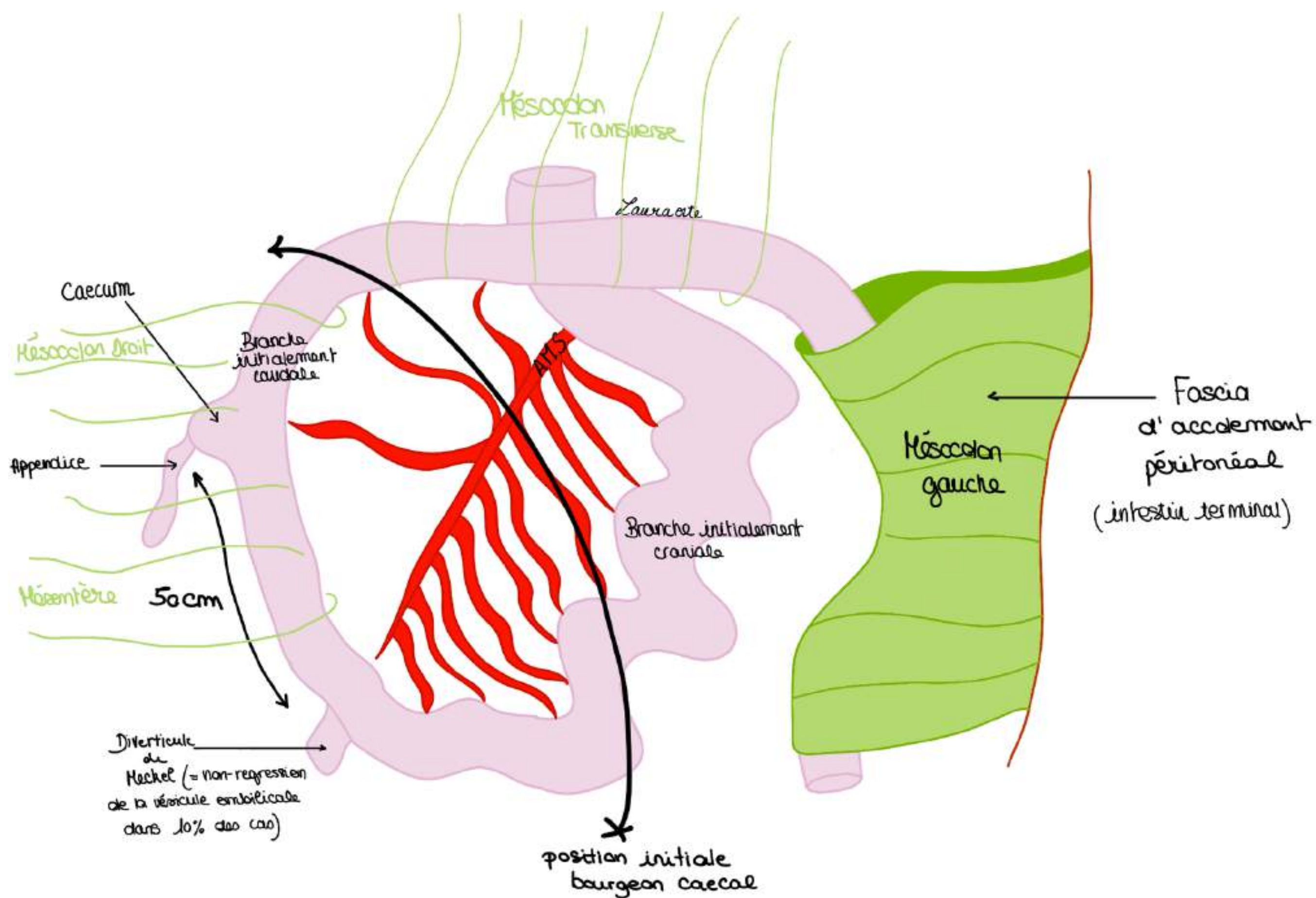
### EXCÈS DE ROTATION :

Il peut y avoir une **hyper rotation** et **l'appendice** peut se retrouver au milieu des anses intestinales, s'enflammer et donner des occlusions intestinales qui révélera l'appendicite en position méso-coeliaque.

Le feuillet vert représente la face gauche du mésentère

### ANOMALIE COMPLÈTE DE ROTATION :

L'anomalie complète de rotation c'est lorsque ça tourne pas dans le bon sens, c'est **très rare** mais observé parfois = **situs inversus** = le foie se retrouve du côté gauche, la rate du côté droit, tout est inversé, cela n'a pas encore été décrit.



### Schéma supplémentaire pour bien vous aider avec + d'explications :

On comprend donc pourquoi les étages supra et infra mésocoliques sont appelés comme ça : c'est par rapport au méso du colon transverse

- Lorsque le méso du colon gauche par exemple, va s'accoler au péritoine pariétal ça va porter le nom de **fascia d'accolement péritonéal**.

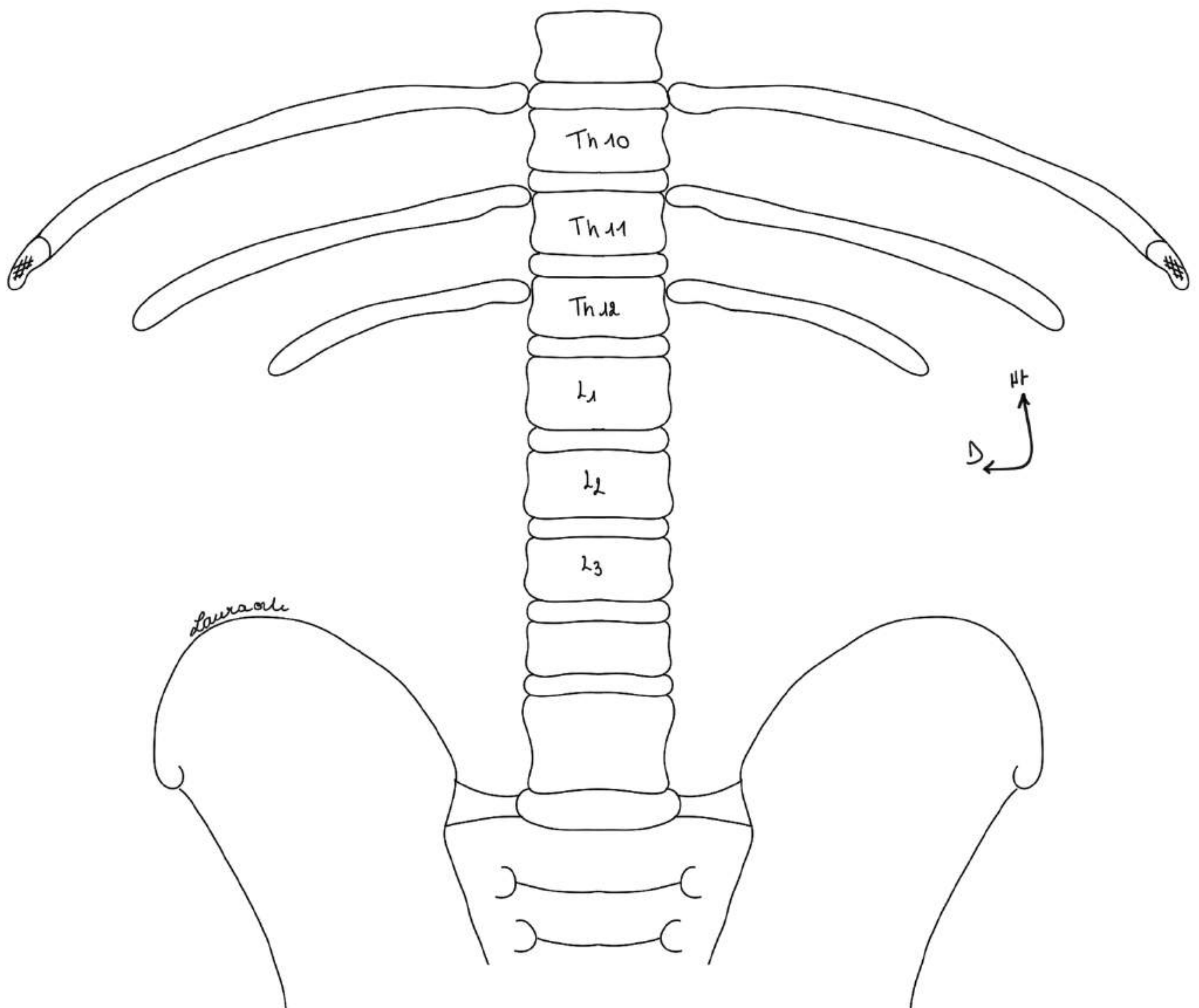
## II. La paroi postérieure de l'abdomen

Cf votre cours sur le diaphragme car le prof redecrit tout le diaphragme à ce moment là du cours.

- la partie supérieure de la paroi postérieure de l'abdomen correspond à la **partie verticale du diaphragme**

### Schéma : vue antérieure : description du cadre osseux :

- la disposition schématique des processus transverse nous fait remarquer la **lordose lombaire**
- sur le corps de Th12 s'insère la 12ème côte (flottante)
- sur le corps de Th11 en se rapprochant du disque, s'insère la 11ème côte (flottante)
- la 9ème côte s'articule avec le disque qui unit Th9 à Th10
- les côtes 7 à 10 s'insèrent sur un cartilage commun
- la **crête iliaque remonte jusqu'au disque L3/L4**

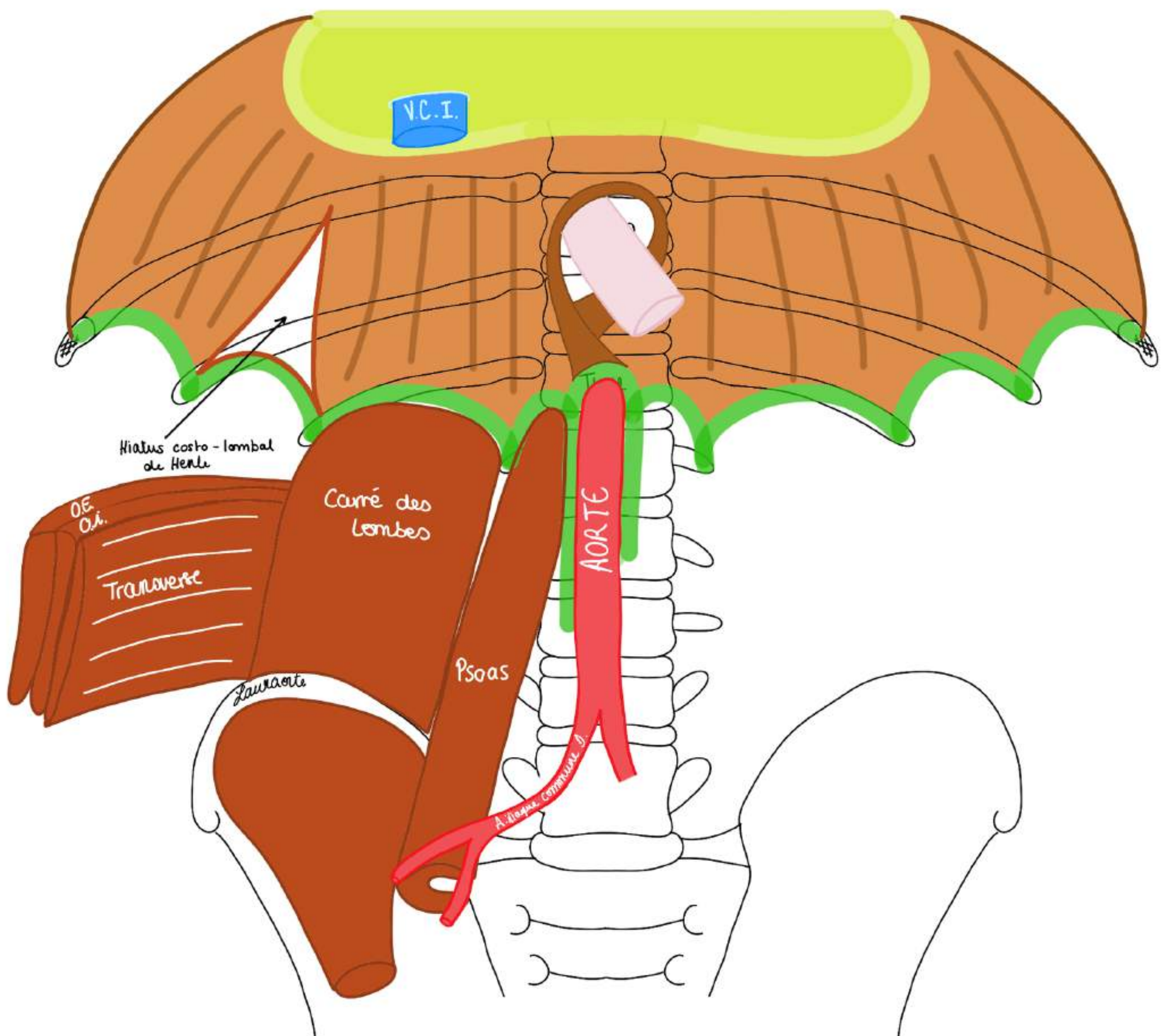


Là il décrit les insertions fibreuses du DTA sous forme de piliers et d'arches, je laisse aller voir votre cours sur le DTA. Il décrit aussi les hiatus du DTA.

**L'aorte thoracique**, qui devient **abdominale** en **Th12** va se diviser en regard de **L4** ou du **disque L4/L5** en **artère iliaque commune droite et gauche**.

La pente diaphragmatique avec sa portion lombaire va venir, après l'arcade de Sénac, donner la portion costale. On trouve le hiatus costo-lombal de Henlé (entre la portion costale et la portion lombaire du diaphragme : ce hiatus voit le passage de certains éléments annexes).

- La **partie verticale du diaphragme** (pente diaphragmatique) constitue la **moitié supérieure de la paroi postérieure de l'abdomen**
- La moitié inférieure de la paroi postérieure de l'abdomen est complétée avec deux muscles : le **muscle grand psoas et le muscle carré des lombes**



### Le muscle psoas :

Le muscle grand psoas est important, c'est un des **aubants de la colonne vertébrale** (la colonne vertébrale est comparée à un mas de bateau avec ses aubants : ici le muscle psoas).

### **Insertions muscle psoas :**

- en haut, d'une part sur le rachis lombaire au niveau du sommet des processus transverses des vertèbres lombaires pour le faisceau postérieur
- d'autre part, sur les arcs fibreux qui unissent les disques inter-vertébraux et qui forment un plan antérieur
- Le psoas s'insère en bas sur le fémur.

C'est un muscle **creux** avec un faisceau antérieur et un faisceau postérieur. Entre ses deux faisceaux passent les artères **lombaires (lombales)**. Il y en a 4, la 5ème est en avant du sacrum (**artère sacrale médiane**). Ces artères lombaires vont vasculariser toute la paroi de l'abdomen.

### POINT PATHO :

- Si on se claque le psoas ça donne une **hémorragie intra-musculaire** et ça nécrose
- C'est le muscle qui permet de monter les marches d'escalier quand on fléchit la cuisse
- Le psoas est engainé dans une couche fibreuse appelée le **fascia iliaca**, elle est **très solide**
- Lorsque les personnes âgées sous anticoagulants se claquent le psoas : on mesure la **sarcopénie** = déficit musculaire, muscle s'infiltré de graisse, donc si on ne fait pas assez d'exercice vont avoir un déficit musculaire, la meilleure manière de mesurer ce déficit musculaire c'est de mesurer le psoas avec un scanner
- Suite à ce déficit, si le psoas se rompt il entraîne souvent une rupture artérielle puisque les artères lombaires y passent : cela donne des **hématomes spontanés du psoas** qui font très très mal car il y a aussi le passage des **nerfs du plexus lombal L2, L3, L4** qui passent aussi entre les 2 faisceaux du psoas, cet hématome va comprimer les racines des nerfs du mb inf&rieur car l'aponévrose est peu extensible
- Cela donne des tableaux douloureux abdominaux et hémorragique avec une irradiation nerveuse dans le membre

Plus bas, le psoas va s'unir au muscle iliaque pour former **l'ilio-psoas** = muscle très puissant.

### Le muscle carré des lombes :

Disposé plus **latéralement** que le psoas.

### **Insertions muscle carré es lombes :**

- il unit le bord inférieur de la 12ème cote à la crête iliaque.

Plus en dehors on trouve les **3 muscles plats de la paroi antéro-latérale de l'abdomen** avec successivement : le muscle **transverse**, le muscle **oblique interne** et le muscle **oblique externe**.

Là il parle de la partie supérieure de la paroi de l'abdomen : le diaphragme, pareil, CF COURS DTA de ma co-tut.

### III. Espace rétro-péritonéal

C'est l'espace qui comprend les éléments qui se trouvent **en arrière du péritoine pariétal**, donc entre la paroi abdominale et le péritoine pariétal.

On trouve essentiellement **l'aorte et ses branches**, la **veine cave et ses branches**, **l'appareil rénal**, et le **système azygos**.

#### 1) Système artériel rétro-péritonéal

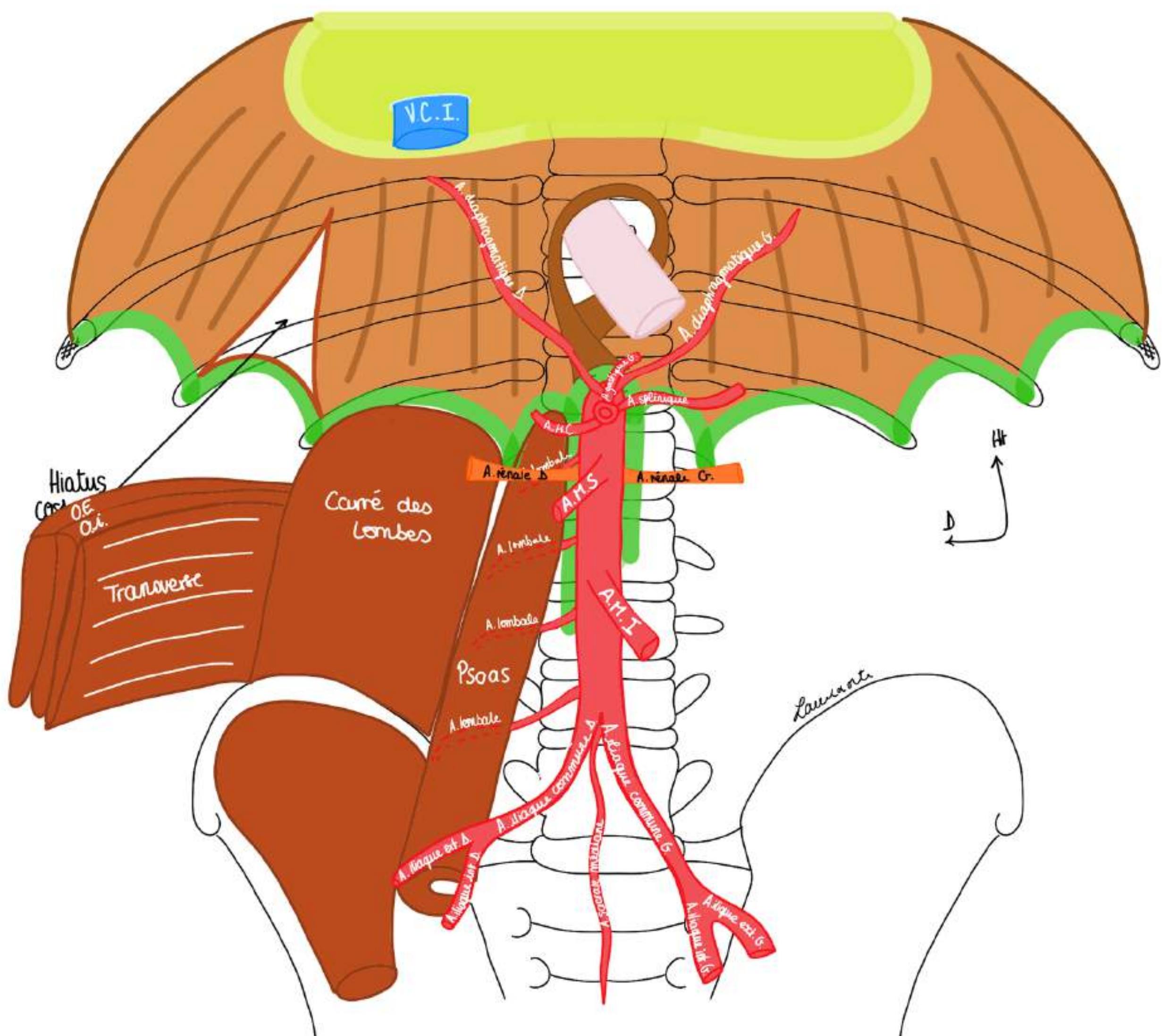
**L'aorte** arrive en **Th12** et se divise en regard de **L4** ou du **disque inter-vertébral L4/L5** pour donner une **artère iliaque commune droite et une artère iliaque commune gauche**. Chaque artère iliaque donne une **artère iliaque externe et une artère iliaque interne** de chaque côté.

Les branches de l'aorte : on trouve 3 types de branches :

##### Les branches à destinée pariétale :

- les **4 artères lombaires** (lombales) de chaque côté qui vont passer entre faisceau profond et faisceau superficiel du **psaos**
- les **artères diaphragmatiques droite et gauche** qui naissent d'un tronc commun au niveau de **Th12**, ces artères longent la **face postérieure du diaphragme qu'elles irriguent**
- **l'artère sacrale médiane**

**POINT PATHO** : en cas de rupture d'anévrisme de l'aorte (dilatation de l'aorte), il faut faire un clampage de l'aorte et il faut changer l'aorte via une prothèse, et on est obligés de lier les artères lombaires qui saignent par l'intérieur



### Les branches viscérales/digestives :

- le **Tronc coeliaque** qui naît en **Th12** (en dessous de l'origine des artères diaphragmatiques) et qui va donner 3 branches : **l'artère gastrique gauche**; **l'artère splénique** et **l'artère hépatique commune**
- **L'artère mésentérique supérieure** qui naît en **L1**, elle vascularise tout l'intestin grêle et de la partie droite du colon
- **L'artère mésentérique inférieure** qui naît en regard du **disque L2/L3**, destinée au colon gauche et au rectum, elle donne moins de branches que l'AMS

### Les branches uro-génitales :

- les **artères rénales** qui naissent en regard de **L1** au niveau des **bords latéraux de l'aorte**

On trouve une artère rénale droite et une artère rénale gauche qui vont irriguer le rein droit et le rein gauche.

- Les **artères génitales droite et gauche** en regard de **L2**, qui irriguent les organes génitaux

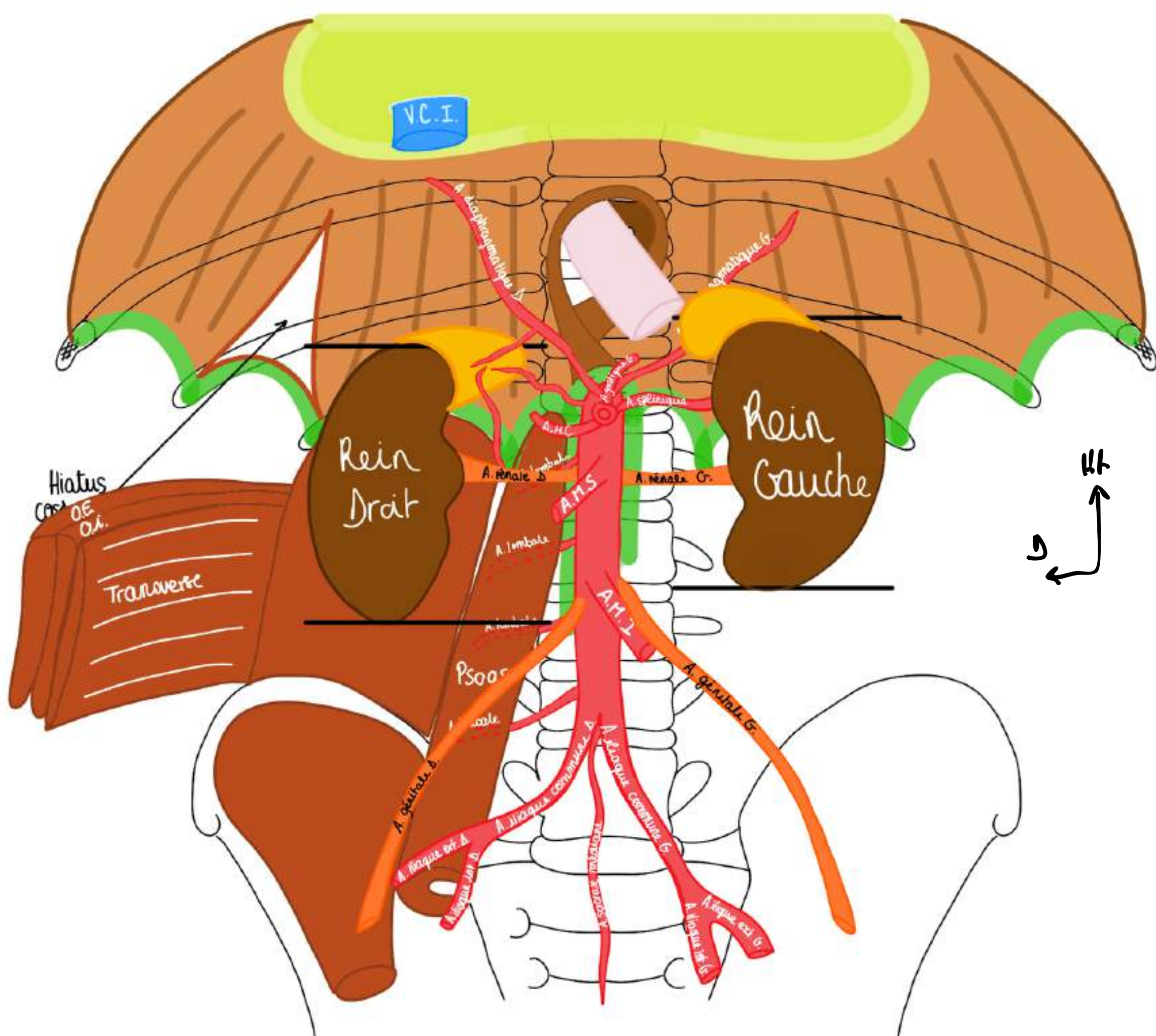
Cela donne **l'artère ovarique chez la femme et génitale chez l'homme**.

*Les artères génitales viennent de l'aorte lombaire car embryologiquement la gonade naît dans la région lombaire et migre ensuite. Chez la femme elle s'arrête dans la cavité pelvienne, chez l'homme la gonade descend, sort à la naissance par le canal inguinal et descend dans les bourses.*

- Les **artères destinées à la glande surrénale** (qui n'est PAS une glande génitale mais une glande endocrine)

La glande surrénale droite est vascularisée par des artères qui viennent de 3 sources au niveau de la région coeliaque :

- des petites artères qui viennent de **l'aorte**
- des petites artères qui viennent des **artères diaphragmatiques**
- des petites artères qui viennent de **l'artère rénale**



Appartée sur le rein :

Le rein a la forme d'un **haricot**.

Le rein mesure **3,5 vertèbres de hauteur**, son grand axe est dirigé **obliquement de haut en bas et de dedans en dehors**.

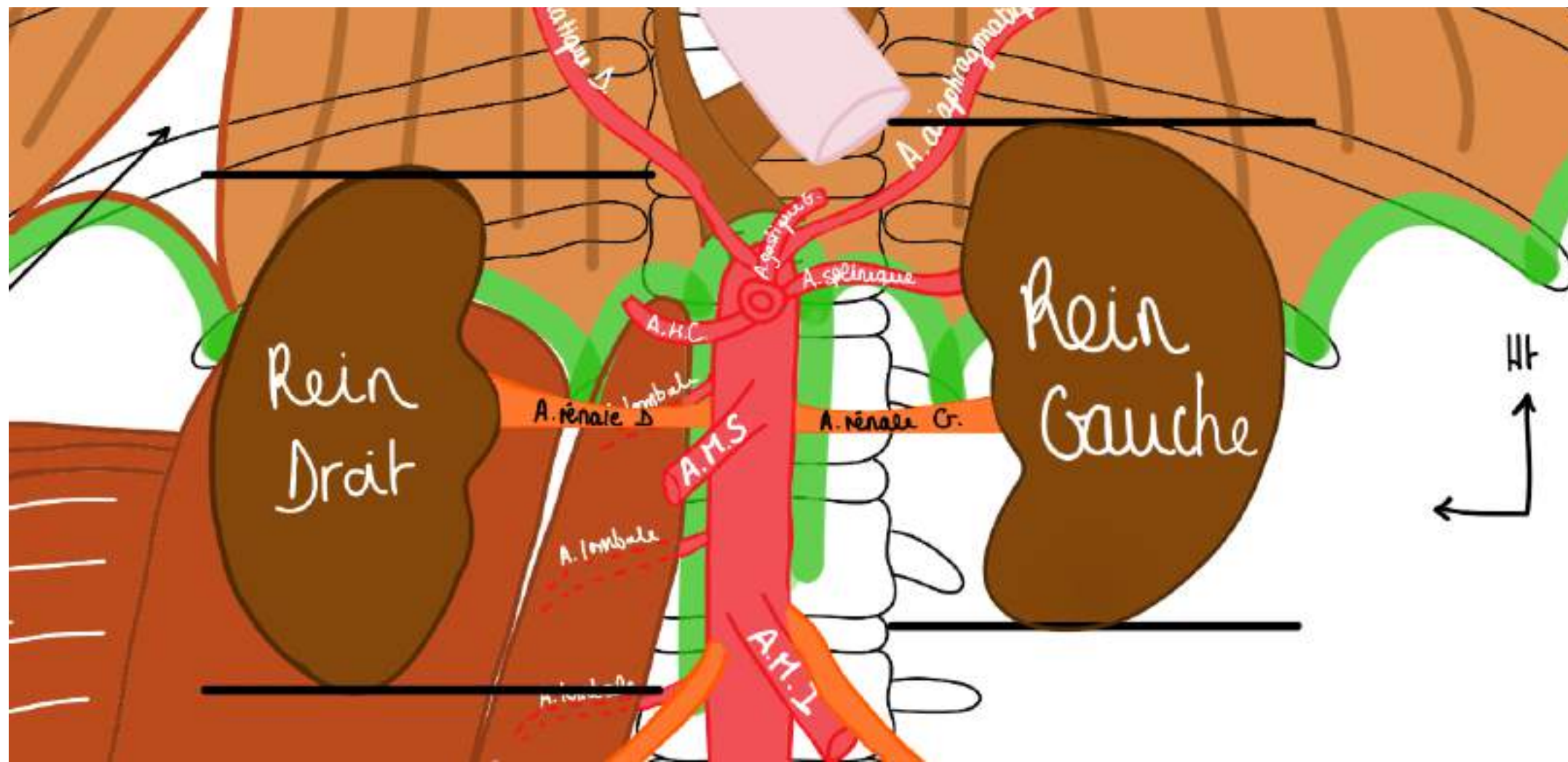
Le rein présente un **bord externe convexe** et un **bord interne concave**.

C'est au niveau du **bord interne (bord hilare)** que se trouve le **hile rénal**.

**L'artère rénale** est **l'élément le plus postérieur du hile rénal**, et se divise dans le hile.

Il y a une **asymétrie** au niveau des reins : le rein droit est situé une demi-vertèbre plus bas que le rein gauche en raison de la présence du foie à droite. Une demi-vertèbre plus haut à gauche, on trouve le rein gauche.

- le **pôle supérieur du rein DROIT** se projette en regard du disque **Th11/Th12**, le **pôle supérieur du rein GAUCHE** en regard de la **moitié du corps de Th11**
- **l'artère rénale gauche** monte un peu plus haut qu'à droite



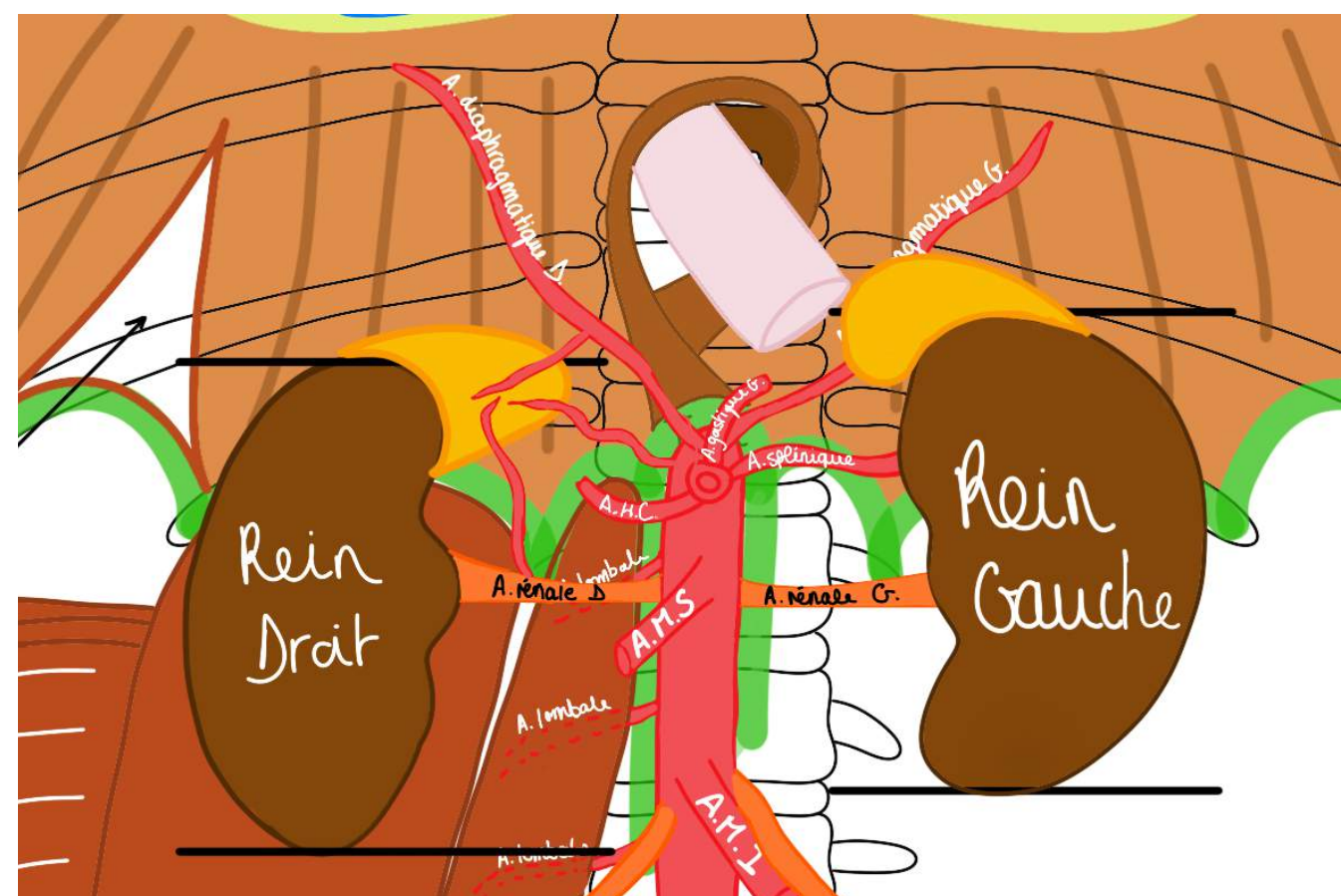
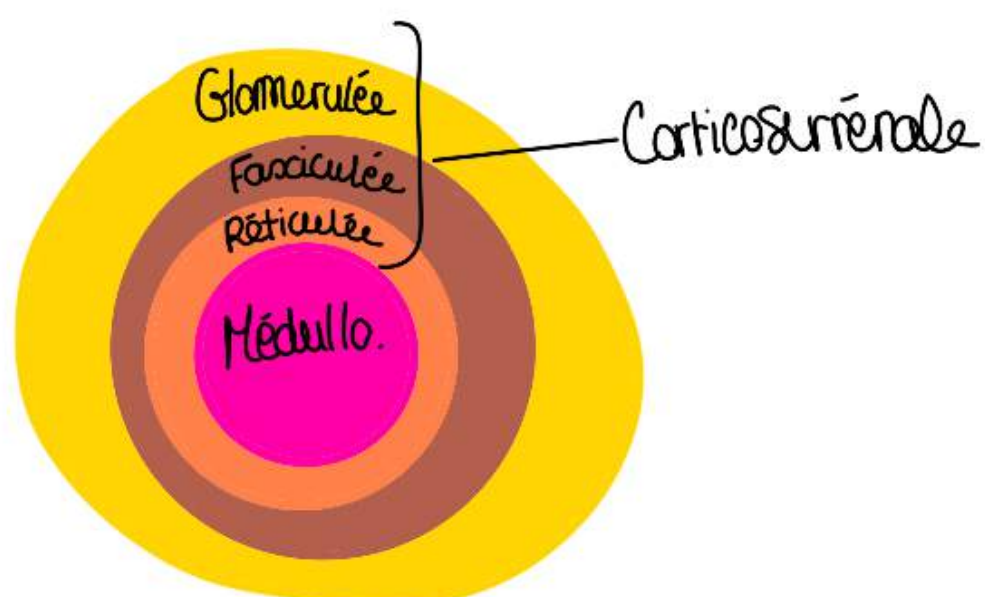
Appartée sur la glande surrénale (ou supra-rénale) :

- Elle n'est PAS une glande génitale mais une **glande endocrine**
- Couleur : **jaune chamois**
- la **glande surrénale droite** qui a la forme d'un **triangle** et qui couvre le pôle supérieur du rein droit (forme d'un **bonnet phrygien**)
- la **glande surrénale gauche** a la forme d'une goutte d'eau à **grosse extrémité inférieure et à pointe supérieure**, on dit aussi qu'elle a la forme d'une **virgule**, elle recouvre le pôle supérieur du rein gauche

On distingue 2 parties à la glande surrénale :

- une **partie périphérique corticale = corticosurrénale** : elle a 3 couches de l'extérieur vers l'intérieur : **glomérulée**; **fasciculée**; **réticulée** : sécrétion des glucocorticoïdes (cortisol), d'aldostérone et hormones androgènes (hormones androgéniques sexuelles masculines)
- une **partie centrale médullaire = médulosurrénale** : elle sécrète les amines précises c'est à dire **l'adrénaline** et la **noradrénaline**

+retenir les 4 types d'hormones et qui sécrète quoi+



**Le tutorat est gratuit. Toute vente ou reproduction est interdite.**

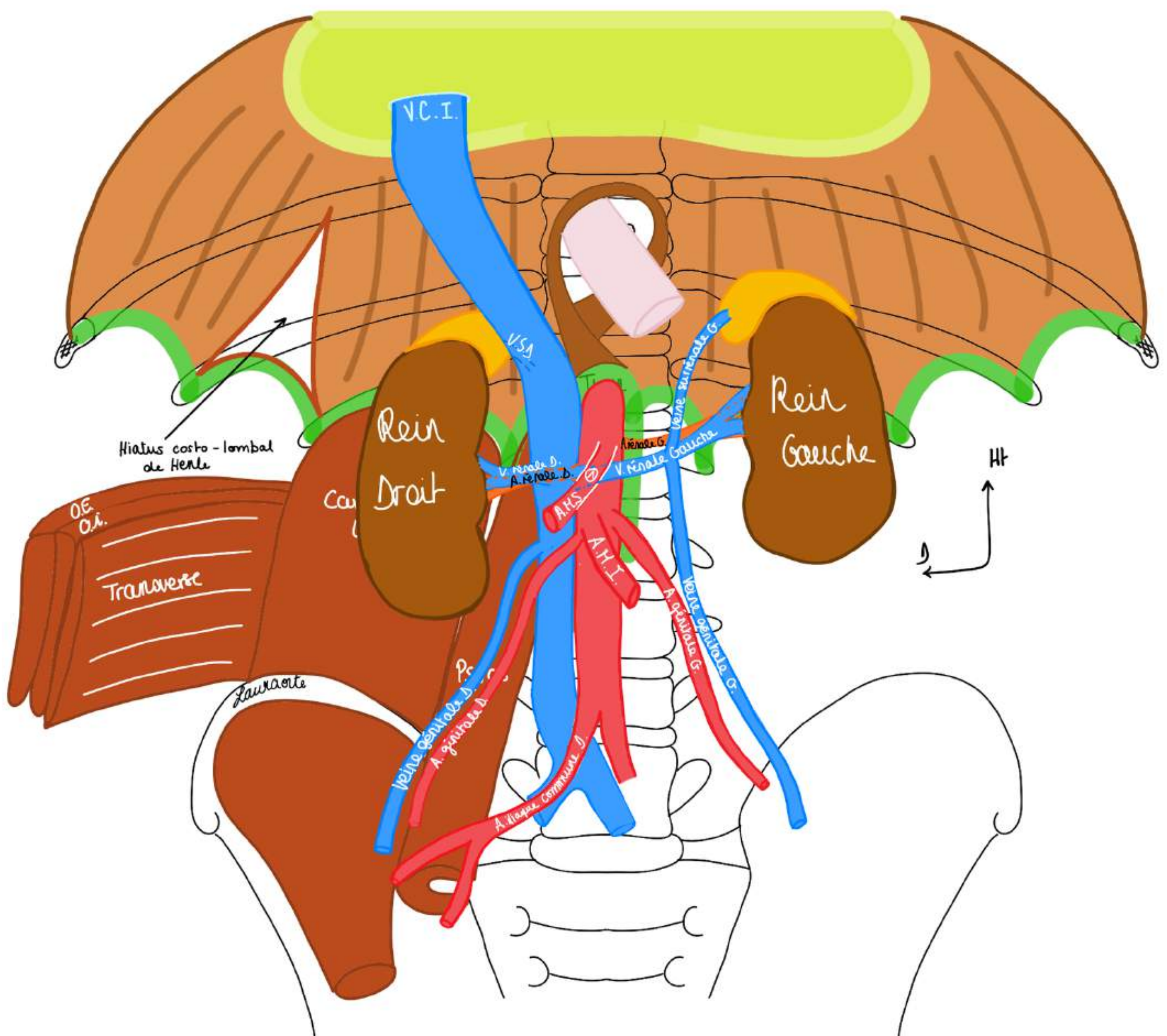
## 2) Système veineux rétro-péritonéal ou système cave

Il se constitue dans un plan situé en **arrière** du plan artériel : les **veines iliaques communes gauche et droite** se réunissent en **arrière** de la **bifurcation artérielle**. De ce fait les plaies de la veine cave au niveau de la convergence ilio-cave sont très difficiles à opérer car masquées par le plan artériel. On peut mourir d'une plaie de cette veine cave en arrière de l'aorte.

La **veine cave** se constitue donc au niveau de la convergence ilio-cave dans un plan plus **postérieur** et plus au **dessus** de la bifurcation artérielle.

Une fois constituée la veine cave se trouve sur le **flanc droit de l'aorte**. Elle monte pour s'éloigner de l'aorte, rejoindre le **diaphragme** puis les **cavités droites du cœur via la VCI**.

- La **veine cave** passe en avant de **l'artère rénale droite** et masque le **sommet de la glande surrénale droite**
- En général **l'artère génitale droite** passe en avant de la **veine cave inférieure**



La **veine cave** reçoit :

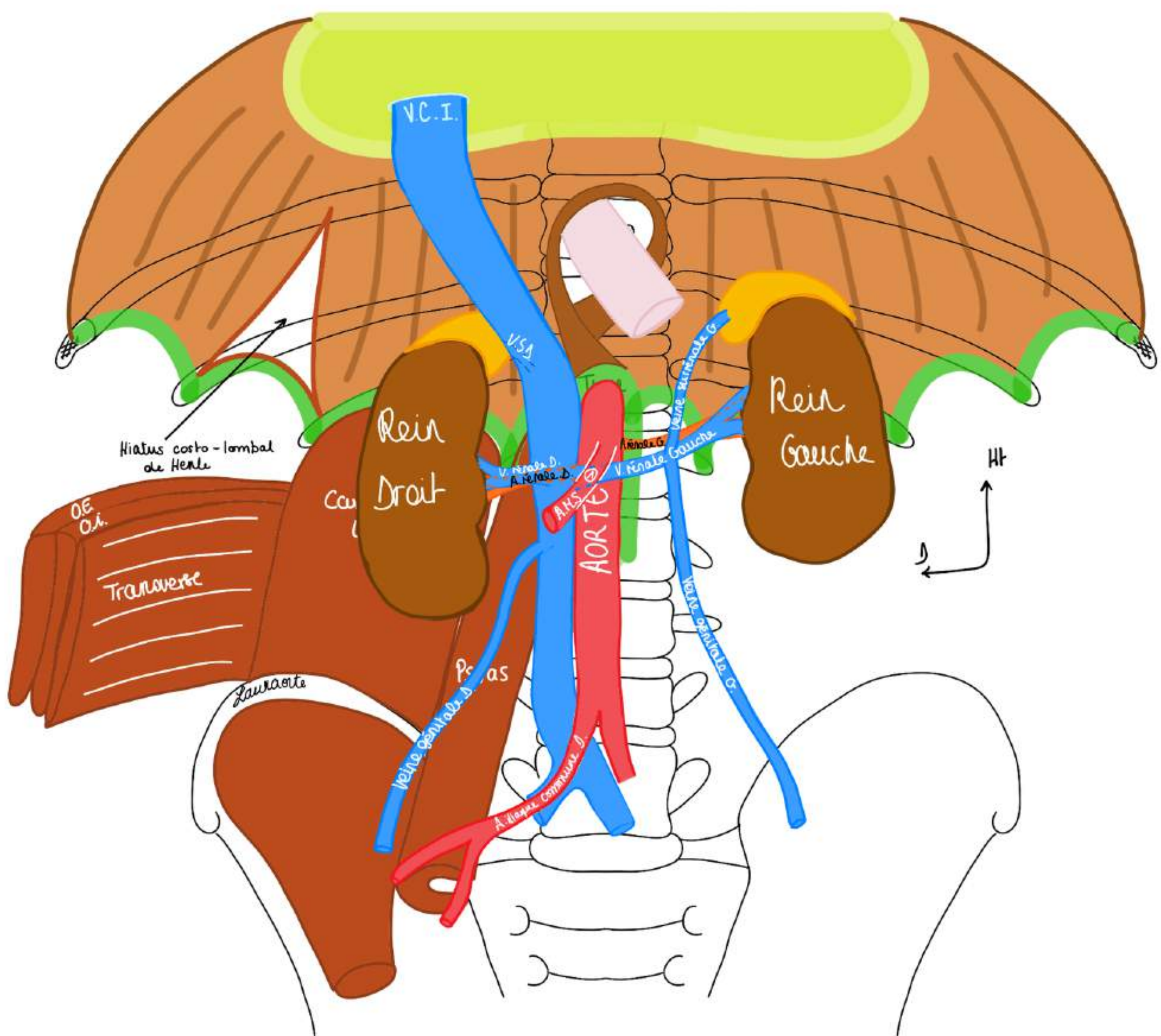
- Les **veines lombaires** venant de la fosse lombaire à sa face postérieure, les **4 veines lombaires**
- Les **veines rénales** qui se trouvent dans un plan plus **antérieur** que les **artères rénales**

+++Particularité **veine rénale gauche** : elle passe dans une **pince vasculaire** : formée par **l'aorte** et **l'AMS** = **pince pésentérico-aortique (1)**.+++

+ Comme la veine cave est déportée vers la **droite**, la **veine rénale droite est plus courte que la veine rénale gauche** +

- La **veine surrénale droite (V.S.D.)** se jette directement dans la **veine cave** à sa **face postérieure**
- TANDIS QUE, ATTENTION : La **veine surrénale gauche** se jette dans la **veine rénale gauche** en regard du **bord gauche de l'aorte**
- La **veine génitale droite** se jette directement dans la **veine cave**
- TANDIS QUE, ATTENTION : La **veine génitale gauche** (qui forme un pédicule avec l'artère) se jette au bord inférieur de la **veine rénale gauche**

*Il insiste beaucoup sur cette asymétrie veineuse droite/gauche.*



**POINT PATHO** : lorsqu'on opère par voie rétro-péritonéale, ce que l'on voit en premier pour enlever le rein c'est la **veine rénale droite**, une fois qu'on a lié la veine rénale on peut contrôler l'artère rénale

**POINT PATHO** : maladie du casse-noisette ou Nutcracker syndrom :

- Pince de la **veine rénale gauche** par **l'artère mésentérique** qui appuie dessus et **empêche le retour veineux**. Et si le retour veineux est empêché, chez la femme cela donne une **douleur pelvienne de stase veineuse en fin de journée (femme jeune)**
- Cette maladie donne également des **varices pelviennes (hyperpression des veines pelviennes)** liée à ce pincement mécanique de **l'AMS** qui comprime trop la **veine rénale gauche** et comme à gauche la veine génitale se jette directement dans la veine rénale gauche, le sang veineux se drainant habituellement par la veine rénale gauche stagne — varices pelviennes — douleurs. Cette patho se traite par la mise en place d'un **stent pour couvrir la veine rénale gauche**

**POINT PATHO** : on peut diagnostiquer un cancer du testicule avec une embolie pulmonaire

**tut info** : On a aussi des vaisseaux lymphatiques qui sont interrompus par des noeuds lymphatiques

- le cancer des testicules est réputé **lymphophile**, il touche souvent les **hommes jeunes**
- si on a un cancer du testicule qui se développe, il est souvent asymptomatique et honteux
- il se propage par voie **lymphatique** le long des pédicules génitaux et peut donner des **métastases lymphatiques** qui peuvent **comprimer la veine cave**
- ça arrive qu'une compression de la veine cave par un ganglion métastatique d'un cancer du testicule donne une **embolie pulmonaire** car ça comprime, ça **stagne**, le caillot se fait dans la **VCI**, ça part dans les **poumons** via le *coeur droit* ça donne une EP (embolie pulmonaire)
- **EP** chez un homme jeune = on regarde les **testicules** : c'est l'anatomie qui l'explique

*Attention : pour l'examen génital des parties intimes : bien se faire accompagner par une infirmière pour le cadre éthique et réglementaire, c'est très important.*

### 3) Système veineux azygos

Il dessine la partie droite du cœur, les veines cave supérieure et inférieure... On voit aussi les 3 veines qui drainent le sang veineux gastrique, splénique, hépatique...

C'est un système parallèle au système cave constitué de **veines** qui naissent de la réunion de **veines intercostales** (pariétales).

On a **12 veines intercostales droites** qui se réunissent pour donner une veine qui longe la paroi : la **veine grande azygos**. La **veine grande azygos** effectue une crosse/arc en regard de **Th4** qui rejoint la face postérieure de la **veine cave supérieure**. Les 4 premières veines intercostales font un tronc commun et les autres se jettent directement dans la grande veine azygos. La grande veine azygos a 2 racines : une qui vient de la face postérieure de la veine cave inférieure (1) et une qui vient des veines lombaires (2).

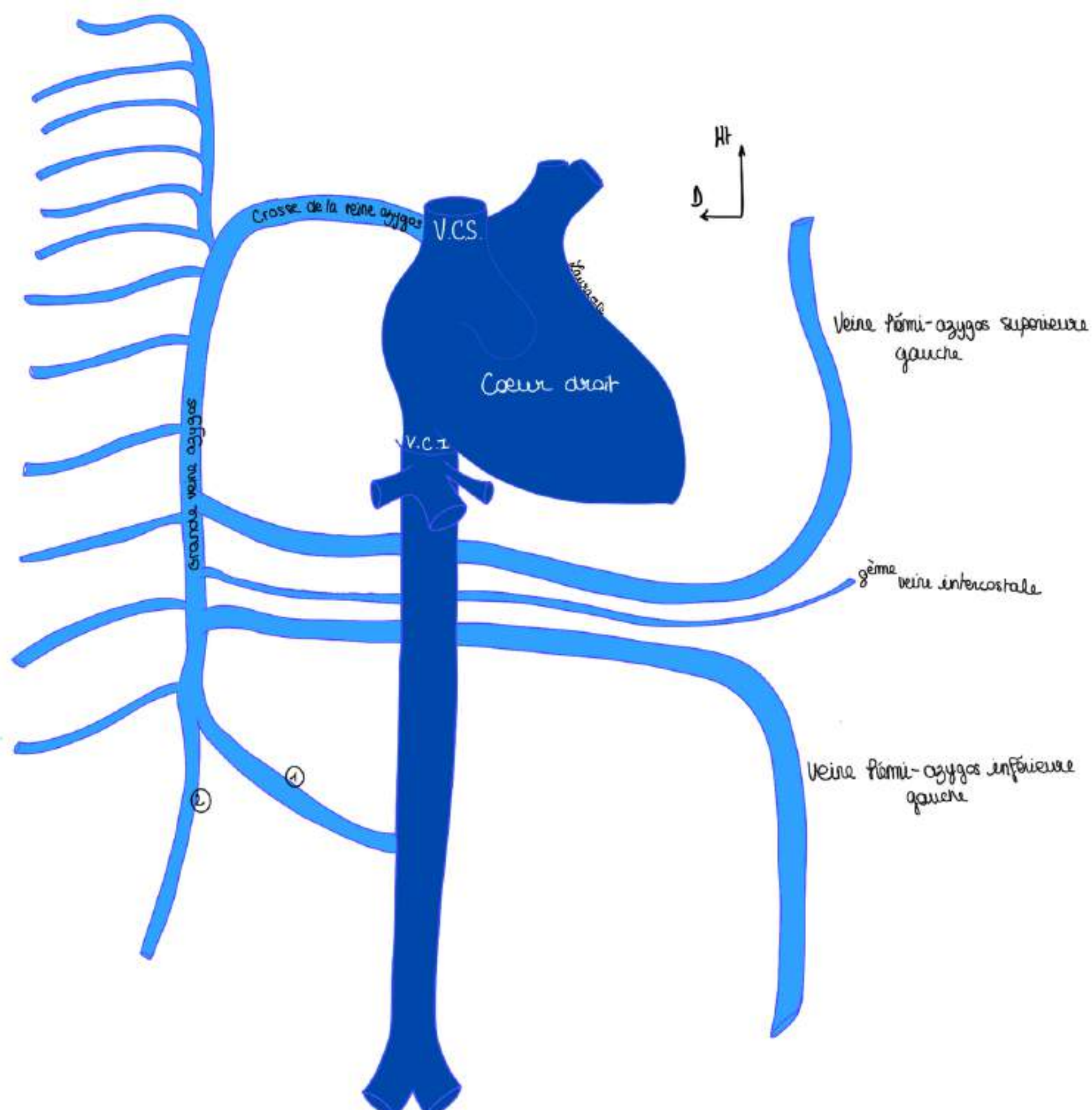
Le système azygos du côté droit est **asymétrique** par rapport au système azygos du côté gauche.

Du côté **gauche** on a une **veine hémio-azygos supérieure gauche** et une **veine hémio-azygos inférieure gauche** (veines pariétales venant de la réunion des intercostales gauche qui longent la paroi et drainent le sang veineux des muscles de la paroi). Ces deux veines hémio-azygos se déportent vers la droite pour se jeter dans la grande veine azygos.

La **8ème veine intercostale gauche** est souvent à part et se jette donc directement dans la grande veine azygos.

**POINT PATHO** : rôle du système veineux azygos :

En cas d'obstruction du système cave : ex : caillot qui thrombose la veine cave chez quelqu'un d'allité qui a migré depuis les veines des mb inférieurs, le sang veineux de la partie inférieure du corps va quand même pouvoir se drainer par le système azygos (**système de secours en cas de thrombose du système cave**)



## II. La région gastrique

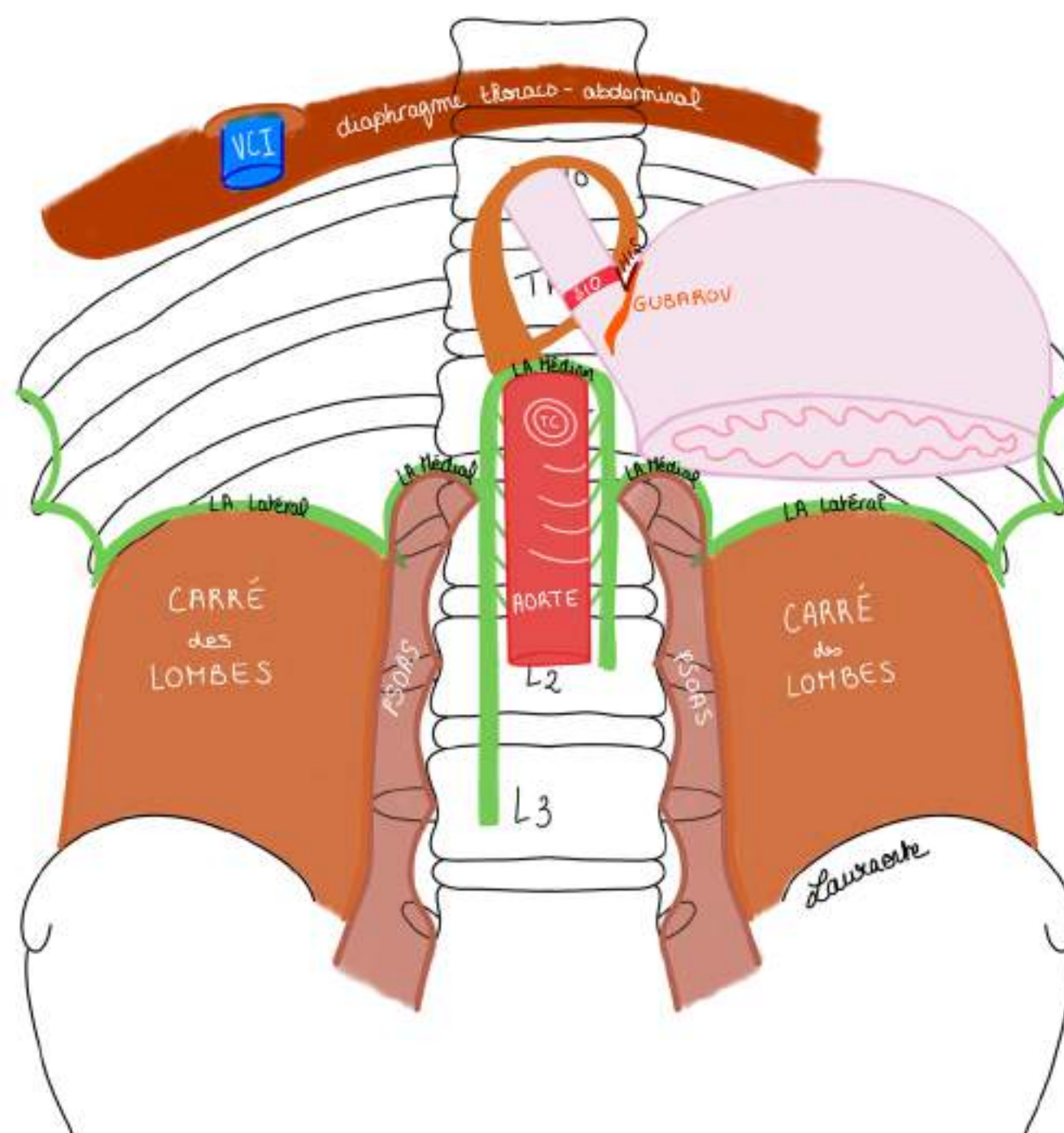
### 1) La jonction oeso-gastrique

C'est la région de jonction entre l'**œsophage thoracique** qui devient abdominal (après avoir franchi le **DTA**), et l'estomac. Au niveau de cette jonction, il existe un système extrêmement important qui va permettre la **continence de l'acidité gastrique (continence cardiale)** et évite sa remontée (forte acidité dans l'estomac, pH très bas). Cet acide a tendance à remonter car les pression intra-abdominale sont très positives, alors que les pressions intra-thoraciques à l'inspiration sont négatives.

La muqueuse de l'œsophage est **épidermoïde**, elle fait suite à la **muqueuse buccale**, en endoscopie elle a un aspect plutôt **blanchâtre** TANDIS QUE la muqueuse gastrique est **glandulaire** et d'aspect beaucoup plus **rose**. Ce changement se voit par le biais d'une **ligne en zigzag : la ligne Z**.

**SCHÉMA : ensemble de la région oeso-gastrique ou on voit le cadre osseux, les éléments musculaires et digestifs :**

- On représente que la portion du diaphragme thoraco-abdominal (DTA) traversé par l'**œsophage** pour expliquer les **systèmes conçus pour faire en sorte que l'acidité reste dans l'estomac**
- Le **hiatus oesophagien du DTA** se projette en regard de **Th10** : à cet endroit l'**œsophage thoracique devient abdominal (œsophage abdominal mesurant 3cm)**



Il y a **5 facteurs** pour maintenir le contenu acide dans l'estomac :

**1er facteur** : angle entre le **bord gauche de l'œsophage abdominal** et le **bord droit de la grosse tubérosité gastrique**. C'est l'**angle de His ou incisure cardiale**, il permet un effet clapet très important. Lorsque l'on mange et qu'on absorbe des aliments, l'estomac va se gonfler par augmentation de la pression et cet angle va pouvoir comprimer le bord gauche de l'œsophage et éviter que l'acidité remonte.

**2ème facteur** : il y a une petite valve muqueuse qu'on appelle le **plis cardial** qui se prolonge et va faire **clapet**. C'est le **plis cardial ou valvule de Gubarov** (valvule **muqueuse** qui complète l'action de l'angle de His et permet un effet clapet supplémentaire).

**Le tutorat est gratuit. Toute vente ou reproduction est interdite.**

**3ème facteur** : l'existence du **sphincter inférieur de l'œsophage (SIO)** (**NON palpable à la différence du pylôre qui est palpable**), il s'agit de **fibres musculaires circulaires** qu'on ne voit pas macroscopiquement.

Il y a une **augmentation de la pression** en raison de la présence de ces fibres (pression mesurable par manométrie œsophagienne). La pression sur la partie basse de l'œsophage est plus élevée que sur tout le reste de l'œsophage et de l'estomac, ce qui permet d'accentuer la continence. La pression des fibres augmente **sans** épaissement anatomique (c'est pour ça qu'il n'est pas palpable)

**4ème facteur** : **3ème couche oblique de musculature** (Cravate d'Helvetius)

On a 2 couches musculaires sur le tube digestif (TD) SAUF au niveau de l'estomac où on en a 3 :

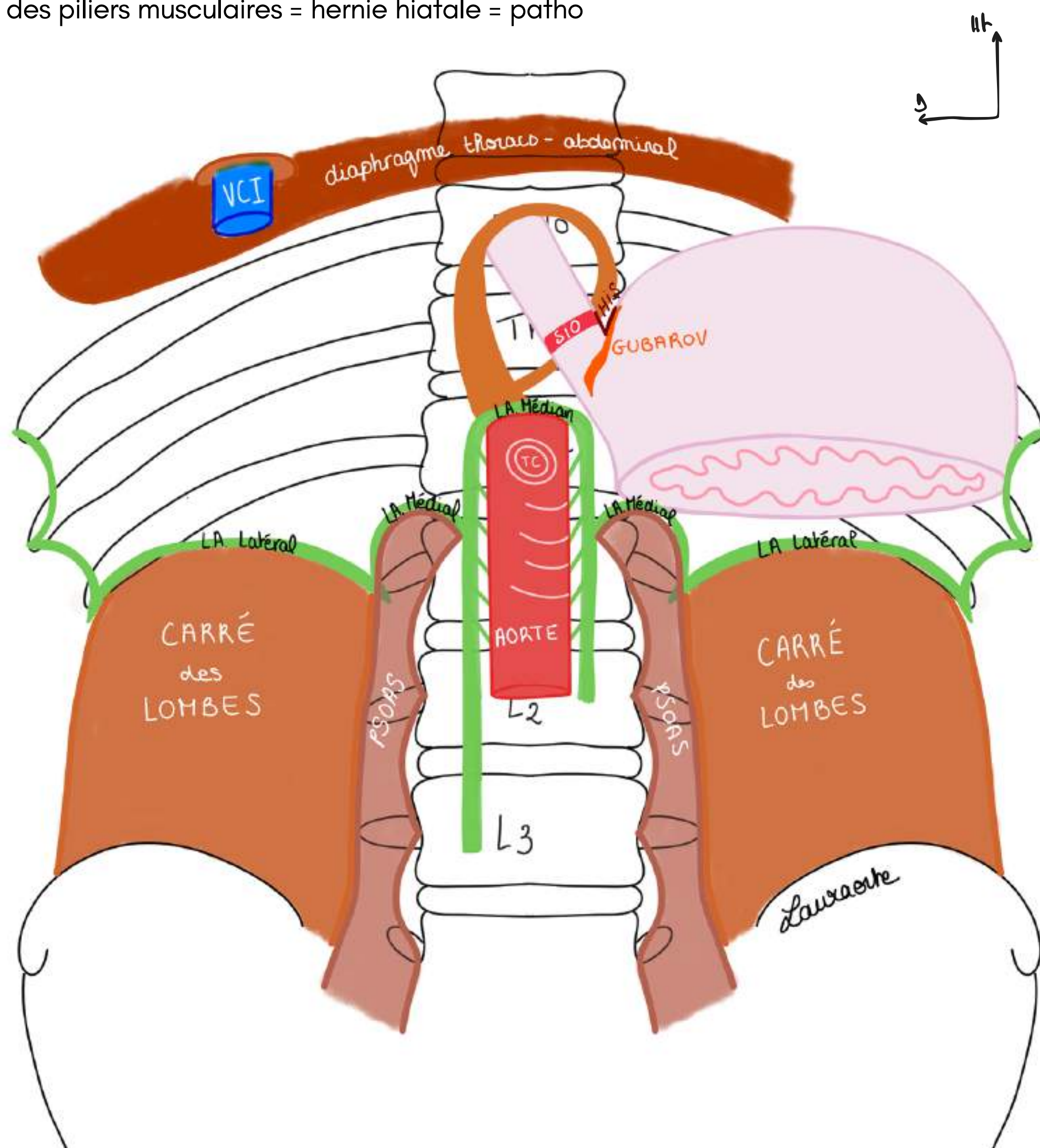
la couche circulaire intermédiaire + longitudinale externe + **OBLIQUE interne (rajoutée au niveau de l'estomac)**

Cette 3ème couche permet de **maintenir l'anatomie du cardia en place**.

**5ème facteur** : la **position intra-abdominale de la jonction oeso-gastrique permise par les piliers musculaires du diaphragme qui forment une fronde** : les organes vont avoir tendance à remonter à travers le hiatus œsophagien car la pression dans l'abdomen est élevée (positive), alors que la pression dans le thorax est négative.

Quand on inspire on crée une dépression intra-thoracique donc on a sans arrêt une balance thoraco-abdominale entre des pressions positives sous-diaphragmatiques (abdomen) et des pressions négatives supra-diaphragmatiques (thorax). La position intra-abdominale de l'estomac est un facteur essentiel car elle permet de maintenir toute l'anatomie : cela permet donc de **compresser le segment intra-abdominal de l'œsophage**, un **effet de pincement qui vient renforcer l'effet du SIO**, de même que le **DTA (piliers musculaires)** en se contractant, comprime aussi la jonction et augmente donc la pression.

ex : si écartement des piliers musculaires = hernie hiatale = patho



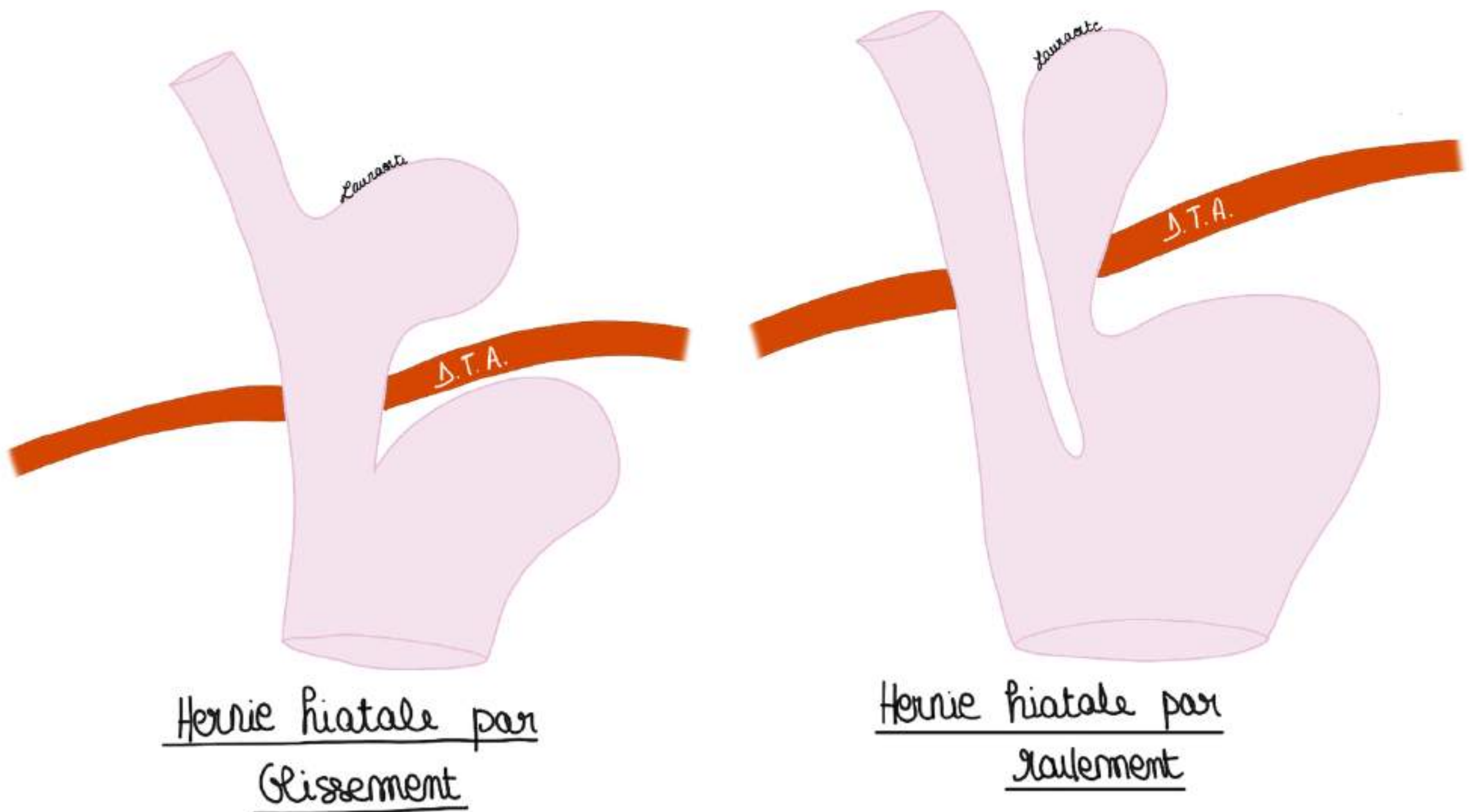
**Le tutorat est gratuit. Toute vente ou reproduction est interdite.**

**POINT PATHO :**

**HERNIE HIATALE** : patho fréquente (touche 30% des gens). Une faiblesse du hiatus œsophagien provoque la remontée d'une partie de l'œsophage/estomac : c'est une **hernie hiatale**. Dans ce cas, tous les facteurs anatomiques que l'on a décrit sont modifiés : en cas d'hernie hiatale **l'angle de His** disparaît, la **valvule de Gubarov** ne joue plus son rôle, les pressions sont négatives dans l'estomac, et donc on a une inondation acide de l'œsophage = **reflux gastro-œsopagien (RGO)**.

On a 2 types de hernie hiatale :

- **hernie hiatale par glissement** : glissement de la grosse tubérosité gastrique ET de la jonction oesogastrique
- **hernie hiatale par roulement** : le cardia (jonction œsophage-estomac) est bien en place MAIS la grosse tubérosité est passée à travers le hiatus



**REFLUX GASTRO-OESOPHAGIEN (RGO)** = remontée anormale de l'acidité gastrique vers l'oesophage. La région du cardia a une conception très particulière et lorsqu'il y a une altération de cette anatomie, on a une remontée permanente de l'acidité qui est très désagréable.

Il n'y a pas de grande quantité d'acidité dans l'oesophage physiologiquement.

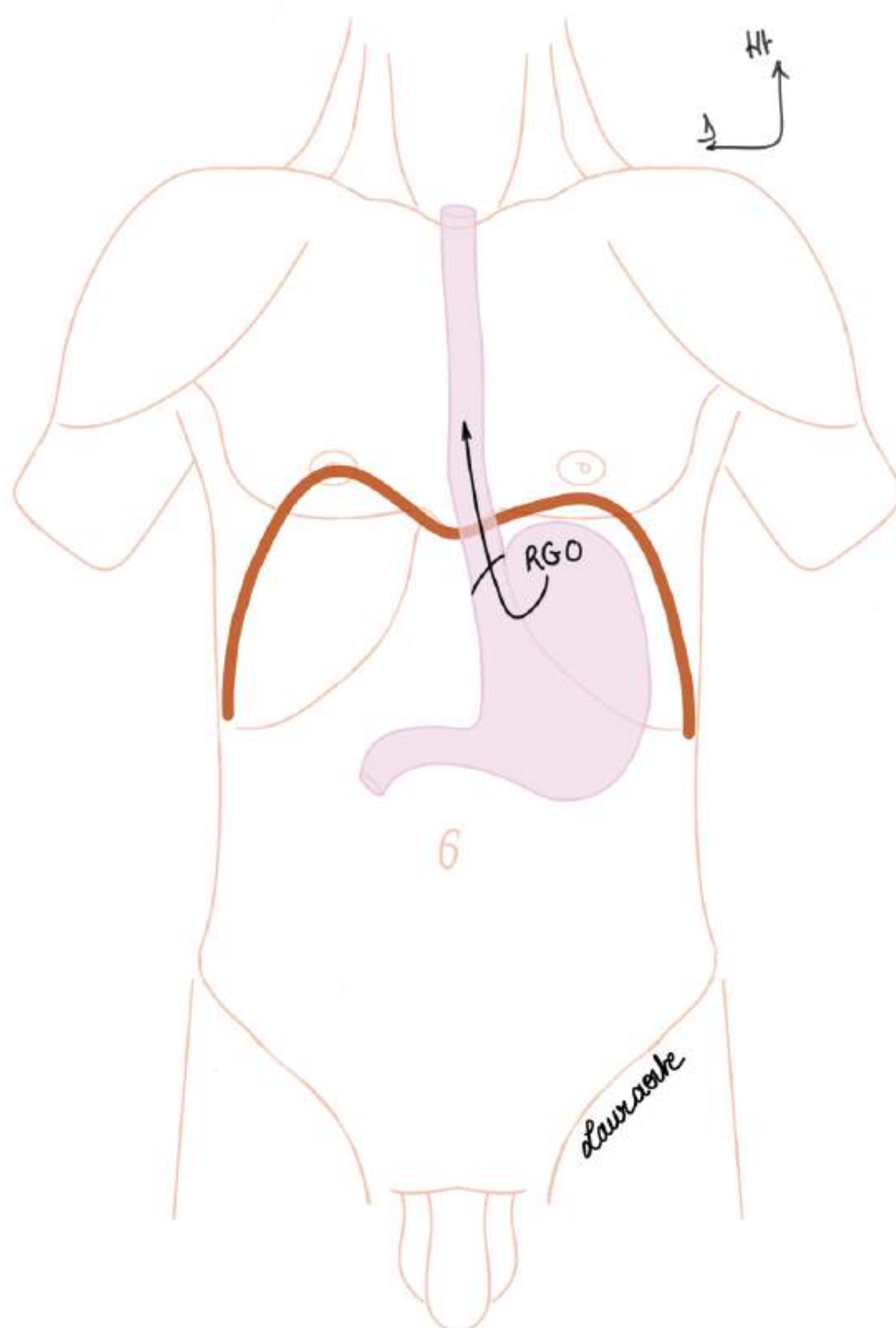
Si il y a une trop grande quantité d'acide qui remonte dans l'oesophage, cela peut entraîner une inflammation de l'oesophage (=oesophagite) et même une transformation de la muqueuse de l'oesophage normalement épidermoïde en muqueuse gastrique glandulaire car à force, elle s'adapte à l'acidité (=l'**endo-brachy-oesophage** = oesophage court à l'intérieur = muqueuse oesophagienne plus courte **car transformation de la muqueuse de l'oesophage en muqueuse gastrique**).

En histologie cette transformation est appelée **métaplasie** (=trnsformation de nature histologique). Cette métaplasie peut entraîner un **cancer**, c'est une lésion pré-cancéreuse.

**Traitement RGO** = repositionner la jonction oeso-gastrique (cardia) dans l'abdomen, recréer la plicature avec des artifices chirurgicaux (opération de nielsen et roseti), recréer le plis cardinal et l'angle de his, refixer les choses dans l'abdomen.

Petite nuance : Il y un certain degré de reflux physiologie d'acide gastrique, tout le monde a des acidités après un repas, mais lorsque le reflux est trop important, il modifie l'anatomie il va falloir faire des explorations pour voir si il y a pas un danger pour le patient.

TUT'RAJOUT :



## II. La région gastrique

### 2) L'estomac

Le trajet des aliments est :

**Bouche** (mâchés) → Deglutis dans le pharynx → Propulsés dans l'**oesophage thoracique** (qui fait 40cm et est un tube comme un tuyau d'arrosage) → Arrivée dans l'**oesophage abdominal** (qui fait 3cm) → Estomac

On a **3 portions d'oesophage** : cervical, thoracique, abdominal.

L'oesophage est plutôt **oblique de haut en bas et de droite à gauche**.

L'**estomac** débute donc après l'oesophage abdominal et se termine au niveau du **pylôre** (jonction entre l'estomac et le duodénum).

- Le **pylôre** = **sphincter palpable** = épaissement de la **couche musculaire circulaire**, il constitue une **régulation** entre l'estomac et le duodénum.
- L'**estomac** a une forme très particulière : on lui décrit une **petite courbure** (bord D de l'estomac) et une **grande courbure** (= bord G de l'estomac). *Le long de la grande courbure on a la rate.*
- C'est une poche étalée dans un plan **frontal**.
- L'angle au niveau de la petite courbure se nomme angle de l'estomac ou **angulus gastrique** (angle entre la partie verticale et la partie horizontale). Il se projette en regard de **Th12**, en regard du **Tronc cœliaque** (cf la partie d'après sur la vascularisation).

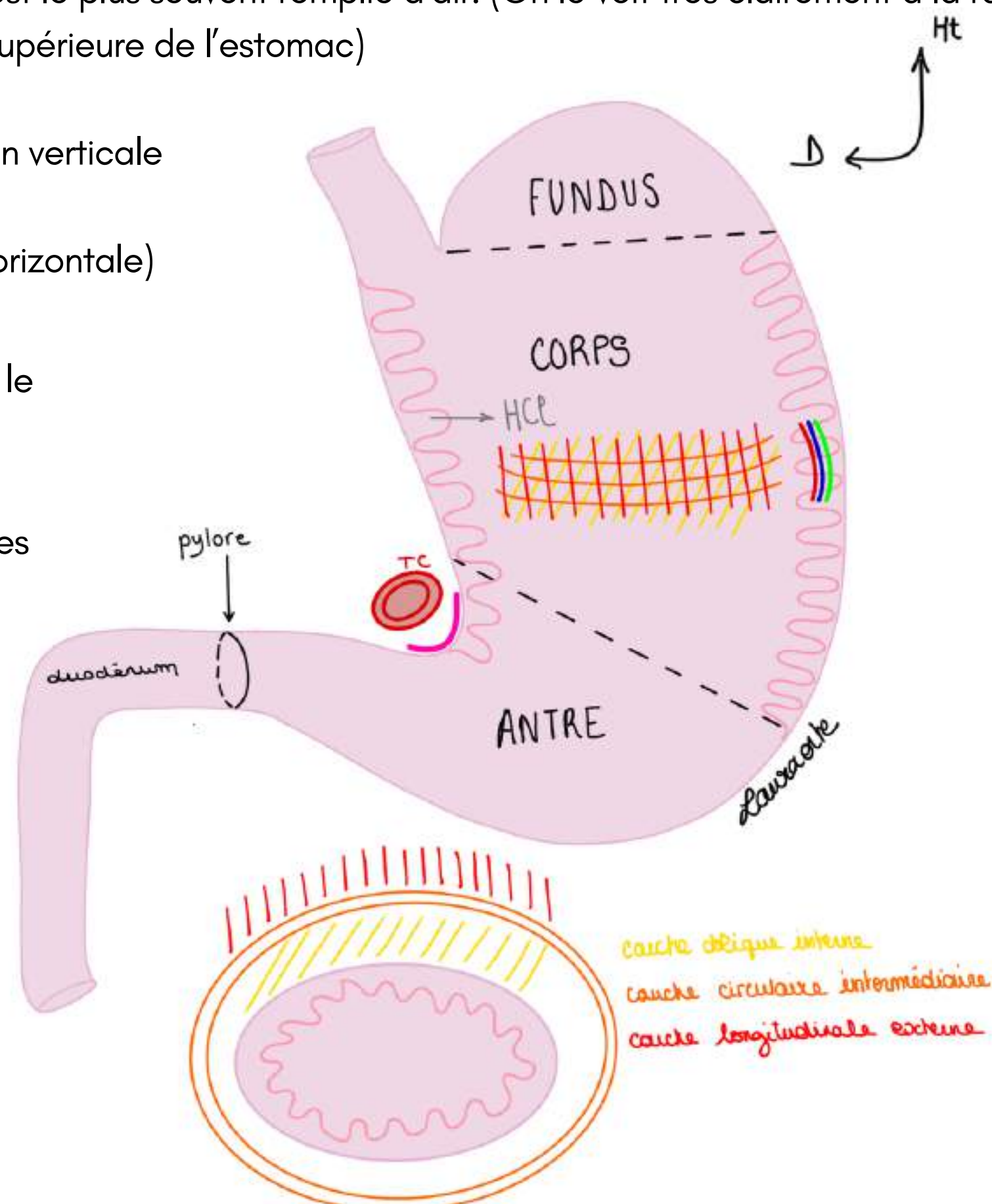
### Les 3 parties de l'estomac de haut en bas :

- le **fundus** (grosse tubérosité), le fond de l'estomac appelée également poche à air gastrique qui est la partie supérieure de l'estomac qui est le plus souvent remplie d'air. (On le voit très clairement à la radio, on identifie une bulle au niveau de la partie supérieure de l'estomac)

- le **corps gastrique**, la portion verticale

- l'**antre gastrique** (portion horizontale)

**TUT'RAJOUT** : la première digestion alimentaire transforme le bol en **CHYME** et la chyme gastrique est transformée en **CHYLE** intestinale une fois que les sécrétions pancréatiques et biliaires s'y sont mélangées



**Le tutorat est gratuit. Toute vente ou reproduction est interdite.**

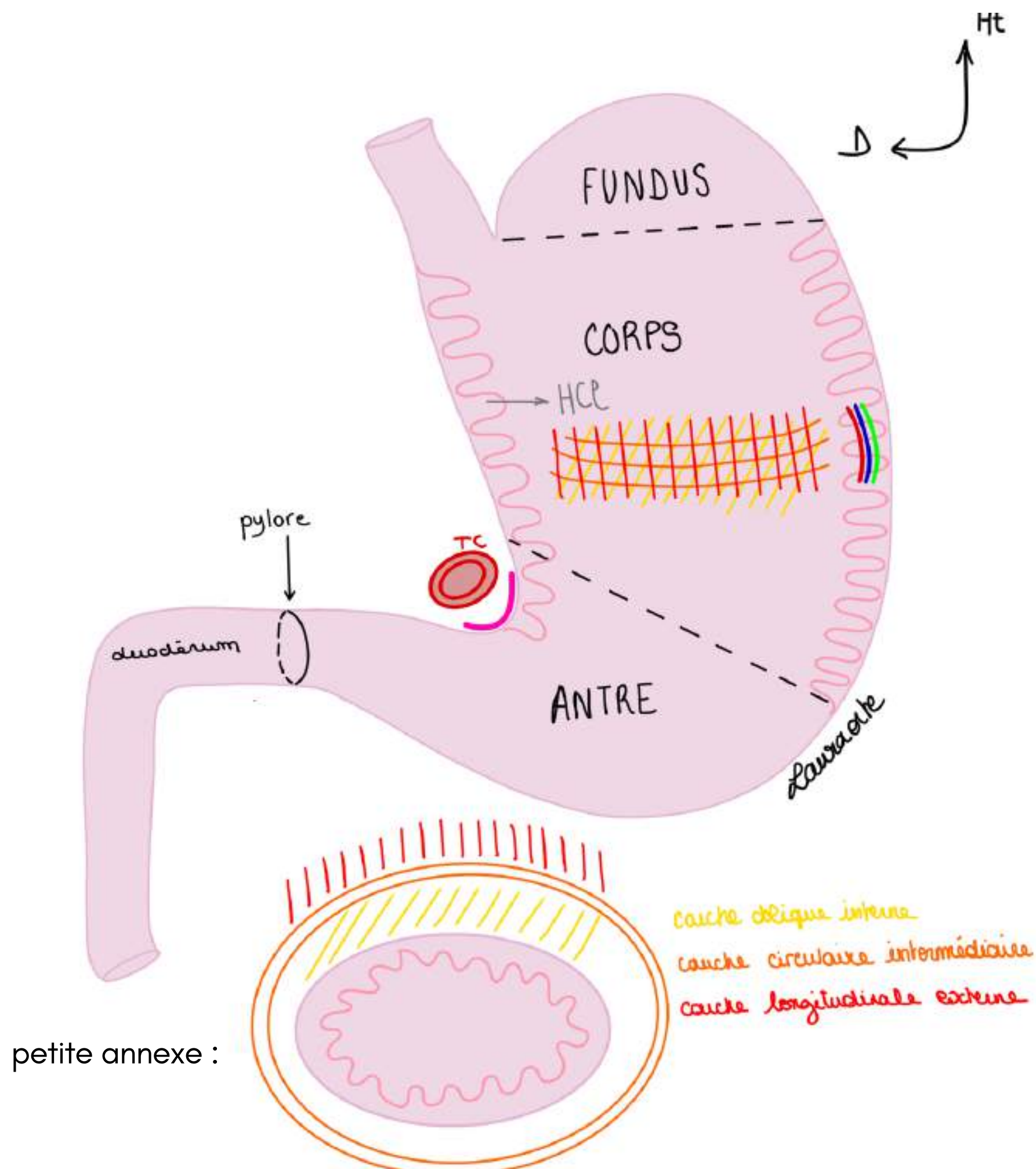
**Rôle de l'estomac :** première digestion chimique par sécrétion intense d'acide chlorhydrique par les cellules gastriques. On a un pH très acide dans l'estomac donc les aliments vont directement être attaqués par cet acide dès leur arrivée dans l'estomac.

**Structure de l'estomac :** de l'intérieur vers l'extérieur l'estomac comporte plusieurs couches :

- La **muqueuse de l'estomac** qui est extrêmement **plissée** et **épaisse**. Il y a les gros plis gastriques. La structure de l'estomac est tel que la muqueuse sécrète l'acide chlorhydrique et est très résistante à l'acidité et qui va accueillir le bol alimentaire.
- La couche **sous-muqueuse**, dans laquelle on a les **vaisseaux** qui se distribuent à l'estomac (**artères**, **veines** et **lymphatiques**). La couche sous muqueuse est **extrêmement vascularisée**. L'estomac est d'ailleurs un des organes les plus vascularisés du corps humain puisqu'il faut qu'il soit capable de sécréter l'acide chlorhydrique et qu'il puisse se contracter.
- La **muscleuse** (=couche des muscles lisses qui va permettre la contraction de l'estomac pour la propulsion du bol alimentaire vers le duodénum). Sur l'estomac il n'y a non pas comme sur tout le tube digestif que 2 couches musculaires mais **3 couches musculaires : couche oblique interne, couche circulaire intermédiaire et couche longitudinale externe**. **ATTENTION LISEZ BIEN LES COUCHES LA VERSION A CHANGÉ !!!!!!!**
- La **couche oblique INTERNE** existe qu'au niveau de l'estomac et est composée de fibres obliques, elle va encore plus muscler cet estomac et va permettre la contraction du bol alimentaire et la propulsion du bol alimentaire vers le duodénum. L'estomac est un organe avec une muqueuse très solide et plissée qui sécrète l'acide chlorhydrique et qui se contracte grâce à ses **3 couches musculaires** qui permettent de faire avancer le bol alimentaire.

TUT'RAJOUT : au niveau de l'oesophage on a une couche interne circulaire et une longitudinale externe comme sur tout le reste du TD

A noter : je vous ai fait une petite annexe en dessous de l'estomac pour vous aider à visualiser les couches, cela représente une coupe transversale de l'estomac



**Le tutorat est gratuit. Toute vente ou reproduction est interdite.**

### 3) La vascularisation de l'estomac (extrêmement riche +++)

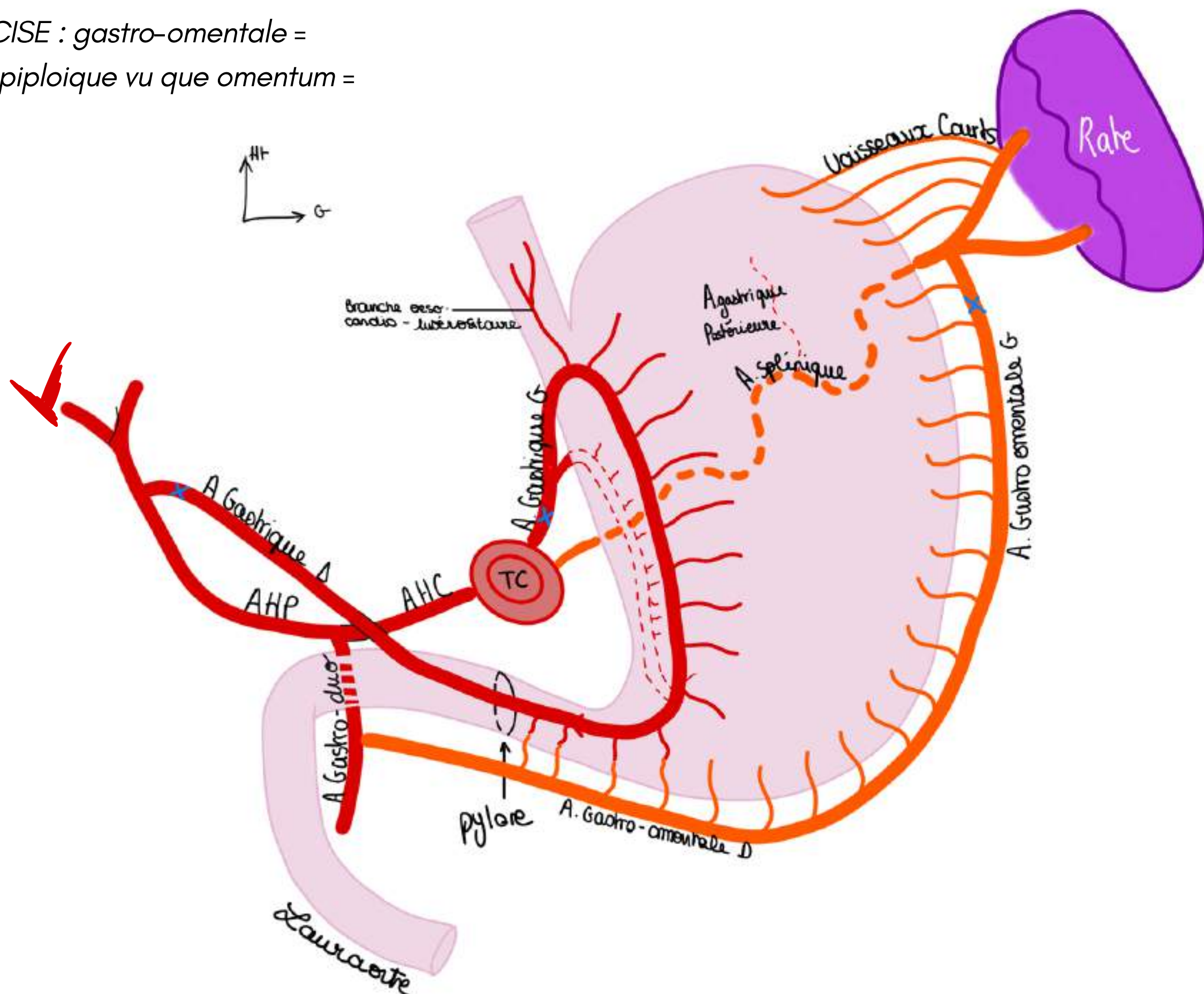
On distingue **4 pédicules artériels**

Au niveau de **l'angulus** arrive le **Tronc cœliaque (TC)** : première branche à destinée viscérale de **l'aorte abdominale**.

Le **TC** va présenter **3 branches principales** :

- **L'artère hépatique**, destinée au **foie** et se dispose en courbure (crosse, faux) en direction du foie. Cette artère hépatique se nomme **artère hépatique commune** d'abord et prend le nom **d'artère hépatique propre** après avoir donné **l'artère gastro-duodénale** (qui passe en arrière du duodénum et va venir irriguer le duodénum et le pancréas)
- **L'artère gastrique gauche** : (*anciennement coronaire stomachique*) elle vascularise la jonction oeso-gastrique et va donner 2 branches qui vont longer la petite courbure de l'estomac : une en avant, et une en arrière. Ces 2 branches vont s'anastomoser avec **l'artère gastrique droite (ou pylorique)** (branche de **l'artère hépatique propre AHP**) pour former le **cercle artériel de la petite courbure**. Ainsi est formé le cercle artériel de la petite courbure, il s'agit de l'union entre **l'artère gastrique gauche** (branche du TC) et **l'artère gastrique droite** (branche de l'AHP).
- **L'artère splénique** : très **sinueuse**++ elle passe en **arrière de l'estomac** et **longe le bord supérieur du pancréas** et cravate la queue du pancréas. Elle va participer à la constitution du **cercle artériel de la grande courbure**. Pour cela, elle va donner **l'artère gastro-omental gauche** qui va s'anastomoser à **l'artère gastro-omental droite**. Attention quand on enlève la rate on peut blesser le pancréas.
- **L'artère gastro-omental droite** (rameau de l'artère gastro-duodénale) va longer la grande courbure et va s'anastomoser avec **l'artère gastro-omental gauche**. Ainsi est constitué le **cercle artériel de la grande courbure** (gastro-omental droite + gastro-omental gauche) à opposer au **cercle de la petite courbure** (artère gastrique droite + gastrique gauche).

TUT'PRECISE : gastro-omental =  
gastro-épiploïque vu que omentum =  
épiploon







#### 4) Innervation de l'estomac

L'estomac est innervé par des nerfs pneumogastriques :

- le **nerf pneumogastrique droit (vague) (XD)** arrive sur deux ganglions nerveux : les **ganglions lunaires**, le **XD** est **postérieur** (situé derrière l'oesophage en raison de la rotation de l'estomac du plan sagittal au plan frontal)

Les **ganglions lunaires (nerveux)** sont situés de part et d'autre du **tronc cœliaque (TC)** et unis par leur **corne médiane**. Sur l'union de ces cornes médianes arrive le **nerf pneumogastrique droit (vague) (XD)** qui amène le contingent **parasympathique**.

Les **cornes latérales** des ganglions lunaires reçoivent les **nerfs grand splanchniques** (qui amènent le contingent **orthosympathique**).

- le **nerf pneumogastrique gauche (vague) (XG)**, qui se trouve en **avant** de l'oesophage, donne des branches à l'oesophage.

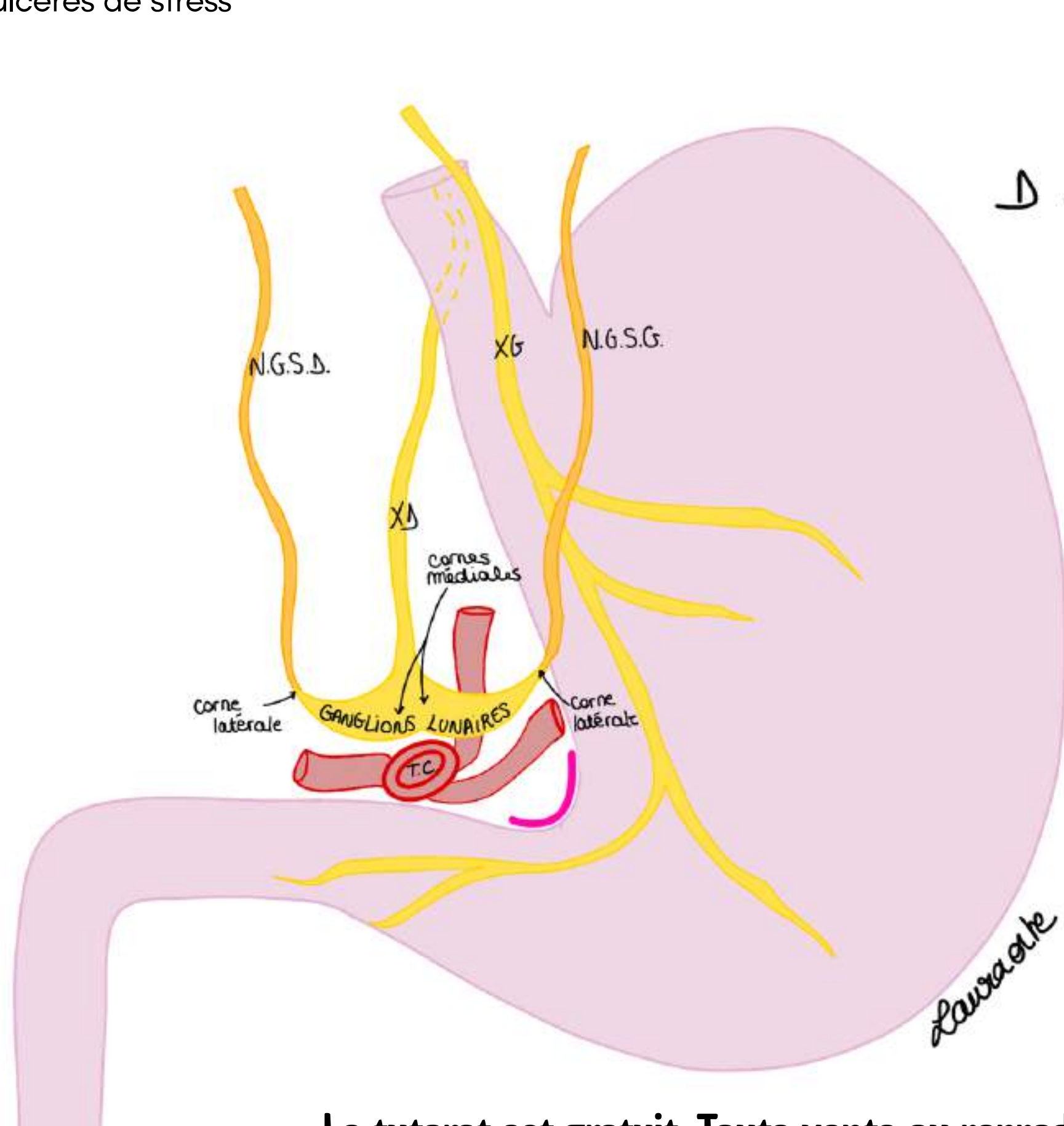
Cette innervation gastrique se poursuit ensuite le long des artères vers le foie. Ces nerfs se distribuent au **pylôre** et à **l'estomac**.

#### POINT PATHO :

Cette innervation a été à la base des traitements des ulcères pendant 100 ans, 100 ans pendant lesquels on parlait du principe que les ulcères étaient des maladies liées au stress et que le stress était transmis à l'estomac par les nerfs vagues. On considérait que le stress entraînait l'hypertonie parasympathique et que celle-ci entraînait une sécrétion d'acide chlorhydrique très importante qui elle-même est responsable d'ulcères (qui peuvent donner une péritonite, des hémorragies).

Traitements de prise en charge des ulcères pendant 100 ans = vagotomie = couper le nerf vague mais ça entraîne des problèmes... (problèmes d'évacuation gastrique, spasmes pyloriques).

**ANECDOTE DE PATBAQ :** un jour il a vu un patient très pâle qui faisait une hémorragie cataclysmique digestive due aux ulcères de stress



Ht PETIT POINT PHARMACO et HISTOIRE :

- années 80 : Avant, on utilisait des antiH1 = anti-histaminiques pour diminuer l'acidité mais guérissait pas tout
- puis les inhibiteurs de la pompe à protons (IPP) mais ne guérissait pas tout non plus
- en 2000 : B. Marshall déclare que les ulcères sont liés à la présence de bactéries (*helicobacter pylori*), pour prouver ça il a bu une potion de bactéries et a failli mourir d'un ulcère hémorragique, il reçoit son prix nobel de médecine en 2005

**Le tutorat est gratuit. Toute vente ou reproduction est interdite.**

### III. Le bloc duodéno-pancréatique

#### 1) Généralités du bloc duodéno-pancréatique

Le **duodénum** et le **pancréas (glande annexe du TD)** sont soudés l'un à l'autre pour des raisons embryologiques.

Le **duodénum** c'est la portion du tube digestif qui suit l'estomac et qui précède l'intestin grêle. Le duodénum est composé de 4 parties : **D1, D2, D3, D4**.

On a donc ici le D1, qui fait suite au **pylôre** (sphincter palpable à la jonction entre l'**antre gastrique** et le **duodénum**) qui va réguler le passage du bol alimentaire vers le duodénum, on a : **D1 horizontal**, le genu supérieurs, **D2 vertical**, le genu inferius, **D3 horizontal**, **D4 vertical**, et l'**angle duodéno jéjunal (angle de Treitz)**.

**Le pylôre** = jonction entre duodénum mobile et duodénum fixe qui est fixé au pancréas.

#### Point étymologie :

**Duodénum** = 12 doigts cf anciens anatomistes

**Jéjunum** = à jeun

Genu = coude = c'est un angle

*Point Tut'* = selon les références d'anatomie, le duodénum est parfois considéré comme compris dans l'intestin grêle, d'autres fois l'intestin grêle est décrit comme composé uniquement du jéjunum et de l'iléon, je demanderai confirmation au prof !

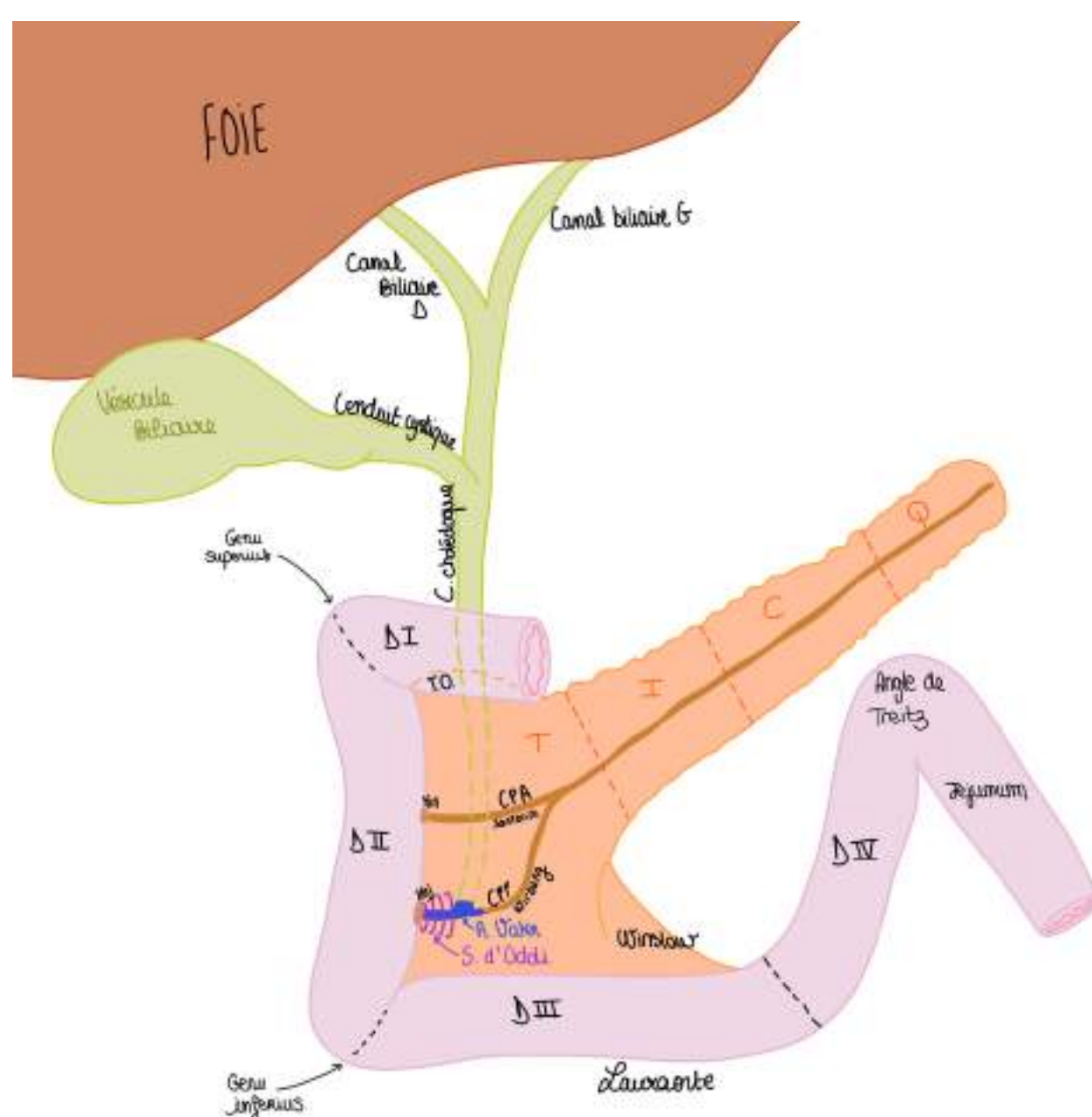
Le jéjunum c'est la **première partie de l'intestin grêle** (ou duodénum selon les version ducoup) qui **fait suite à l'angle duodéno-jéjunal**.

On voit que le **duodénum** se dispose comme un **pneu** et la **gante du pneu** c'est le **pancréas** et en particulier la **partie droite du pancréas**. Leur vascularisation conjointe fait qu'on ne peut pas enlever la tête du pancras si on enleve pas le duodénum (cf duodéno-pancréatectomie céphalique).

#### 4 parties du pancréas de droite à gauche : (glande allongée transversalement)

- la **partie droite du pancréas** en vue de face s'appelle la portion céphalique : la **tête** du pancréas
- la portion rétrécie appelée **isthme du pancréas**
- le **corps du pancréas**
- la **queue du pancréas**

**Mémo TICQ** = tête, isthme, corps, queue



Le pancréas a **2 prolongements particuliers** :

- Le **petit pancréas de Winslow** ou **crochet pancréatique** ou **processus incinatus**, il se prolonge comme un crochet qui est expliqué par l'embryologie
- On a aussi un **tubercule omental** qui est un prolongement qui se trouve en **arriere du D1** : **tubercule omental de la tête du pancréas**

**Le tutorat est gratuit. Toute vente ou reproduction est interdite.**

### III. Le bloc duodéno-pancréatique

#### 2) Le bloc duodéno-pancréatique et ses flux

Le bloc duodéno-pancréatique est un **carrefour bilio-duodéno-pancréatique** entre 3 flux, entre 3 branches :

- **1er flux** : flux **digestif** qui arrive dans le duodénum. C'est le contenu de l'estomac du bol alimentaire qui se mêle à l'acide chlorhydrique sécrété en permanence.
- **2ème flux** : flux du **suc pancréatique** car à l'intérieur du pancréas il y a des **canaux pancréatiques visibles en transparence**.

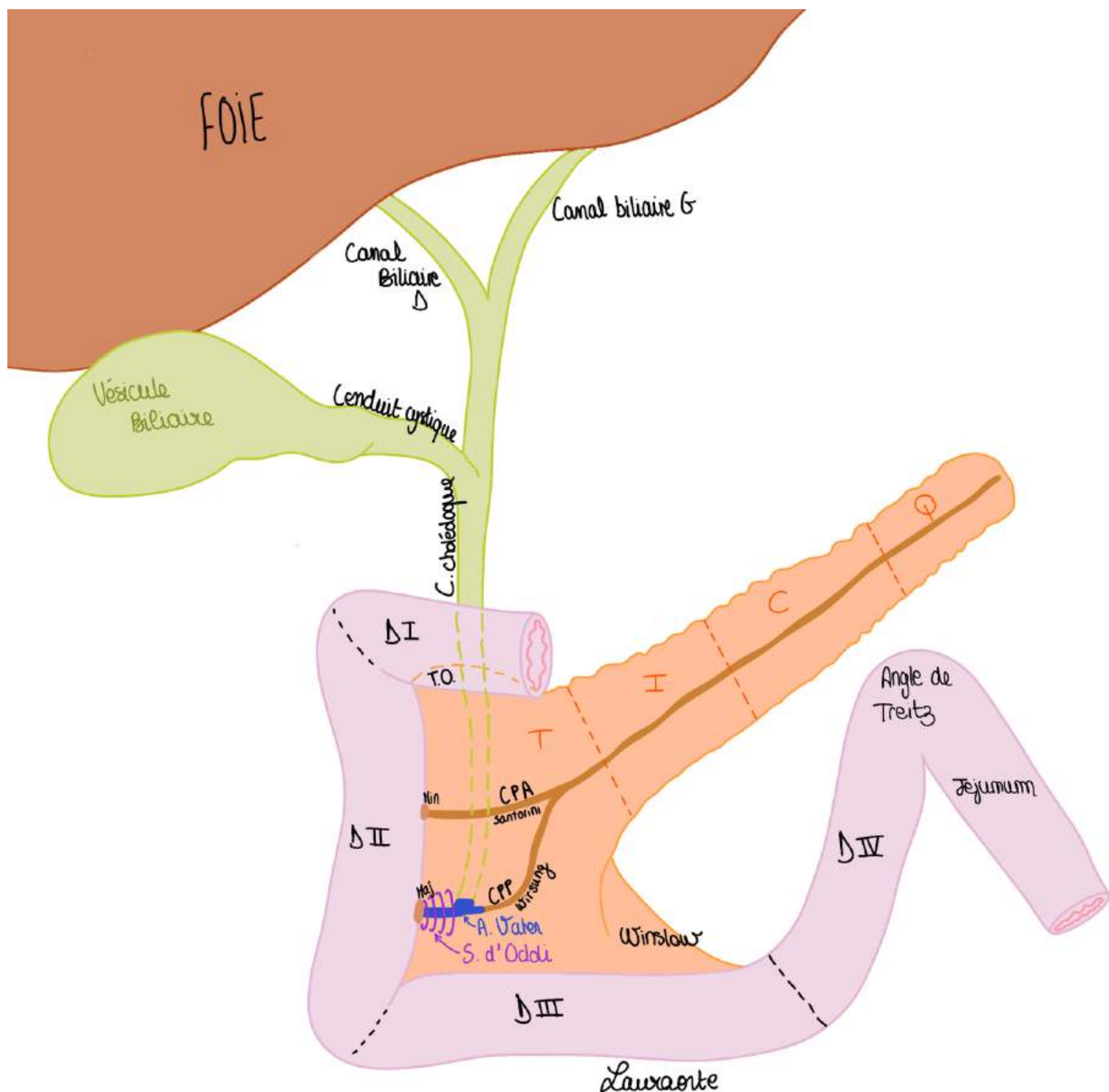
On a le **conduit pancréatique principal (CPP) (conduit de Wirsung)** et on voit une brisure (=angle) eu niveau de laquelle il y a un **2ème petit canal pancréatique** qui se détache en faisant un coude : c'est le **conduit pancréatique accessoire (CPA) de Santorini**.

Ces deux canaux vont amener le suc pancréatique sécrété par le pancréas en s'abouchant dans le D2.

(CPP et CPA) s'abouchent dans la face médiale du **D2** par l'intermédiaire d'une **papille mineure** (petit trou) qui est le lieu d'abouchement du **CPA** et la **papille majeure** ou va s'aboucher le **CPP**.

Le **suc pancréatique** c'est la **fonction exocrine** du pancréas. (Le pancréas est aussi endocrine donc en somme amphicrine). Ce suc a un aspect eau de **roche et filin, transparent, liquide**, on en sécrète **++400 cc/Jour++**.

Point Tut' : fonction endocrine pancréas = hormones qui régulent la glycémie, insuline en particulier.



**Le tutorat est gratuit. Toute vente ou reproduction est interdite.**

- **3ème flux** = flux biliaire, le foie sécrète la bile en quantité plus importante que le suc pancréatique car **++1,5L de bile++ par jour** sécrétée. On verra dans l'anatomie du foie qu'il y a les canaux biliaires D et G qui vont drainer la bile synthétisée par le foie.

La bile et les sucs pancréatiques vont s'auto-activer : les grains de zymogènes contenus dans les sucs pancréatiques vont être activés par la bile et cette activation là va complètement faire fondre ce qu'on mange (les graisses particulièrement)

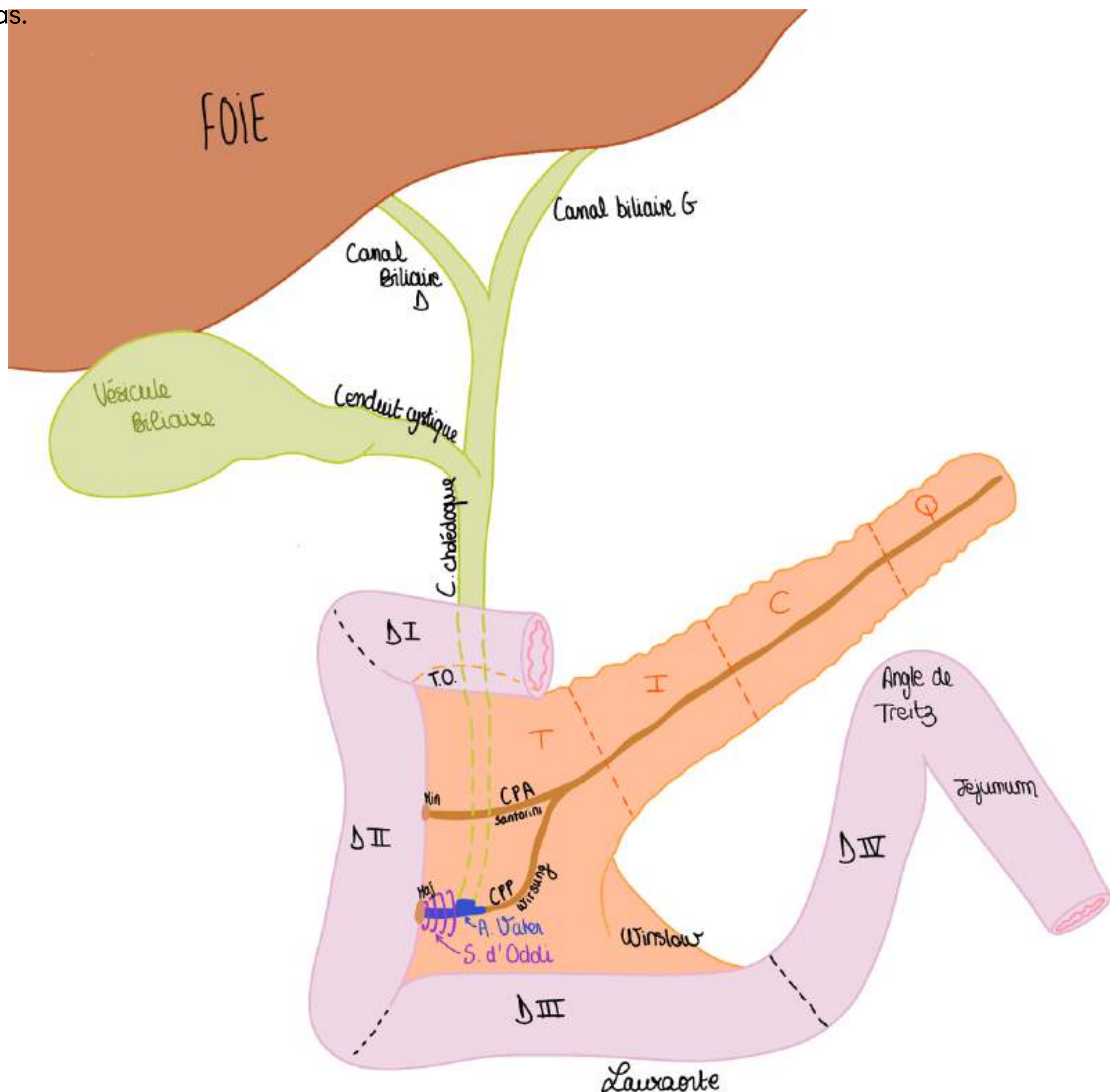
Ils forment la **confluence biliaire supérieure** puis on va avoir la **vésicule biliaire** qui va être une petite réserve de bile (poche de bile qui a la taille et la forme d'une poire) et qui va venir se déverser dans la voie biliaire principale par un conduit appelé le **conduit cystique**

La **voie biliaire principale** reçoit le **conduit cystique** un peu plus bas on observe la constitution d'un canal : le **conduit cholédoque (convergence biliaire inférieure)**

- **voies biliaires D et G = forme la voie biliaire principale (convergence biliaire supérieure)**
- **voie biliaire principale + conduit cystique = forme le canal cholédoque (convergence biliaire inférieure)**

Le **conduit cholédoque** est un tube qui passe en arrière du duodénum et de la tête du pancréas et qui vient s'aboucher au **conduit pancréatique principal du Winsorg** pour former **l'ampoule pancréatico-biliaire de Water** (*dilatation canalaire*).

**Ampoule pancréatico-biliaire de Water** = réunion du **CPP** et du **conduit cholédoque**, c'est un canal commun engainé par un **sphincter lisse** : le **sphincter lisse d'Oddi** qui régule l'issue de bile qui vient du foie et les sucs pancréatiques venant du pancréas.



### III. Le bloc duodéno-pancréatique

#### 3) Pathologies du bloc duodéno-pancréatique

Quand on a un problème sur le pancréas on peut avoir un problème sur la bile et inversement

##### PATHO PANCREAS :

La forme classique est le **cancer de la tête du pancréas** qui entraîne une **obstruction du canal biliaire** : le cancer se développe tout doucement et ça comprime la voie biliaire. Le symptôme révélateur des tumeurs de la tête du pancréas c'est la **jaunisse** car l'issue de la bile est bouchée : la bile reste en rétention et passe dans le sang, elle se dépose au niveau de la peau et ça donne un ictère = jaunisse, on l'appelle ictère nu lorsqu'il est le seul signe. C'est le mode de révélation classique d'un cancer de la tête du pancréas.

*Le cancer de la tête du pancréas ne fait mal qu'à un stade avancé en touchant les rameaux nerveux venant des plexus nerveux coéliquaux (ganglions lunaires), douleurs plutôt dorsales dites soléaires postérieures. A ne pas confondre avec une douleur dorsale mécanique du rachis lombaire...*

L'obstruction des voies biliaires c'est la conséquence sur la voie biliaire d'une maladie du pancréas.

##### PATHO VOIES BILAIRES :

- Certains calculs biliaires peuvent être asymptomatiques/ peu symptomatique = très peu de symptômes
- Aussi, si le calcul se bloque dans le conduit cystique, cela met en tension la VB et provoque une colique hépatique. Douleur dans l'HCD.
- Cholécystite : Si la VB s'infecte : cholécystite, infection localisée de la bile, la douleur au niveau du point de Murphy s'associe à une fébricule (petite fièvre à 38).
- Angiocholite : migration d'un calcul qui se bloque dans la voie biliaire principale, donne une infection de bile, MAIS l'ictère par passage de la bile dans le sang n'est pas nu il est fébrile.

Triade de Charcot : douleur biliaire de l'hypochondre + fièvre à 40 + ictère

DONC en général : ictère nu = cancer pancréas différent de Triade de Charcot = angiocholite

- Stade le plus grave : Les calculs/ lithiases dans la vésicule qui vont migrer dans la voie biliaire principale et qui vont bloquer l'issue du suc pancréatique et de la bile en se coinçant dans l'ampoule de Vater, maladie biliaire qui va avoir pour conséquence une **auto-digestion du pancréas** (car on a vu que mélange bile + suc = digestion) qui attaque les organes (le pancréas c'est un morceau de viande comme un autre).

Si il ne peut pas y avoir une issue de la bile et du suc pancréatique dans le tube digestif il y a une auto-digestion de la glande = il y a une **pancréatite aiguë biliaire = pancréatite nécrotico-hémorragique** car la glande s'auto-digère et attaque les vaisseaux qui l'irriguent et donne une hémorragie qui fait très mal et on peut en mourir.

C'est donc une maladie de la voie biliaire qui a une conséquence sur le pancréas.

Les deux causes (étiologies) principales : lithiase biliaire et alcool

On peut avoir une **maladie digestive** qui a une conséquence sur les deux : un cancer du duodénum (rare) peut entraîner une obstruction biliaire.

Le **carrefour bilio-pancréato-digestif** explique beaucoup de pathologies de cette région morphologique.

**Le tutorat est gratuit. Toute vente ou reproduction est interdite.**

## IV. La région hépatique

### 1) Anatomie générale et morphologie du foie

C'est l'organe de filtration du sang intestinal, c'est un filtre extrêmement important, indispensable à la vie.

#### Les 4 fonctions du foie :

- **épuration** du sang intestinal et qui draine tous les aliments absorbés par filtration du **sang portal**
- **fabrication** des éléments ++**d'hémostase**++ pour la coagulation du sang (en particulier les facteurs de la voie intrinsèque de la coagulation)
- **stockage** énergétique en particulier du **glycogène** (réserve)
- **synthèse de la bile** qui permet la dissolution des aliments absorbés et donc leur absorption par l'intestin

Certaines infections (hépatites fulminantes) entraînent une réponse immunitaire très importante qui nécrose le foie = insuffisance hépatique aiguë = fonctions plus réalisées = on meurt. D'où le fait qu'on vaccine contre l'hépatite.

Le **foie** se trouve dans l'**HCD**, et se prolonge jusque dans la région **épigastrique**. En l'absence de phénomène pathologique le foie est totalement masqué par les côtes et moulé/appendu à la coupole diaphragmatique D.

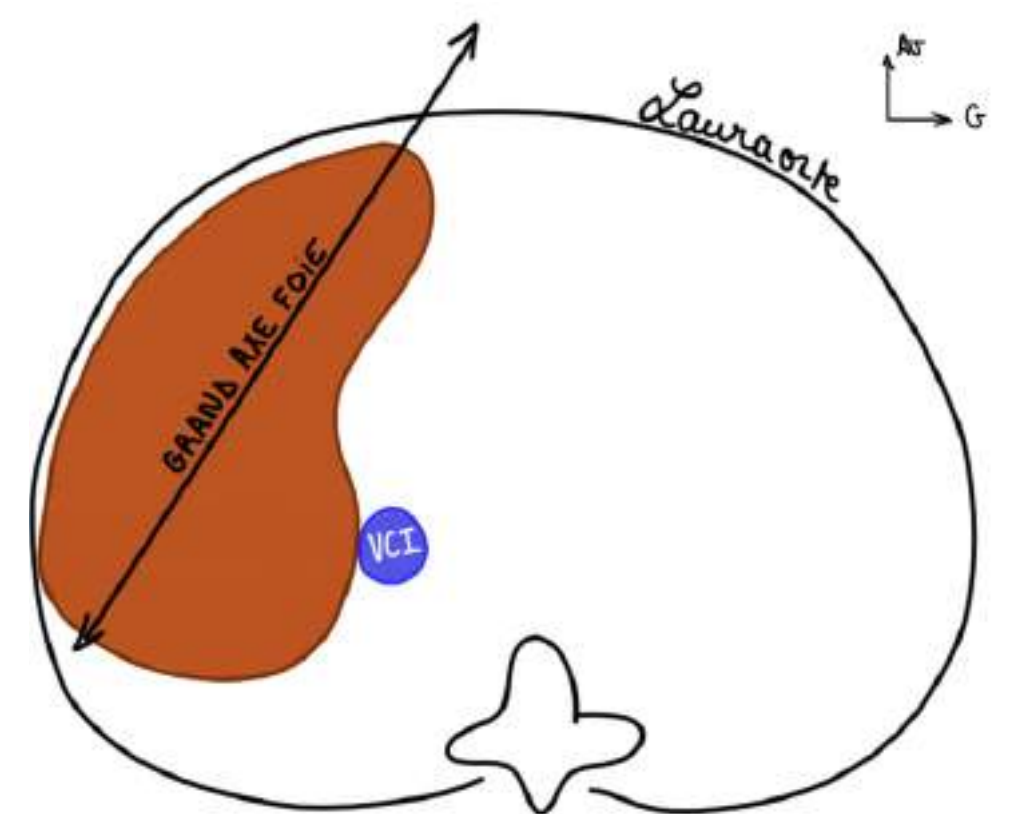
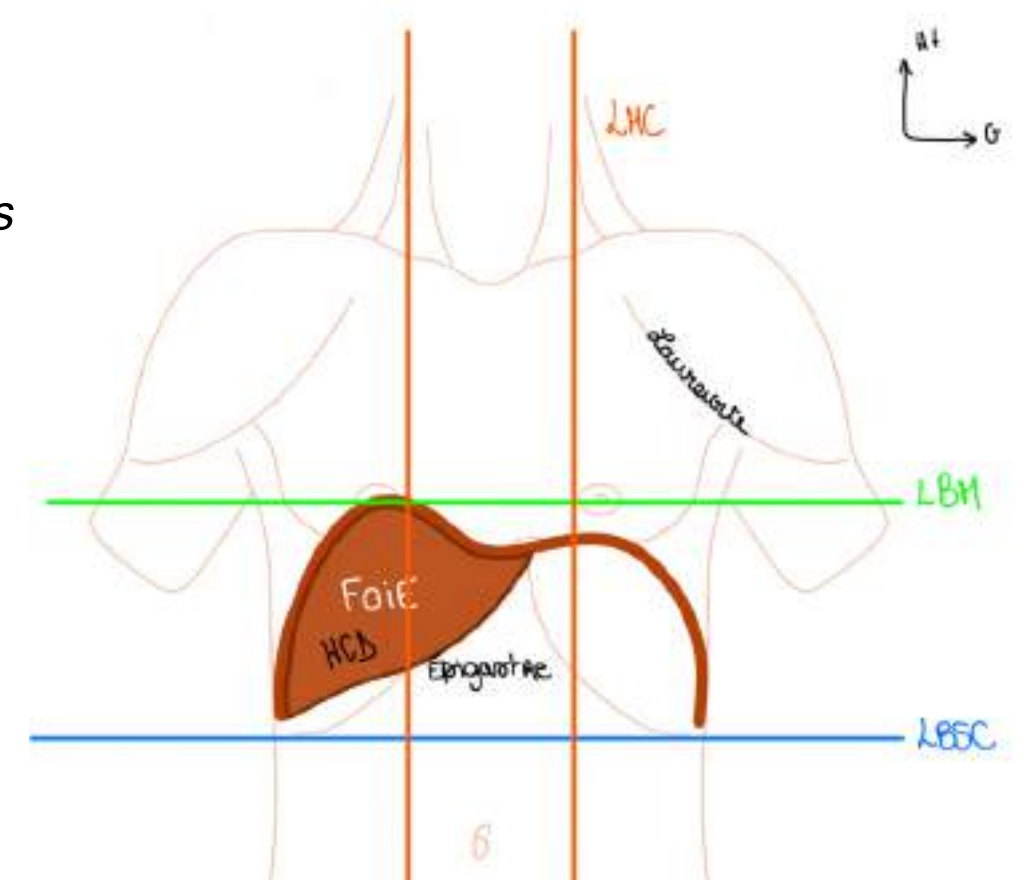
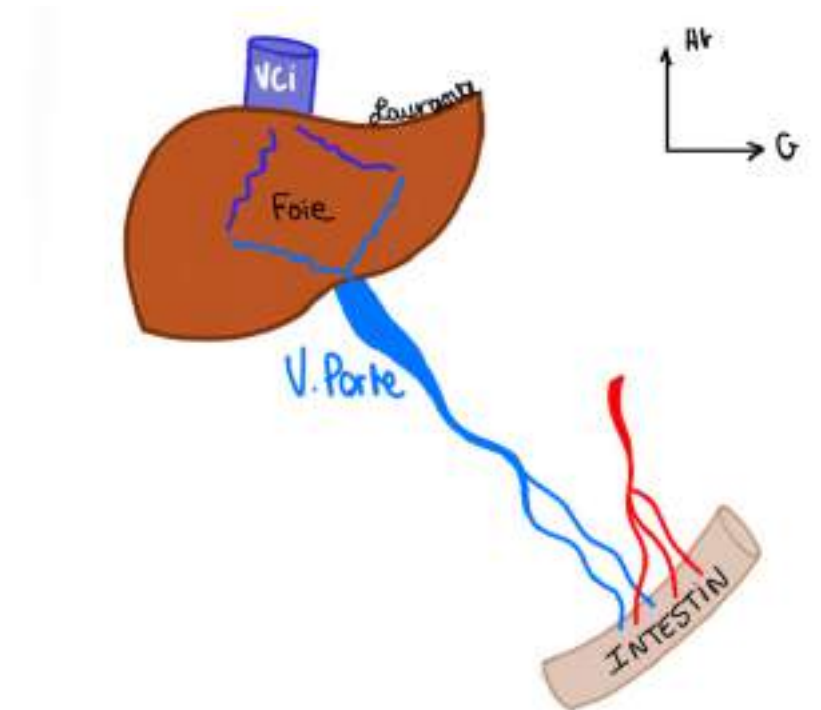
On ne palpe pas le **foie** en situation non pathologique. Pour qu'on puisse palper le **foie** et voir si il y a une augmentation du volume du foie (= **hépatomégalie**), il faudra demander au sujet de respirer fort, et mettre les mains sous les côtes à Droite et si le foie est un petit peu hypertrophié on va le sentir par la contraction du DTA lors de la respiration.

- **Forme du foie** = **segment d'ovoïde sectionné** (forme de ballon de rugby coupé en 2) transversalement à grosse extrémité droite et extrémité gauche effilée.
- **Grand axe** = **oblique d'avant en arrière et de dedans vers le dehors**. Son grand axe n'est pas tout à fait frontal (car le foie n'est pas dans un plan frontal, mais on décrira comme si c'était le cas, en réalité il est étalé dans un plan de  $\frac{3}{4}$  avant droit à cause de sa rotation embryologique qu'on a déjà vue). On voit sa grosse extrémité ronde du côté D.

On voit la **veine cave inférieure (VCI)** qui passe en arrière du **foie**.

La quasi-totalité des veines de **l'intestin** vont se drainer dans le **foie**, la veine qui va résumer toute cette vascularisation veineuse intestinale et qui draine les produits de l'absorption intestinale est **la Veine Porte (VP)**.

**Trajet du sang** : sang veineux venant de l'intestin → le foie réalise ses 4 fonctions grâce aux hépatocytes → retour du sang vers la veine cave inférieure → sang filtré retourne au cœur droit

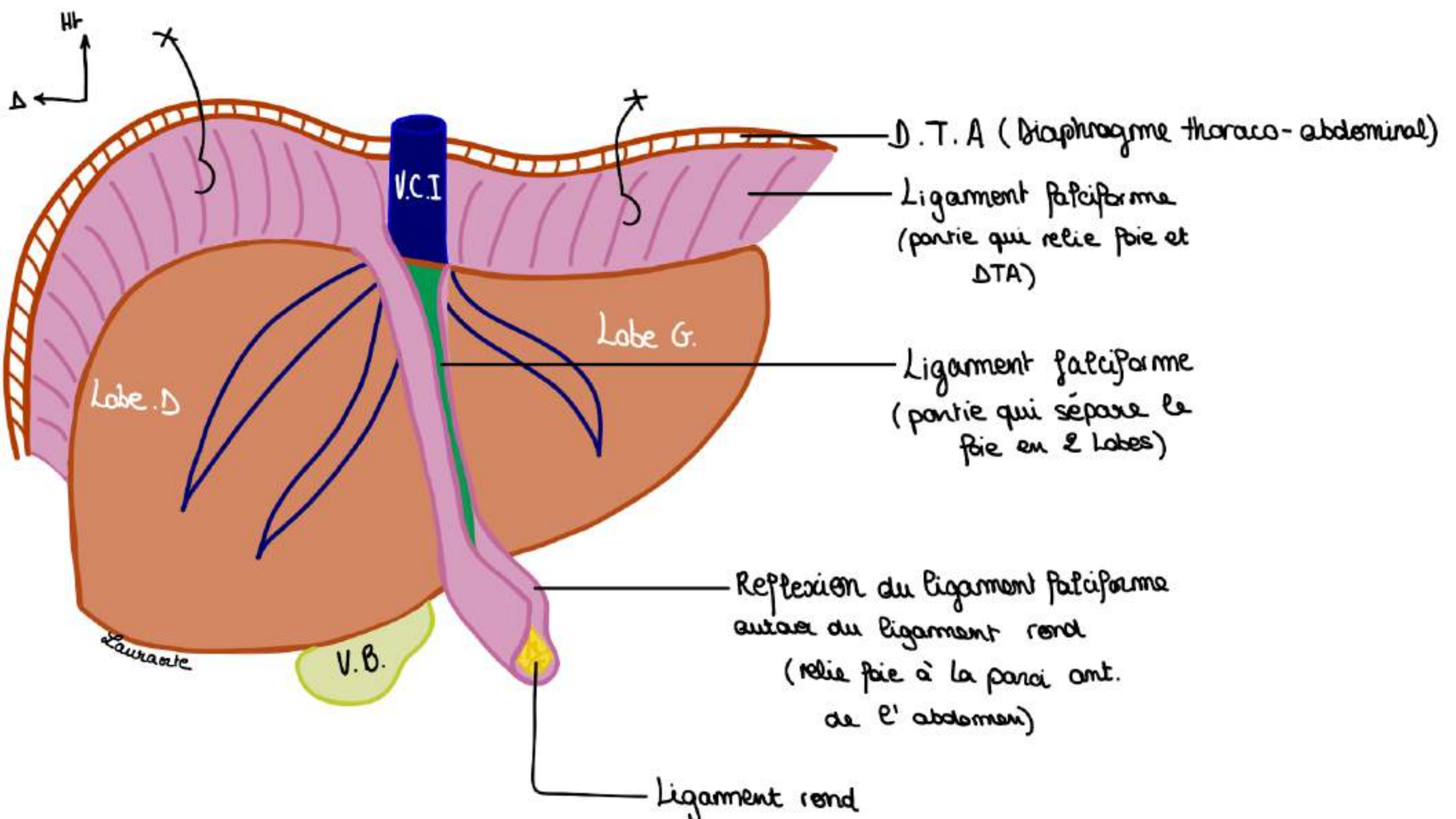


## IV. La région hépatique

Sur une vue antérieure du foie, on voit :

- dans le fond la **veine cave inférieure (VCI)**
- un **Ligament** : le **ligament rond** du foie et qui est tendu **depuis l'ombilic jusqu'à un sillon situé sur le foie** : le **sillon ombilical du foie**. Le **péritoine** va se disposer de part et d'autre de la **veine cave**, puis va se tendre entre le **ligament rond** d'une part, le **foie** d'autre part, et le DTA, ce qui va former le **ligament falciforme** (=repli péritonéal en forme de faux qui relie face supérieure du foie au diaphragme et la face antérieure du foie à la paroi antérieure de l'abdomen)
- La **vésicule biliaire (VB)** est appendue à la face **inférieure** du foie et pour la voir en totalité on doit relever le foie et regarder par dessous (VB de cette couleur car la bile a un aspect jaune verdâtre)

Le **ligament falciforme** permet de distinguer 2 parties morphologiques du foie : le **lobe droit** situé à droite du ligament falciforme et le **lobe gauche** situé à gauche du ligament falciforme.



## IV. La région hépatique

Sur une vue inférieure du foie, si on soulève le foie on voit :

- la **vésicule biliaire (VB)**, appendue à la face inférieure du foie
- au centre de cette face inférieure : le **hile du foie** (= regroupement des éléments qui vont au foie ou qui viennent du foie)
- on voit le prolongement du ligament rond à la face inférieure du foie : le **sillon ombilical**. Ce sillon ombilical va se prolonger vers la veine cave et donner le **sillon veineux d'Arantius**
- et on trouve en arrière le passage de la **VCI**

**Ligament rond** et **sillon veineux d'Arantius** = vestiges embryologiques du foie

TUT' RAPPEL : Ligament falciforme est une réflexion péritonéale autour du ligament rond

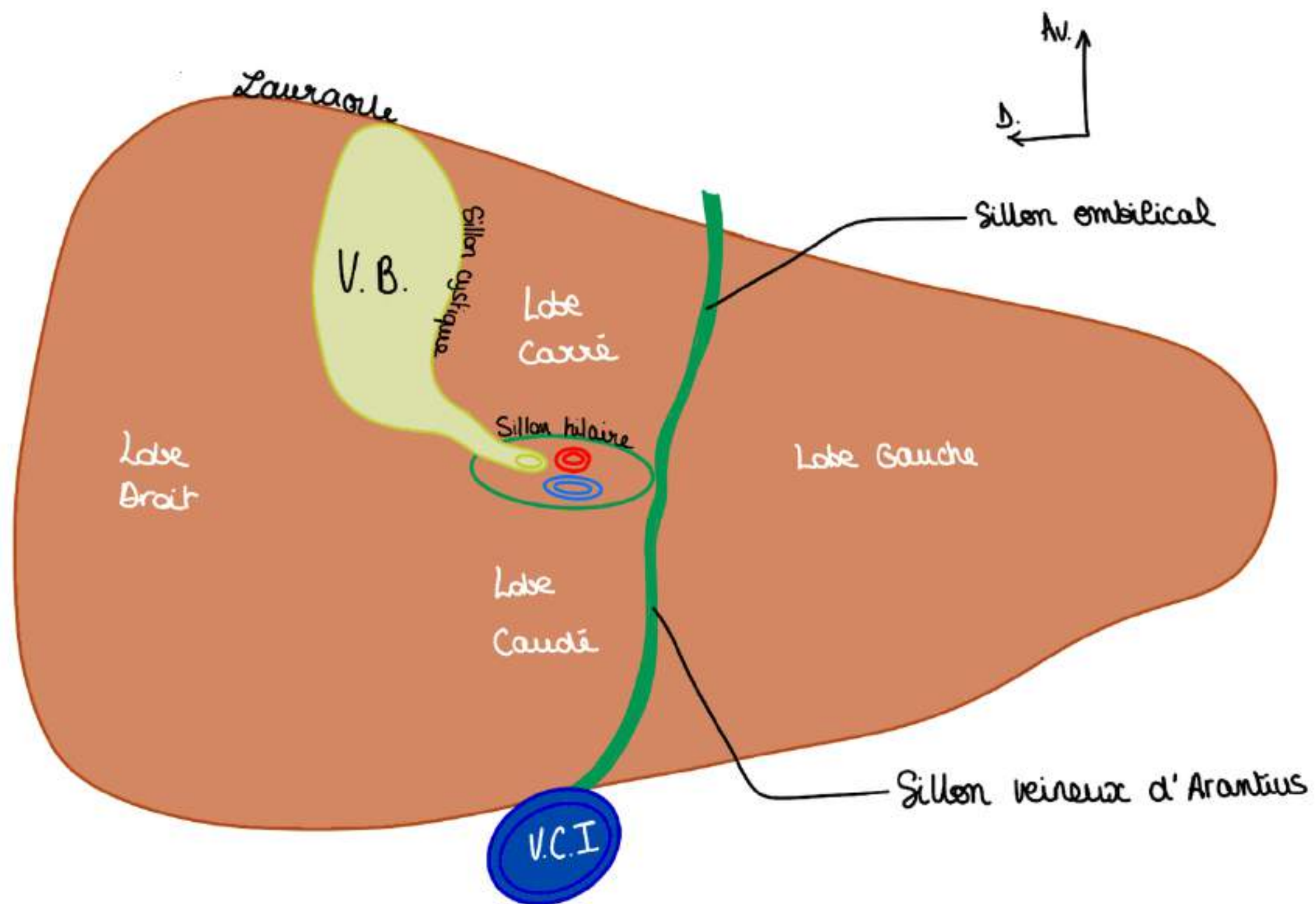
Petit point sur le hile : (qui sera beaucoup plus détaillée dans la partie dédiée : soon ) :

**Éléments qui vont au foie :**

- **veine porte**
- **artère hépatique**

**Éléments qui partent du foie :**

- **conduits biliaires**



Ce schéma en vue inférieure sert à distinguer **4** parties morphologiques du foie : (revues dans la partie sur la segmentation) :

- Le **lobe droit** à droite, très ovoïde, grosse extrémité
- Le **lobe gauche** à gauche, effilé
- le **lobe Carré** : limité à droite le **sillon cystique** ou est insérée la **VB**, en arrière par le **sillon hilaire**, et à gauche par le **sillon ombilical**. Il a globalement la forme d'un H.
- Le **lobe Caudé** (ou lobe de Spiegel) : qui se trouve en arrière du pédicule hépatique

Donc sur le plan **morphologique**, sur une **vue antérieure** on a **2 lobes** : droit et gauche que sur une **vue inférieure** on retrouve les **lobes droit et gauche** plus deux lobes plus petits : les lobes **carré et caudé**

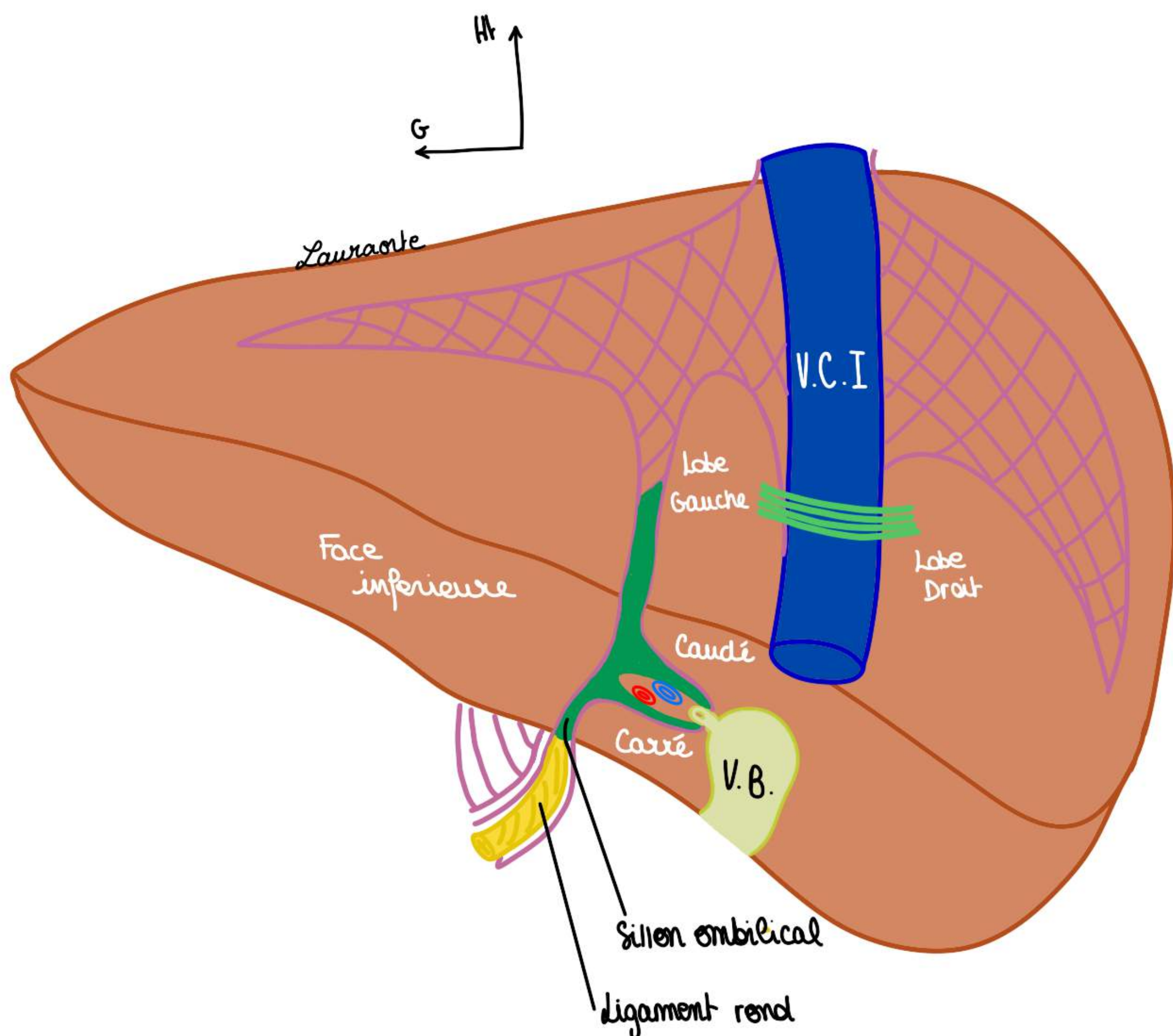
**Le tutorat est gratuit. Toute vente ou reproduction est interdite.**

## IV. La région hépatique

### Sur une vue postérieure du foie, on voit :

- la **face inférieure** du foie est visible sur une vue postérieure
- la **VCI** qui passe en arrière et qui va recevoir le sang filtré par le foie comme indiqué.
- on voit en fuite, le sillon hilaire qui va être transversal avec la **VP**, on voit se dessiner la **vésicule biliaire** qui va occuper le sillon cystique et on va voir le **sillon ombilical** qui va recevoir le **ligament rond**.
- Le **lobe gauche** à gauche de la **VCI**,
- Le **lobe droit** à droite de la **VCI**, les lobes carré et lobe caudé, ainsi que la face inférieure des lobes droit et gauche

le **foie** a une couleur **marron brillant** puisqu'il est recouvert d'une capsule, **capsule de Glisson**, qui permet de maintenir le parenchyme hépatique homogène, lorsque cette capsule se déchire il va y avoir une fragilité et des saignements puisque le foie est un organe extrêmement vascularisé.



## 2) Moyens de fixité du foie

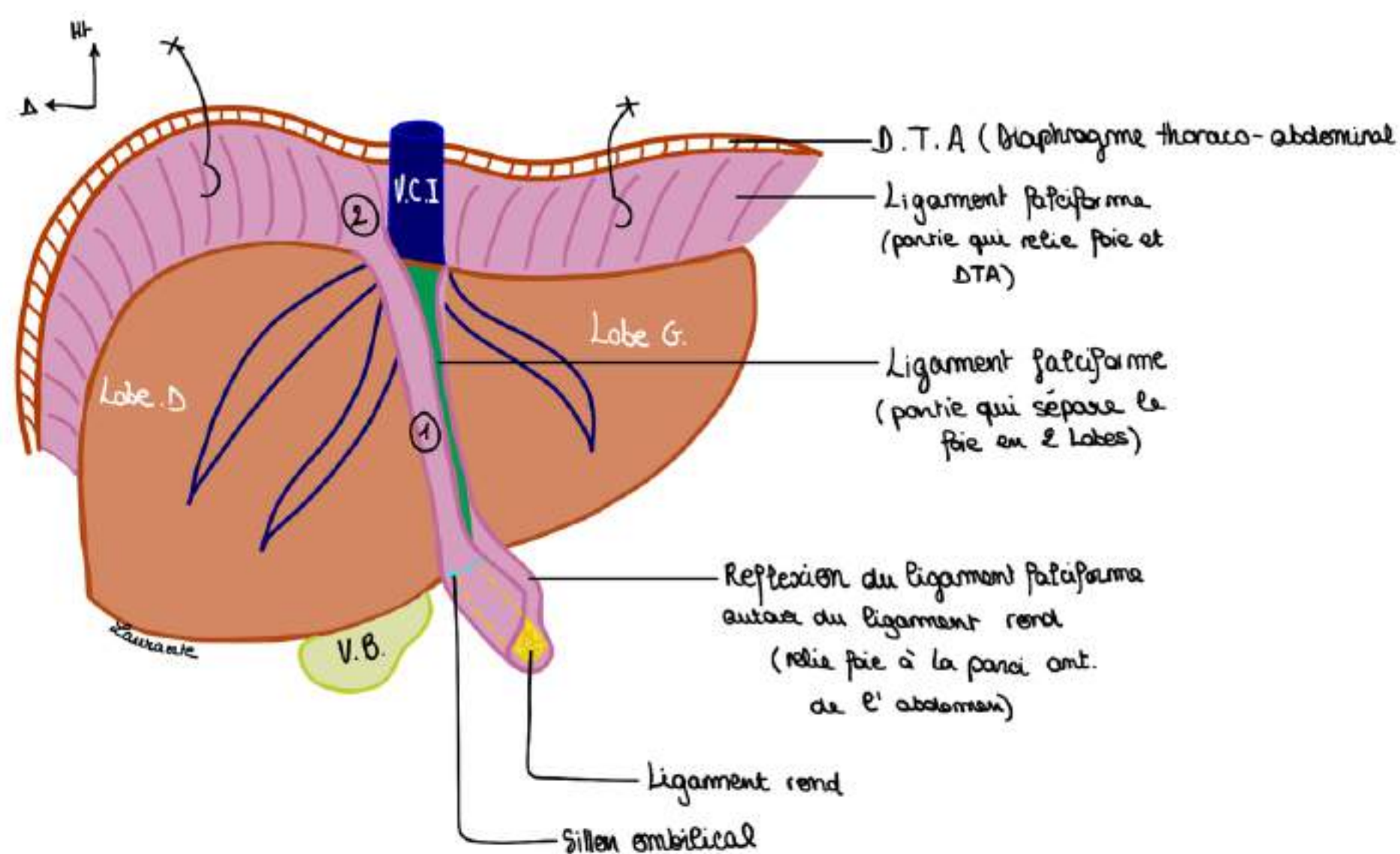
### Moyens de fixation péritonéaux du foie :

#### ATTACHES PÉRITONÉALES :

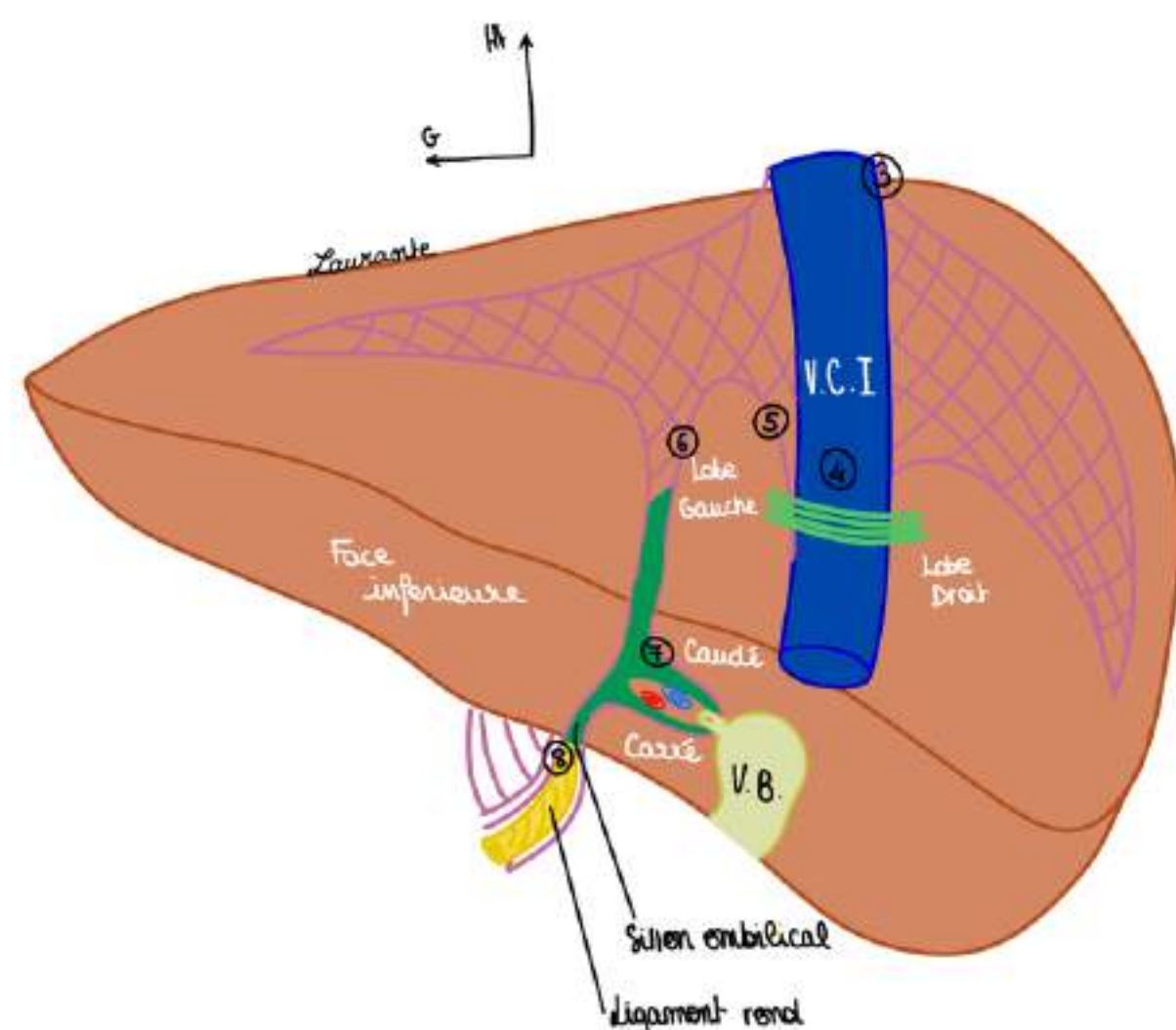
##### Premier moyen de fixité :

- En **jaune**, on voit le vestige vasculaire de la veine ombilicale gauche, qui va devenir fibreuse et donner le **ligament rond**.
- Le **ligament falciforme** qui est le péritoine tendu entre le **ligament rond**, DTA, et l'ombilic (Ligament falciforme est une réflexion péritonéale autour du ligament rond)

Tut'explique : votre veine ombilicale allait jusqu'à votre nombril (ombilic) pendant la vie embryonnaire donc logiquement si le ligament rond est un vestige de la veine ombilicale, quelque chose qui se réfléchit autour du ligament rond (ici le ligament falciforme, relie le foie à l'ombilic)



Le **péritoine** s'insère à la face antérieure du foie et il va donner le **feuillet droit du ligament falciforme (1)** puis il va contourner le foie et il va venir se tendre, c'est ce que l'on voit lorsque l'on tire sur le **DTA** avec 2 crochets représentés, on voit qu'il y a une **adhérence péritonéale au DTA (2)**. Si on continue la ligne de réflexion péritonéale depuis le foie vers le **DTA** sur une vue différente en particulier sur la **vue postérieure** : on voit la réflexion du péritoine qui est tendue du **DTA** au foie au bord droit de la **veine cave (3)**



En vue **postérieure**, cette réflexion péritonéale se poursuit en arrière, elle vient passer en avant de la **veine cave (4)** et revient vers le haut (5) puis vers le bas vers le lobe caudé (6) et elle redescend pour finalement entourer le pédicule hépatique (7) elle revient et elle retourne au **ligament rond (8)**.

**En vue postérieure**, il existe une position accolée non recouverte de péritoine du foie que l'on va appeler **l'aréa nuda**.

Le péritoine recouvre tout le foie avec ces lignes de réflexion qui font le trajet et qui vont dessiner, en postérieur, les **ligaments triangulaires** droit et gauche qui vont servir à la fixation du foie au DTA pour l'empêcher de tourner sur son axe.

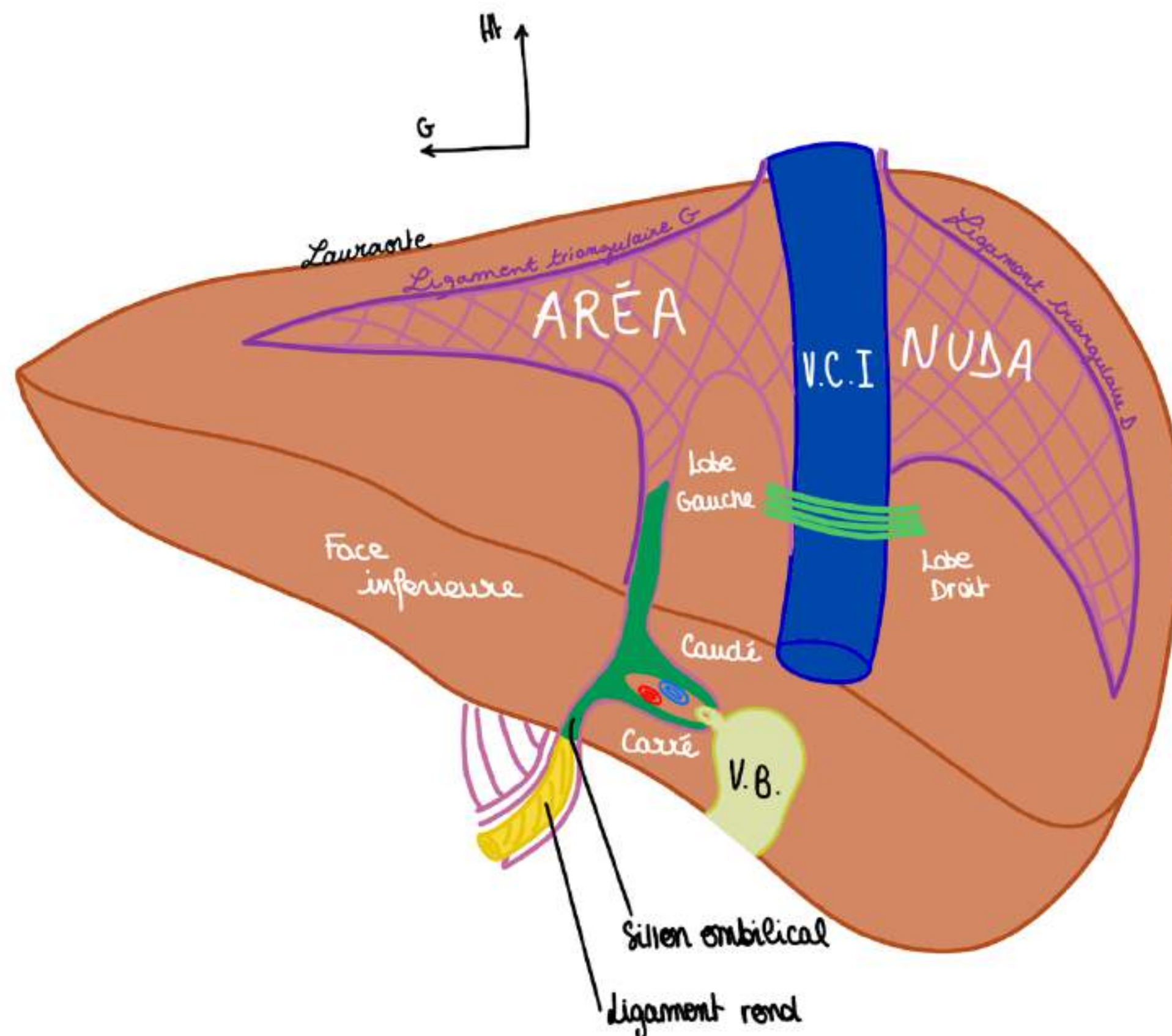
- C'est donc **l'aréa nuda = aire nue de péritoine = aire située à l'intérieur des ligaments triangulaires droit et gauche** du foie

TUT'EXPLIQUE : l'aire cadrée en violet que vous voyez sur le schéma c'est donc une aire d'accolement entre le foie et le DTA NON recouverte de péritoine, c'est l'aréa nuda, on s'imagine que tout notre foie est recouvert de péritoine et que les traits violets vous indiquent à quel endroit le péritoine se fixe (se réfléchit) sur le foie.

L'ensemble des deux **ligaments triangulaires droit et gauche** forme le **ligament coronaire**, disposé en couronne au niveau du foie pour assurer sa fixation au DTA.

- on voit dans le fond le passage de la **veine cave**

De plus, la réflexion du péritoine autour du pédicule hépatique se prolongera pour donner le **petit omentum** qui relie le **foie** à la **petite courbure de l'estomac**.



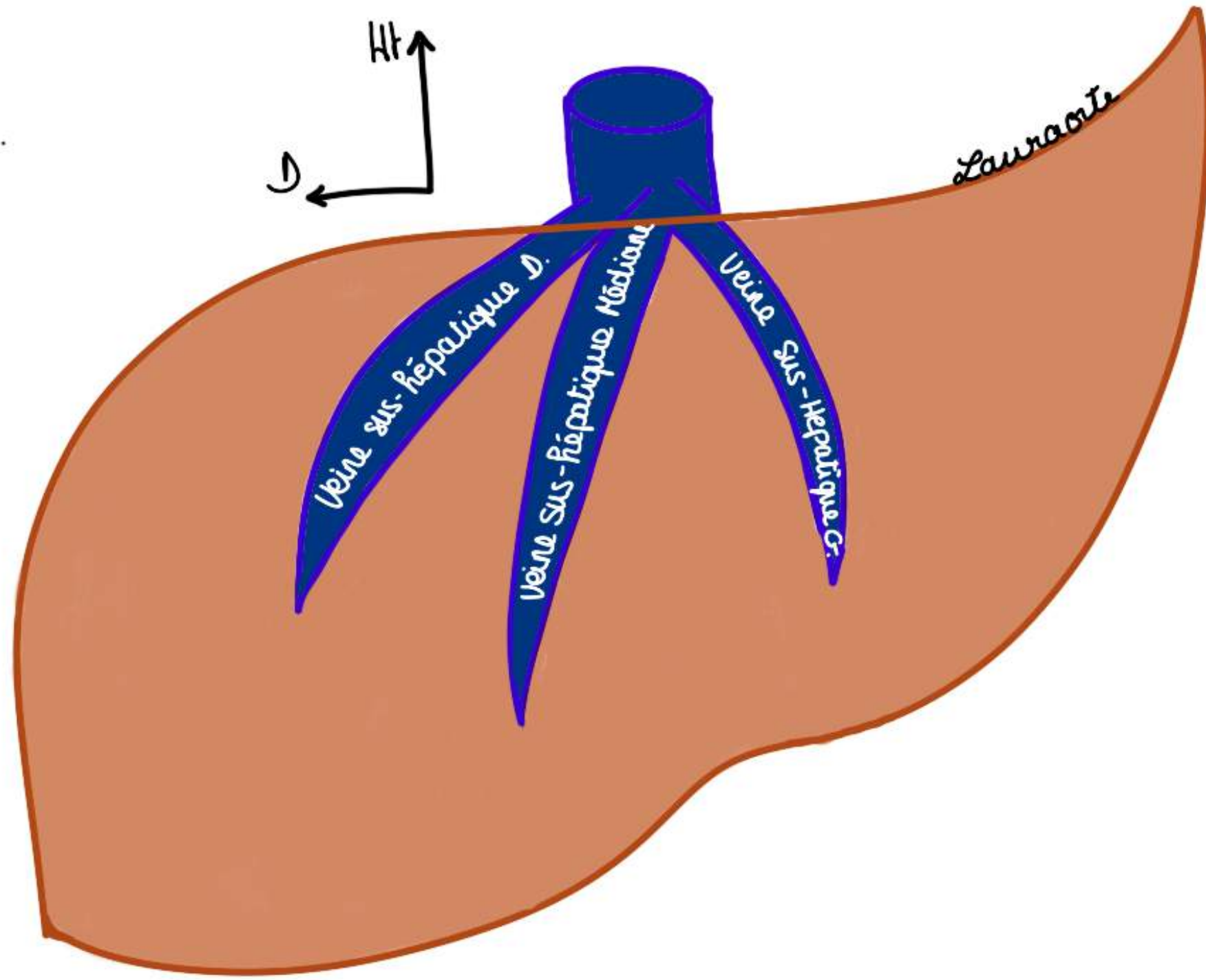
**2ème moyen de fixation :**

- **ligament transverse de la veine cave** ou **ligament veineux** : il passe en pont entre le lobe D et le lobe G et maintient la **veine cave**.

POINT PATHO : il faut sectionner ce ligament pour faire une hépatectomie

### 3ème moyen de fixité :

- Moyen de fixité **vasculaire** : Les **veines sus hépatiques** qui sont incluses dans le foie : on les met par transparence (on va les détailler dans la segmentation hépatique)
- Il y a **3 veines hépatiques : gauche, médiane et droite** qui sont incluses dans le parenchyme hépatique, elles cheminent dans les scissures/fissures (cf plus loin), il existe un **tronc commun** entre la veine sus-hépatique médiane et la veine sus-hépatique gauche avant de se jeter dans la VCI
- Ces 3 veines vont



### TUT'RECAP : moyens de fixité du foie :

- **péritonéaux** du foie : ligament triangulaire G et D, qui donne ligament coronaire mais également le ligament falciforme qui est dans la prolongation car c'est une ligne de réflexion péritonéale
- **ligamentaire** : ligament veineux cave
- **vasculaires** : les veines hépatiques

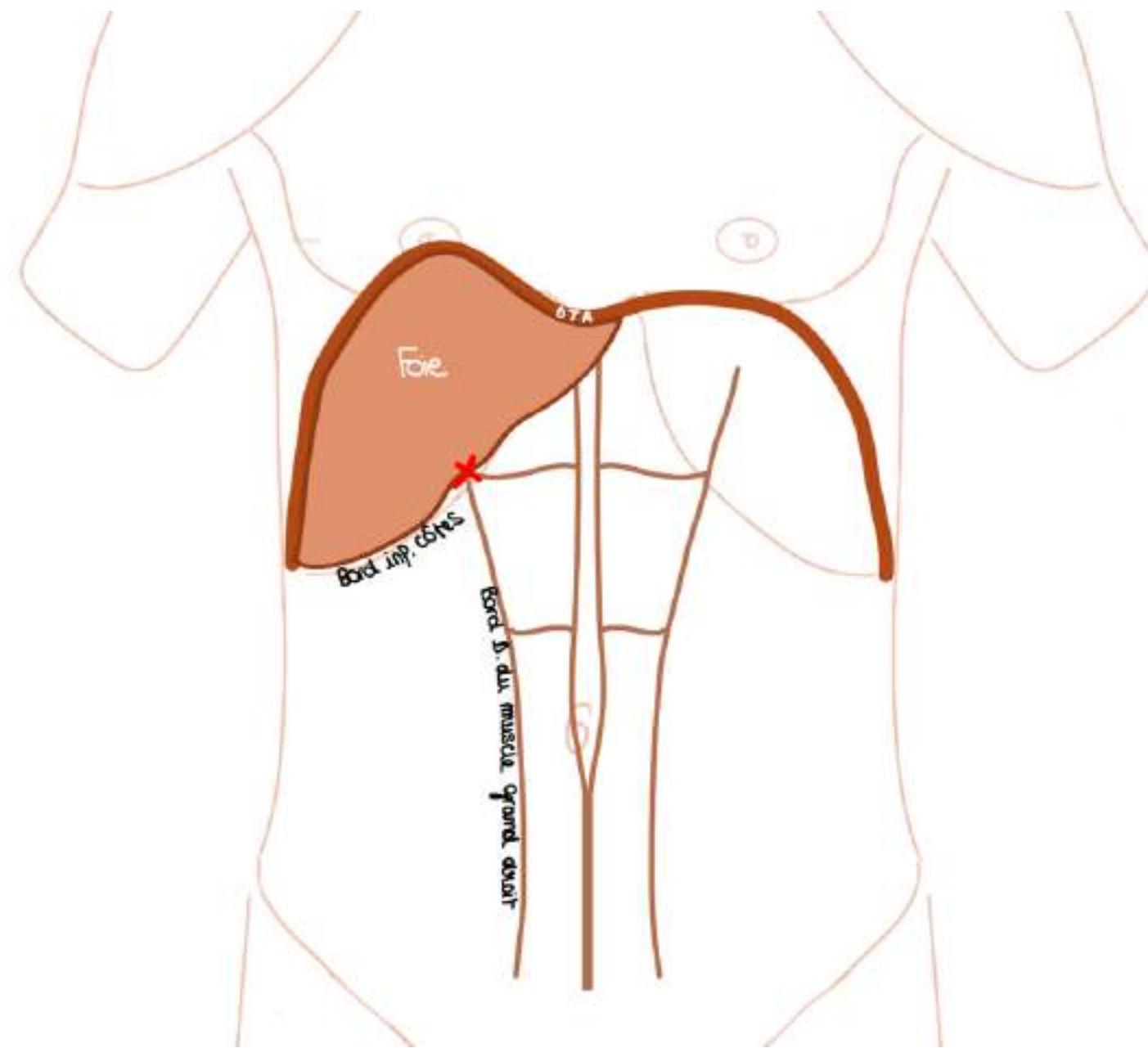
POINT PATHO : les 3 veines hépatiques constituent un moyen de fixité. Si il y a des traumatismes importants en particulier des décélérations du foie en voiture ou dans les chocs frontaux, on observe un mouvement de rotation du foie autour de la veine cave. C'est très grave et cela entraîne une déchirure en particulier de la veine hépatique D et donc des décès très rapides par hémorragie brutale car la masse hépatique attirée par son propre poids tourne autour de la veine cave, déchire la veine cave, c'est une opération chirurgicale très difficile.

### 3) Le pédicule hépatique

- **Le pédicule hépatique, le hile du foie** = ensemble des éléments qui vont ou viennent du foie.

Le hile hépatique se projette au niveau d'un point : le **point vésiculaire ou point de Murphy** : c'est la projection du pédicule hépatique sur la paroi abdominale et c'est la même projection pariétale que la **vésicule biliaire**. *Le pédicule hépatique se localise au niveau du bord droit du petit omentum.*

- **Point de Murphy** = l'intersection entre le **bord inférieur des côtes** et le **bord droit du muscle grand droit de l'abdomen**

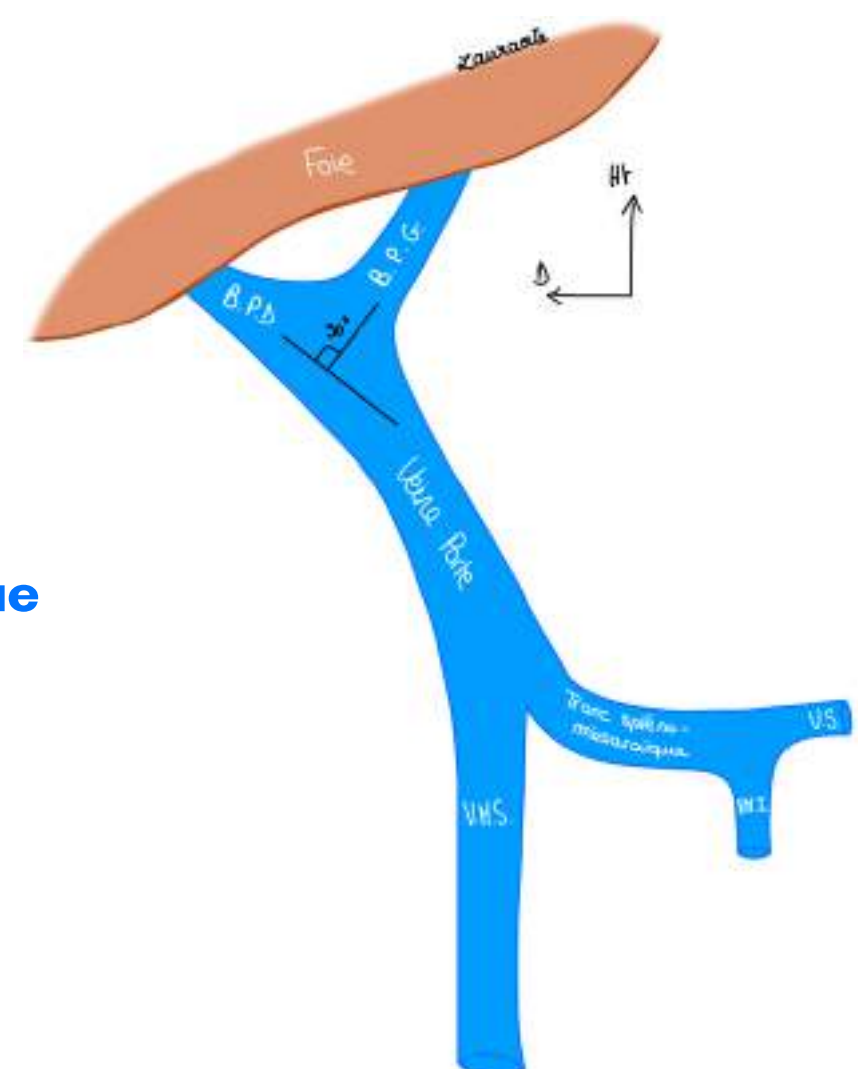


- la **VB** qui fait partie du pédicule hépatique est le siège de plusieurs pathologies

Si on constitue le pédicule hépatique l'élément essentiel est la **veine porte (VP)** du foie qui va drainer donc tout le sang qui vient de l'intestin pour qu'il soit filtré.

La **VP** constitué par une réunion de veines principales :

- **veine mésentérique supérieure (VMS)** : draine le sang de tout l'intestin grêle et de la partie D du colon.
- **veine mésentérique inférieure (VMI)** : draine le sang du colon gauche essentiellement et du rectum
- **veine splénique (VS)** : qui draine le sang de la rate



- **Veine splénique** reçoit la **VMI** = formation du **Tronc spléno-mésaraïque**
- et **Tronc spléno-mésaraïque + VMS = Veine Porte**

Dans le pédicule hépatique on distingue 2 types d'éléments :

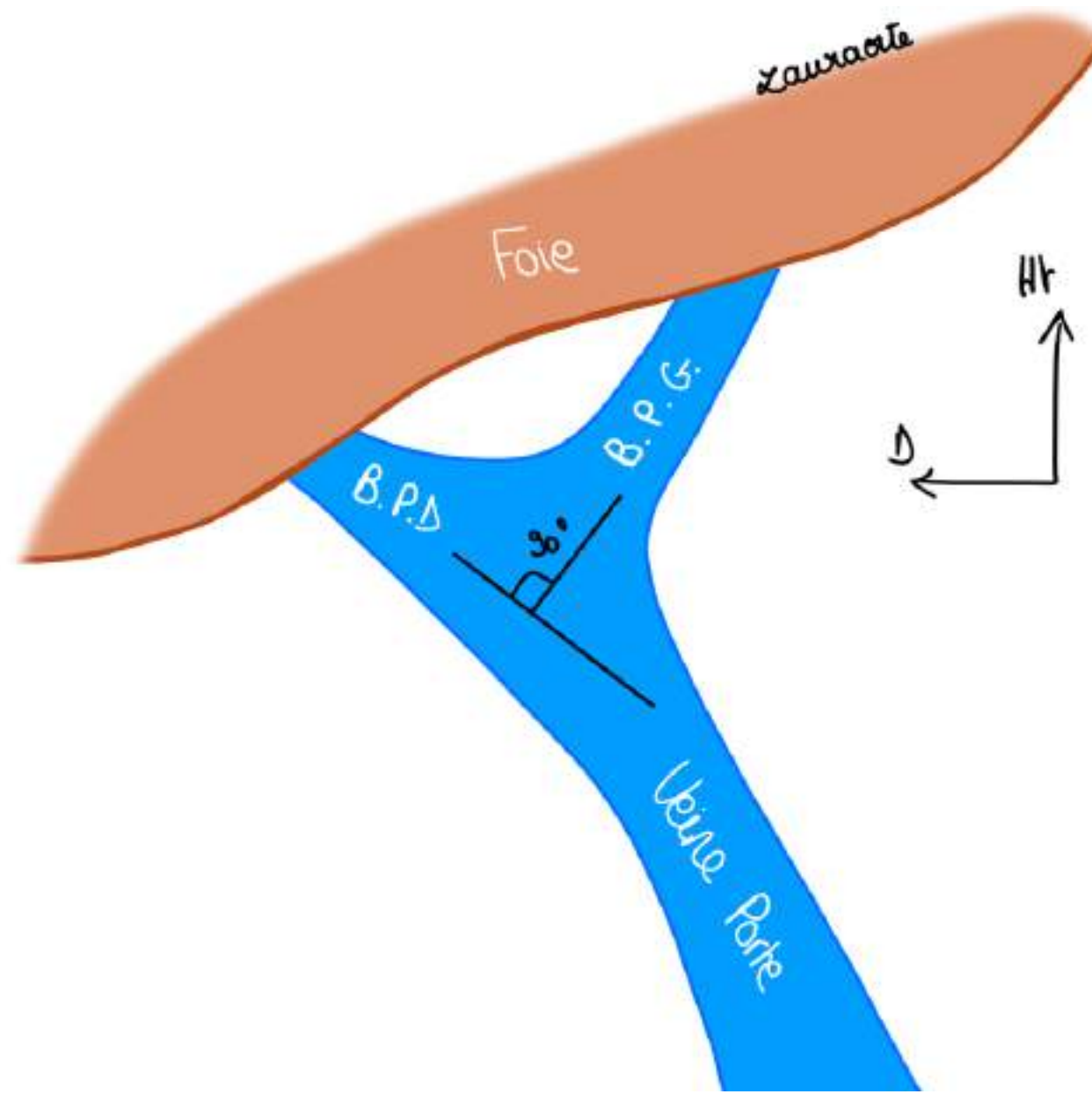
- les **éléments fonctionnels qui sont les plus importants** : **VP (car c'est la fonction principale du foie) + artères hépatiques + éléments biliaires**
- Les éléments **nourriciers** qui s'opposent aux éléments **fonctionnels** (ce qui nourrit essentiellement la voie biliaire = éléments nerveux, vasculaires pour la voie biliaire et lymphatiques (on ne détaille pas les éléments nourriciers du hile))

**Le tutorat est gratuit. Toute vente ou reproduction est interdite.**

### Élément portal :

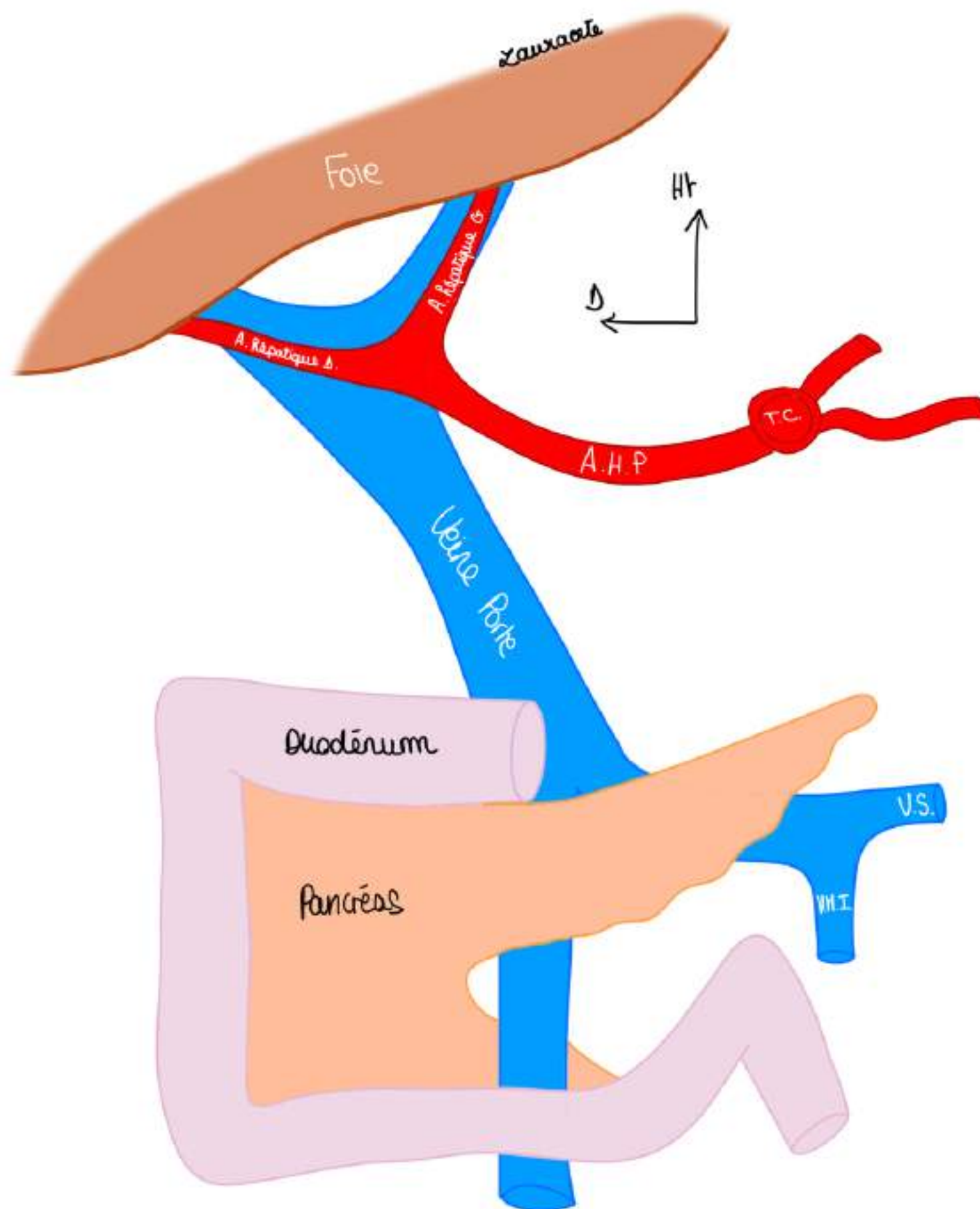
La **VP** a une direction plutôt **oblique vers le haut et vers la droite** et va se diviser en 2 branches :

- une **branche portale D (BPD)** qui continue l'axe du tronc de la VP
- une **branche portale G (BPG)** qui va partir à 90 degrés au niveau du hile du foie



### Éléments artériels :

L'**artère hépatique propre (AHP)** va se diviser au niveau du foie en une **artère hépatique G** et une **artère hépatique D**.

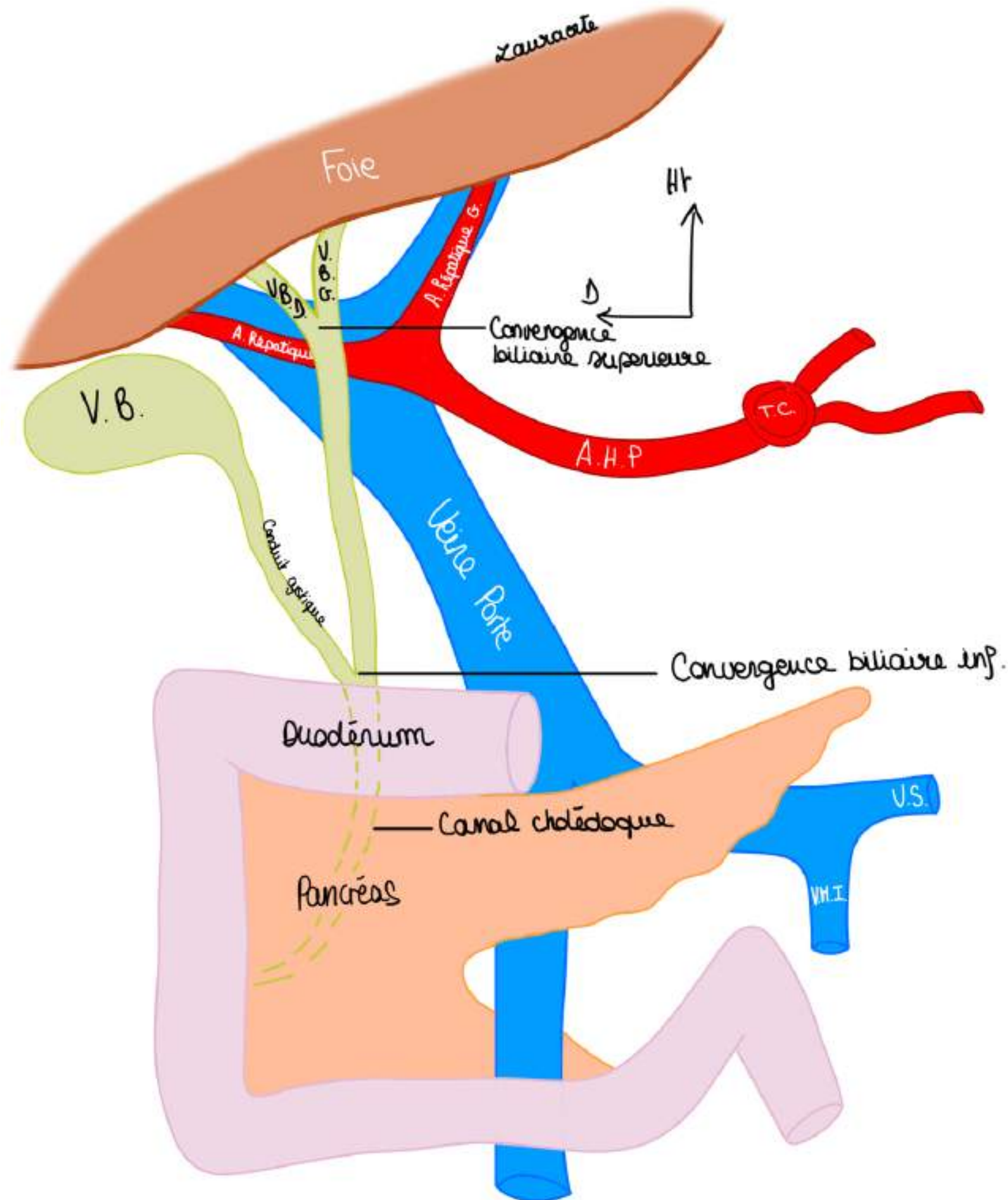


**Éléments biliaires** = réunion des voies biliaires qui vont drainer la bile.

- On a 2 voies biliaires : une **voie biliaire droite** et une **voie biliaire gauche** qui vont se réunir et vont former la **convergence biliaire supérieure** qui vont donner un canal appelé la **voie biliaire principale (conduit biliaire principal)**
- Ce conduit biliaire principal va recevoir un **conduit biliaire accessoire** qui est le **conduit cystique de la VB (canal vésiculaire)**.

La VB a 3 parties : son corps vésiculaire (partie la plus importante), son infundibulum vésiculaire et son conduit cystique.

- On va ensuite avoir la réunion de **la voie biliaire accessoire** avec **la voie biliaire principale** : c'est la **convergence biliaire inférieure**. Cette convergence marque le début du **conduit cholédoque (canal cholédoque)** qui va se déverser dans le duodénum (cf cours sur le duodéno-pancréas).



TUT'RECAP : Les 3 éléments fonctionnels sont disposés les uns derrière les autres, de la profondeur vers la surface :

- la **VP** en arrière, c'est l'élément **postérieur** du hile
- **l'AHP** en avant de la VP à gauche, elle se place sur le flanc ventral et gauche de la VP, elle se divise en avant de la VP
- **la voie biliaire** en avant et à D, elle se place sur le flanc ventral et droit de la VP

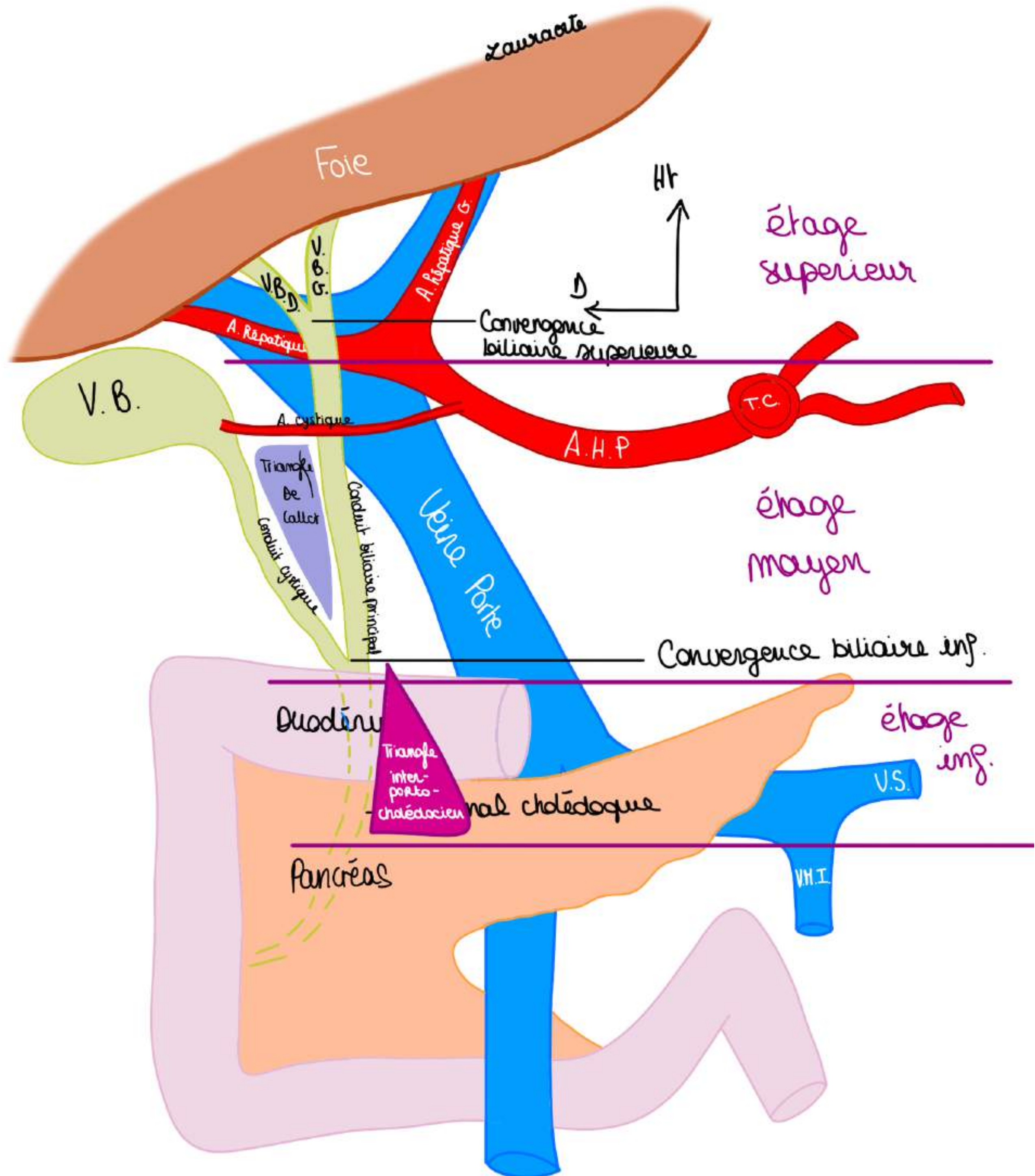
Ces 3 éléments forment le pédicule Glissonien.

Le pédicule hépatique est segmenté en 3 étages :

-**étage supérieur (hilaire)** qui est l'endroit des divisions et des convergences (division AHP et VP, convergence biliaire sup)

-**étage moyen du hile**, c'est le **pédicule hépatique** proprement dit, endroit de **l'union de la voie biliaire accessoire et de la voie biliaire principale**

-**étage inférieur du hile**, on voit un **écartement entre la voie biliaire et la VP**, c'est ce que l'on appelle le **triangle inter-porto-cholédotien**, cet étage est rétro-duodéal



NB : La **VP** se constitue exactement en regard de **l'isthme** pancréatique qui barre l'accès à la **VP**.

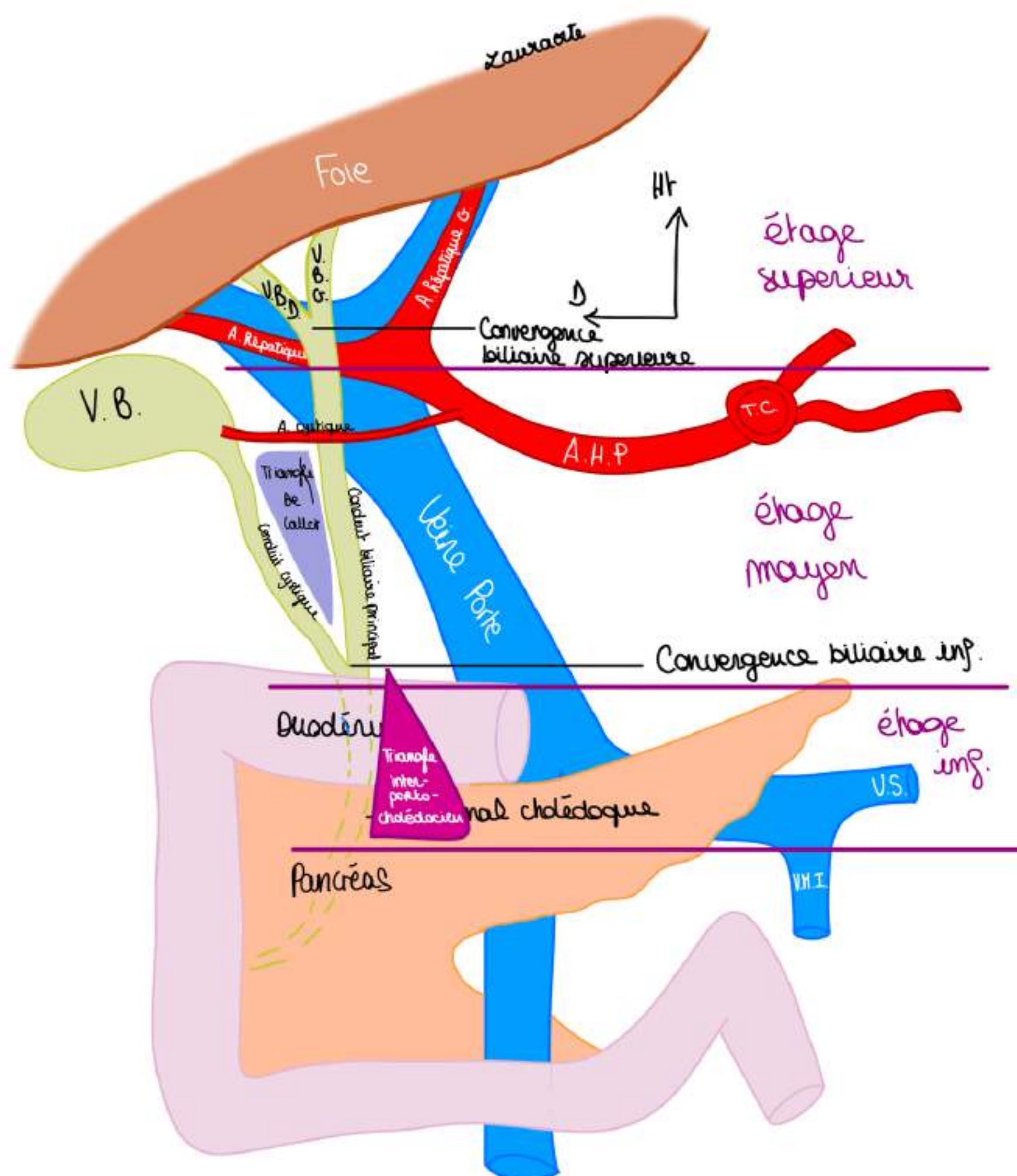
**Le tutorat est gratuit. Toute vente ou reproduction est interdite.**

On décrit un autre triangle :

**Le triangle de Calot** : triangle formé par :

- en dedans le **conduit biliaire principal**
- en dehors le **conduit cystique** et
- au dessus **l'artère cystique** (artère issue de l'artère hépatique propre ou de l'artère hépatique D qui vascularise la VB)

TUT'ANECDOTE : C'est important de connaître ce triangle de Calot car le chirurgien qui va opérer la VB (=cholecystectomie) va attraper l'infundibulum de la VB avec une pince et tirer vers l'extérieur de façon à exposer ce triangle pour pouvoir distinguer l'artère qu'on va lier et sectionner en premier, ensuite on va distinguer le canal cystique et puis on va faire l'opération de la cholestistéctomie.



Il faut finalement savoir qu'il y a une **réflexion du péritoine tendue entre le pédicule hépatique et l'estomac** (la petite courbure) c'est ce que l'on appelle le **petit omentum** (double feuillet de péritoine tendu entre l'estomac et le pédicule hépatique qui va représenter le rapport péritonéal essentiel du pédicule)  
Il faudra donc ouvrir ce petit omentum pour opérer le pédicule hépatique.

#### 4) La segmentation hépatique

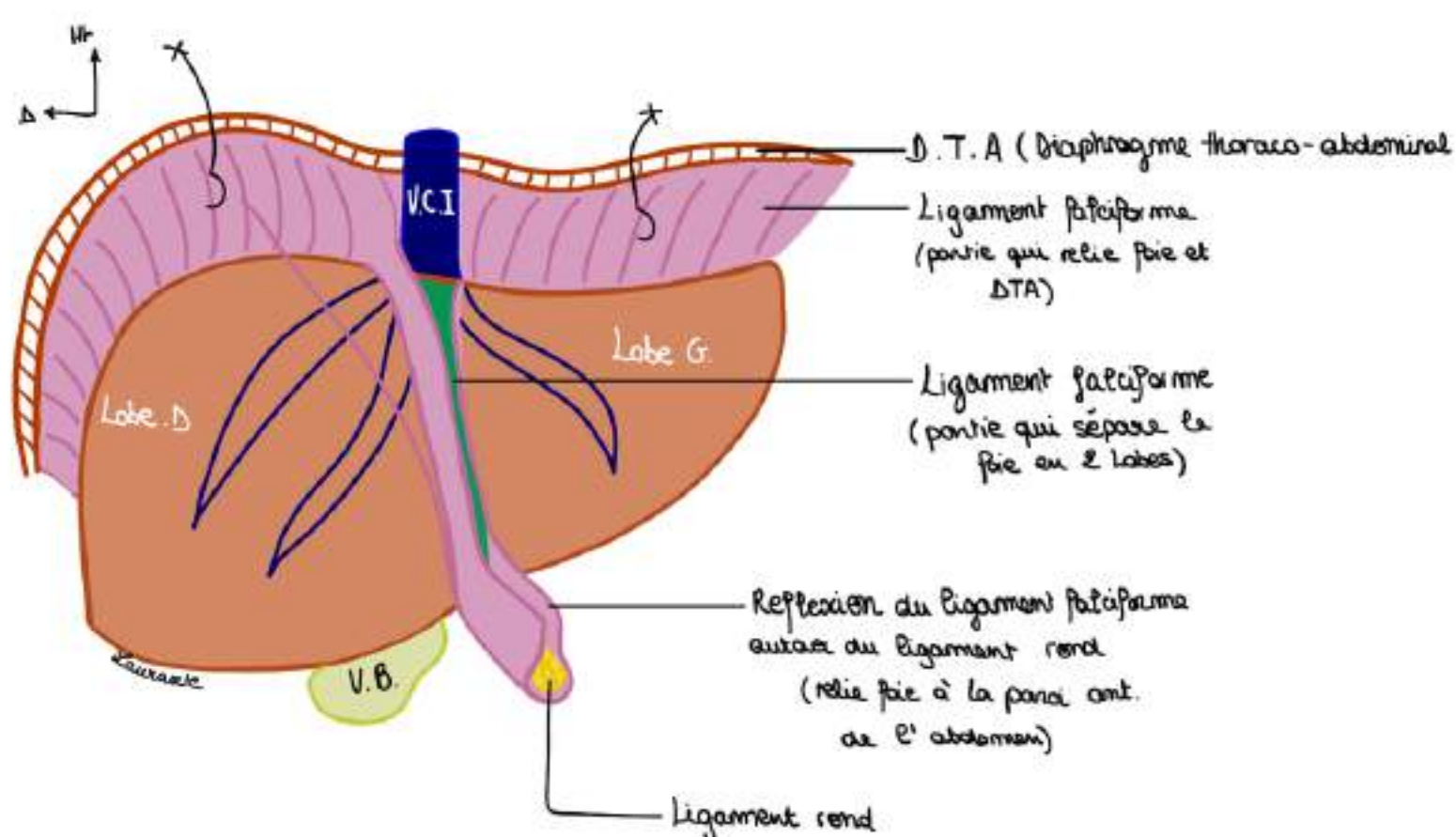
**SEGMENTATION ANATOMIQUE, MORPHOLOGIQUE EN LOBES :** (première segmentation utilisée pendant des siècles, mais les chirurgies selon cette segmentation saignaient trop car elle ne dépend pas de la vascu)

Elle est calquée sur l'aspect, la structure externe du foie, sur **ce que l'ont voit**

##### Schéma vue antérieure du foie :

On voit **2 lobes** hépatiques sur une vue

- 1 lobe hépatique gauche
- 1 lobe hépatique droit



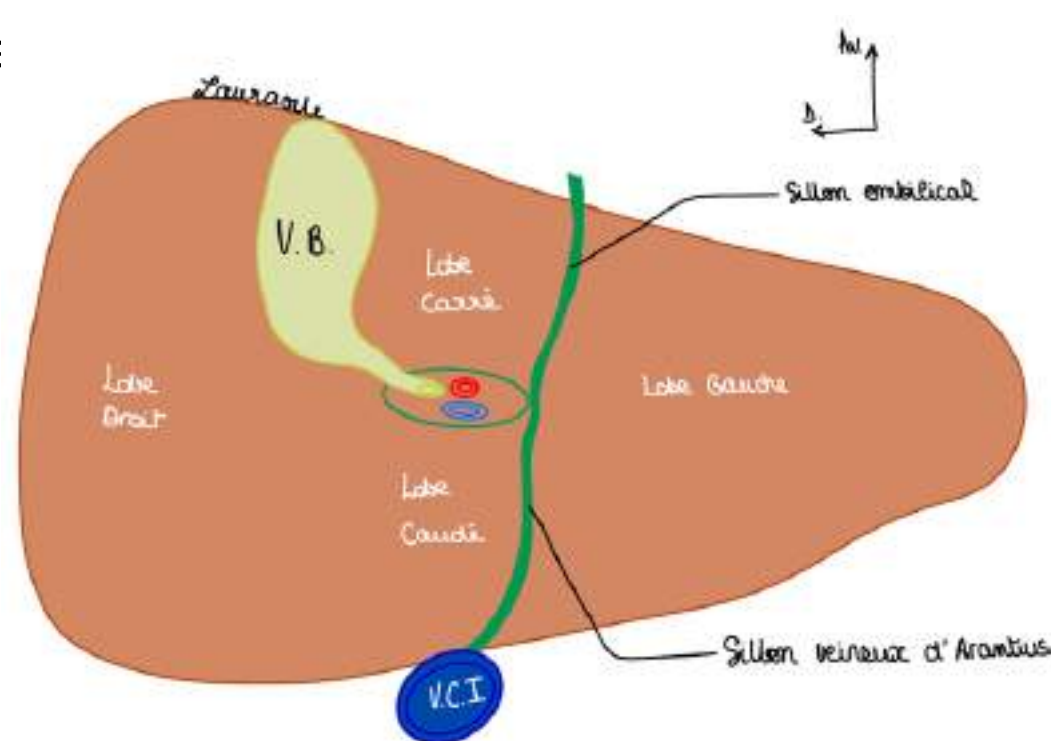
##### Schéma vue inférieure du foie :

On voit cette fois ci nos 4 lobes hépatiques :

- le **lobe droit** plus ovoïde sur cette vue
- le **lobe gauche** plus effilé
- le **lobe carré** qui a la forme d'I H entre le sillon cystique à D, le sillon ombilical à G et le hile hépatique en arrière
- le **lobe caudé** en arrière du hile et devant la VCI

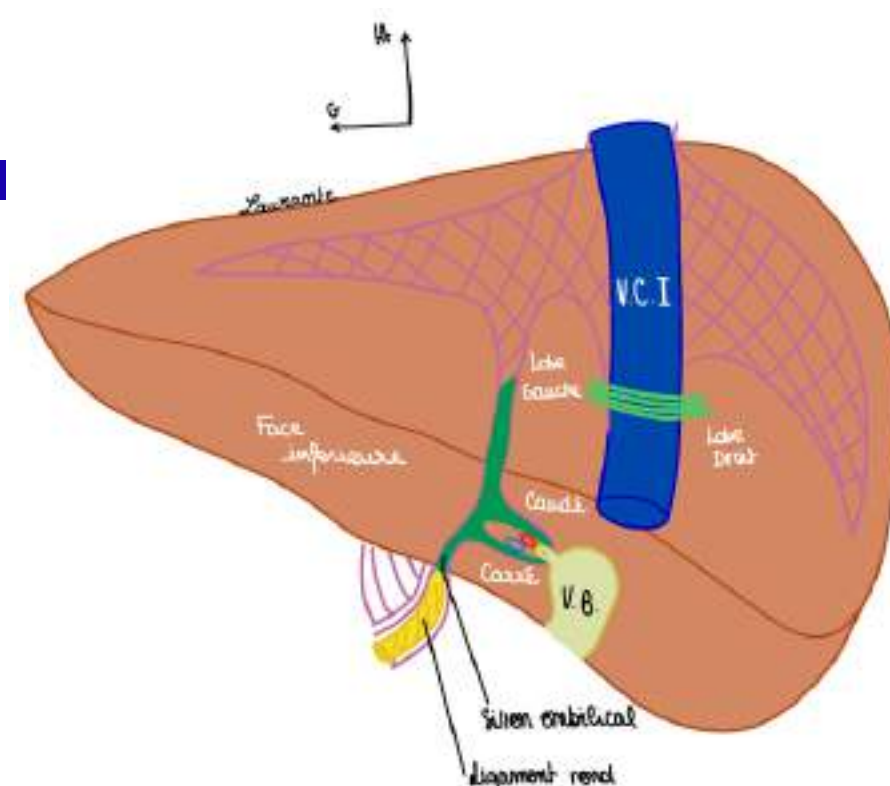
On voit également :

- le hile hépatique au centre avec la **voie biliaire**, artère hépatique et **VP** + la **VCI** en arrière
- le **sillon ombilical** qui est le prolongement du **ligament rond** et qui trace le sillon à la face inférieure du foie
- le **sillon veineux d'Arantius** (vestige bilical en arrière vers la VCI)



##### Schéma vue postérieure du foie :

On voit également les 4 lobes, les lobes droit et gauches sont séparés par la **VCI**



## SEGMENTATION FONCTIONNELLE : EN FOIES (sur laquelle est basée la chirurgie actuelle du foie)

- Cette segmentation a été décrite selon Couinaud (anatomiste), elle est différente de la segmentation anatomique : la **segmentation fonctionnelle** est relative aux **éléments internes du foie**, elle est basée sur la **vascularisation** et la **distribution portale**. (il l'a décrite en injectant les différentes branches de la VP) (on ne la voit pas à l'oeil nu)  
Des chirurgiens coloniaux (indochinois, Rene Bourgeon à Alger) ont aussi participé à l'étude du foie. Pendant des décennies on osait pas toucher le foie car c'est un organe extrêmement hémorragique.

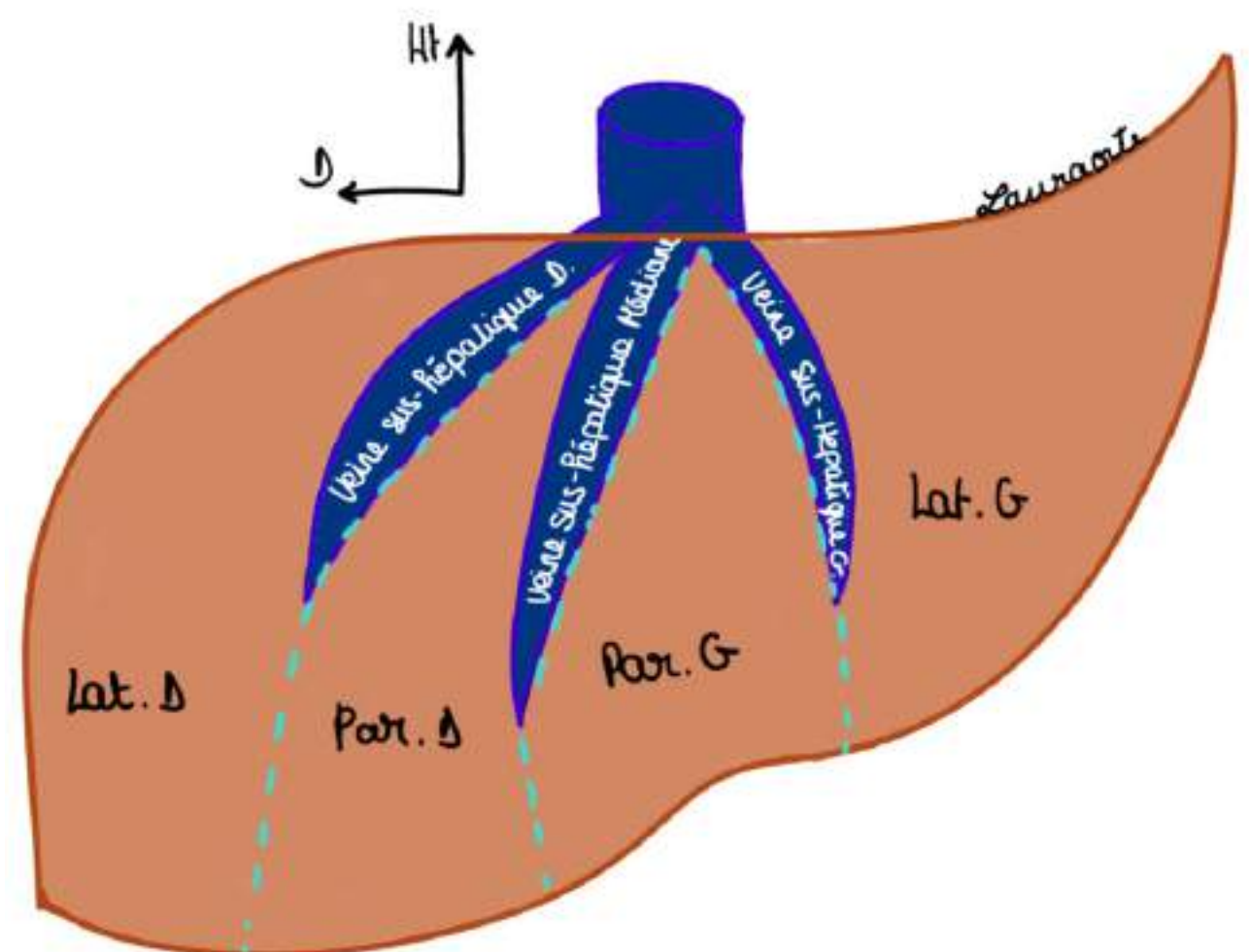
- La segmentation fonctionnelle n'est pas visible, le foie D et le foie G sont séparés par une ligne imaginaire appelée **Scissure (ou fissure) porte principale (SPP)** qui part du bord D de la **VCI** jusqu'au fond de la fossette cystique (c'est le plan de séparation entre irrigation des branches D et G de la VP)

La **SPP** correspond au prolongement imaginaire de la **veine hépatique médiane** (elle chemine dans la SPP). (ATTENTION : on parle ici des veines hépatiques qui se drainent dans la VCI et non portales).

On a 2 autres lignes imaginaires créées par le prolongement des **veines hépatiques droite et gauche** :

- la **scissure porte latérale droite** dans laquelle circule la **veine (sus) hépatique droite** : elle divise le foie droit en un secteur **latéral D** et **paramédian D**
- la **scissure porte latérale gauche** dans laquelle circule la **veine (sus) hépatique gauche** : elle divise le foie gauche en un secteur **latéral G** et un secteur **paramédian G**

Si on fait une dissection et qu'on dévascularise la branche droite de la VP le foie va se dévasculariser selon une limite : la SPP, c'est une zone dévascularisée limitée par la vascularisation et non par une structure anatomique

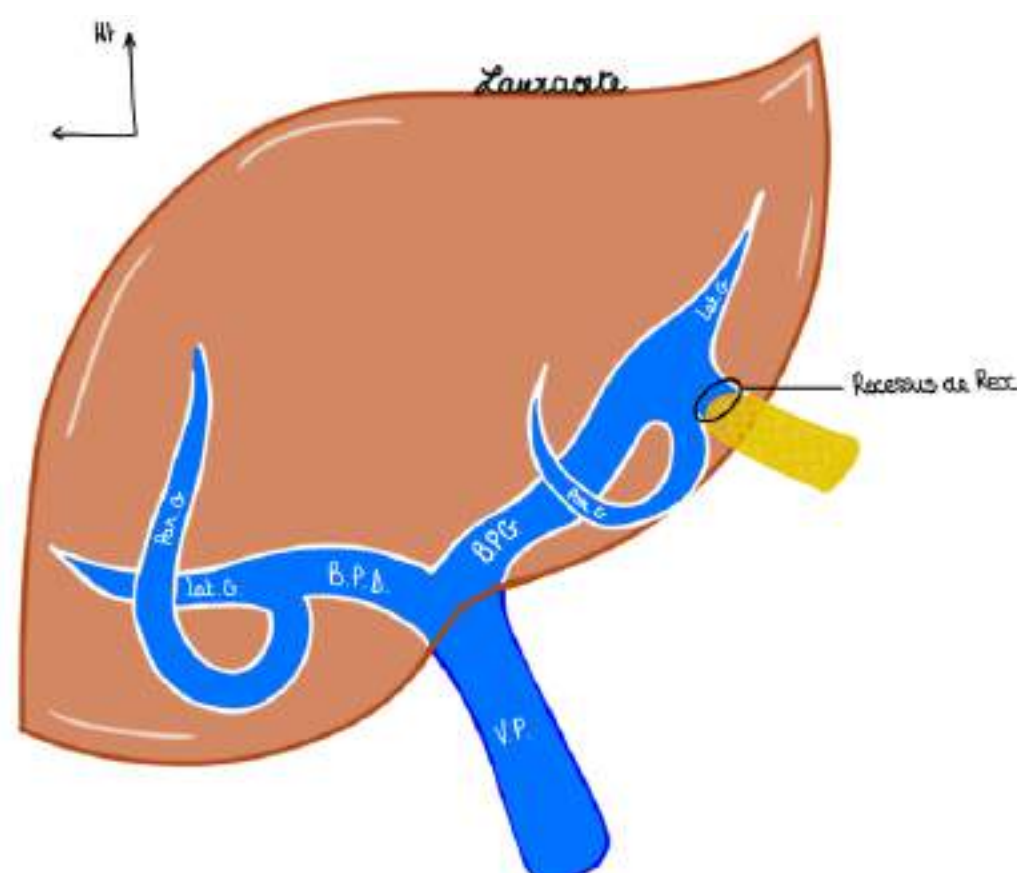


De plus, lorsque la **VP** pénètre dans le foie, elle se divise en 2 branches : une **branche portale D** qui vient irriguer le foie D et une **portale gauche** pour le foie G. Chaque branche portale se divise à son tour en une **veine paramédiane** et une **veine latérale**. DONC chaque **secteur** du foie porte le nom de la veine portale qui vient le vasculariser.

**Particularité de la veine portale gauche** : on voit la terminaison de la branche portale gauche, en regard du **ligament rond** qui est le **Recessus de Rex** : recessus résultant de la thrombose de l'ancienne veine ombilicale gauche qui est à l'origine du **ligament rond** et qui participait au système veineux portal gauche durant la vie embryonnaire.

TUT'INFO : une hépatectomie totale du foie saigne énormément, connaître la segmentation hépatique nous permet de nous réparer pour savoir quelle veine/artère lier

ex : une hépatectomie droite : on enlève les segments V, VI, VII et VIII (foie droit)  
une lobectomie droite : V, VI, VII, VIII et IV (forme tout le lobe droit)



**Le tutorat est gratuit. Toute vente ou reproduction est interdite.**

## SEGMENTATION FONCTIONNELLE : EN FOIES

Couinaud a également attribué des **segments numérotés** à chaque **secteur** du foie

On a au niveau du foie G, vascularisé par la **veine portale G** :

- le **secteur latéral G** (à G de la SPG) vascularisé par la **veine latérale G** = représente le **segment II**, le plus latéral et effilé
- le **secteur paramédian G** (entre SPG et SPP) vascularisé par la **veine paramédiane G** = représente le **segment III et IV** qui sont tout deux séparés par le **ligament falciforme**

Au niveau du foie D, vascularisé par la **veine portale D** :

- le **secteur paramédian D** (entre SPP et SPD) vascularisé par la **veine paramédiane D** = représente le **segment V et VIII**
- le **secteur latéral D** (à droite de la SPD) vascularisé par la **veine latérale D** = représente le **segment VI et VII**

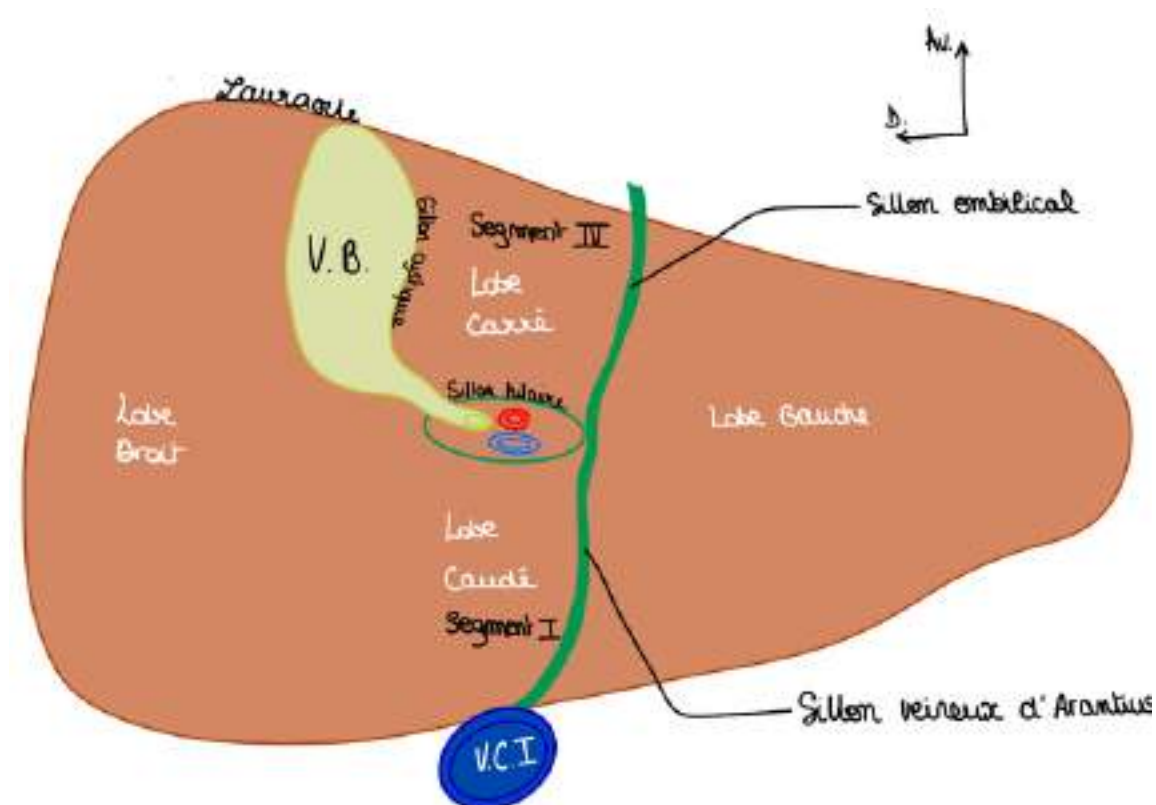
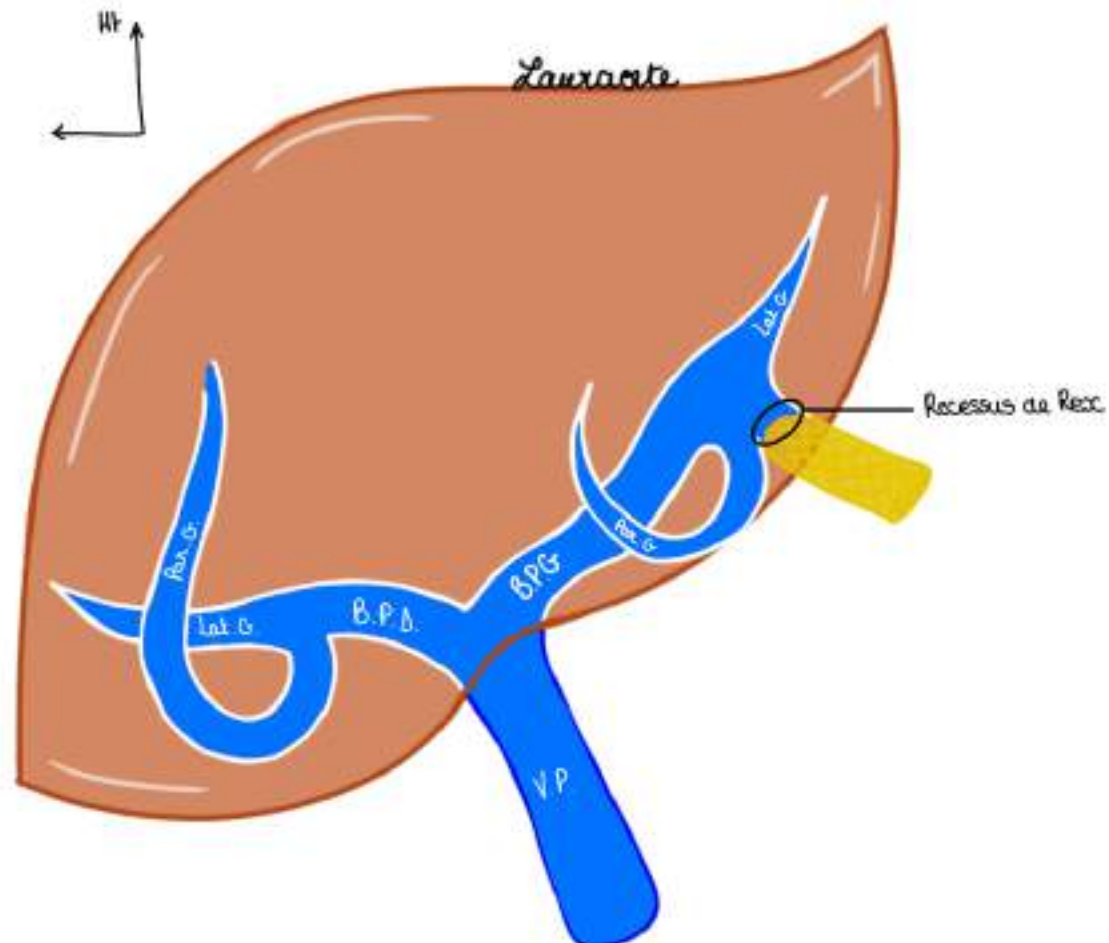
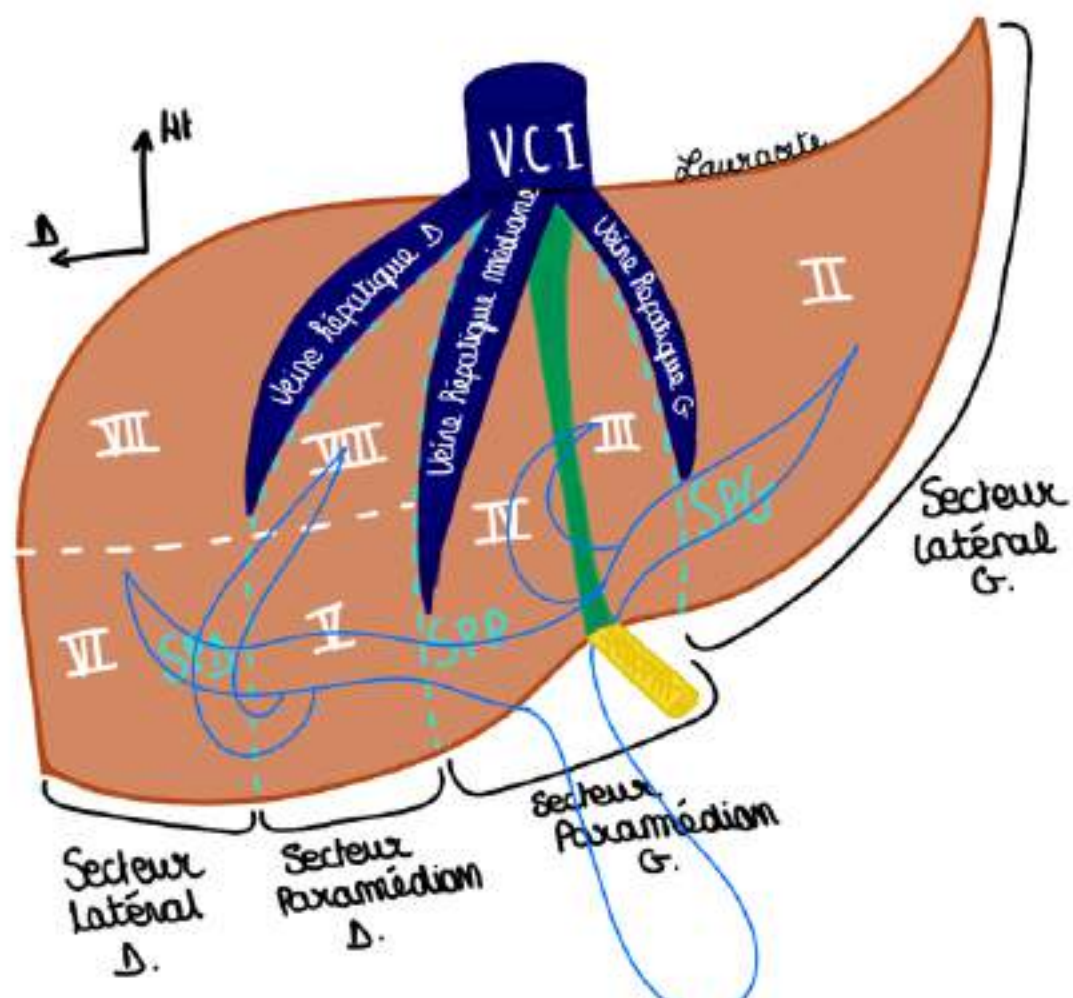
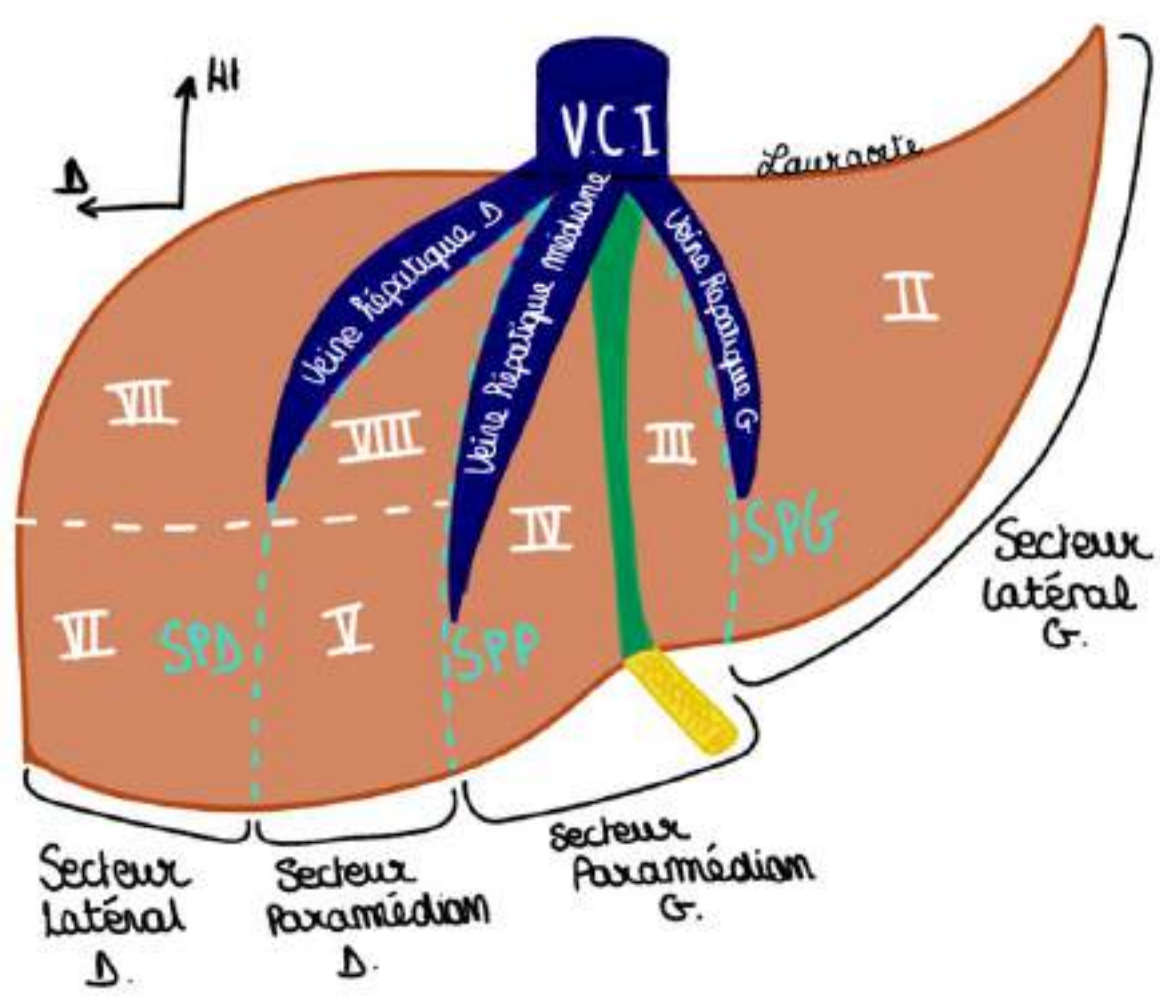
Pour les segments **V à VIII** (foie D), on les énumère dans le sens des aiguilles d'une montre à partir d'en bas à gauche (V)

- le **lobe carré** (en morphologie) = **segment IV** (en fonctionnel) : mémo : le carré a 4 cotés
- le **lobe caudé** = **segment I** (en fonctionnel)

++TUT'WARNING : le **segment IV** fait partie du **FOIE GAUCHE** (segmentation fonctionnelle) mais du **LOBE HÉPATIQUE DROIT** (segmentation morphologique)++

**Schéma segmentation fonctionnelle du foie sur une vue antérieure :** j'ai préféré vous mettre différents schémas pour éviter dans faire un seul trop chargé, je vous laisse faire la correspondance entre chaque secteur, segment, et vascularisation portale

Le système porte et le système sus-hépatique s'interpenetre "comme les deux doigts de la main" : trajet du sang : VP - foie - veines sus-hépatiques



**Le tutorat est gratuit. Toute vente ou reproduction est interdite.**

## V. L'intestin grêle

L'intestin grêle fait suite à l'estomac, il laisse passer petit à petit le bol alimentaire, le suc et la bile attaquent les aliments. Cette dissolution/attaque chimique va permettre l'**absorption** des aliments dans l'intestin grêle.

**ATTENTION : après demande au Pr : le duodénum fait bien partie de l'intestin grêle !!!**

Sur le plan **morphologique** l'intestin grêle est un **tube, lisse comme un tuyau**. Il mesure environ **6 mètres** et peut avoir des longueurs très variables (l'ensemble peut mesurer de 3 à 10m en fonction des gens)

L'intestin grêle est composé de plusieurs parties : le **duodénum**, le **jéjunum** et l'**iléon**

POINT ETHNOLOGIE : Iléo = entortillé en grec

La limite entre **duodénum** et **jéjunum** est l'**angle duodéno-jéjunal = angle de Treitz**

*quand on enlève un morceau d'intestin il faut toujours mesurer car on considère qu'au dessus 1,5m l'absorption devient problématique*

Le **jéjunum** = portion dont les anses qui débutent à l'**angle duodéno-jéjunal** et se terminent à la moitié de l'intestin grêle. Le jéjunum mesure environ **3 mètres** (variable)

Ensuite on a l'**iléon**. Il n'y a pas de marque anatomique qui sépare le **Jéjunum** de l'**iléon**, on dit que la jonction entre le jéjunum et l'iléon est à peu près à la moitié de l'intestin grêle, pour cela on se réfère à la disposition des anses :

Le **jéjunum** a des anses disposés **horizontalement** alors que l'**iléon** a des anses disposées **verticalement**

TUT ANECDOTE : quand on lit des radio quand il y a une occlusion intestinale on reconnaît la partie distale de l'intestin grêle (iléon) qui est plutôt verticale alors que la partie proximale (jéjunum) et plutôt horizontale

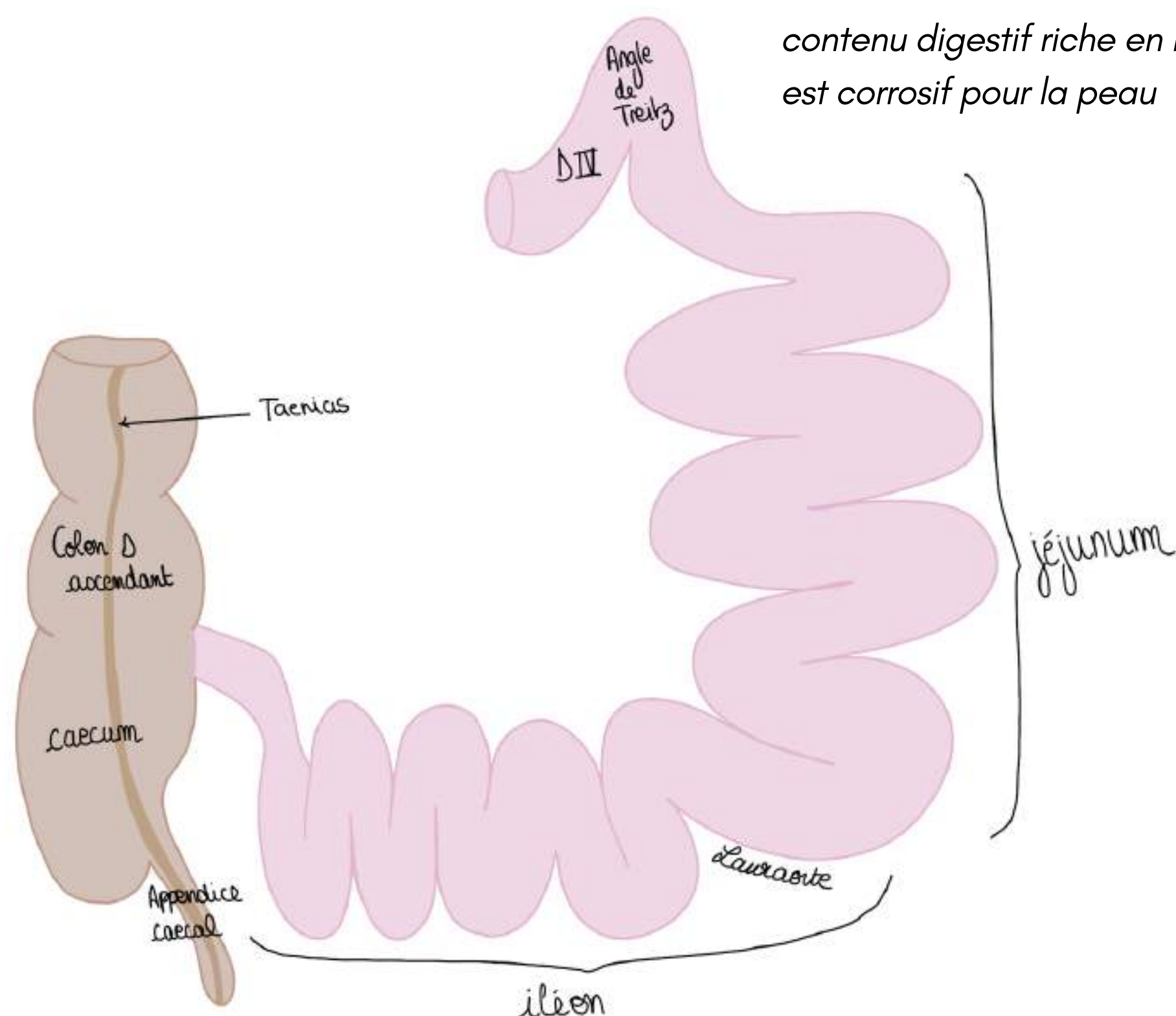
Le calibre de l'intestin grêle **diminue** progressivement : le **jéjunum** a un calibre d'environ **3cm** alors que l'**iléon**, à la fin, a un calibre de **1cm**.

TUT ANECDOTE : Si le sujet absorbe un élément un peu gros (*ex : balle de ping pong*) ça va passer l'estomac, le duodénum, et quand le calibre devient vraiment trop petit (par exemple au niveau de l'iléon) le flux intestinal est bloqué  
autre ex : gros calcul vésiculaire

L'iléon remonte de la cavité pelvienne et se jette au niveau du **colon droit** à sa face **médiale et postérieure**.

L'aspect du **colon** diffère de l'intestin grêle. Le colon est **bosselé d'haustrations coliques**.

Sur le colon on a des condensations (épaississement) des fibres longitudinales que l'on appelle les **tænia** ou **bandelettes coliques** (il y en a 3, je vous en ai représenté qu'une car les autres sont visibles en postérieur) elles se rejoignent au niveau de la **base de l'appendice vermiforme (appendice cæcal)**.



*si on fait une stomie le contenu digestif riche en bile est corrosif pour la peau*

**Le tutorat est gratuit. Toute vente ou reproduction est interdite.**

## MORPHOLOGIE ET STRUCTURE DE L'INTESTIN :

L'intestin a plusieurs couches, on les décrit de l'intérieur vers l'extérieur :

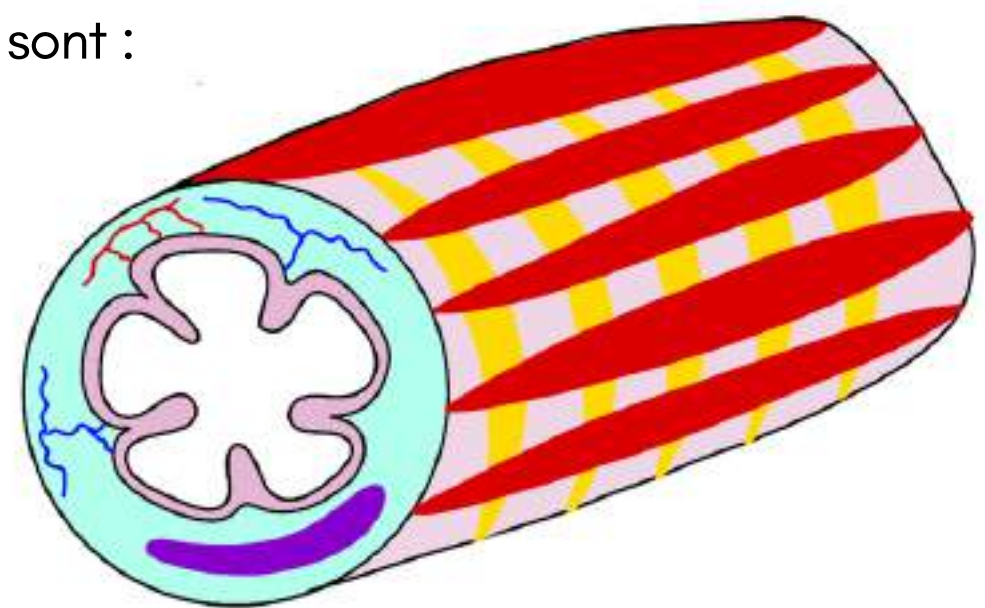
- **1ère couche = couche muqueuse**, elle est nettement caractérisée par des **plis muqueux intestinaux** qui sont extrêmement importants et démultiplient considérablement la surface d'absorption intestinale, ils commencent au niveau du **D2 à sa partie basse au niveau des papilles mineures et majeures**, les plis s'intensifient ensuite pour devenir très nombreux dans le jéjunum et l'iléon car ça augmente la surface d'absorption intestinale.
- **2ème couche = couche sous muqueuse** comme pour l'estomac, très grande richesse **artérielle veineuse** et **lymphatique** afin qu'échanges et absorption intestinale se fassent (lymphatiques représentés en violet ou en vert)

TUT'ANECDOTE : Les graisses vont être absorbées par le système lymphatique et remonter par le conduit lymphatique principal

- **3ème couche = couche musculuse** : composée de 2 couches comme tout le reste du tube digestif

TUT'RAPPEL : sur tout le tube digestif on a 2 couches au sein de la couche musculaire SAUF au niveau de l'estomac qui comporte 3 couches musculaires, les 2 couches musculaires de l'intestin sont :

- une **couche circulaire interne**
- une **couche longitudinale externe**



**Rôle de la musculuse** : propagation/avancée du bol intestinal par des contractions régulières.

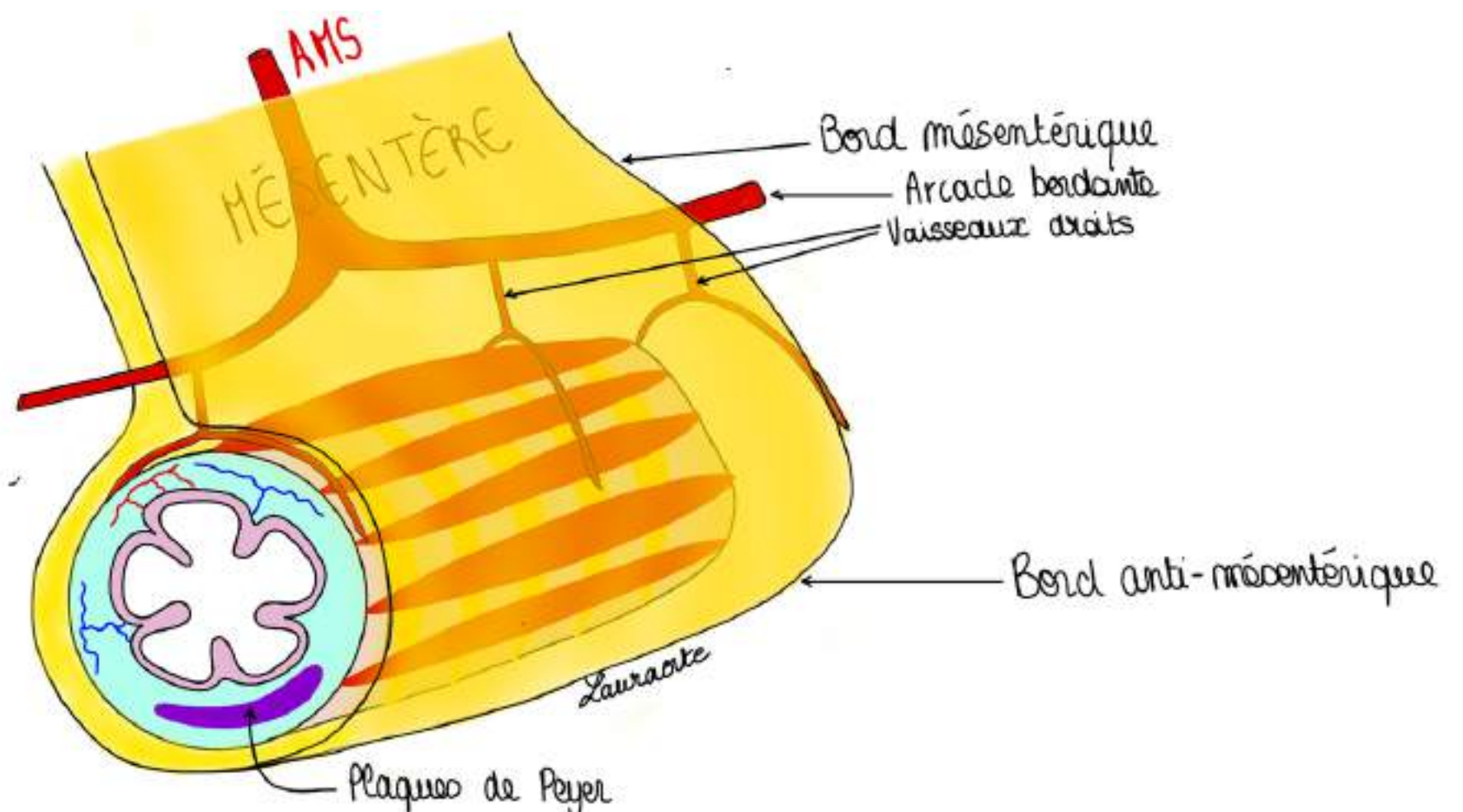
L'intestin est tenu à la paroi postérieure de l'abdomen par le **mésentère** (=un double repli de péritoine qui contient les vaisseaux destinés à l'intestin grêle).

Le **péritoine** (représenté en jaune sous forme d'un double feuillet) forme le mésentère dans lequel vont circuler les **vaisseaux** (cf partie de cours sur l'embryologie), dans le cadre de la vascularisation de l'intestin on parle des **artères mésentériques (artère mésentérique supérieure)**.

Il y a une division des branches de l'artère mésentérique va donner une **arcade bordante** et de cette arcade bordante vont se détacher des **vaisseaux droits** (environ tous les cm) pour irriguer l'intestin grêle en arrière et en avant.

Pour finir avec les **éléments lymphatiques** : à la partie distale de l'intestin grêle on trouve des **amas lymphoïdes** (ou **plaques de Peyer**) qui se disposent sur le **bord anti-mésentérique**.

TUT'EXPLIQUE : le mésentère va permettre de distinguer un bord mésentérique (là où s'insère le péritoine) et un bord anti-mésentérique (côté opposé de l'insertion du péritoine) = localisation des **amas lymphoïdes**



*l'intestin grêle est très vascularisé car il a besoin d'énergie pour se contracter, pour absorber*

**POINT PATHO** : Ces **amas lymphoïdes** peuvent être le siège d'atteintes **infectieuses** (comme la salmonella typhi qui donne la typhoïde) qui donnent des **infections** des **plaques de Peyer** qui peuvent aboutir à des **ulcères** et des **perforations en péritoine libre** et donc des **péritonites**, surtout chez les non-vaccinés (comme en Afrique par exemple).  
Le contenu digestif sort — infection — péritonite — perforation — opération — réparation,  
Pour sauver l'enfant dans les endroits où il n'y a pas de vaccination par le DTCoq polio = diphtérie, tétanos, coqueluche, poliomyélite, il faut prévenir et traiter ses maladies, la salmonelle est une bactérie qui répond très bien à la *pénicilline*.

## VI. Colon et rectum

### 1) La jonction iléo-caecale

Mc Burney (cf explication point de McBurney p.7) est le médecin qui a décrit la projection cutanée de cette jonction : ce point est à la **jonction entre le 1/3 externe et le 1/3 moyen du segment qui réunit l'OMBILIC à l'EAIS**. C'est la projection du **cæcum** et donc **l'appendice** et donc la dernière anse intestinale.

Lorsqu'on a une **appendicite** (inflammation fréquente qui n'existe pas chez le nouveau-né, pic de fréquence à l'enfance et à l'adolescence) cela va entraîner une douleur en **fosse iliaque droite** puisque la jonction iléo-colique s'y localise.

C'est une **zone sphinctérienne de régulation entre le flux digestif intestinal** de la dernière anse intestinale et le flux colique.

Au niveau de l'intestin l'absorption des aliments est réalisée grâce au mélange de bile et de sucs pancréatique qui font fondre les aliments et les dissolvent, les graisses vont passer dans le système lymphatique. Le reste va passer vers le système veineux et va remonter par la **Veine porte** du foie pour être filtré.

- Lorsque le contenu intestinal arrive dans le colon l'objectif est de dessécher/déshydrater le contenu intestinal donc de réabsorber l'eau
- Le colon n'a donc **pas de fonction d'absorption alimentaire mais d'absorption d'eau pour dessécher les matières fécales moulées**

**TUT'ANECDOTE** : quand on a la diarrhée ça va trop vite : la réabsorption d'eau par le colon n'a pas le temps de se faire.

La jonction iléo-caecale est une **zone de régulation entre flux intestinal très liquide ou on absorbe les aliments et le flux de réabsorption d'eau par le colon**.

**POINT PATHO DE CETTE ZONE** : (très classique) :

- l'appendicite (=inflammation de l'appendice)
- patho de la dernière anse intestinale = dans nos pays, les inflammations chroniques intestinales MICI comme la **maladie de Crohn** par exemple, donnent spécifiquement chez la femme jeune une **atteinte/inflammation de la dernière anse intestinale = iléite terminale** de la **maladie de Crohn** qui entraîne des troubles du transit intestinal = occlusions intestinales
- un gros calcul lithiasique peut créer une fistule cholecysto-duodénale et se bloquer plus loin dans le jéjunum = iléus biliaire
- les **cancers du colon droit** qui vont obstruer cette dernière anse et vont donner le **syndrome de Koening** = **obstruction de la jonction iléo-caecale** qui cède spontanément sous la pression du flux intestinal et donc tableau clinique avec augmentation du volume de l'abdomen car occlusion et sous la pression. Cela provoque une débâcle avec beaucoup de borborygmes (qui doit alerter vers une patho sténosante de la jonction iléo-caecale)

**Le tutorat est gratuit. Toute vente ou reproduction est interdite.**

## Vascularisation intestinale :

La **vascularisation intestinale artérielle** est permise grâce à l'**artère mésentérique supérieure** : 2ème branche de l'**aorte abdominale** à destinée viscérale.

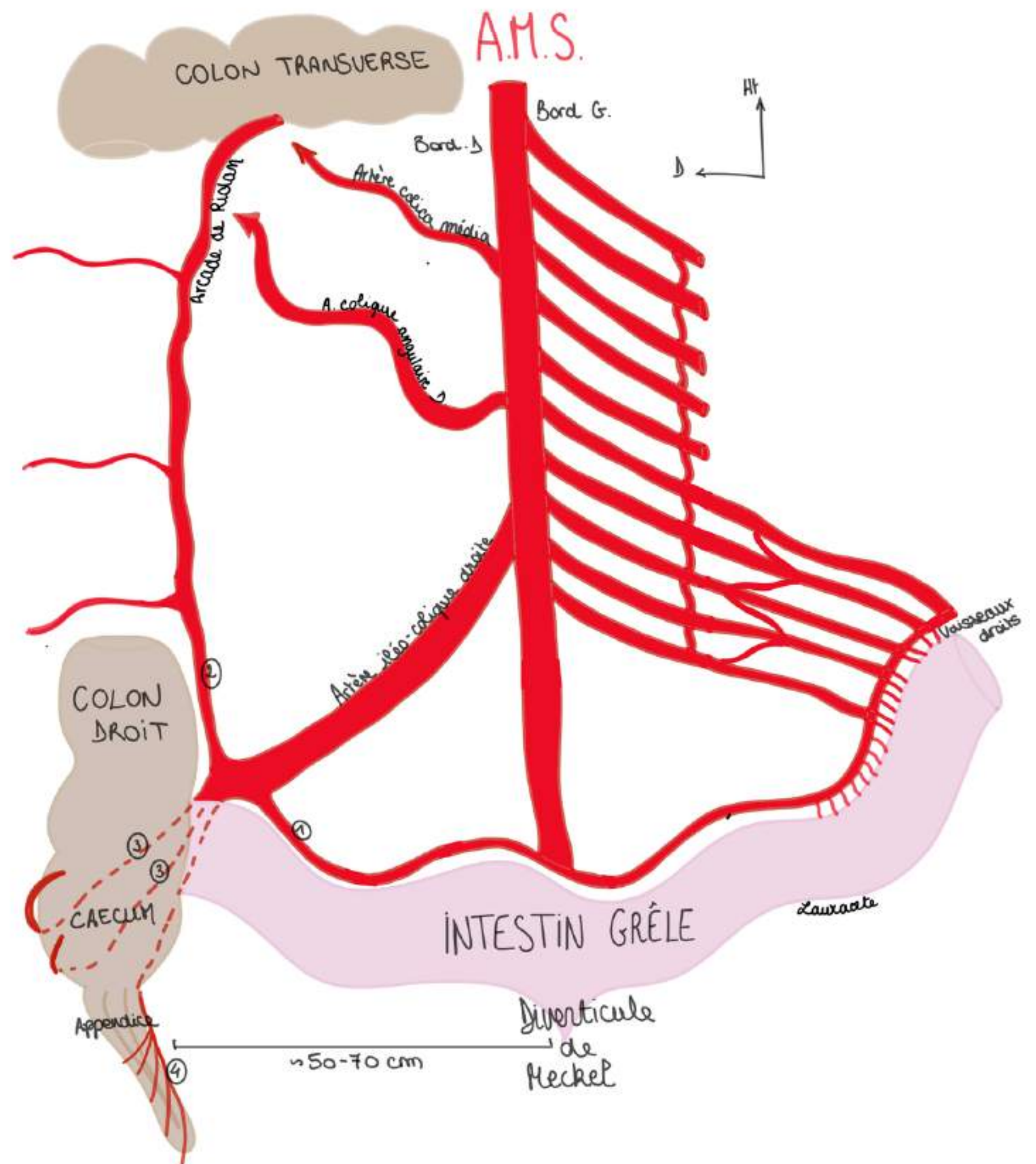
Les 3 branches de l'aorte abdominale à destinée viscérale sont :

- 1ère branche : le **Tronc Cœliaque** : juste au dessous du ligament arqué médian (cf cours diaphragme) avec sa coronaire stomacal (ou gastrique gauche), sa splénique est son AHC
- 2ème branche : **l'Artère mésentérique supérieure (AMS)**
- 3ème branche : **l'Artère mésentérique inférieure (AMI)**

**L'AMS** vascularise l'intestin grêle et la **partie droite du colon**.

Sur son bord **GAUCHE**, **L'AMS** donne **10 à 11 branches** qui peuvent être disposées "en dent de peigne" ou "en bouquet" (cf vestige de la branche craniale de l'anse intestinale primitive qui recevait plus de collatérales venant de l'AMS). Ces anses sont à destinée du jéjunum et l'iléon. ces branches sont anastomosées par des anastomoses de différents ordres (1er ordre, 2e, 3e...) = réseau anastomotique extrêmement riche.

**L'AMS** se termine en projection de la portion de l'iléon qui se trouve environ à **50-70cm avant la fin de l'intestin grêle** (à l'endroit où se trouve le **diverticule de Meckel** qui est le vestige de la non-régression totale du pédicule du diverticule ombilical) lorsqu'il existe (10% des cas)



Sur son bord **DROIT**, **L'AMS** donne **2 à 3 artères** :

- **l'artère iléo-colique droite** (grosse artère, la principale) (son autre nom : **artère iléo-colo-bicaeco-appendiculaire**) qui elle même va donner **5 branches terminales**, elle vascularise la **jonction iléo-caecale**, l'**appendice**, le **cæcum**, en passant par **derrière** dans le bas fond cæcal et ça permet la continuité entre 2 territoires vasculaires : le territoire de **l'AMS et de l'AMI** (vascularisation de la partie gauche et terminale du colon mise en communication avec l'AMS par **l'arcade bordante du colon ou arcade de Riouan**)
- **2 artères** à destinée colique (**artère colique angulaire droite** pour l'angle colique droit et **artère colica média** pour le **colon transverse**)

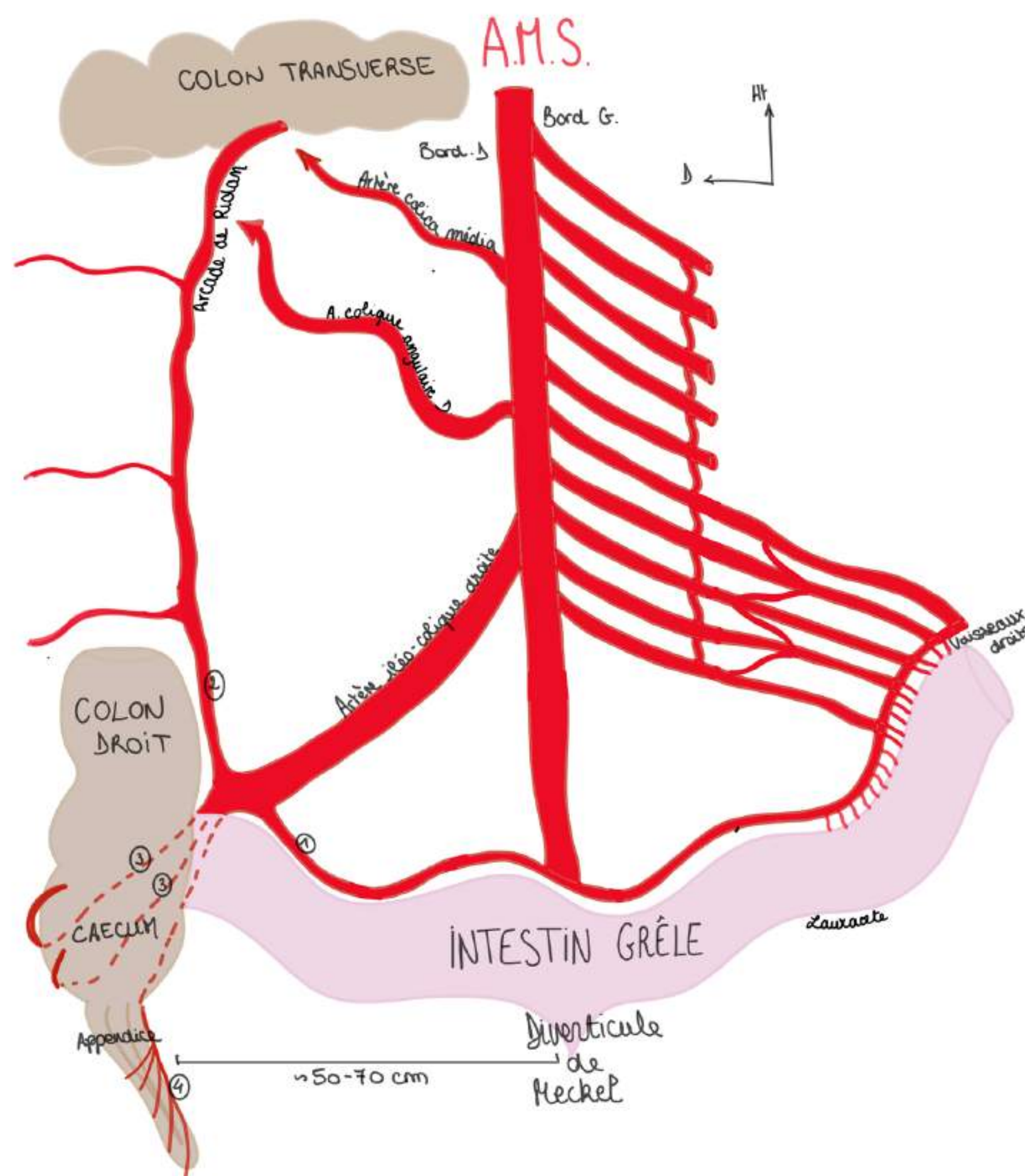
Les 5 branches de **l'artère iléo-colique droite** :

- une **branche** qui revient le long de **l'arcade bordante de l'intestin grêle** (1)
- une **branche** qui chemine le long du colon (2)
- **2 branches** qui vont en **arrière du cæcum** (3) (en présentiel il a dit une en avant et une en arrière, je lui demanderai à la SDR)
- une **branche appendiculaire** qui vascularise **l'appendice** (4) avec 4 ou 5 branches en dent de peigne (à sectionner si appendicectomie)

**L'arcade bordante du colon (arcade de Riolan)**, c'est l'arcade qui permet la jonction vasculaire entre **l'AMS** et ses branches et **l'AMI**

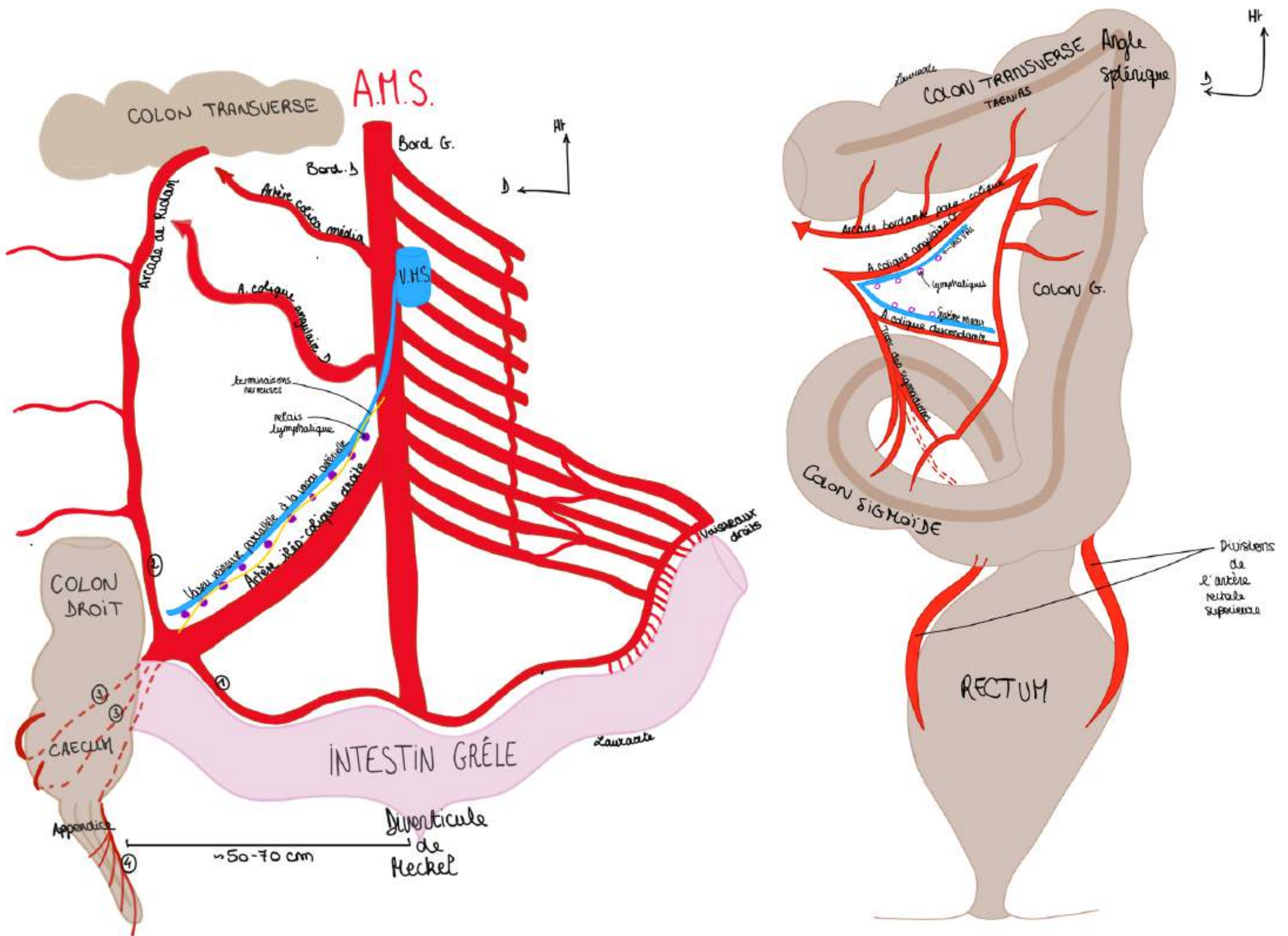
- L'anastomose finale est **l'arcade bordante qui longe l'intestin** et qui envoie comme pour l'estomac tous les centimètres des **vaisseaux droits** pour venir irriguer en avant et en arrière l'intestin
- Et on retrouve le schéma d'enveloppement par le péritoine (mésentère et mésocolon) (cf partie embry) dans lequel chemine l'arcade bordante intestinale
- **L'intestin grêle** est très vascularisé car il y a beaucoup de choses à faire (=sécrétions intestinales pour absorber tout ce que l'ont mange)
- Il y a une continuité de **l'arcade intestinale** et de **l'arcade qui longe le colon et qui va irriguer le colon (Riolan)** = continuité entre irrigation qui vient de **l'AMS** et de l'irrigation de **l'AMI** par l'arcade bordante du colon qui longe le colon qu'on appelle **l'arcade de Riolan**.

L'intestin grêle qui est masqué dans le cadre du colon, le cæcum, l'appendice et une partie du colon transverse droit vont être vascularisés par **l'artère mésentérique supérieure**, alors que la partie gauche du colon transverse, le colon descendant, le colon sigmoïde sont vascularisés par **l'artère mésentérique inférieure**.



**Le tutorat est gratuit. Toute vente ou reproduction est interdite.**

Le **sang veineux du colon droit** est drainé vers la **veine mésentérique supérieure (VMS)**. Le sang veineux du colon gauche est drainé vers la **veine mésentérique inférieure (VMI)**.



Sur le plan artériel, le colon gauche est drainé et vascularisé par les **mésentériques inférieure**.

Branches de **l'artère mésentérique inférieure** à destinée du colon gauche, du colon sigmoïde et du rectum :

- **artère colique angulaire gauche**
- **artère colique descendante**
- **artère tronc des sigmoïdiennes**
- **artère rectale supérieure qui se divise en deux**

Il va y avoir un connexion entre le péritoine de la mésentérique supérieure et le péritoine de la mésentérique inférieure par **l'arcade para-colique : l'arcade de Riolan**. C'est très important car si une des artères se bouchent par athérosclérose, cela permet une suppléance, si l'AMS se bouche l'AMI est une voie de secours.

Tout comme il y a un système anastomotique par les **arcades pancréatiques** entre le **tronc cœliaque** et **l'AMS** lorsqu'elle passe en avant du D3. Si **l'AMS** est bouchée le sang arrive par les **arcades pancréatiques** grâce au **tronc cœliaque**, et inversement si le tronc cœliaque est bouché.

### Précision sur le colon gauche :

- l'**angle colique gauche**, plus **haut**, plus **aigu** et plus **saggital** que l'angle colique droit, s'appelle l'**angle splénique** car il remonte au voisinage de la rate
- les **tænia coli** disparaissent à la jonction sigmoïdo-rectale

Les **lymphatiques** se disposent le long des axes vasculaires, de même que les **terminaisons nerveuses végétatives** (en particulier **orthosympathiques**) qui viennent des **plexus coeliaques**.

### POINT PATHO :

- quand on enlève un cancer du colon on est obligés de lier à l'origine les vaisseaux car on enlève aussi toute la **lame lymphatique** : les cancers du colon sont **lymphophiles** et il y a une **contamination métastatique**, on fait un **curage lymphatique**
- l'intervention est bien réalisée quand on prélève au moins **12 ganglions lymphatiques**

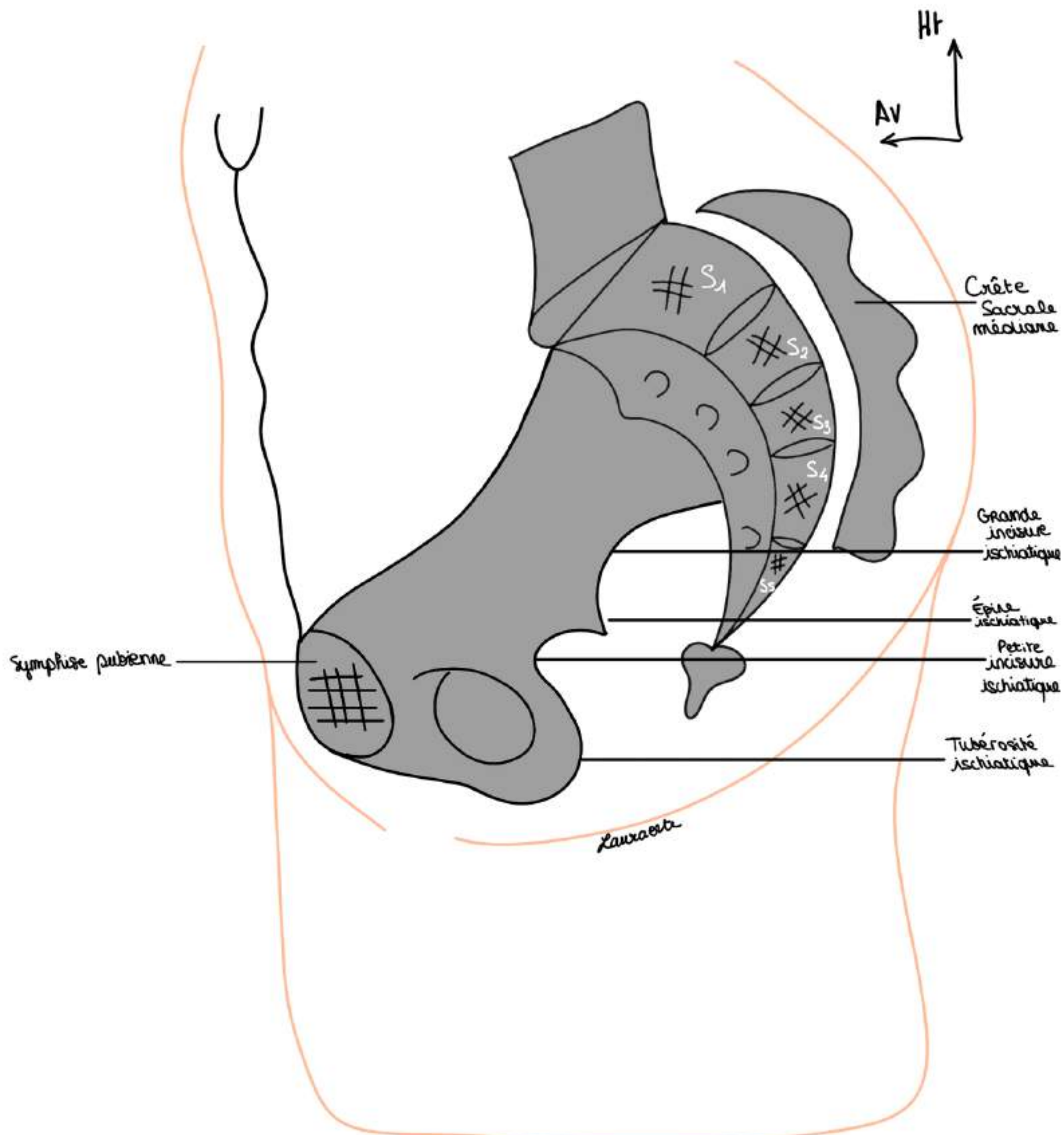
### POINT PATHO :

- l'**appendicite** peut donner une **douleur projetée méso-cœliaque** (au niveau des ganglions nerveux) : l'appendicite chez l'enfant peut commencer par une douleur **épigastrique**
- l'appendicite est une infection du tube et du péritoine qui l'entoure et **c'est une fois que l'infection atteint le péritoine pariétal qu'on peut latéraliser la douleur**

**2) Le rectum** (le début des notions sur le rectum sont largement revues en anat PB, mon vieux avait enlevé cette partie mais j'ai préféré la mettre pour les LAS 2 qui ne repasseraient pas l'UE 5)

**SCHÉMA : Vue d'un sujet de profil : coupe sagittale.**

- Le **sacrum** avec la fusion des vertèbres sacrées (les 2 premières vertèbres occupent la **moitié supérieure** de la hauteur du sacrum (cc l'anat pb)
- On a la **face antérieure du sacrum** avec les **foramens sacrés ventraux** en regard de chaque crête synostotique et le canal sacré qui avec
- La **crête sacrale médiane**, s'arrête en S4
- Le **pubis**
- la **symphyse pubienne**,
- le **bord postérieur de l'os coxal** avec la **grande incisure ischiatique**, la **petite incisure ischiatique**, l'**épine ischiatique** et le pourtour du **foramen obturé**
- on est assis sur un **losange osseux** formé en **avant** par le **pubis** en **arrière** par le **coccyx** et **latéralement** par les **tubérosités ischiatiques**

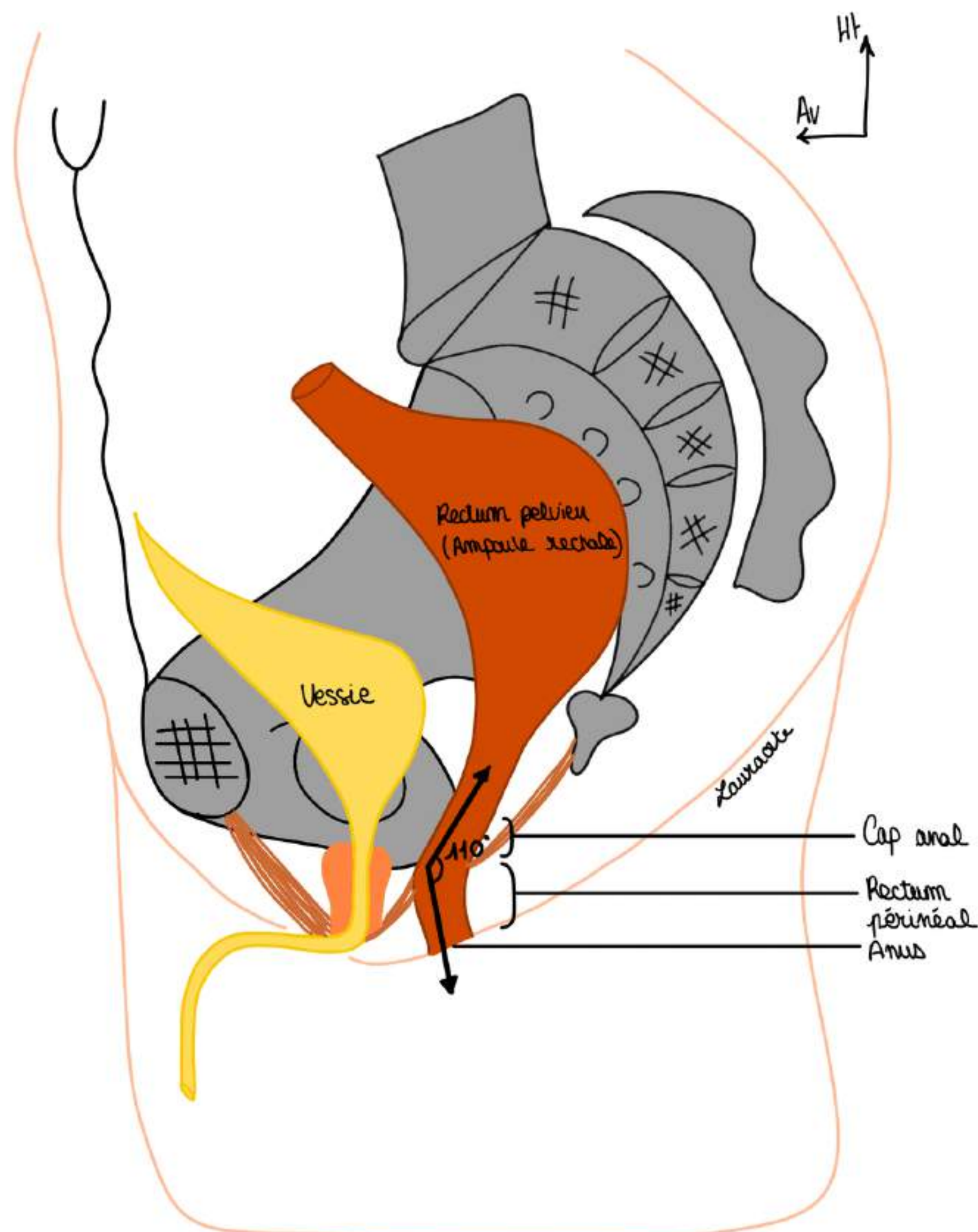


**Étymologie rectum** : proctos en grec, le rectum c'est la partie terminale de l'intestin, partie dilatée du tube digestif, c'est une zone de stockage des matières fécales

- région anatomique accessible à l'examen clinique, à l'inspection, au toucher rectal (TR) : le TR peut monter jusqu'à **7/8cm de la marge anale**
- **Rectum** = portion qui fait suite au colon sigmoïde qui se trouve et **épouse la concavité sacrée**. Il va former l'ampoule rectale (portion dilatée) qui sert de **réceptacle aux matières fécales** et qui se trouve à la partie postérieure de la cavité pelvienne,
- La charnière recto-sigmoïdienne est la jonction entre le colon sigmoïde et le rectum : cette portion se trouve en regard de S2 en général.

Le rectum présente **3 parties** :

- Une partie **supérieure** = le **rectum pelvien** qui correspond à **l'ampoule rectale**
- Une **angulation** = **cap anal de 110 degrés** ou **angle ano-rectal** = entre le **rectum pelvien** et le **rectum périnéal**. Cette angulation est extrêmement importante : elle permet la continence des matières fécales, cette angulation est due à l'action du **muscle Lévator ani**
- Une autre partie appelée le **rectum périnéal**, qui va être le **canal anal** c'est à dire les derniers centimètres qui vont s'aboucher à la peau par l'orifice terminal du tube digestif : **l'anus**.

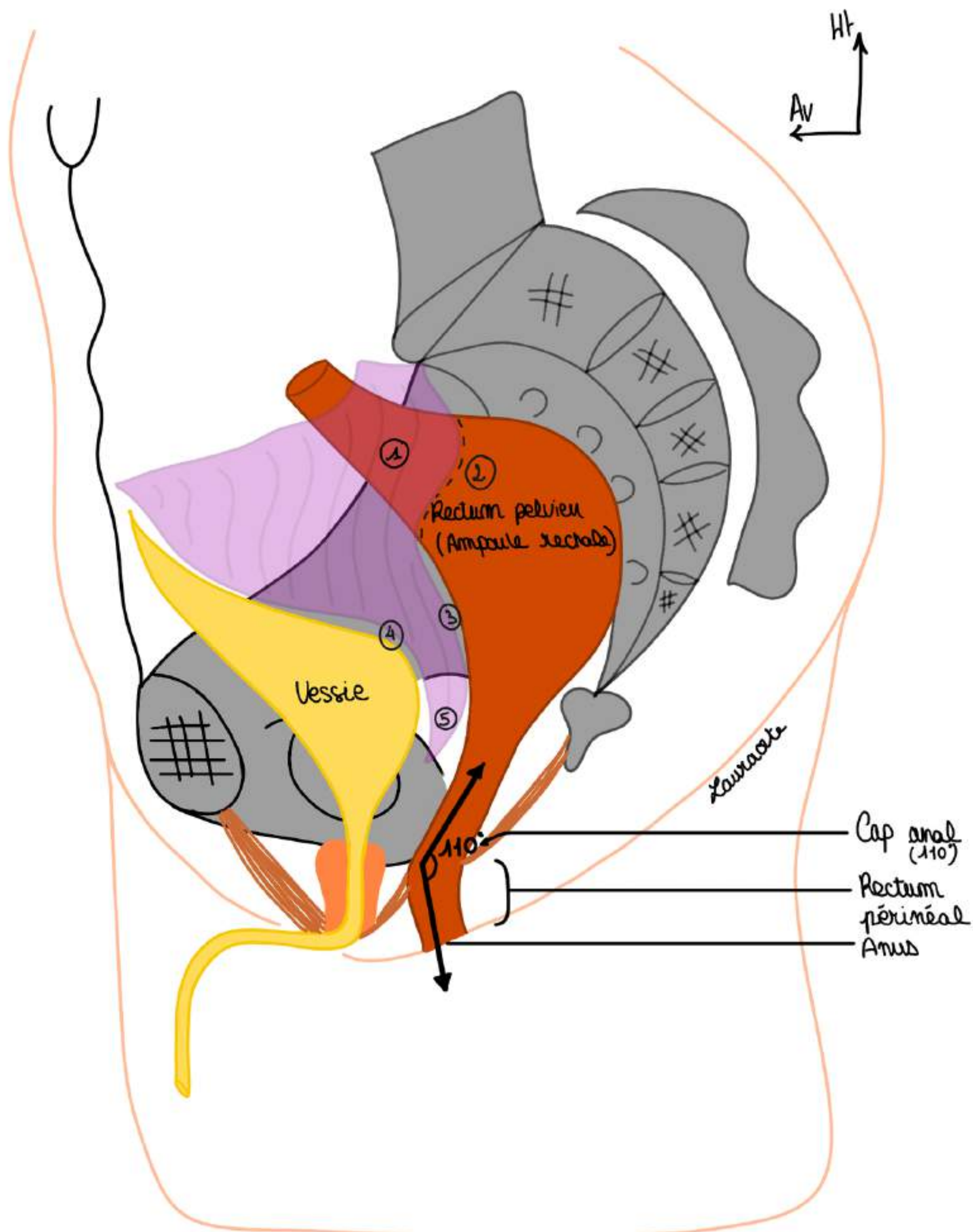


Le péritoine tapisse les organes de l'abdomen et le rectum pelvien qui est subdivisé en 2 étages :

- une **portion péritonisée** = portion recouverte de péritoine (1)
- une **portion sous péritonéale** (2) = située sous le passage du péritoine mais non recouverte de péritoine en elle-même

On voit la **réflexion du péritoine** viscéral sur la **face antérieure du rectum** vers le bas (3) qui va se prolonger sur la vessie (4) et qui va former **recessus recto-vésical chez l'homme (ou recto-vaginal chez la femme)** ou **cul de sac de Douglas** (5) qui va être l'endroit où se collectent les liquides infectieux lors d'infections péritonéales. C'est l'endroit le plus déclive de l'abdomen.

**POINT PATHO :** par exemple lorsqu'on a une appendicite, ça donne une infection du péritoine, une péritonite, et le pus va venir se collecter dans le cul de sac de Douglas qui est accessible au TR : on va pouvoir analyser le contenu du cul de sac de Douglas, lorsqu'on a une infection et qu'on fait un toucher rectal ça fait très très mal : le patient pousse "le cri de Douglas"



### Rapports du rectum différents chez la femme :

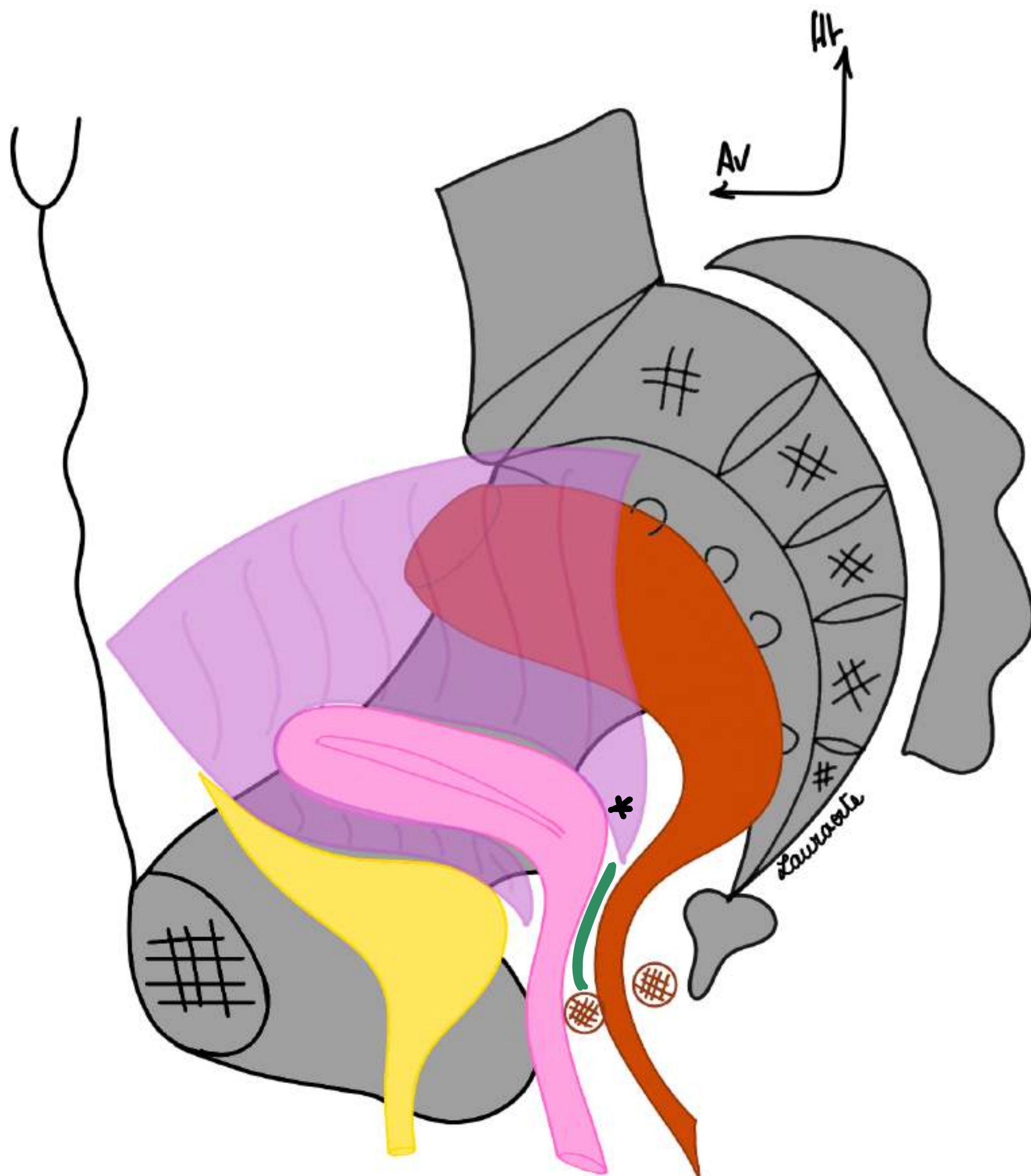
Chez la femme les rapports antérieurs vont différer, il ne s'agit plus de la prostate et du Fascia prostatopéritonéal (bien sûr il n'y a pas de prostate chez la femme), il y a en revanche une **filière génitale**.

Cette filière génitale est constituée par le **vagin** qui va venir se projeter jusqu'au niveau de **l'épine ischiatique** et ensuite c'est **l'utérus** qui part en avant (cf PB pour description pelvis femme cours complet).

On a donc une cloison qui est donc maintenant **recto-vaginale** avec un **fascia recto-vaginal**.

Comme chez l'homme on a une portion péritonisé de rectum et une portion sous-péritonéale comme ceci avec un recessus qui n'est plus recto-vésical mais **recto-utérin : le recessus recto-utérin ou cul de sac de Douglas chez la femme (cf astérisque)** c'est l'espace déclive entre le corps de l'utérus et le rectum.

Chez la femme on peut également examiner le **cul de sac de Douglas** mais également la **paroi postérieure du vagin**. Il est même possible de faire un **toucher bi-digital** pour apprécier la présence de **fistule entre la face antérieure du rectum et la paroi postérieure du vagin (fistule recto-vaginale)**



### Application du toucher rectal : (TR)

- analyse de la forme et la consistance de la **prostate** qui se trouve être en rapport avec la **face antérieure du canal anal**
- exemple : les **cancers de la prostate** vont pouvoir être palpés par un TR et on va pouvoir identifier la forme de la prostate (cf cours pb).

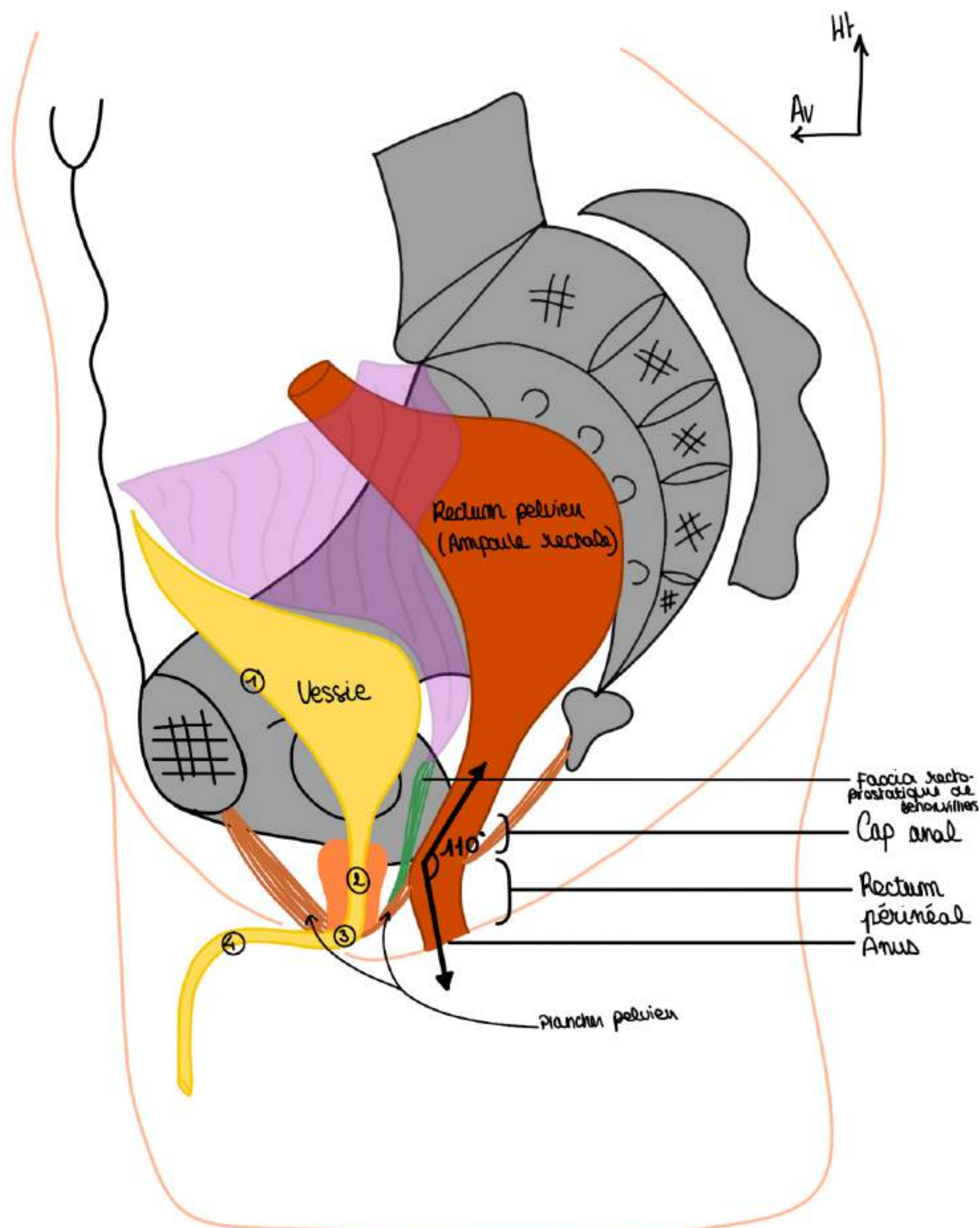
Il y a une cloison qui va séparer la loge prostatique de la loge rectale, on l'appelle le **septum recto-prostatique** ou **fascia de Denonvilliers** ou **aponévrose prostate-péritonéale de denonvilliers** qui va depuis le **recessus de Douglas recto-vésical** jusqu'au **plancher pelvien**. Ce fascia va séparer la prostate en avant du rectum en arrière.

### La description d'un rectum chez l'homme :

Chez l'homme en avant on a la **vessie**, on la dessine en semi-repletion :

- on a la calotte vésicale
- la **face antérieure de la vessie (1)**
- **l'urètre prostatique (2)** (cf anat pb)
- **l'urètre membraneux (3)** (qui traverse le diaphragme pelvien ou plancher pelvien)
- **l'urètre pénien (4)**

Autour de **l'urètre prostatique** se trouve la **prostate** (cf anat pb) avec les vésicules séminales. On a aussi le **diaphragme pelvien** qui ferme en bas la cavité pelvienne.



### 3) La structure du rectum

Comme tout le TD le rectum comprend 3 couches de l'intérieur vers l'extérieur : muqueuse, sous-muqueuse, musculuse.

Autour du **rectum périnéal** (plus précisément autour du **canal anal**) se trouve un sphincter (muscle circulaire très puissant) qui va être constitué de **fibres musculaires striées** et de **fibres musculaires lisses** et va permettre la continence, le stockage des matières fécale dans le rectum.

Le contrôle de la continence va être compliqué et va pouvoir être altéré : il y a beaucoup de pathologies qui peuvent atteindre cette partie terminale du rectum

**SCHÉMA** : rectum en coupe frontale, on a :

On voit la **muqueuse rectale** qu'on dessine comme ceci et on voit qu'il y a une première angulation au niveau de la charnière recto-sigmoïdienne.

#### COUCHE MUQUEUSE DU RECTUM :

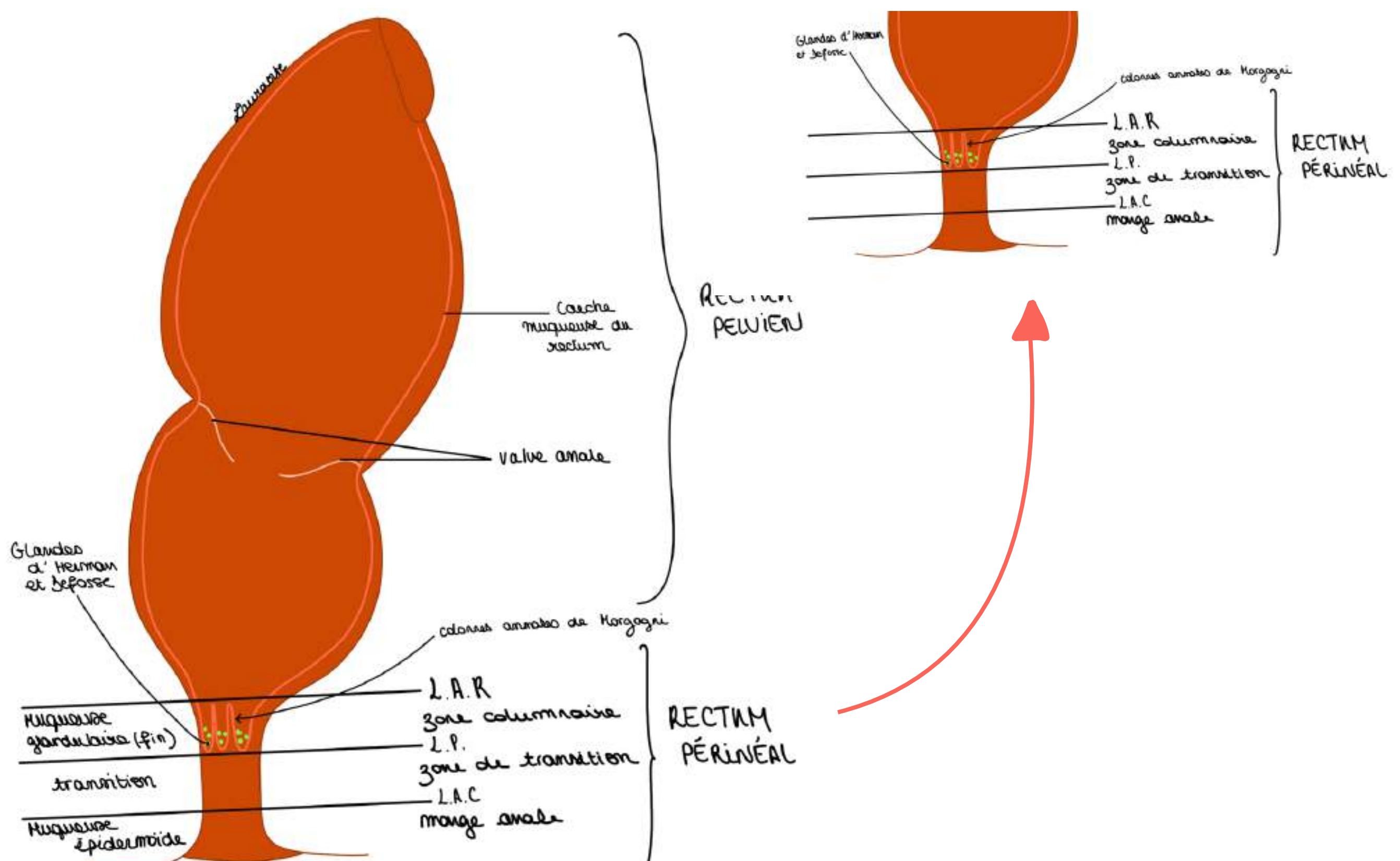
- Elle présente des plis appelés des valves annales (une supérieure, une moyenne, une inférieure) qui sont visibles à l'anuscope. Au niveau du rectum on ne voit pas très loin avec l'anuscope car il y a une plicature de la muqueuse qui entraîne une plicature du rectum pelvien

On distingue **3 zones séparées par 2 lignes**, de haut en bas :

- La **ligne ano-rectale (LAR)** limite la zone columnaire en haut
- La **zone columnaire (ZC)** : localisation des **petites colonnes anales** ou **colonnes anales de Morgagni** (plis verticaux)

La **muqueuse** à cet endroit est une **muqueuse glandulaire** et elle se termine ici au niveau du rectum périnéal par les **colonnes anales de Morgagni**. Ces colonnes anales donnent des plis muqueux et délimitent une ligne :

- La **ligne pectinée (LP)** = limite **inférieure** de la **zone columnaire** et donc de la **muqueuse glandulaire**

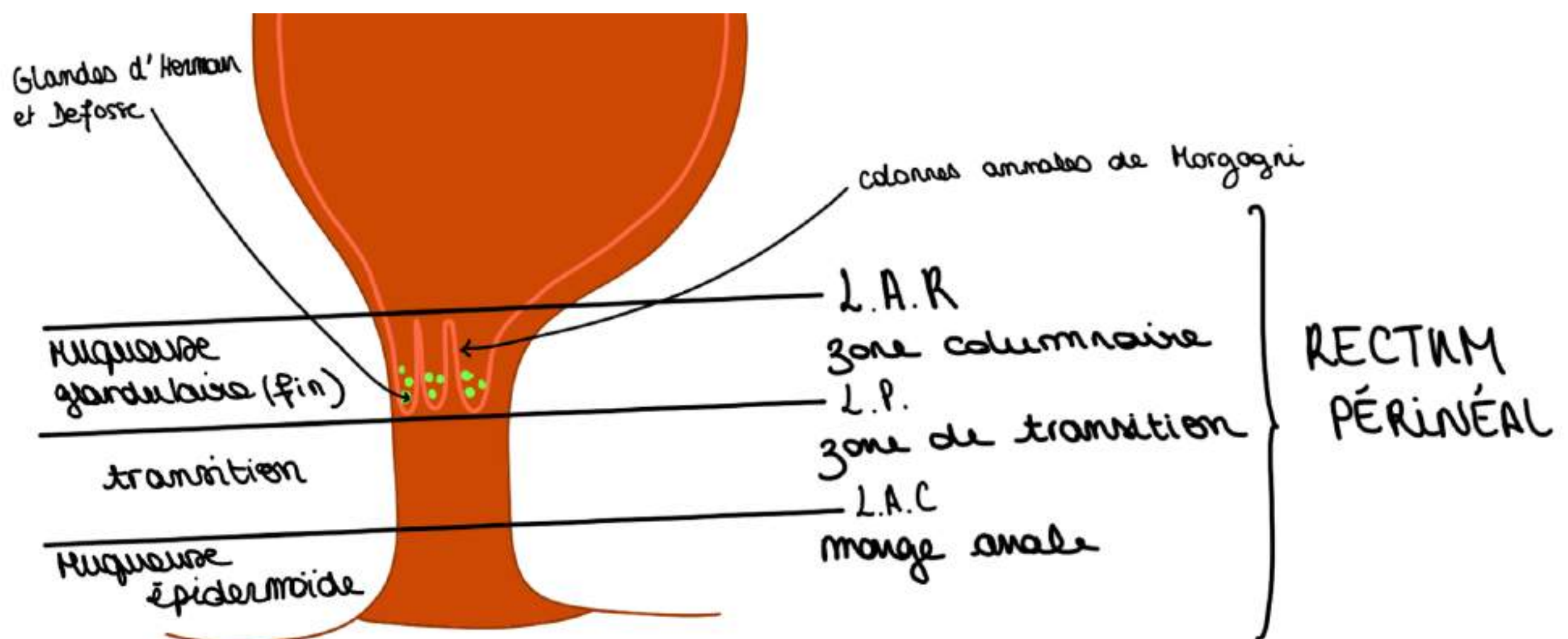


Au fond des **colonnes anales de Morgagni** s'abouchent des **petits glandes (appelées aussi sinus anaux) ou glandes d'Herman et Defosse** qui sont :

- très **importantes**
- responsables de la **sécrétion de phéromones** qui dictent certains comportements sexuels
- sujettes à des infections responsables de **suppurations d'origine anale**

DONC la **muqueuse glandulaire** se termine au niveau de la LP

- on a ensuite une **zone de transition (ZT)** : zone de transition entre **muqueuse glandulaire** et **muqueuse épidermoïde**
  - la **ligne ano-cutanée** qui sépare ZT et MA
  - puis la **zone de la marge anale (MA)** : de type épidermoïde, elle présente les **plis radiés de l'anus**
- **La somme de ces 3 zones qui forment le rectum périnéal**
- La connaissance de ces zones est primordiale pour la localisation des pathos, ex : ulcère localisé au niveau de la marge anale, ex 2 : maladies vénériennes au niveau du canal anal



### 3) La structure du rectum

#### COUCHE SOUS-MUQUEUSE DU RECTUM :

- elle comprend les vaisseaux (**veines**, **artères**, **lymphatiques**). Au niveau de la portion terminale du TD les veines en particulier s'organisent en **plexus (épaississements de la couche sous-muqueuse)**

On décrit **2 plexus hémorroïdaires** veineux :

- un **plexus veineux hémorroïdaire supérieur** en regard de la **ZC** et
- un **plexus veineux hémorroïdaire inférieur** en regard de la **ZT** et de la **MA**.

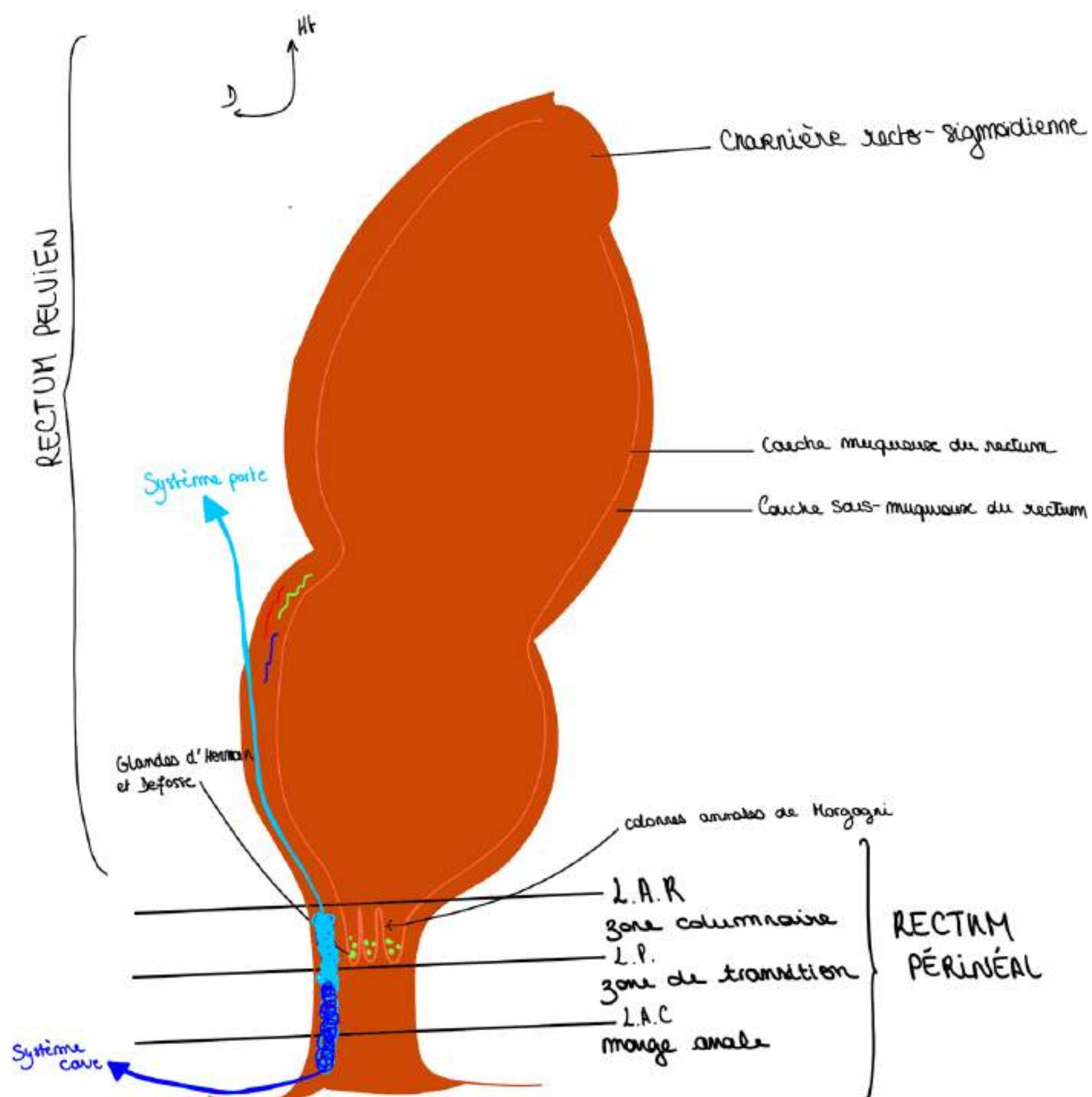
Les plexus sont des endroits où les veines se multiplient, les deux plexus s'anastomosent entre eux.

Le drainage du sang veineux se fait vers le **système porte vers le haut pour le plexus veineux supérieur** (par les Veines mésentériques inférieures jusqu'à la Veine porte) et par le **système cave** (c'est à dire les veines iliaques) pour le **plexus hémorroïdaire inférieur**.

mnémo : plexus hémorroïdaire **INFÉRIEUR** se draine vers la veine cave **INFÉRIEURE**

POINT PATHO : dilatation des plexus sur cirrhose hépatique :

- En cas de cirrhose du foie, (qui va donner une **hypertension portale**), l'hyperpression dans les veines intestinales va entraîner un reflux du sang portal dans sa direction opposée.
- Cela qui va provoquer un retour du sang portal au niveau des plexus du rectum et les dilater
- Le sang va emprunter le **plexus hémorroïdaire inférieur** pour se drainer vers le cœur car il ne peut plus se drainer vers le foie à cause de l'hypertension portale
- Il va y avoir une **dilatation** de ces **plexus veineux hémorroïdaires** sous l'effet du reflux du sang pour que le sang puisse s'échapper vers le système cave en cas de cirrhose du foie (plexus veineux supérieur ne draine plus le sang à cause de l'hyperpression portale)



Les **maladies qui touchent le rectum** sont souvent des maladies qui sont **honteuses** : les patients ont du mal à avouer leurs symptômes quand ils ont des symptômes liés à la défécation et à l'hygiène digestive. Cela empoisonne la vie et ça perturbe la vie sociale quand il y a des problèmes **d'incontinence ou de douleurs**.

Il va falloir **distinguer** la maladie hémorroïdaire (distension **spontanée** des plexus hémorroïdaires, prolapsus spontané des plexus hémorroïdaires) ET la maladie du foie (cirrhose, hypertension portale) qui donne non pas des hémorroïdes mais des **varices rectales**.

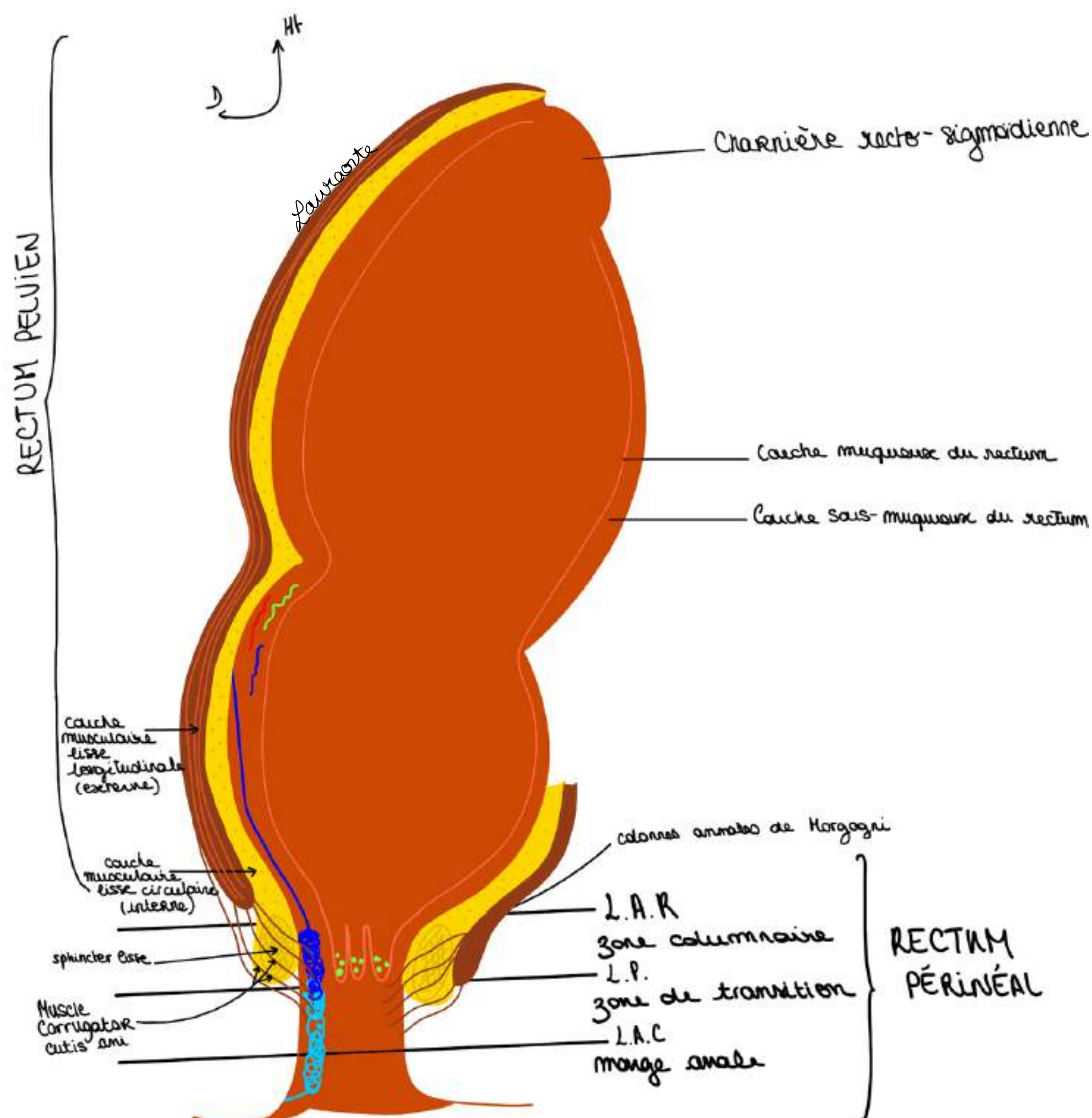
Ces pathologies peuvent donner des saignements du rectum par rupture des varices rectales ou lésions des plexus.

### COUCHE MUSCULAIRE DU RECTUM :

La couche/portion musculuse du rectum est faite comme sur toute la hauteur du tube digestif de 2 parties :

- une partie de **fibres musculaires lisses qui sont circulaires**
- une partie de **fibres musculaires lisses qui sont longitudinales**
- Au niveau de la **couche circulaire**, à la partie basse du rectum, en particulier au niveau de la **zone des colonnes**, on a un **épaississement de ces fibres musculaires** qui va donner le **sphincter lisse** (épaississement des fibres circulaires qui entourent tout le tube digestif de haut en bas, et qui vont donner le sphincter lisse qui va donner une **zone d'hyperpression**).
- En **dehors de ces fibres circulaires** on a des **fibres longitudinales** qui vont traverser et fixer l'ensemble : c'est le **muscle corrugator cutis ani (ou ligament de Parks)** (fibres qui sont issues de la couche longitudinale externe qui vont venir traverser **l'ensemble (=le sphincter lisse, les éléments veineux)**

POINT ÉTYMOLOGIE : muscle lisse corrugator veut dire abaisser en latin et cutis = peau, et ani DONC muscle abaisseur de la peau de l'anus) et qui fixe l'ensemble de l'appareil sphinctérien



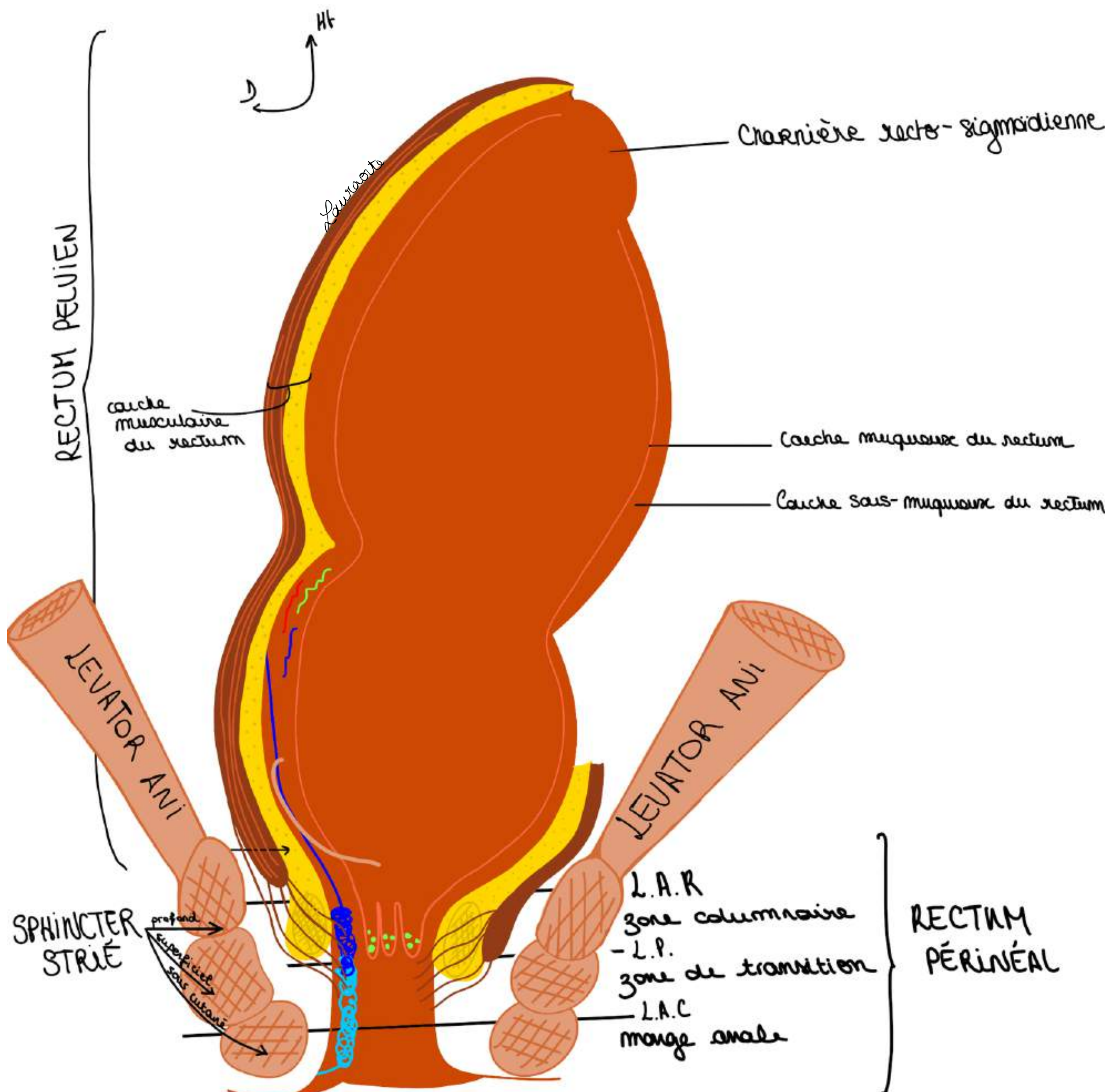
- L'**appareil sphinctérien** est lui même tenu par le **muscle Lévator Ani** (qui est le plancher pelvien et qui va venir s'insérer sur le **sphincter strié de l'anus**)

Ce phincter strié de l'anus est formé de 3 faisceaux :

- 1 **faisceau sous-cutané**
- 1 **faisceau superficiel**
- 1 **faisceau profond**

On a ainsi constitué l'appareil sphinctérien qui sont en fait des anneaux circulaires. Tout ça est fixé sur le muscle Levator Ani et on a un appareil qui est homogène et qui est donc formé de plus couches, on les résumes : couche muqueuse, couche sous-muqueuse (qui contient les plexus veineux) et couche musculaire.

Et cet **ensemble** est fixé par les fibres musculaires lisses qui sont issues de la **couche longitudinale** et qui vont donner ce **ligament/muscle corrugator cutis ani** (étant lui même fixé par les **éléments musculaires striés**)



#### 4) Pathologies du rectum

##### INFECTIONS GLANDES D'HERMAN ET DEFOSSE :

- très fréquentes
- la tendance de l'infection va être de **pousser à l'intérieur** en utilisant la direction du **ligament de Parks** (ou **muscle corrugating cutis ani**). Les infections vont emprunter les directions offertes par la structure anatomique et va pouvoir :
- soit **se propager vers le bas** : c'est ce qui se passe le plus souvent en donnant un **abcès de la MA**
- soit **traverser l'appareil sphinctérien** : dans ce cas on peut avoir un **trajet fistuleux** et un orifice secondaire

Toute la difficulté du traitement de ces abcès, de ces suppurations d'origine anale ça va être de mettre à plat cette infection sans abimer l'appareil sphinctérien.

##### PATHOLOGIE HÉMORROÏDAIRE :

- Il s'agit d'un prolapsus des plexus hémorroïdaires qui, poussées après poussées *vont sortir en surface de la paroi interne du rectum*
- Il va y avoir un **relâchement de ces systèmes de fixation par les muscles lisses** et donc on va à voir un **prolapsus hémorroïdaire** et la maladie hémorroïdaire c'est donc lorsqu'il y a cette issue, de relâchement, ce prolapsus des plexus hémorroïdaires à l'extérieur à cause de la faiblesse des moyens de fixation musculaires = hémorragie, ATTENTION : différencier la maladie hémorroïdaire de la maladie des varices rectales (cf explication point patho P54 : de l'hypertension portale de la continence du foie, les troubles de la continence sphinctérienne)

Il ne faut pas confondre la maladie hémorroïdaire avec la **thrombose hémorroïdaire externe**, c'est lorsqu'il y a un **caillot dans le plexus hémorroïdaire inférieur**.

Pour comprendre tous ces phénomènes pathologiques que ce soit les phénomènes séptiques, des supurations d'origine anales, des phénomènes vasculaires il faut avoir une connaissance très précise de l'anatomie du rectum.


# FIN DU COURSSSSSS

**bravo mes stars vous êtes des warriors, ne lâchez rien et continuez à travailler, vous serez forcément récompensés, n'oubliez pas que pas grand monde est capable de d'accomplir ce que vous faites en ce moment, coeur sur vous**

**PLACE AUX DÉDIEEESSSSSS (j'ai attendu ça toute ma P1 #tropheuse)**

- dédi à tous les P1, LAS2, LAS 3 ou plus encore, vous êtes des machines et vous pouvez être fiers de vous
- dédi à ma maman parce que c'est ma star (elle mérite une page entière de dédi)
- dédi à Lucas (Lucacide), mon binôme de P1, un de mes meilleurs copains, gros coeur sur toi mon coquinard (meilleure rencontre 2024)
- dédi à Marie-Lou (marie-lœstrogène), mon autre binôme de P1 qui est devenue ma super copine aussi, aka mon acolyte de toute épreuve (meilleure rencontre 2024 également)
- dédi à ma Laura bis, je crois en toi plus que personne d'autre sur cette terre, tu vas tout déchirer
- dédi à mon petit Ewen X10 parce qu'il a le droit à 10 dédi ce roi
- dédi à mes fillots mes chouchous lâchez rien : chloé, clara, jade, kiara, salem et sara !!!!
- dédi au monitorat parce que c'est passionnant
- dédi à Arod et Un espoir, mes deux chevaux qui m'attendent bien sagement pendant que je travaille, et qui font plus beaucoup de sport depuis que j'ai commencé médecine #chomage
- dédi à sandro, mon rayon de soleil
- dédi à maxence ma swifitiesssss préférée
- dédi à the weeknd parce que je le vois en concert en 2026
- dédi à mes maraines d'amour : ophélie, naomi, anouck et clem
- dédi à noah et ses potes (tmtc naomi)
- dédi à la P1 pcq j'ai bien aimé quand meme #nostalgie
- dédi à julian pcq la bioch c'est la meilleure matière (j'ai perdu un pari)
- dédi aux chloé mes super cops et à michela qui m'aide acutellement à relire cette fiche
- dédi à prunelle ma raviolle préférée
- dédi à camille, louise, margaux, mes pharmaciennes préférées
- dédi à jess mv
- dédi à mes copines du collège/lycée qu me manquent trop (denise, ambre, meylène, nais, eugénie, inès, chiara)
- dédi à mes grands parents des deux côtés qui m'écoutent lire mes collèges quand j'en ai marre de parler au mur (mes pref)
- dédi à la guadeloupe (meilleure voyage de ma vie)
- dédi aux sushis
- dédi aux lasagnes
- dédi à toute ma famille
- dédi à mon village La Penne
- dédi aux hélicoptères
- dédi à mes bébés tortues
- dédi à taheer et à tout ceux de SJA vous êtes des amours
- dédi à l'anatomie parce que c'est génial
- dédi à ma co-marraine Anais
- dédi à Laurie ma star parce qu'elle regarde ma fiche en ce moment même
- dédi à la médecine parce qu'on oublie pas pourquoi on fait tout ça

**Le tutorat est gratuit. Toute vente ou reproduction est interdite.**



**Le tutorat est gratuit. Toute vente ou reproduction est interdite.**