

Appareil Génital Masculin

Salut la Chienneté aka les PI, voici ma première fiche portant sur l'appareil génital masculin un classique de l'anat pb qui a pourtant été très remanié par le professeur l'année précédente.

Le cours en lui-même est certes dense en infos, mais très intéressant.

Ce cours est officiellement complet, pas d'infos en plus en présentiel hormis sur les pathos du testicule (embolie pulmonaire) abordé en présentiel d'anat G.

Maintenant vous pouvez tout apprendre sans souci.

Courage mes goats !

Après ce petit message d'introduction passons au Sommaire ! :

I. Organe génitaux externes

a. Vue périnéale en position de taille

Zoom sur le gland du pénis

Coupe sagittale d'une verge

Les corps érectiles de la verge

b. Section de la verge

II. Organes génitaux internes

a. Vue latérale du Petit Bassin de l'Homme

b. Vue postérieure des organes internes de l'homme

Description des portions de l'urètre

Coupe sagittale de la prostate

c. Vue antérieure de la prostate

Formation des canaux éjaculateurs

d. Coupe antéro-postérieure de la prostate

e. Coupe frontale de la prostate

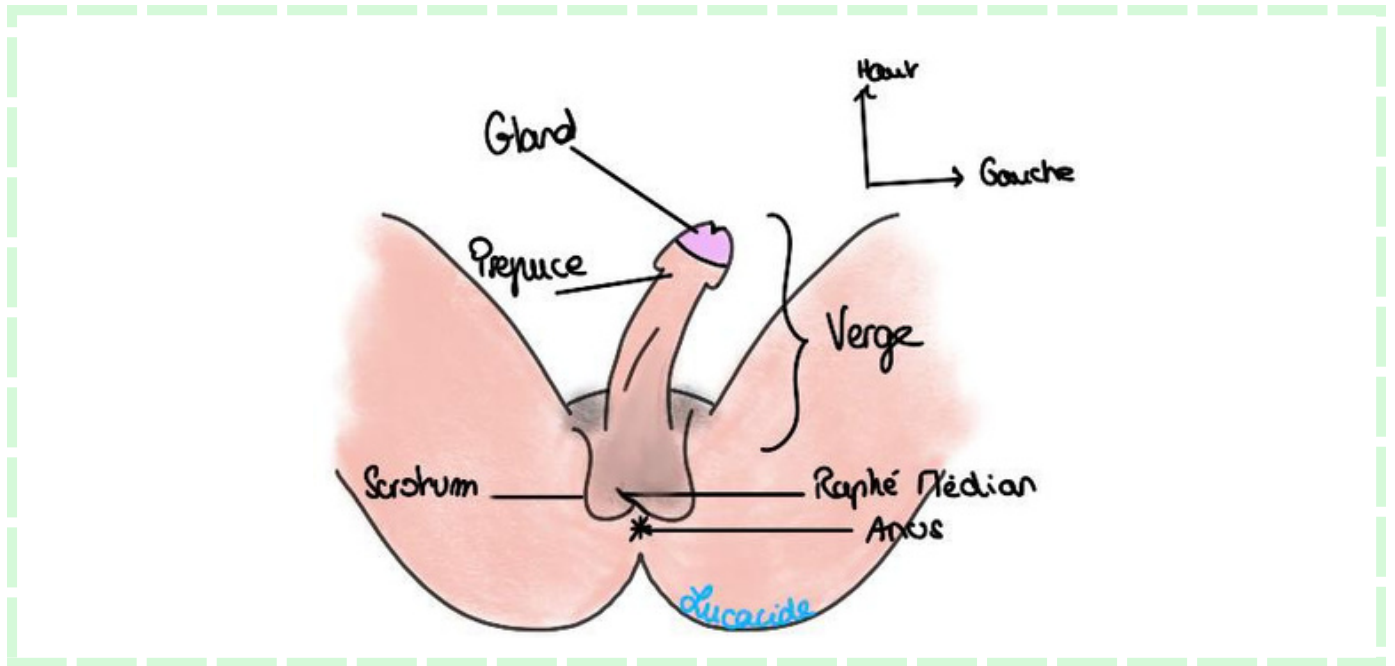
f. Le plancher pelvien



Organes génitaux externes

- Vue périnéale en position de taille

Chez l'homme les organes génitaux externes sont visibles sur cette vue périnéale en position de taille



Le schéma ici présent permet d'observer la verge qui **se prolonge par le prépuce**, de la peau qui recouvre le gland.

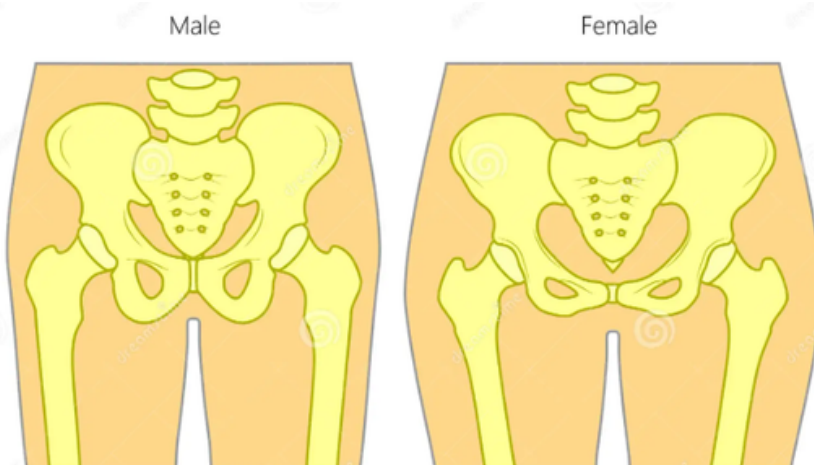
Le **scrotum** formant la peau des bourses avec son **raphé médian**.

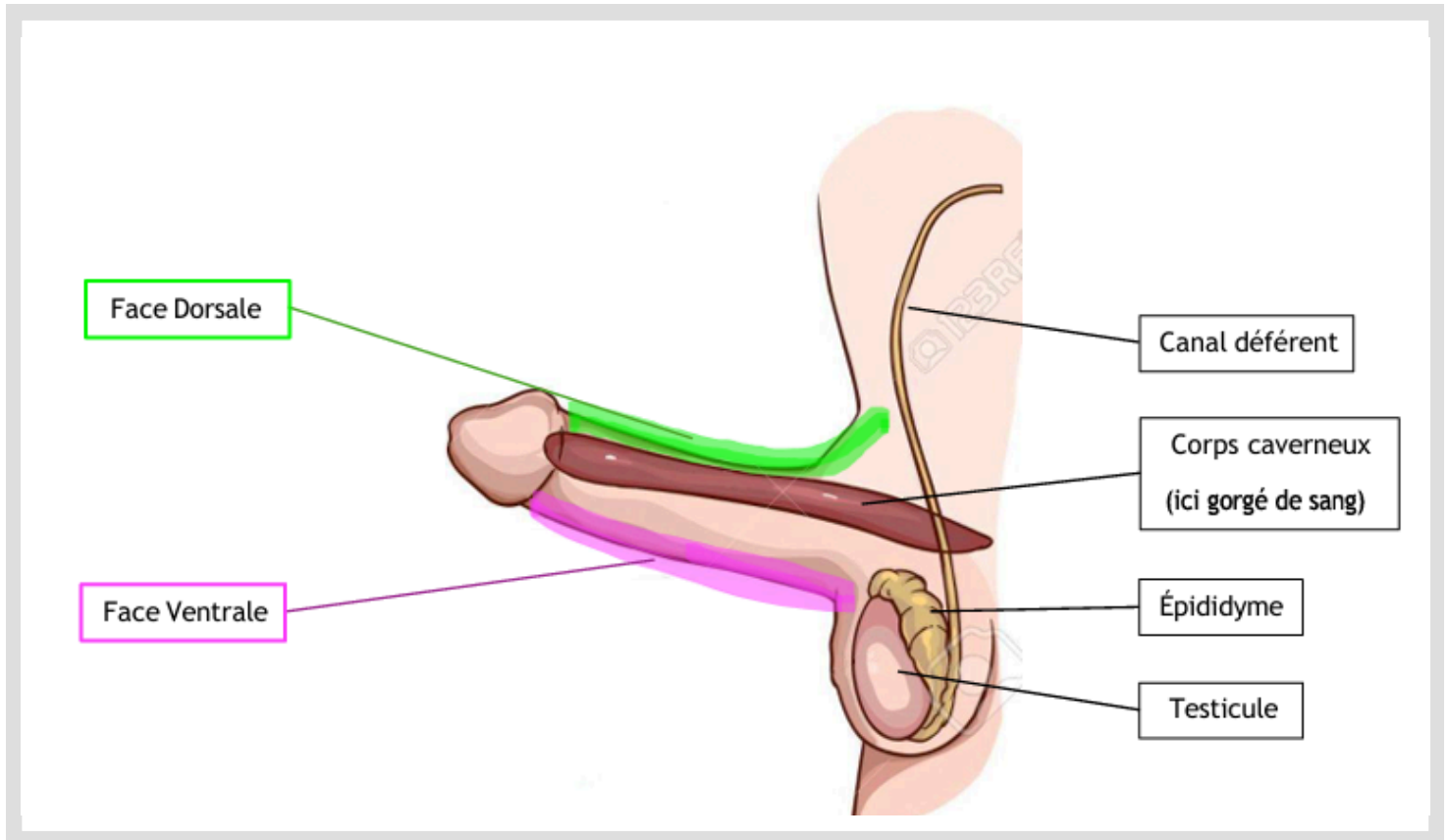
Ce même scrotum, situé en arrière du pénis va occuper une partie du périnée inférieur masquant une partie du périnée anal.

Bien que visuellement, l'homme et la femme sont différenciable de part leur appareil génitaux externes,

la **structure du pénis et celle de l'appareil clitoridien de la femme suivent le même modèle**.

Au niveau du bassin, celui de **l'homme est plus serré** parce que c'est la femme qui accouche et n'est donc pas préparé à cela.



Coupe sagittale d'une verge

Voici une coupe sagittale (si vous avez des problèmes avec ce vocabulaire le cours d'introduction d'anatomie générale vous aidera mais ici il s'agit du plan qui passe d'avant en arrière de votre corps, vertical qui permet d'obtenir une symétrie parfaite) d'une verge en érection.

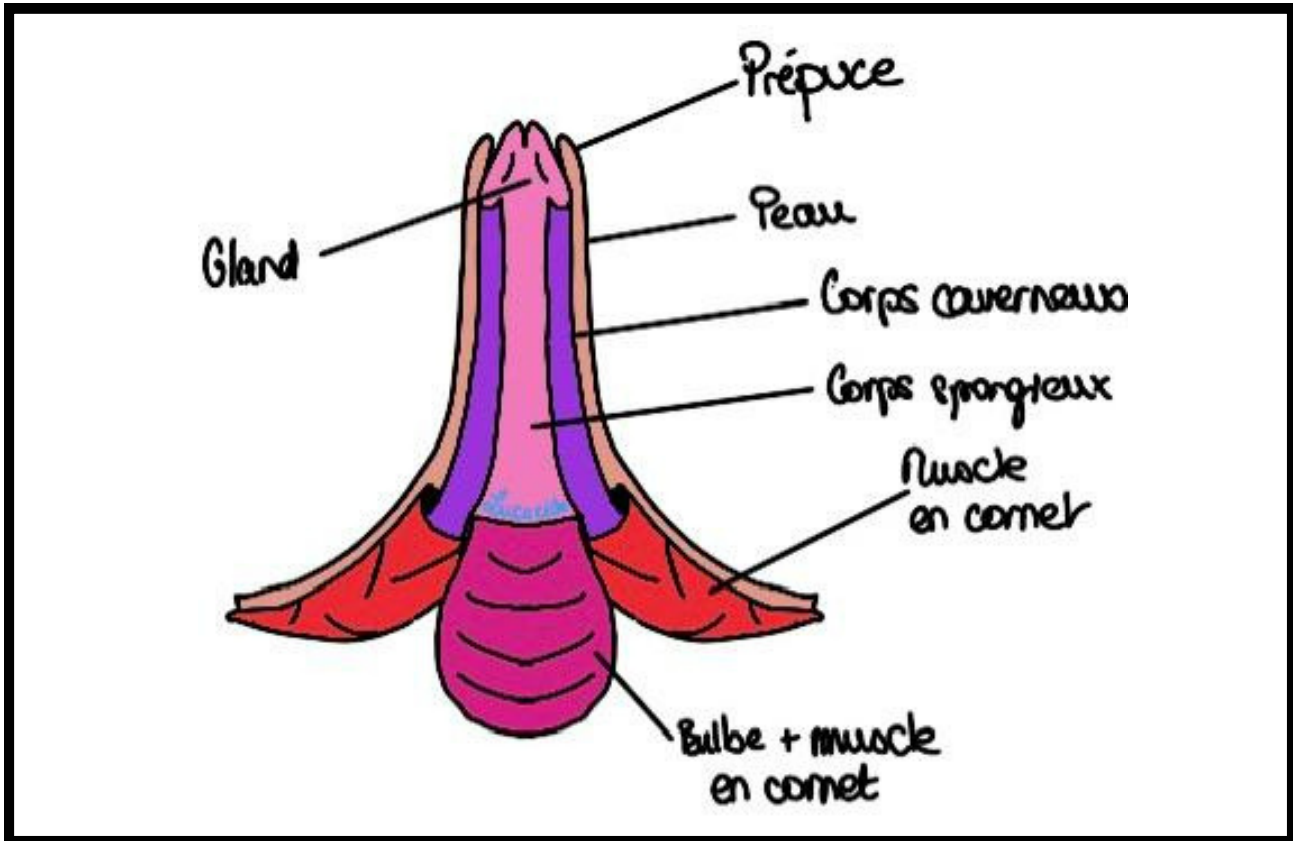
1/ Ventrale = face Antérieure

2/Dorsale= face Postérieure

Pour retenir : "La face **Post**érieur c'est ton **Pote**"
car au contact du ventre en érection

Piège facile à faire par le professeur ou même par moi donc attention !



Les corps érectiles de la verge

La verge est formée par les corps érectiles de l'homme :

Les corps caverneux : S'insèrent sur les branches ischio pubiennes via leurs racines.

Ils se réunissent en **canon de fusil** au niveau du corps de la verge.

Ils sont responsables de l'érection vraie et forment la structure du pénis. (voir schéma de la section de la verge pour l'aspect en canon de fusil).

Le corps bulbo-spongieux : il n'a pas une véritable érection mais seulement une intumescence car **sinon il obturerait l'urètre spongieux et le sperme ne pourrait pas sortir.**

Le corps bulbo-spongieux se compose de plusieurs parties :

- ▢ Une partie **postérieure**, le **bulbe**
- ▢ Une partie **effilée entourant l'urètre bulbo spongieux** (= bulbaire) se terminant par le gland.

Le **gland contient le sinus naviculaire de l'urètre.**

Les corps érectiles sont enveloppés dans leur partie postérieure par des muscles en cornet.

▢ Ces muscles en cornet enserrant les racines des corps caverneux et le bulbe du corps spongieux. Lors de leur contraction, **ils améliorent le durcissement de la verge.**

▢ La **verge est recouverte d'une peau, prolongée par un prépuce.**

▢ Ce prépuce s'insère au niveau du **gland**, plus précisément au niveau du **sillon balanopréputial.**

Le **prépuce peut être décalotté** et en l'absence de circoncision il recouvre le gland du pénis.

Alors je vais vous demander d'ancrer cela dans votre mémoire : **l'homme** possède UNIQUEMENT **UN SEUL corps spongieux** et **DEUX corps caverneux** la où la **femme** possède **deux corps spongieux** et **deux corps caverneux** .

Pour retenir : J'utilise **1 éponge** pour laver **2 Caves**

1 corps spongieux **2 corps caverneux**



Ces **deux corps caverneux** vont s'unir à ce **corps spongieux** unique pour former le **corps du pénis**.

Le corps spongieux donne le gland du pénis. Précisément, le **gland du pénis est le prolongement et la dilatation du corps spongieux.**

Alors que les **corps caverneux vont donner la structure du pénis** exactement **comme** le clitoris.

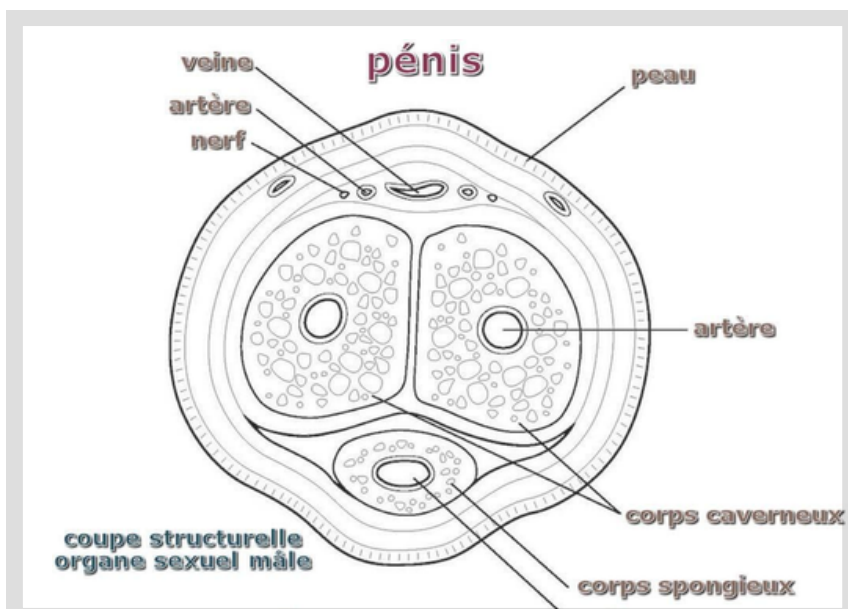
Ces structures sont entourées de muqueuse et de peau grâce au prépuce, qui en l'absence de circoncision recouvre le gland du pénis.

Les corps spongieux et caverneux sont recouverts de muscles :

Les muscles ischio-caverneux recouvrent les **corps caverneux** ;

Le muscle bulbo-spongieux recouvre le **corps spongieux** du pénis.

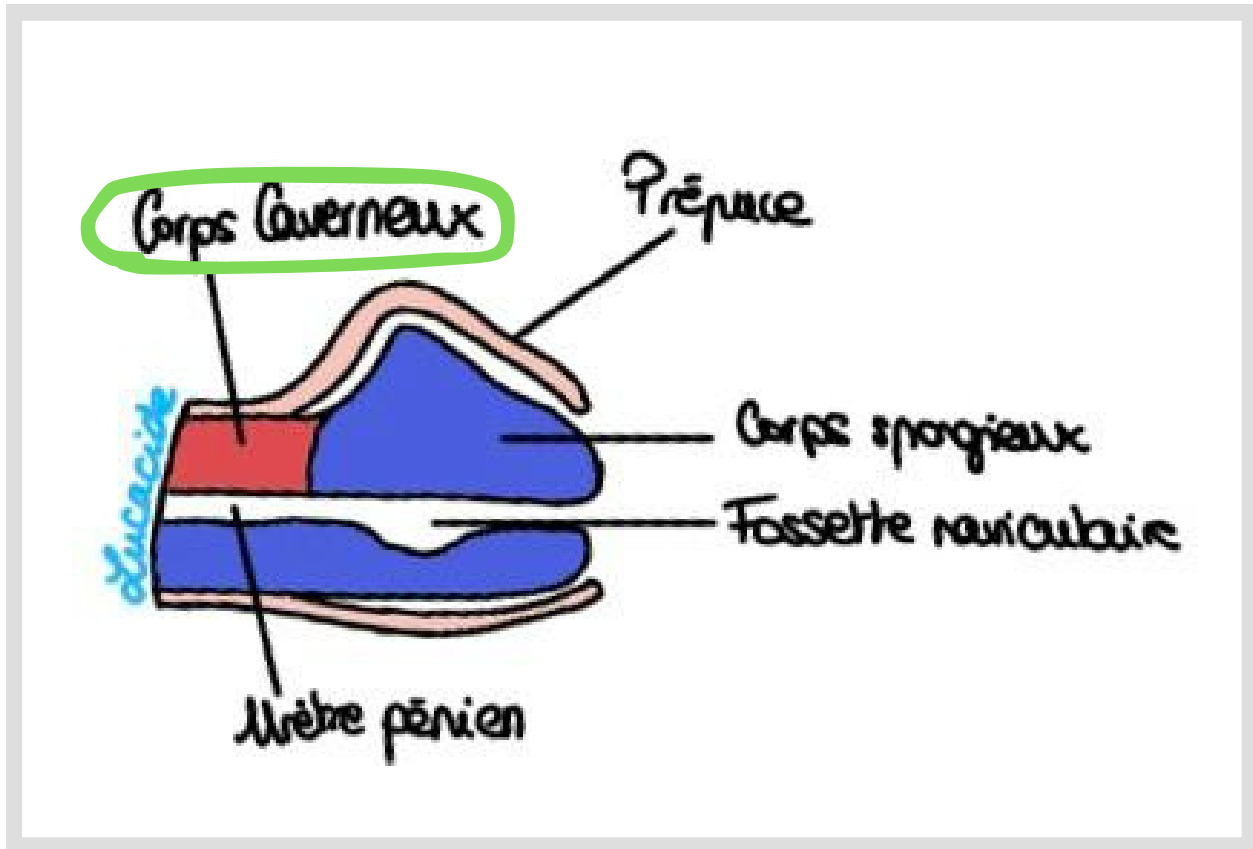
La **contraction de ces muscles va réduire le débit de retour veineux** de la veine dorsale du pénis ce qui **permettra à l'érection de durer dans le temps.**



Tiens mon Mugiwara ,
apprends moi ça
(pas le schéma mdr)



- Zoom sur le gland du pénis



Ici on observe que les corps caverneux forment la partie **dorsale** du pénis

On voit que le **gland est formé par le corps spongieux**.

➤ Le tout est entouré de peau et de muqueuse avec le prépuce.

➤ **La fin de l'urètre présente une petite dilatation** qu'on appelle la **fossette naviculaire**, qui peut parfois être profonde.

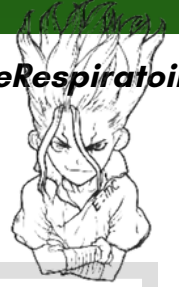A cause de cela, lors d'un sondage vésical, la sonde peut parfois être coincée dans cette fossette (à cause de la profondeur de celle-ci).

➤ La **délimitation entre le gland du pénis et le prépuce se fait au cours de l'enfance**. Chez le pré-adolescent, des **hormones** vont permettre au prépuce de se **décoller du gland**.

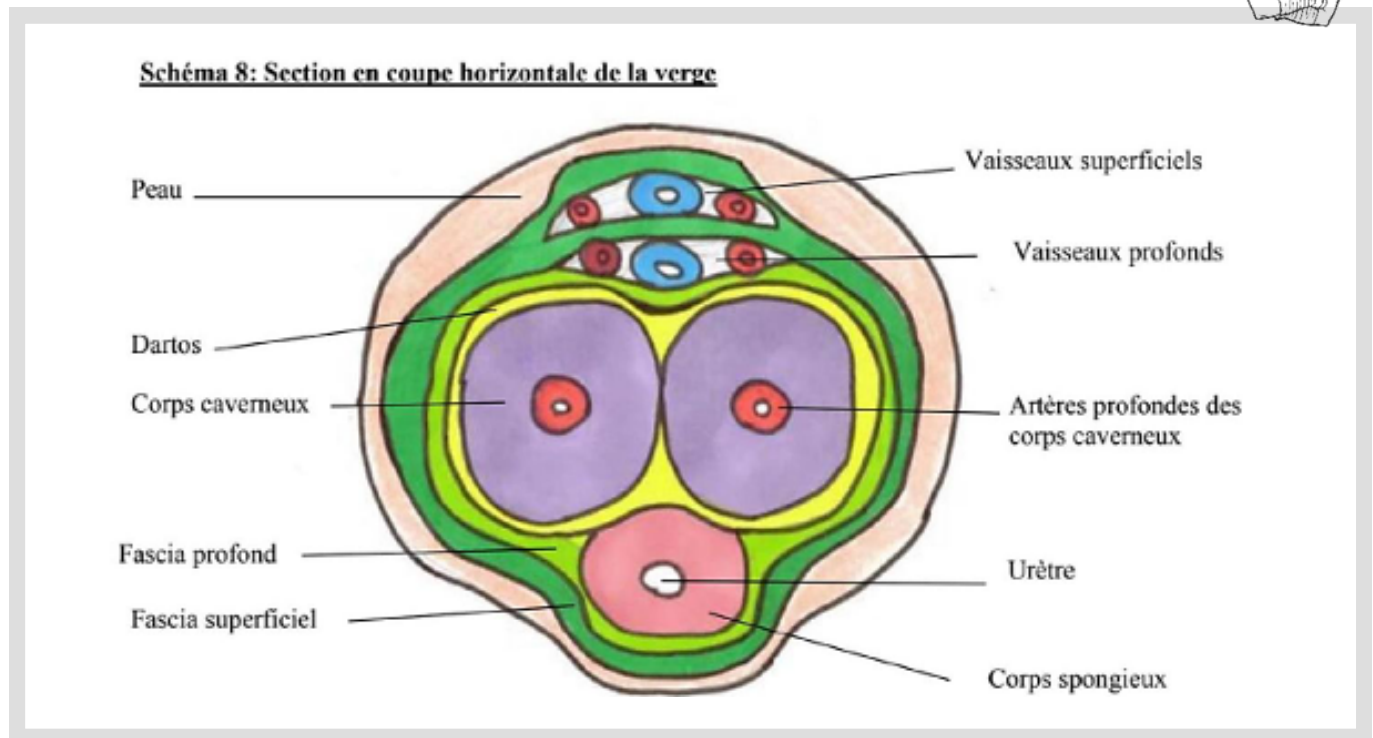


Et c'est pourquoi *vouloir décalotter les jeunes hommes n'est pas une bonne chose, ceci se fait naturellement grâce aux hormones.*

Le **faire dans de l'eau chaude est à proscrire car on risque de traumatiser le prépuce** du jeune homme.



- Section de la verge



On aperçoit la section de l'urètre dans le corps spongieux, et des artères profondes dans les corps caverneux.

Rappel : L'érection est une intumescence vasculaire.

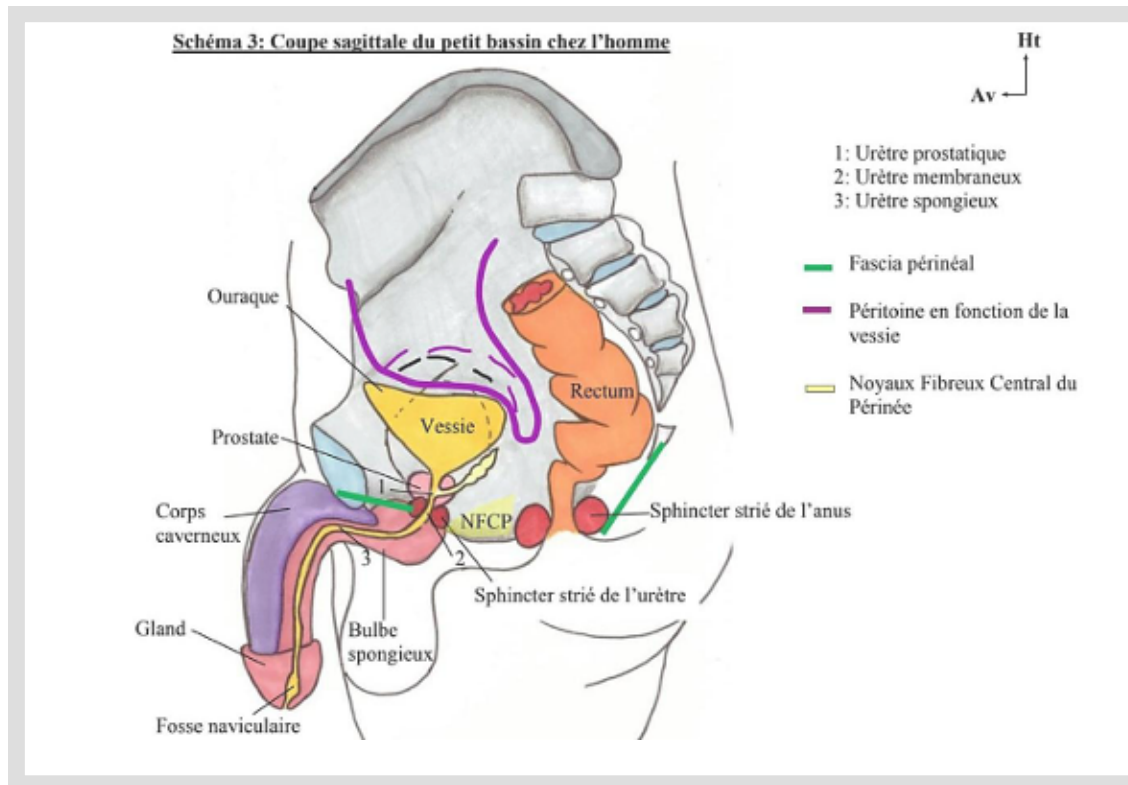
Il y a **interruption du retour veineux** entraînant un **gonflement** et un **durcissement** des corps caverneux.

- Ce **sont les corps caverneux qui sont responsable de l'érection**. Le corps spongieux gonfle aussi un peu mais de moindre ampleur.
- Le **dartos solidarise les corps caverneux en canon de fusil**.
- Les **fascias superficiels et profonds** entourent au niveau **postérieur de la verge**, les veines et artères superficielles et profondes du dos de la verge.

Une pression à ce niveau là entraîne une diminution du retour veineux et donc une augmentation du durcissement des corps caverneux.

II. Organes génitaux internes

- Vue latérale du Petit Bassin de l'Homme



Ce schéma permet de voir que le doigt de l'examineur qui pénètre dans l'anus et progresse jusqu'au cap anal, **permet de palper en avant la face postérieure prostate**.

Au doigt il peut alors reconnaître la fameuse **forme en châtaigne**.

En cas de **pathologie** (++) des vésicules séminales, celles-ci sont alors également **palpables par l'examineur**.

On sent, au doigt, parfaitement bien le sillon médian, qui sépare les deux lobes prostatiques, le lobe gauche et le lobe droit.

Toucher Rectal de l'Adénome prostatique : Lorsqu'il y a un **Adénome prostatique** (partie **crAniale** ++), on sent au **toucher rectal une grosse châtaigne caoutchouteuse, lisse et régulière** et on **continue à percevoir le sillon médian de la prostate** !

Toucher Rectal du CAnCer prostatique : Lorsqu'il y a un **CAnCer de la prostate** (partie **CAudale** ++), on sent au **toucher rectal la forme et l'aspect d'un caillou, c'est dur et c'est squirrheux**, il va y avoir une **disparition du sillon médian de la prostate** !



Notice du Toucher Rectal selon le Pr. Baqué :

*partie à visée plutôt informative comprenez l'intérêt du toucher rectal
ça suffira pas besoin d'apprendre les modalités par coeur.*

Il faut **expliquer clairement au patient** la nécessité du Toucher Rectal.

Il vaut **mieux avoir un témoin avec soi** (infirmière, aide-soignante, confrère, ...)

➤ **Demander** au patient s'il a un syndrome rectal (= sang dans les selles, sensation de tension douloureuse = ténesme, douleurs et contractions douloureuses = épreintes) **ou un syndrome prostatique** (= troubles de la miction).

➤ **Demander** au patient de serrer les poings, mettre un drap sur les jambes du patient.

➤ **Insérer** un doigt recouvert de vaseline.

➤ **Explorer** le sillon médian (qui **disparaît lors d'un CAncer prostatique**), les deux lobes prostatiques, et les 8 derniers centimètres du rectum pour voir s'il y a une lésion ou un cancer.

Vous remarquerez que un des rôles les plus importants du médecin, c'est d'être à l'écoute de son patient, réussir à obtenir les infos importantes nécessitent l'instauration d'une relation de confiance afin de laisser place à une discussion.

Comme vous avez peut être remarqué ou compris précédemment, il existe effectivement un **carrefour entre voies urinaires et voies génitales** (spermatique pour un sujet masculin).

Ce carrefour se caractérise en **3 différentes portions pour l'urètre** qui se dirige vers l'avant avec :

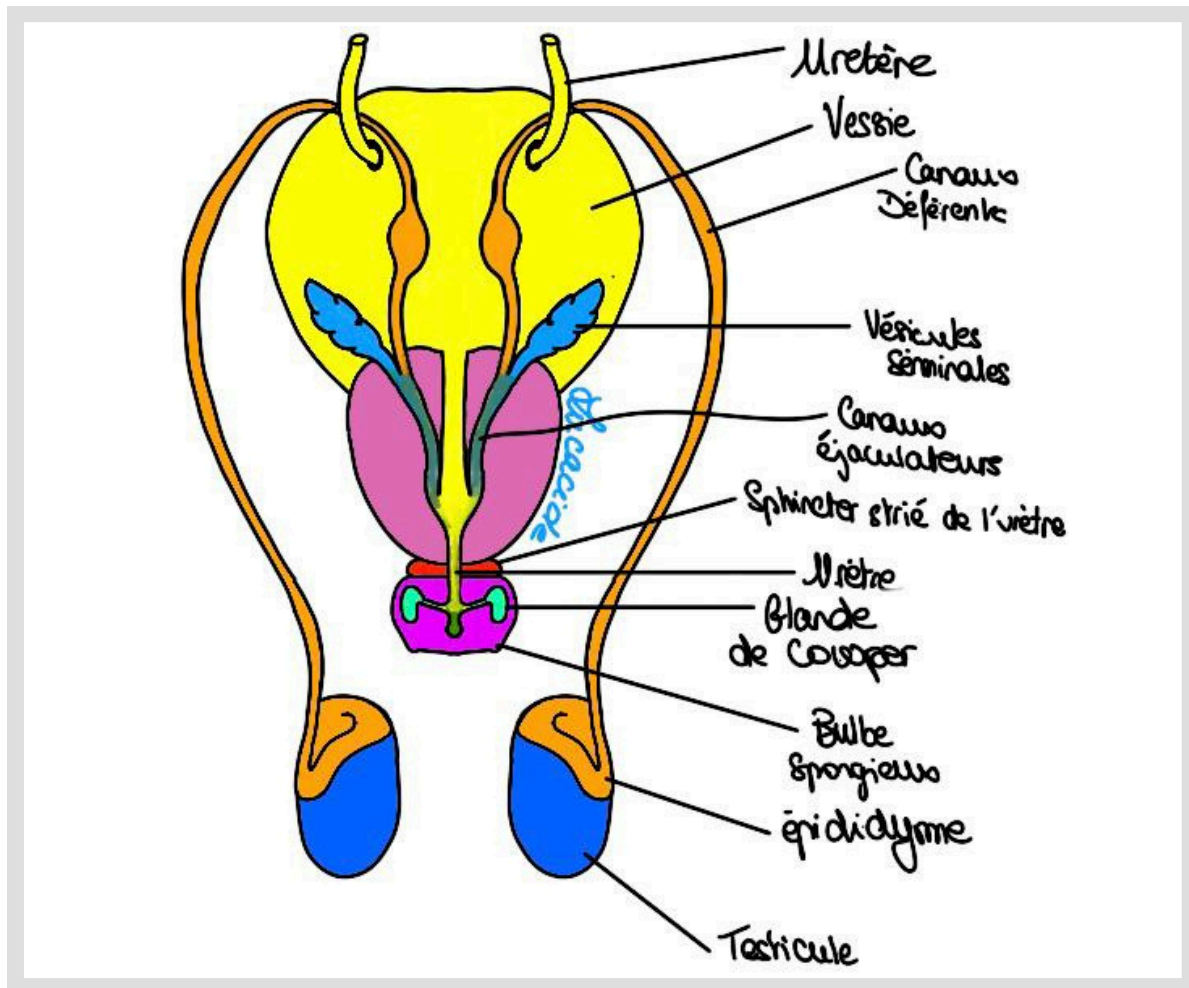
① **L'urètre prostatique** portion qui traverse la **prostate**, une **glande génitale annexe située sous la vessie**.

② **L'urètre membraneux** lorsqu'il **traverse le plancher pelvien** après avoir réalisé un **coude de 90 °**.

③ **L'urètre pénien (= spongieux)**, **mobile**, au niveau de l'organe sexuel, ici le pénis avec sa fosse naviculaire.

Ce **carrefour explique ainsi pourquoi les maladies génitales peuvent donner des maladies urinaires** et l'inverse peut également avoir lieu.

- Vue postérieure des organes internes de l'homme



Sur ce schéma vous pouvez observer la **prostate**, **organe sexuel secondaire**, glandulaire et musculaire (= **myoglandulaire**).

- Elle est **indispensable** à l'**éjaculation** et à la **maturation du sperme**.
- La **gonade**, chez l'homme, donc le **testicule**, est surmonté en "**cimier de casque**" par l'**épididyme** qui se prolonge par le canal déférent.
- On peut faire rouler ce canal déférent sur la pulpe de ce doigt et on se rendra compte **de sa sensation en corde de fouet au toucher**.

Concernant le trajet : Il va **pénétrer entre la vessie et l'abouchement des 2 uretères**, continuer sur la **face postérieure de la vessie** pour **rejoindre le conduit déférent des vésicules séminales et former le canal éjaculateur**.

Les **vésicules séminales** vont permettre **d'accumuler le sperme** entre les éjaculations.

Le **testicule est une glande amphicrine (exocrine et endocrine)** car elle sécrète des **hormones** mais aussi les **spermatozoïdes**.

On peut également observer :

- Les **2 uretères** qui pénètrent dans la **vessie** à sa face **postérieur** pour acheminer l'urine provenant du rein.
- La **prostate** avec sa forme caractéristique de **châtaigne** à **base supérieure et à bec inférieur**.

Le sphincter strié de l'urètre, au-dessous du bec de la prostate que l'on contracte de manière **volontaire**.
On notera la présence du fascia périnéal à cet endroit.

Le bulbe spongieux perforé par l'urètre spongieux.

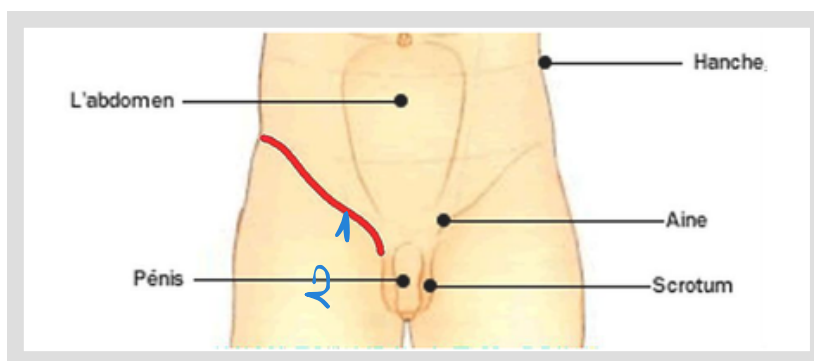
Mais sur ce schéma on a aussi :

Les 2 gonades contenues dans les bourses. Dans ses bourses, les gonades sont dans un **étui péritonéal**.
Tous les étuis sont appelés "**vagin**" on parle alors de **vaginale du testicule**, mais attention
dire que le testicule possède un vagin est Faux, il faut plutôt dire qu'il est contenu dans un étui.

La **spermatogénèse** requiert une température inférieure à **37°C**, c'est pour cela que les gonades sont à **l'extérieur du corps** afin d'atteindre environ 35°C. Situé de base en intra-abdominale (coucou la bdr), elles vont, durant la période fœtale, passer par la région de l'aîne, par l'orifice inguinale et devenir Intra scrotale.

Mais cette descente peut parfois être **incomplète**, c'est la **cryptorchidie**. Les testicules restent en intra-abdominales là où la température est de 37°C pouvant entraîner un risque de cancer du testicule.
Il s'agit d'une maladie de l'homme jeune.

Petit rappel concernant la région de l'aîne :



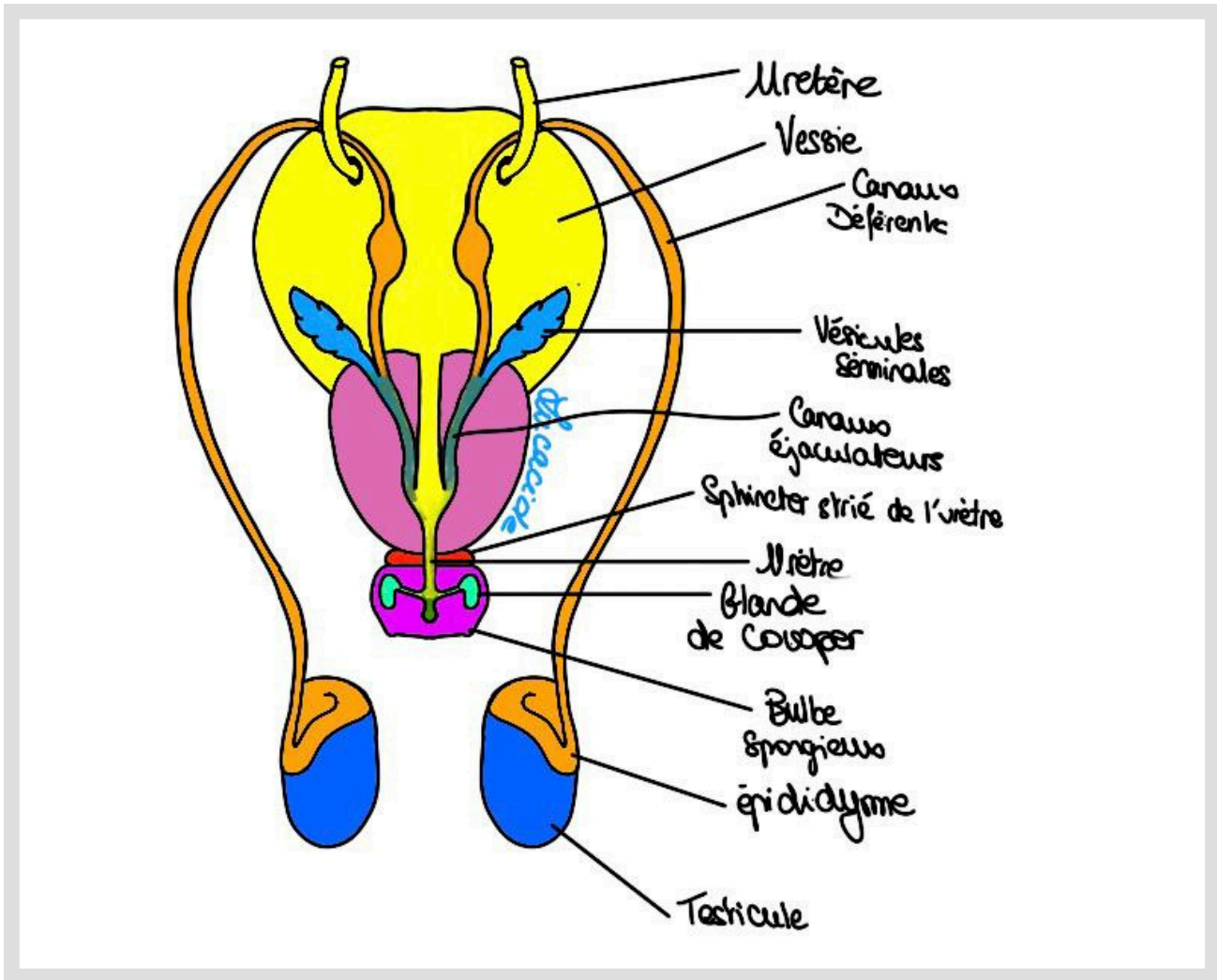
L'aîne c'est une zone **intermédiaire** entre le petit bassin (en dessous de **ligne arquée**) et la cuisse qui délimite la partie inférieure de cette région

En anatomie on utilise souvent des dénominations en rapport à des projections cutanés (notamment en anat g) ici la projection du ligament inguinal se nomme la "**Ligne de Malgaigne**" qui délimite 2 zones :

- 1: au dessus de la ligne = région inguinal
- 2: en dessous de la ligne = région fémoral

On parle ainsi de zone inguino-fémorale zone avec des éléments vasculaires, nerveux qui assurent le bon fonctionnement de l'appareil génital.

Revenons sur ce schéma et décrivons le plus en détail :



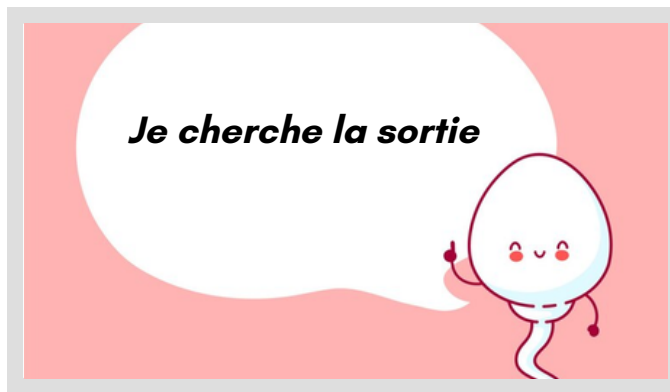Les testicules et l'épididyme sont accolés on dit même que **l'épididyme recouvre les gonades comme un cimier de casque**.

L'épididyme est prolongé par les canaux déférents, ces derniers passent **au-dessus** de **TOUS** les éléments(uretères notamment) au niveau de la face **postérieure** de la vessie.

Arrivé au niveau de la base de la prostate (partie supérieure de la prostate)ces canaux déférents **sont rejoints de chaque côtés par le conduit des vésicules séminales**.

Ces vésicules (= glandes) permettent **l'accumulation du sperme entre les éjaculations** et possèdent une forme caractéristique de " **massue d'hercule avec un manche**" (tout simplement un sac plicaturé sur lui-même).

Finalement le **conduit éjaculateur** est formé en **Intra-prostatique** et correspond à la réunion entre le **conduit déférent et le conduit des vésicules séminales**.



Possible lieu de stockage

glande séminale



Gonade(=testicules) → Epididyme → Canal déférent



Conduit éjaculateur



Conduit glandes séminales



urètre au niveau de la prostate



Méat urétral= sortie



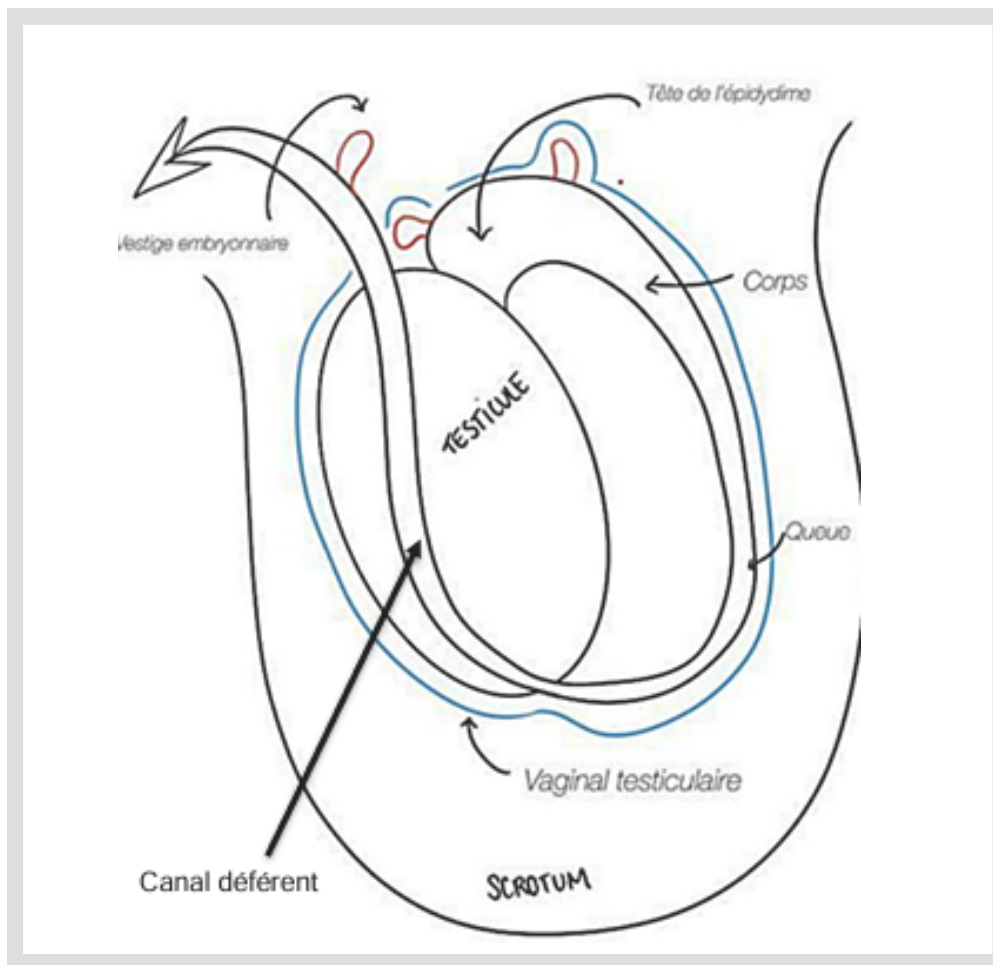
traverse successivement les 3 portions de l'urètre

L'urètre de l'homme est long et présente de nombreux orifices et glandes dites "urétrales" qui jouent un rôle notamment de **lubrification** comme par exemple :

Les **glandes bulbo-urétrales** au niveau de l'urètre-bulbaire= (spongieux) au nombre de **2**. Elles s'abouchent au niveau de l'urètre spongieux à droite et à gauche. Elles sont responsable de la production d'un liquide préparant le passage du sperme lors de l'éjaculation à venir.



- Description des portions de l'urètre



Le testicule c'est un peu le main character : il s'agit d'une glande dite **Amphicrine** qui va réaliser 2 tâches :

Sécréter les **hormones mâles** = **testostérone** c'est le rôle **Endocrine**

Sécréter les **spermatozoïdes** c'est le rôle **Exocrine**

Le testicule à une forme ovoïde , au toucher il a un aspect élastique. Son grand axe est orienté d'avant en arrière et de haut en bas. Se trouve **au niveau du scrotum (= bourses)** formation cutanées périnéales permettant de le maintenir en place. Il se divise en un pôle supérieur et inférieur. En exerçant une pression il est douloureux. Et il est **surmonté (cimier de casque) par l'épididyme.**

Quelques rappels sur l'épididyme (souvenir de BDR dedi à Ines) : elle possède une **tête , un corps et une queue.**

Puis le canal déférent fait une **boucle** et forme ce qu'on appelle **l'anse épидидymo-déférentielle** (le testicule n'est plus accolé à l'épididyme à cet endroit là) . Ce canal passe par la face **médiale** du testicule.

- Point patho testicule

Il est possible de diagnostiquer un cancer du testicule avec une embolie pulmonaire

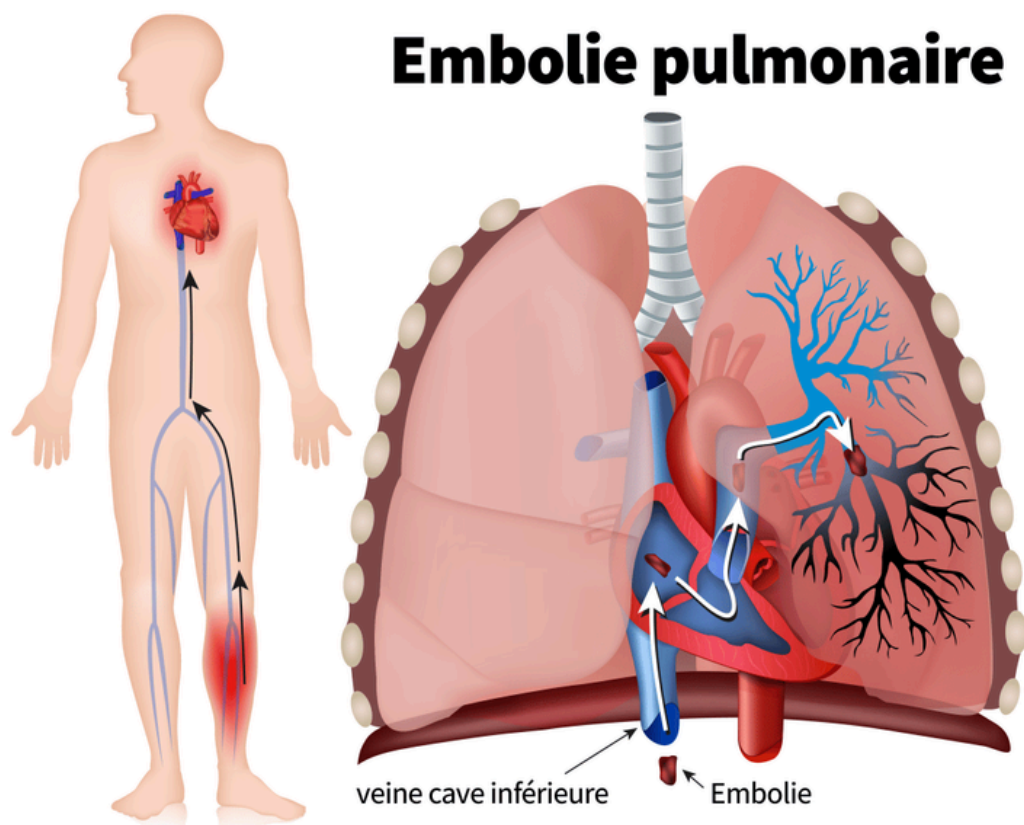
TUT INFO : Il existe des vaisseaux lymphatiques qui sont interrompus par des noeuds lymphatiques, **le cancer du testiculer est réputé pour être très lymphophile**. Il touche souvent **les hommes jeunes**.

Dans le cas où cela arrive, le sujet atteint est asymptomatique. Ce **cancer se propage par voie lymphatique le long des pédicules génitaux** et peut donner des métastases lymphatiques qui peuvent comprimer la **Veine Cave Inférieure**.

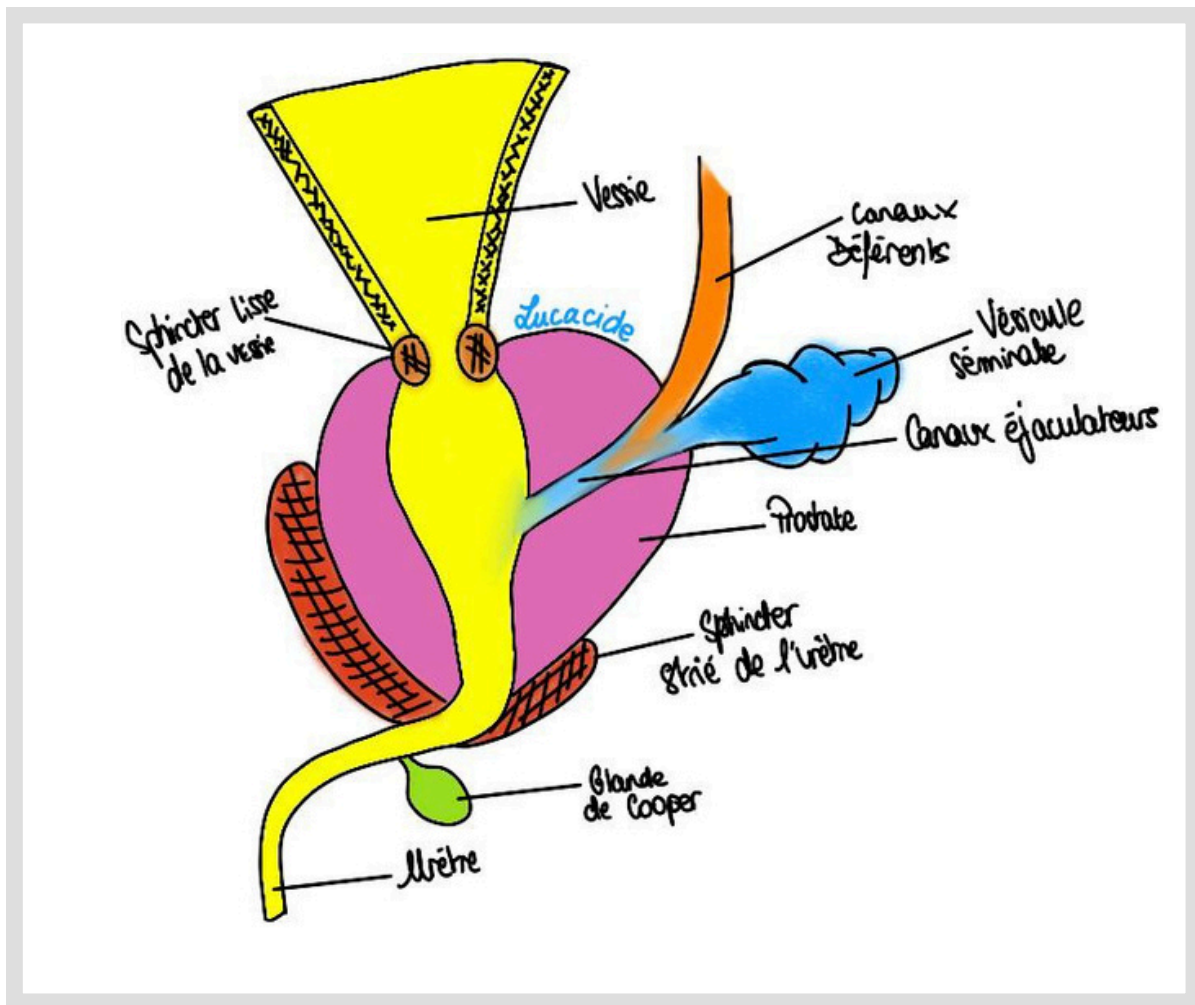
Il est possible que cette compression de la VCI par un ganglion métastatique, à cause du cancer testiculaire, donne une **embolie pulmonaire car ça comprime**, le sang stagne et le caillot se fait dans les VCI. Ce caillot **part ensuite dans les poumons** via le coeur droit et ça donne une embolie pulmonaire.

Donc si on a une Embolie pulmonaire chez un sujet jeune, **on oublie pas d'inspecter les testicules comme l'anat nous l'explique**.

Il est important lors de l'examn génital des parties intimes de se faire accompagner d'une infirmière pour le cadre éthique et réglementaire : c'est Important !



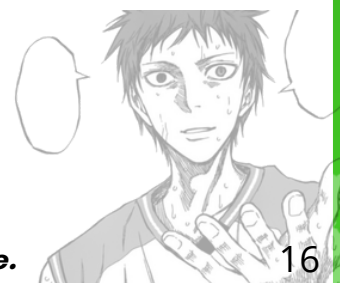- Coupe sagittale de la prostate



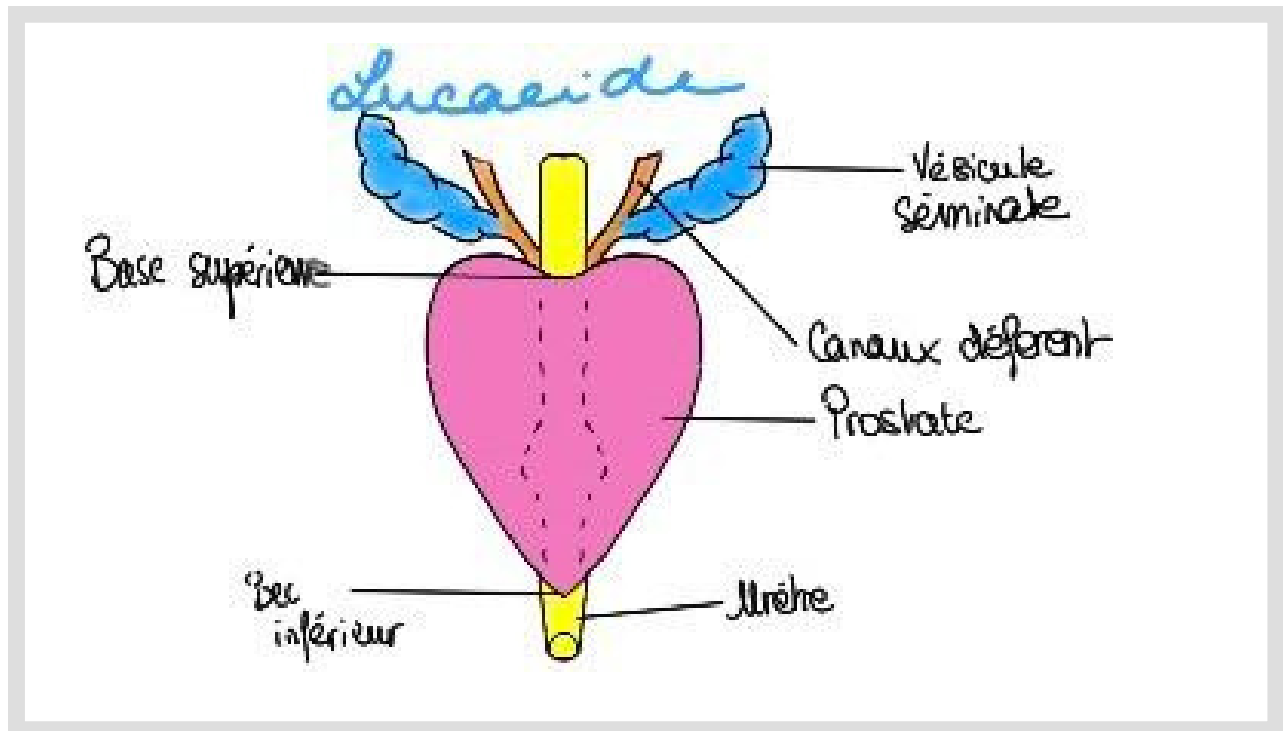
On voit ici le col vésical au dessus de la prostate , qui se poursuit par l'urètre prostatique où on observe un élargissement. La prostate dont l'apex (bec) est caché par le sphincter strié de l'urètre.

L'urètre prostatique présente un **sphincter lisse** soit un épaississement de fibres circulaires que l'homme **ne peut contrôler de manière volontaire**. Ce sphincter participe à la continence vésicale.

On note un autre **sphincter** qui lui est **strié**, lui dépend de la **volonté de l'homme** et entoure le bec de la prostate.



- Vue antérieur de la prostate



Pour retenir : penser à cette image les 2 vésicules séminales font penser à des ailes d'oiseau et un oiseau picore avec le **bec vers le bas**.

La **prostate** est un organe **myo-glandulaire** qui ressemble à une **châtaigne** avec une **base supérieure** et une **pointe inférieure avec son bec**.

L'**urètre** sort de la vessie **traverse** la prostate pour devenir l'**urètre prostatique** il continue son chemin en sortant de la prostate. Par la suite il **rentre** dans le **sphincter strié** et devient l'**urètre membraneux**.

On peut également observer les canaux déférents et les conduits séminaux qui se rejoignent on le rappelle en **INTRA-Prostatique** pour former les **canaux éjaculateurs**.

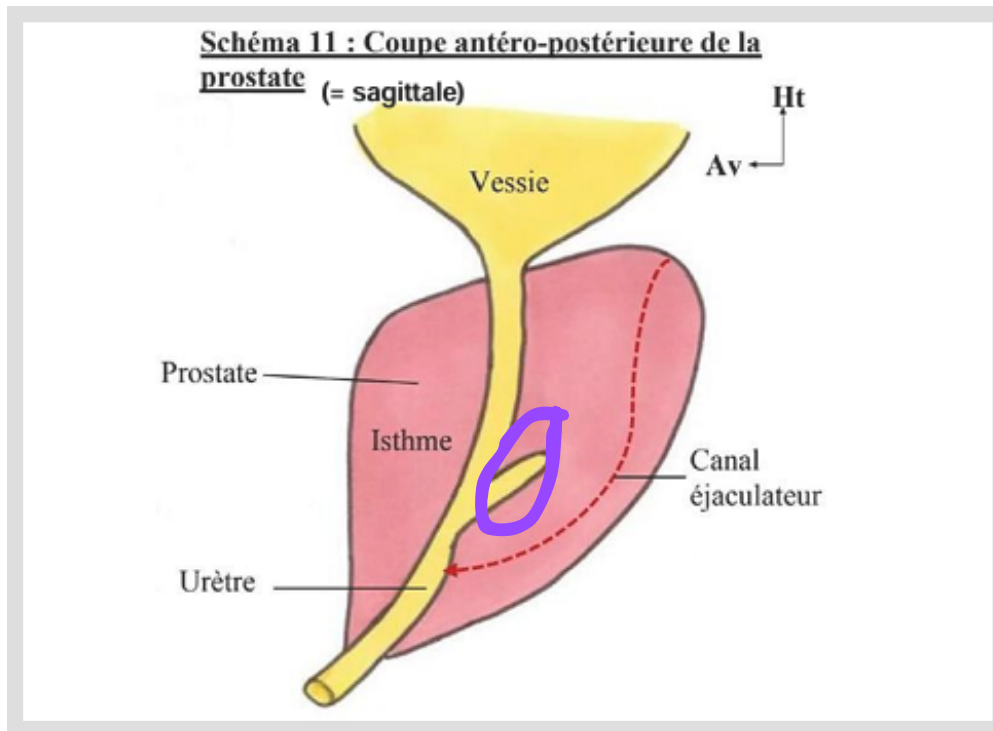
Le professeur insiste sur la forme et la taille de la prostate (châtaigne) et la présence d'une base Supérieure et d'un sommet inférieur. Il s'agit d'un cône aplati possédant un grand axe oblique en bas et en avant. Sur la face supérieure on note la présence d'un sillon : le sillon séminal transverse.

On rappelle les 3 portions de l'urètre :

- Sortie de vessie entrée prostate : urètre prostatique
- sortie prostate entrée sphincter striée : urètre membraneux
- entrée bulbe spongieux : urètre spongieux



- Coupe antéro-postérieure de la prostate



L'urètre prostatique délimite 2 parties de la prostate :
une antérieure et une postérieure.

La partie antérieure de la prostate est parcourue par la fente prostatique, cette partie est aussi l'isthme de la prostate et est composée de peu de parenchyme prostatique.

Concernant la partie postérieure, on voit une **dilatation**. Il s'agit d'un vestige müllérien (= canaux de müller qui sont à l'origine de l'appareil sexuel féminin), **l'utricule prostatique**. Certains l'appelle "**vagin de la prostate**" car possède la même origine embryologique. Elle est faite de beaucoup de parenchyme prostatique. Un autre sillon visible sur la face postérieure est également présent : le **sillon médian de la prostate**

Grâce à cette anatomie on peut former **2 plans** : un **pré-séminal** et un **rétro-séminal** avec des fonctions et histoires différentes :

Le plan **pré-séminal**, en **avant** du sillon séminal transverse de la prostate et en haut des canaux éjaculateurs que l'on va appeler la prostate crâniale centrale. Elle est touchée par les **Adénomes** prostatiques (tumeurs bénignes de la prostate).

Elle se situe en-dessous du col vésical, lors d'adénomes prostatique elle **s'hypertrophie** et **bouche les voies urinaires** ce qui donne des obstructions urinaires lors des mictions. Ceci peut entraîner des hernies car l'homme doit appliquer une trop grande pression pour tenter d'uriner.

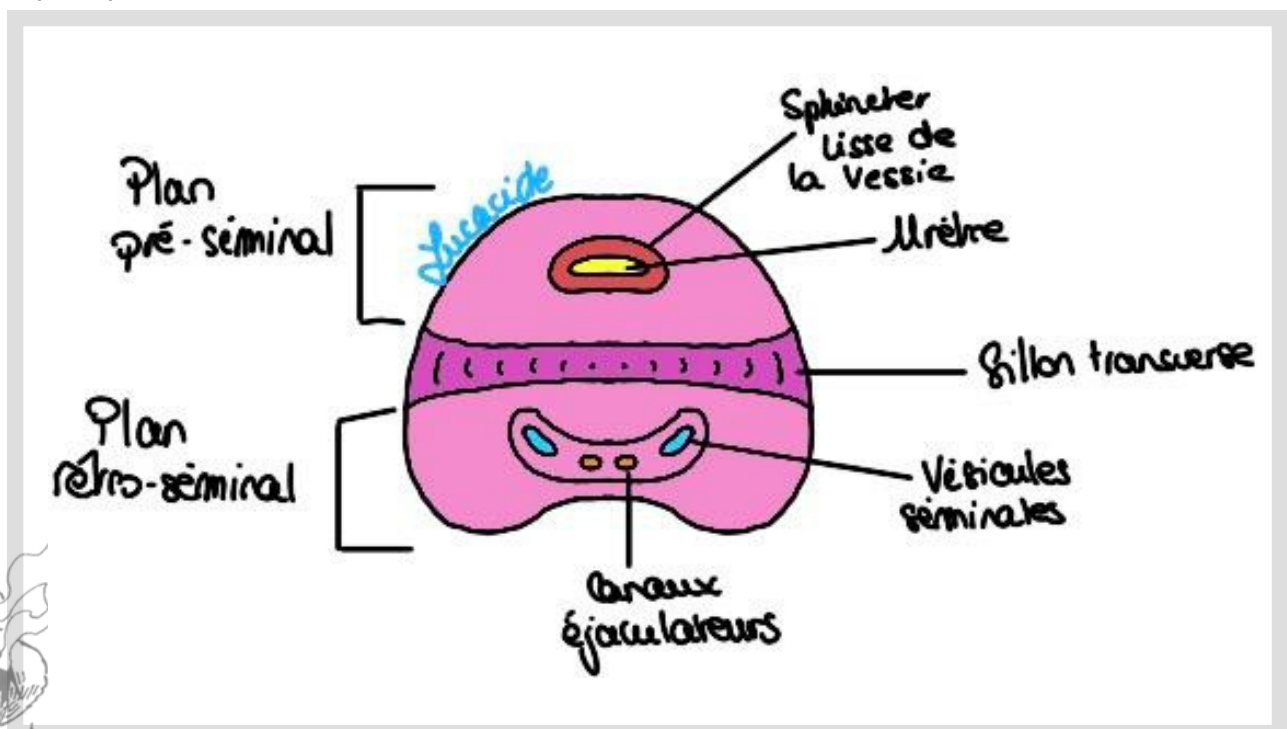
Mais que faire dans ce cas ?

Il faut premièrement sonder la vessie afin d'évacuer l'urine et de soulager le patient. Pour sonder il faut "saisir le kiki du Monsieur", tirer **dessus à 90°** vers les cuisses afin **d'effacer l'angle entre l'urètre membraneux et l'urètre pénien**.

Si **l'adénome est trop important** alors on passe à un **drainage sus-pubien**. On plante alors une aiguille au-dessus du pubis pour vider la vessie.

Le plan **rétro-séminal**, en **arrière** des canaux éjaculateurs et donc aussi en arrière du sillon séminal de la prostate, que l'on va appeler prostate **CA**udale périphérique.

Elle est atteinte par les **CA**ncers prostatiques qui généralement compriment moins l'urètre prostatique que les adénomes.



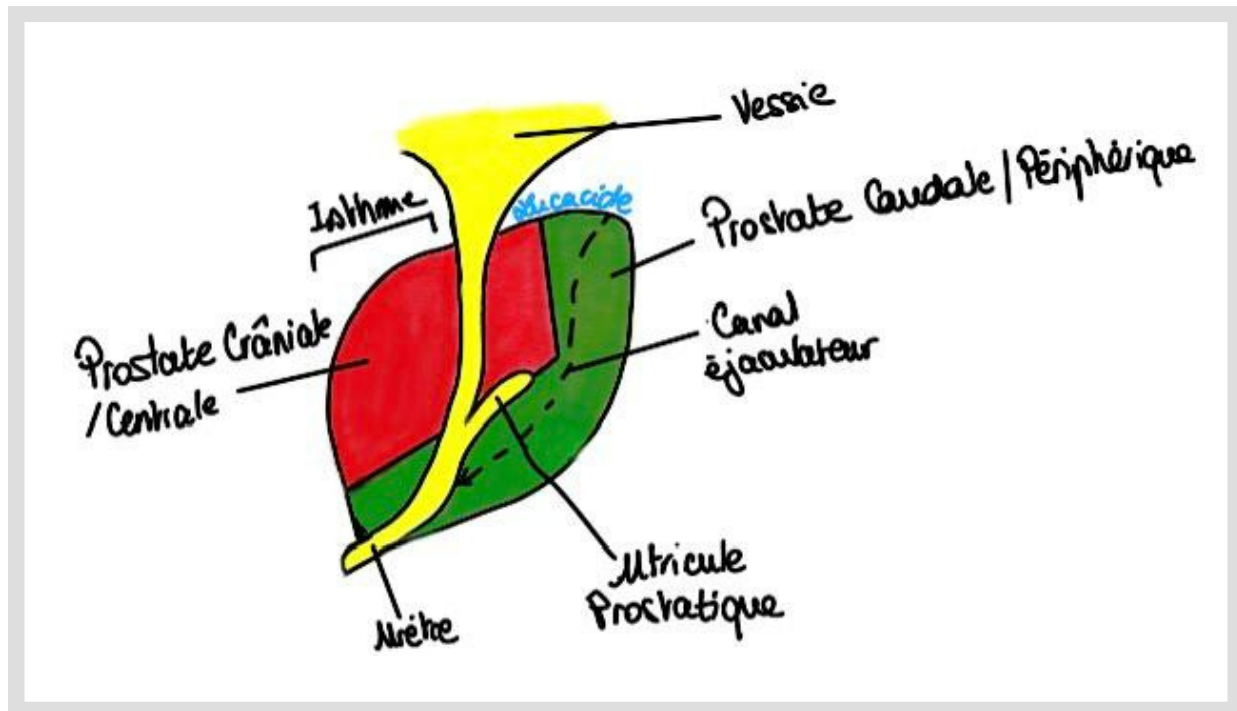
Pour les go muscu sachez que les hommes très musclés prennent de la testostérone pour développer encore plus leur masse musculaire, ce qui **peut entraîner des cancers** de la prostate.

Ptit récap :

La prostate peut être délimitée en 2 parties :

- Cr^Âniale → atteinte par les Adénomes prostatiques qui en s'hypertrophiant entraîne une obstruction des voies urinaires
- CAudale → atteinte par les CAncers de la prostate

Voici un ptit schéma que les tuteurs d'anat pb ne cessent d'utiliser tellement il est bien (merci les vieux/vieilles) Attention il n'est pas à apprendre juste pour vous éclairer



Pour aller plus loin concernant les pathologies :

La **prostate crâniale** est sensible aux **œstrogènes** ce qui donne lors du grossissement un **adénome** de la prostate

Cette maladie bénigne devient très fréquente chez l'homme à partir de 50 ans.

L'adénome continue de grossir au niveau de la prostate crâniale.

Ceci induit l'obstruction chroniques du col vésical.

A l'examen clinique ce sont des hommes qui **ont du mal pour uriner** avec des résidus post-mictionnels, ils se lèvent plusieurs fois par nuit : c'est la **Pollakiurie** (uriner souvent et pas beaucoup.

La **dysurie** c'est avoir de la **difficulté pour uriner**.

Lors de l'interrogatoire on demande à l'homme avec des problèmes urinaires " Combien de fois vous vous levez dans la nuit"

En buvant beaucoup d'avant avant de se coucher, on se lève généralement 2 fois dans la nuit, si il nous répond qu'il se lève 4-5 fois on peut déjà penser à un adénome de la prostate.

La prostate **caudale** est sensible aux **androgènes** et peut donner des **cancers**.

- Elle donne très peu d'obstruction (surtout à cause de sa localisation).

Le **cancer de la prostate** est le cancer le **plus fréquent** chez l'homme.

La zone des adénomes s'oppose à celle des cancers.

Les cancers vont se développer sur les lobes latéraux.

Pour détecter un cancer on peut :

- faire un **toucher rectal**
- doser la **PSA** (prostatic specific antigen)

Pour aller plus loin :

Vous voyez bien qu'il existe plus d'une façon pour tenter de détecter les cancers de la prostate.

Mais une est-elle meilleure que l'autre ? Pas vraiment disons plutôt que elles se complètent : Le Toucher rectal permet de détecter des anomalies morphologiques directement en palpant cette prostate, cependant vous imaginez bien que l'interprétation dépendra du médecin. Car ce test est avant tout subjectif.

Le dosage quant à lui pourra nous diriger vers de potentiels anomalies biologiques mais ceci va encore dépendre de la PSA qui peut augmenter même sans cancers.



On dose la PSA chez les hommes de plus de 50 ans de façon régulière. Si ce facteur augmente, on **suggère au patient un toucher rectal**.

Les bons médecins généraliste qui connaissent bien leur patient peuvent en observant les premiers symptômes urinaires procéder à un toucher rectal.

Le toucher rectal est un acte **délicat** (il s'agit de l'intimité du patient) qui nécessite des explications claires et également de connaître son patient.

Lors de ce toucher 2 possibilités concernant les 2 pathologies décrites précédemment :

Pour un **petit cancer** on **sent le sillon médian** mais ce dernier peut être touché par le cancer et ainsi disparaître. On sent comme un **petit caillou** sur l'un des lobes avec un aspect **squirreux, caillouteux**.

Le cancer touche la partie caudale (périphérique)

Si on a un adénome :

- On sentira une **hypertrophie** globale de la prostate avec **conservation du sillon médian** puisque **la prostate caudale n'est pas touchée**.

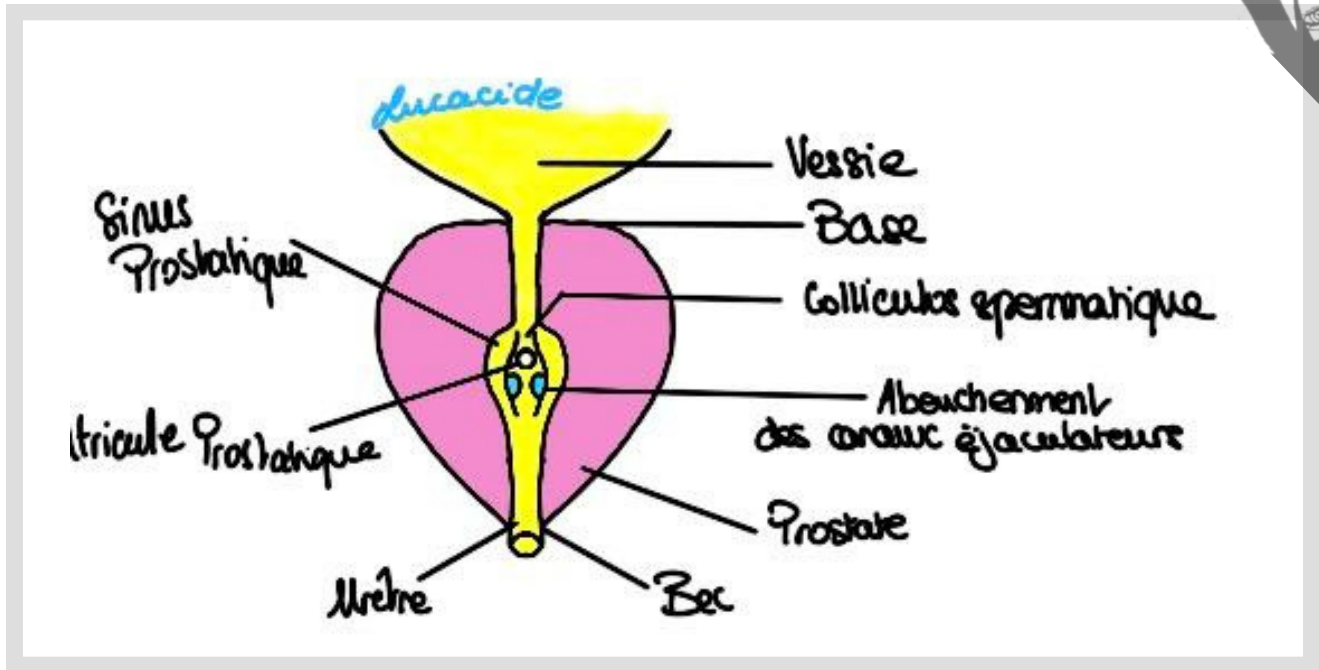
La prostate est plus grosse (à cause de l'hypertrophie)

Les urologues ont même l'habitude de dire combien elle pèse au toucher rectal : « Cette prostate pèse 10g, 20g, 30g... »

En faisant la corrélation entre l'aspect au doigt et le poids, vous verrez les urologues dire « ce patient a une prostate de 25g » parce qu'ils l'ont apprécié (estimer) avec leur doigt. (encore une fois ça dépend du professionnels en face du patient)



- Coupe frontale de la prostate



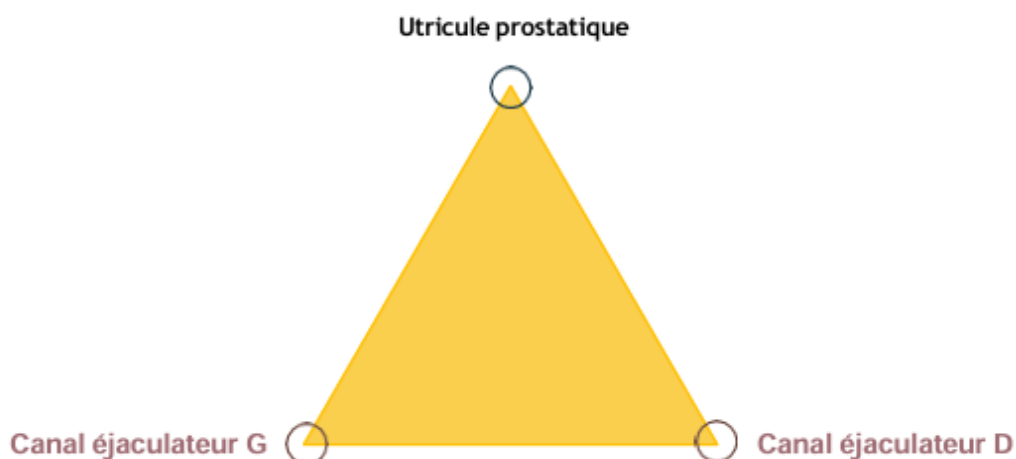
L'urètre présente une **dilatation à l'intérieur de la prostate**, que l'on appelle le **sinus prostatique**.

Ce sinus compte sur sa partie **postérieure**, une petite surélévation: le **colliculus spermaticus** ou veru montanum.

On distingue ainsi 2 parties sur ce colliculus spermaticus :

- une partie **en haut** où se trouve l'ouverture de l'**utricule prostatique**. (quand vous êtes au sommet vous êtes SEUL donc un seul élément)
- une partie **en bas** avec l'ouverture des **canaux éjaculateurs**.

en gros imaginez vous une sorte de pyramide de cette façon : (merci Rectom)



Au moment de l'éjaculation:

- Un influx **orthosympathique** entraîne la contraction du **sphincter lisse** de la vessie (= sphincter lisse de l'urètre). En même temps, un influx **parasymphathique** entraîne contraction des **vésicules séminales et de la prostate** permettant l'éjaculation.

Si le sphincter lisse de la vessie n'était pas fermé, l'éjaculation pourrait être rétrograde.

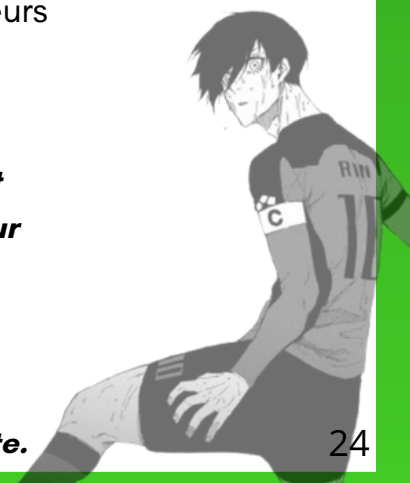C'est-à-dire une éjaculation vers l'intérieur de la vessie. On peut observer ça dans les sympathectomies lombaires, (on coupe l'influx orthosympathique, donc pas de contraction du sphincter lisse de la vessie).

➤ **Certaines chirurgies du rectum** peuvent abimer le système orthosympathique, et donc provoquer des **éjaculations rétrogrades**, c'est-à-dire la non-contraction coordonnée inconsciente du sphincter lisse du col vésical, qui entraîne le départ du « bol spermatique » vers le haut. Si le sphincter lisse est fermé, l'éjaculation suit son sens naturel jusqu'au méat urinaire.

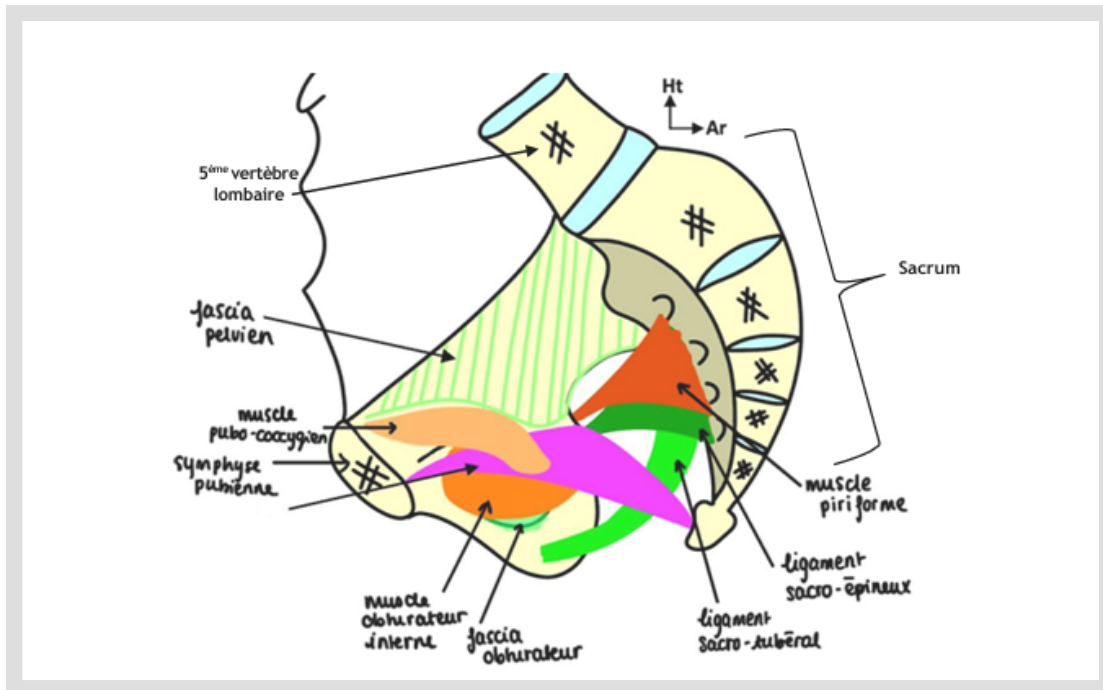
➤ Si on fait une coupe au niveau de l'urètre prostatique, on verra le colliculus médian (= colliculus spermatique = colliculus séminal) qui est une espèce de montagne, on appelle ça le « veru montanum ». Au niveau de ce colliculus médian on voit l'abouchement de :

L'utricule prostatique, c'est-à-dire le vagin de l'homme qui est un résidu embryologique müllerien, c'est un diverticule à l'intérieur de la prostate (dans sa partie postérieure on se souvient) mais aussi nos 2 canaux éjaculateurs

Vous devez saisir que des pathologies peuvent en entraîner d'autres et que MÊME en cas de chirurgie il pourrait y avoir des conséquences pour votre sphincter lisse.



- Le plancher pelvien



On a des **fibres pubo-prostatiques** qui s'insèrent sur la prostate et en particulier sur le **sphincter strié de l'urètre**. C'est ce qui va permettre d'interrompre le jet urinaire sous l'effet de la volonté en coordonnant avec la contraction du **muscle pubo-prostatique et du muscle pubo-coccygien**.

En effet, **l'arc fibreux du Levator Ani** va donner des fibres **à la prostate, au Noyau Fibreux Central du Périnée, le NFPCP ou corps périnéal, et au sphincter strié de l'urètre**, qui fonctionne de façon consciente, sous la dépendance du système somatique moteur.

Donc **quand on interrompt le jet de l'urine**, on contracte à la fois le **sphincter strié** de l'urètre et le **muscle pubo-prostatique**. Il existe également un sphincter lisse, qui se trouve au sein des fibres musculaires lisses de la vessie, au niveau du col vésical, et qui fonctionne de façon inconsciente.

Gardez en tête :

Les **sphincters lisses** possèdent un mode de contraction **involontaire** !

Les **sphincters striés** possèdent un mode de contraction **volontaire** !

(dites vous que striés ça fait penser à strict donc ça dépend de NOUS)

PLACE AUX DEDIS:

-Premièrement dédicace à ma famille qui sont les rois de mon année et de ma vie sans qui j'aurai pas réussi ma p1

- grosse dédicace à la Ratonerie les bgs qui m'ont accompagnés 26h sur 25 durant ma p1 sur discord (puant) et ça va continuer**
- dédicace et libérez mon frère LE RAT ENVOYE DU BAD COP la prison c'est dur mais mon rat bien-sûr qu'il assure non plus sérieusement ce monstre (autant à la salle que dans la vraie vie) m'a accompagné toute ma p1 et avec qui on se fait nos meilleurs 1v1 smash bros chez Ju avec de gros défis en jeu (j'ai jamais perdu ZEHAHHAAAAH)**
- dédicace à Juliantaglique avec qui on à commencer le Tutorat pour la même raison (les meufs et seulement les meufs) et qui est devenu un vrai gymbro.**
- dédi à Mehdi mon gluant jamais en manque de glue (mon fournisseur) qui va tout flinguer cette année je te réserve ta place en p2**
- dédi à ce gros troubadour qu'est L'Ours toi aussi je t'attends en p2**
- dédi à bv chef(codéines) une des prétendantes au ballor d'or du S1 (avec juliantalgique) qui vous a régalié. dedi aussi à sa perte de mélanine entre septembre et juillet**
- dédi à Nohaila et félicitations pour ton prix au concours d'éloquence**
- dédi à Mati qui pourrait tuer pour devenir dentiste (tu vas le devenir)**
- dédi à Lisa le sosie de sanji dans la vraie vie à qui je souhaite de passer en p2**
- dédi à Paloma même si Radiohead c'est surcôté**
- dédi aux pectoraux plein de lactosérum de Juliantalgique (117 kg au bench tu crois quoi)**
- dédi à mes fillots officiels, officieux qui se reconnaîtront je crois en vous.**
- dédi à mon co-tut encore un goat qui avec qui on vous fera kiffer l'anat PB.**

Dédi exclusif à une personne

Je suis né et j'ai découvert qu'être un homme c'est avant tout tenté de devenir meilleur chaque jour et toi tu incarnes cette philosophie. Je vais parler français selon moi il est le plus grand sportif que l'univers n'ai jamais connu. 8 Milliards d'habitants mais un seul GOAT, 40 ans mais toujours à un top niveau. Il a plus dominé l'Europe que Napoléon Bonaparte, à laisser son empreinte sur casi tous les continents. Ta retraite sera un jour férié. Les grands d'aujourd'hui s'inspirent de lui. Tu es devenu le meilleur en commençant dans les bas-fonds de Madeira.

