

L2

Date & heures : 17/02/2026 14h à 15h30

Professeur : Baptiste JACQUET

Nombre de pages : 22

2025-2026

Intitulé du cours :

Pathologies 1 urologie

Ronéiste : Safia El Masoudi (items 314 et 347), Irem Yildiz (items 311 et 313), Sheïma Garbaa (item 310)

Ronéo n° : u 11



Salut ! Ce cours devait durer 4h mais n'a duré qu'une heure et demie. Ce cours était hyper intéressant et interactif. On vous conseille de suivre ce cours avec le diapo qui est super bien.

Bonne lecture !

Item 310 : Tumeurs de la prostate

1. Introduction et Épidémiologie

Les tumeurs de la prostate sont les tumeurs les plus fréquente chez l'homme de plus de 50 ans.

C'est la **2^e cause de décès par cancer chez l'homme**, et la 5^e cause de décès par cancer au sens général, car c'est un cancer très fréquent mais **peu agressif**.

C'est un cancer qui se développe **lentement**, ce qui laisse le temps de réfléchir aux traitements.

2. Le Dépistage (+++)

Le professeur souligne une distinction souvent posée en QCM par rapport au dépistage :

- **Dépistage Systématisé (Organisé)** : Concerne le cancer du **sein** (mammographie) et le cancer **colorectal** (recherche de sang dans les selles) dès 50 ans. Pour ce type de dépistage, on reçoit un message du gouvernement pour ce faire dépister.
- **Dépistage Individuel** : C'est le cas pour la **prostate**. On traite au cas par cas les patients.

Recommandations de dépistage :

- Conseillé pour tous les hommes à partir de **50 ans**.
- À partir de **45 ans** pour les patients présentant des facteurs de risque de cancer de prostate.
- Le dépistage n'est plus conseillé après **75 ans** ou chez les patients ayant une espérance de vie de moins de 10 ans, à cause de l'évolution très lente de la maladie.

3. Facteurs de Risque

- **L'âge**.
- **L'origine afro-antillaise**.
- **L'hérédité** : Notamment les mutations **BRCA** (également associées au cancer du sein).
- **Traitements hormonaux substitutifs** : La prise excessive de testostérone à un certain âge peut augmenter le risque de CP (= *cancer de prostate*).
- **Facteurs environnementaux** : Exposition au **Chlordécone** (pesticide utilisé aux Antilles pour les bananiers il y a 20ans), qui entraîne une surexpression du CP dans cette région, indépendamment de l'origine afro-antillaise. (*Ce n'est pas parce que le chlordécone a été utilisé aux Antilles que l'origine afro-antillaise est un facteur de risque, il s'agit de deux facteurs distincts et indépendants. Souvent des patients venant d'Afrique ont plus de CP et une plus grosse prostate*).

- Note : Le tabac n'est pas considéré comme un facteur de risque pour ce cancer. Le syndrome métabolique serait plutôt un facteur de gravité qu'un facteur de risque direct (*question qui tombe souvent*).

4. Comment diagnostiquer un CP ?

A. Diagnostic Clinique : Le Toucher Rectal (TR)

C'est le premier examen du dépistage de CP. Une prostate normale a deux lobes et un **sillon médian**. Dans un TR, on va chercher :

- Présence d'une **masse dure** au dépend de la prostate.
- Caractère **non douloureux**.
- **Disparition du sillon médian**.

Classification pour le TR

Le Stade **T1** : Tumeur non palpable

Le Stade **T2** : Tumeur palpable limitée à la prostate

- **T2a** : On sent une petite lésion atteignant **moins de 50 % d'un lobe**
- **T2b** : On sent une petite lésion atteignant **plus de 50 % d'un lobe**
- **T2c** : Lésion atteint **toute la prostate**

B. Diagnostic par la biologie : Le Dosage du PSA (Prostate Specific Antigen)

Le PSA est le deuxième outil majeur du diagnostic après le toucher rectal. C'est une protéine produite spécifiquement par la prostate. Ce marqueur est très sensible mais peu spécifique : un taux élevé de PSA n'est **pas forcément synonyme de cancer** ; il peut être augmenté dans :

- Des **prostatites**
- Chez une personne qui faire beaucoup de vélo (la selle au contact de la prostate peut faire augmenter le PSA)

En revanche, un PSA normal n'élimine pas totalement un cancer. Le seuil de référence est généralement de **4 ng/ml**.

Il est recommandé de corréliser le taux de PSA au volume de la prostate. Pour **10 g** de prostate on s'attend à avoir **1 ng/ml** PSA. Si un patient présente sur une échographie une prostate de 40 g, on commencera à s'inquiéter à partir de 4 de PSA, si le patient à un PSA de 8 ng/ml pour ce même volume, la densité est trop élevée, ce qui augmente la suspicion de cancer.

On cherche donc à détecter un taux de PSA anormalement élevé par rapport au volume prostatique ($\frac{\text{taux de PSA}}{\text{volume prostatique}}$). Si le rapport est supérieur à 0.15, on suspectera un **cancer de la prostate**. Il existe également le rapport PSA Libre / PSA Total mais moins utilisé car moins spécifique que la densité de PSA.

C. L'Imagerie : L'IRM Prostatique

L'IRM est désormais l'examen de référence avant d'envisager des biopsies. C'est un bon examen pour nous orienter. Si des lésions suspectes y sont observées, on utilisera le score PIRADS.

Score PIRADS : classification pour évaluer la probabilité de cancer sur l'image :

- **PIRADS 1 et 2** : Faible risque.
- **PIRADS 3** : Risque intermédiaire.
- **PIRADS 4 et 5** : Forte suspicion de cancer.

L'IRM permet de localiser la cible pour les biopsies et de voir si le cancer dépasse la capsule de la prostate. Si la lésion sur l'IRM est ≥ 3 (**PIRADS 3**), une biopsie sera à faire. (+++)

D. La Confirmation : Les Biopsies Prostatiques :

C'est le seul examen qui permet d'affirmer le diagnostic de cancer.

Le patient est placé en positions gynécologique. On insert une sonde échographique dans le rectum (*examen pas agréable*). On réalise, à l'aide d'une sonde, généralement **12 prélèvements** (carottes de tissu) sous guidage échographique.

Les Biopsies Prostatiques ne sont pas sans risques :

- **Risque infectieux** : La **prostatite aiguë** est la complication la plus grave (risque de septicémie). Pour prévenir cela, une **antibioprophylaxie** est systématiquement administrée avant l'examen.
- **Hématurie et rectorragie** : Présence de sang dans les urines ou les selles (1/5 patient),
- **Hémospermie** : Sang dans le sperme (1/3 patient),
- **Rectorragie** : Saignement rectal (3% des cas).

Le prof ne précise pas mais il faut le savoir pour mieux comprendre la suite :

Analyse anatomopathologique :

L'analyse de la biopsie prostatique permet de déterminer le **Score de Gleason** ou ISUP (qui est une simplification de ce score) qui définit l'agressivité de la tumeur.

AGRESSIVITE / PRONOSTIC	GRADE ISUP	SCORE DE GLEASON
FAIBLE RISQUE (SOUVENT ELIGIBLE A LA SURVEILLANCE ACTIVE)	Grade 1	Gleason 6 (3+3)
RISQUE INTERMEDIAIRE FAVORABLE	Grade 2	Gleason 7 (3+4)
RISQUE INTERMEDIAIRE DEFAVORABLE	Grade 3	Gleason 7 (4+3)
RISQUE ELEVE	Grade 4	Gleason 8 (4+4)
RISQUE TRES ELEVE	Grade 5	Gleason 9 ou 10

Le score ISUP est de rang A

Classification de D'Amico *(La classification est à savoir +++)*

Avec les informations du TR, du Taux de PSA et du score de Gleason, il faudra remplir la classification de D'Amico. Elle permet de classer les patients atteints de cancer localisé de prostate (non métastatiques) en groupes de risque pour choisir le traitement :

	Faible risque	Risque intermédiaire	Haut risque (b)
Stade clinique	≤ T2a	T2b	T2c
Score de Gleason	et ≤ 6	ou 7	ou ≥ 8
PSA sérique (ng/ml)	et ≤ 10	ou >10 et ≤ 20	ou > 20

Exemple :

Un patient avec une petite lésion qui fait moins de 50% d'un lobe au TR, avec un taux de PSA ≤ 10 et un score de Gleason de 6 (ou ISUP 1), aura un CP de faible risque.

Résumé :

1. On fait un TR
2. On dose le PSA
3. Si c'est suspect, on fait une IRM,
4. Si c'est supérieur ou égal à PIRADS 3, on fera des biopsies de prostate
5. Si IRM négatif mais au TR on sent quelque chose et PSA élevé : on fera des biopsies

5. Le Bilan d'Extension

Une fois le cancer confirmé, on cherche s'il s'est propagé ailleurs

- Pour les CP à faible risque : pas de bilan d'extension, l'IRM est un examen diagnostique
- Pour les CP à risque intermédiaire :
 - Scintigraphie osseuse avec TEP-Scanner +/- Scanner Thoraco-Abdomino-Pelvien (TAP)
- Pour les CP à haut risque :
 - Scintigraphie osseuse avec TEP-Scanner +/- TAP
 - Bilan optionnel : scintigraphie au PSMA ou à la Choline, (ces scintigraphies sont uniquement pour les CP) (+++)

(Plusieurs recommandations de traitement figurent sur la diapo, mais n'ont pas été citées par le prof.)

6. Comment traiter un CP ?

Le choix du traitement dépend de l'agressivité du cancer, de l'âge du patient et de ses comorbidités. On parlera également uniquement des cancers prostatiques NON métastatiques, c'est-à-dire des CP localisés.

A. CP faible risque :

a. La Surveillance Active : uniquement pour les CP à faible risque

C'est le **traitement de premier choix** pour les cancers à faible risque. L'idée n'est pas de ne rien faire, mais de ne pas traiter immédiatement pour éviter des effets secondaires inutiles, tout en surveillant l'évolution très lente de la maladie.

Uniquement les cancers de **faible risque** (Score de Gleason 6 ou ISUP 1, petit volume tumoral) sont concernés par la surveillance active. C'est le seul cancer où cette stratégie est validée. **L'objectif** étant de retarder le traitement lourd pour préserver la qualité de vie, tant que la tumeur reste stable

Le suivi est extrêmement rigoureux pour s'assurer que le cancer ne s'aggrave pas :

- **À 3 mois** : Dosage du **PSA** de contrôle.
- **À 6 mois** : Réalisation d'une **IRM** prostatique.
- **À 1 an** : Nouvelles **biopsies** de contrôle (biopsies de confirmation) pour vérifier la stabilité des tissus.
- **En continu** : Toucher rectal régulier et suivi de la cinétique du PSA.

Cependant, la surveillance active ne concerne qu'environ **1 patient sur 3**. Bien qu'on leur explique que ce cancer n'est pas mortel à ce stade, vivre avec l'idée d'une tumeur dans le corps est psychologiquement éprouvant. Pour ces patients, on propose alors les traitements curatifs classiques (*cf. infra*), même si le risque médical ne l'imposerait pas immédiatement.

À retenir pour l'examen : La **surveillance active** n'est pas une absence de traitement, c'est une stratégie thérapeutique à part entière pour les scores de Gleason 6.

(À ne pas confondre avec la surveillance simple ou on ne fait rien !)

Le "Watchful Waiting" (Surveillance Simple)

Cette stratégie est différente de la surveillance active car, ici, on ne traite pas et on ne cherche pas à surveiller l'évolution pour intervenir plus tard. Elle s'adresse aux patients ayant un mauvais état général, souvent âgés et présentant un cancer de faible risque ou une découverte fortuite de métastase. Dans ce cas, on sait que le patient ne mourra pas de son cancer de la prostate car il souffre d'autres pathologies plus graves. Il ne s'agit pas d'un traitement curatif, mais d'une abstention thérapeutique.

b. Les Traitements Curatifs (Cancer Localisé)

- **Prostatectomie Radicale** : Chirurgie consistant à retirer toute la prostate et les vésicules séminales.
- **Radiothérapie Externe** : Irradiation de la prostate par rayons. Souvent associée à une hormonothérapie courte pour les risques intermédiaires.
- **Curiothérapie** : Implantation par des médecins nucléaires et radiothérapeutes de grains radioactifs directement dans la prostate (pour les petits cancers de bon pronostic) pour traiter la tumeur.

c. Traitements focalisés

o La Cryothérapie

Pour ce traitement, on place une sonde échographique dans le rectum du patient. On injecte ensuite plusieurs ondes échographiques à très forte intensité pour détruire les tissus. Cette technique est réservée uniquement aux CP à faible risque.

o L'HIFU (High-Intensity Focused Ultrasound)

L'HIFU utilise les ultrasons focalisés. Le principe consiste à placer une sonde échographique endorectale, par laquelle de nombreuses ondes échographiques sont envoyées à très forte intensité. Tout comme la cryothérapie, ce traitement est indiqué pour les cancers de faible risque.

Info :

- **L'Hormonothérapie seul n'est pas envisageable pour les CP** : « si on nous donne : hormonothérapie seule : faux ! » (*QCM qui tombe souvent aux examens*)

B. CP à risque intermédiaire

La surveillance active n'est plus proposée, mais plutôt :

- o **Prostatectomie totale**
- o **Radiothérapie**
- o **Radiothérapie avec curiethérapie**
- o **Curiothérapie seule**
- o **Cryothérapie et HIFU** sont utilisés que pour des essais cliniques

C. CP à haut risque

- o **Radio-hormonothérapie** : association d'une radiothérapie et d'une hormonothérapie sur une période allant de 18 à 36 mois. Cette option est privilégiée car les patients présentent souvent des ganglions métastatiques positifs lors du bilan.
- o **Prostatectomie totale**

7. Le Suivi après Traitement

Une fois le traitement terminé, le suivi repose essentiellement sur la surveillance biologique du taux de PSA pour détecter une éventuelle récurrence. La définition d'une **récurrence biochimique** dépend directement du type de traitement reçu :

- o **Prostatectomie totale** : On parle de récurrence si le **PSA > 0,2 ng/mL** sur deux dosages successifs.
- o **Radiothérapie ou Curiothérapie** : La récurrence est définie par le calcul **PSA NADIR + 2**. Par exemple, si le Nadir était de 1, on considère que le patient doit être retraité si son PSA dépasse 3.
- o **HIFU** : Le seuil de récurrence est fixé à **PSA NADIR + 1,2 ng/mL**.

Nadir : Il correspond au taux de PSA le plus bas atteint après le traitement. Il faut donc bien noter le premier PSA de contrôle après l'intervention pour établir cette référence.

Cette différence de PSA est dû au fait qu'on enlève plus ou moins une partie de la prostate, donc pour une Prostatectomie totale, la PSA doit être absente, si elle augmente un peu on parlera de récurrence biochimique.

(Le traitement métastatique ne sera pas abordé dans ce cours car de rang C)

Question d'une élève : Pourquoi dans une **Prostatectomie totale** on peut avoir une récurrence ?

Réponse : parfois, les **Prostatectomie totale** ne sont pas complètes, une petite partie de prostate n'est pas enlevée soit par erreur chirurgicale soit par une invasion loco-lésionnelle non vue, ou par atteinte ganglionnaire non vue. Donc une **Prostatectomie totale** n'est pas censée récidiver.

Item 310 : Tumeurs du rein

1. Généralités

En urologie, il n'y a pas beaucoup de choses à savoir sur les tumeurs du rein. Un truc qui tombe souvent c'est, **savoir quand est-ce qu'il faut faire des biopsies.**

C'est le **7^e cancer**, survenant la plupart du temps chez des hommes âgés, en moyenne à **68 ans**.

Il existe plusieurs facteurs de risque du cancer du rein:

- être un **homme**
- être **hypertendu**
- être **obèse**
- **fumer**

→ Retenez que les **facteurs de risque cardiovasculaires**, sont les facteurs de risque de cancer du rein.

L'insuffisance rénale chronique, l'hémodialyse et la transplantation rénale sont aussi des facteurs de risque de cancer du rein.

→ Un rein qui ne marche plus, a plus de risque de faire un cancer du rein. Ne me demandez pas pourquoi, c'est comme ça. Il y a des patients que l'on a transplanté par exemple en fosse iliaque gauche et chez qui on a découvert sur leur rein natif un cancer du rein après.

Il y a déjà les immunosuppresseurs chez ces patients-là qui augmentent le risque de cancer du rein, mais indépendamment, c'est un facteur de risque indépendant l'insuffisance rénale chronique et l'hémodialyse.

La **maladie génétique** à retenir dans le cancer du rein, c'est la maladie de **Von Hippel-Lindau**, le **VHL**.

La plupart des tumeurs du rein, il faut retenir que ce sont des **tumeurs malignes**.

Donc quand un patient a une **masse** au niveau rénal (je parle bien d'une masse et pas d'un kyste attention)

→ **C'est la plupart du temps malin++** (*il répète*)

Il y a quelques **tumeurs bénignes** qui sont : **l'angiomyolipome** et **l'oncocytome**.

Il faut bien **différencier une tumeur d'un kyste**.

→ Un **kyste rénal**, c'est **hyper fréquent ++**

Tous les patients à partir de 50 ans, quasiment, presque tous, s'ils font un scanner : on trouve un kyste dans leur rein. Et les kystes, pour savoir si c'est malin ou pas, il y a une classification : **la classification de Bosniak**.

Elle nous donne la probabilité qu'un kyste rénal soit malin.

Il faut savoir que ça fait I, II, IIF, III, IV (cf. *diapo*) et un kyste rénal est **malin à partir de**, en tout cas nous **on les traite à partir de IIF +++**.

++Un kyste malin pour nous c'est à partir de tous les IIF → on va les traiter++

Donc il y a deux choses à différencier : **les tumeurs rénales et les tumeurs kystiques+**

La **plupart des kystes sont bénins**, c'est-à-dire **Bosniak I**, alors que **la plupart des tumeurs rénales, elles sont malignes**. (*il insiste*)

QUESTION D'UNE P2 : « Il y a quoi dans la classification de Bosniak ? »

→ La classification de Bosniak c'est une classification **radiologique**. C'est est-ce que tu vois des travées dans le kyste ? Est-ce que tu vois des calcifications ? Est-ce que tu vois une opacification des contours ?

Juste pour redire: les tumeurs **bénignes** du cancer du rein, c'est des tumeurs qu' on peut distinguer au scanner. Un **angiomyolipome**, c'est un **diagnostic scanographique** : c'est une tumeur qui a des vaisseaux (angio), du muscle (myo) et du gras (lipome).

C'est quelque chose qui est assez **typique**.

2. Diagnostic : clinique et biologie

La plupart des tumeurs du rein, sont découvertes **fortuitement**. On découvre ça sur un scanner de contrôle pour une autre raison et c'est donc des patients qui nous sont adressés par toutes les spécialités. On découvre une tumeur du rein et ils nous disent : "Est-ce qu'il faut la traiter ou pas ?".

La plupart des tumeurs du rein, sont découvertes **au stade localisé** et non au stade métastatique. Tant mieux, parce que ça se guérit que au stade localisé.

Il peut y avoir des **signes locaux** pour les tumeurs du rein. On peut avoir des **douleurs lombaires quand ça touche les voies urinaires**. Vous vous doutez bien qu'une grosse tumeur du rein peut **comprimer** les voies urinaires, donc faire une **colique néphrétique**. Souvenez-vous, on a vu la fois dernière la colique néphrétique, c'est **une douleur due à la mise en tension des voies urinaires++**

Autre signe qu'on peut avoir dans une tumeur du rein, c'est une **varicocèle ++**

Question du prof : Pourquoi dans les tumeurs du rein on peut avoir une varicocèle mais surtout du côté gauche ?

Réponse d'une P2 : Parce que **la veine gonadique gauche se jette dans la veine rénale gauche**, alors que du **côté droit la veine gonadique se jette dans la veine cave**.

→ Exactement. Et donc quand on a une grosse tumeur du rein, elle va envahir la veine rénale avant d'envahir la veine cave, et donc elle envahira la veine gonadique gauche.

Il peut aussi y avoir des **hématuries**, au **stade avancé** de tumeur rénale et des signes généraux : une **altération de l'état général, un syndrome paranéoplasique**.

→ Un syndrome paranéoplasique, c'est en gros, la tumeur rénale (ou une tumeur tout court) qui **peut sécréter** des choses et donc provoquer un **dérèglement** au niveau de l'organisme.

La tumeur du rein peut entraîner une **hypercalcémie**, une **baisse de l'hémoglobine** et de la **fièvre**.

Une fièvre chez quelqu'un, chez qui on ne trouve pas la cause, au bout de trois mois, il faudra faire un scanner et penser à une tumeur : c'est le syndrome paranéoplasique.

++ C'est tous les signes généraux que peuvent entraîner une tumeur et les dérèglements au niveau systémique ++ (il répète).

Les oncologues vous expliqueront mieux que moi, mais il faudra retenir que la tumeur rénale, c'est **l'une des tumeurs qui fait le plus de syndromes paranéoplasiques**.

Qu'est-ce qu'on dose quand on a une tumeur du rein ?

→ On dose la **créatinine** : si jamais elle est augmentée et donc qu'il a une insuffisance rénale, nous on doit lui enlever son rein et donc.

Il y a des marqueurs qui sont de mauvais pronostic dans les tumeurs du rein :

- une **baisse de l'hémoglobine**,
- une **baisse des polynucléaires neutrophiles**,
- une **baisse des plaquettes**,
- une **augmentation de la calcémie**
- une **augmentation des LDH**

Ce sont des facteurs de mauvais pronostic puisque **c'est associé à un syndrome paranéoplasique et donc un stade métastatique ++.**

3. Diagnostic : imagerie

L'examen à faire, **l'examen de référence** d'une tumeur rénale :

++ le scanner abdomino-pelvien injecté en quatre temps ++

Un scanner en quatre temps c'est :

- un scanner **sans injection**,
- un scanner au **temps artériel**,
- au **temps veineux** (=temps portal)
- au **temps urinaire** (on parle de temps excréteur)

Et donc l'examen à faire pour **diagnostiquer** une tumeur rénale, c'est un scanner en quatre temps++, où le nom de ce scanner, c'est un **uro-scanner**.

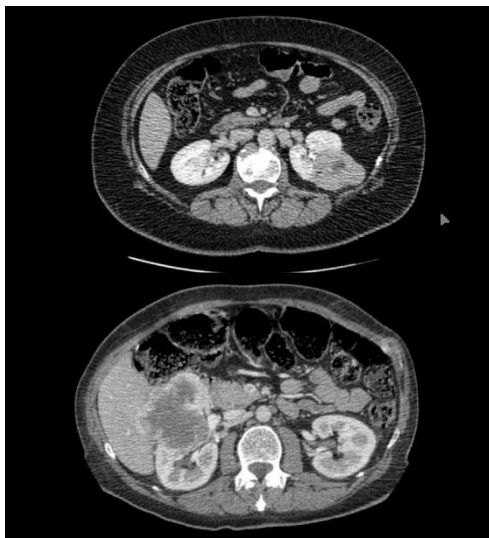Et donc ça permet de faire le bilan : est-ce que c'est une tumeur bénigne ou maligne ?

Les **signes radiographiques** qui vont nous évoquer une tumeur du rein c'est :

- si la tumeur est **solide**,
- si elle se **réhausse**,
- si elle est **hétérogène**,
- s'il y a de la **nécrose**
- s'il y a des **adénopathies rétro-péritonéales**.

Ce qu'il faut retenir, c'est qu'en fait les tumeurs rénales, c'est souvent dépisté sur une échographie ou un scanner, et c'est vraiment le scanner qui nous fait le diagnostic, c'est le scanner abdomino-pelvien en quatre temps.

Il faut faire un bilan d'extension pour chaque tumeur rénale, avec un **scanner thoracique**, mais en réalité, on fait souvent un scanner **thoraco-abdomino-pelvien** en quatre temps, donc le bilan d'extension est déjà fait initialement.



Donc là, à votre avis c'est quel temps du scanner ? En fait, c'est difficile à dire juste sur les reins mais ça c'est un temps veineux (image du haut), ça aussi c'est un temps veineux (image du bas), parce que le rein est en train d'excréter, on voit le cortex, donc ça c'est le temps veineux.

(Image du haut) On voit une tumeur qui se développe aux dépens de la partie postérieure du rein gauche. Cette tumeur est toujours au stade localisé.

(Image du bas) On a une tumeur qui se développe aux dépens de la partie antérieure du rein droit et la veine rénale est à côté de la veine cave et on doit avoir une invasion de la veine cave et de la veine rénale. Ça c'est une tumeur qui a un mauvais pronostic.

Vous voyez bien la différence avec le parenchyme rénal ? C'est hétérogène et les contours de la tumeur se réhaussent..

Question d'une P2 : Donc quand la tumeur est antérieure, c'est mauvais pronostic et quand c'est postérieure c'est bon pronostic ?

Réponse : Non, en fait ce qui est de mauvais pronostic c'est quand **ça s'approche du hile rénal**. Donc en fait, tu as raison, antérieur c'est plutôt de mauvais pronostic puisque les tumeurs antérieures envahissent plus souvent le hile. Mais en gros, le facteur de mauvais pronostic, c'est quand ça s'approche du hile.

4. La biopsie rénale

Maintenant, les indications à faire une biopsie rénale. Quand est-ce qu'on biopsie une tumeur rénale ? Et bien pas souvent. En réalité, **on ne biopsie pas souvent** une tumeur rénale parce qu'en fait, il y a un **haut risque de dissémination**.

Donc les seules indications à biopsier :

- **Si l'imagerie n'est pas sûre**, on biopsie la tumeur, ce n'est pas très fréquent.
- Si jamais on va juste **surveiller la masse**, c'est-à-dire pour les masses de tout petit diamètre, donc les masses d'à peu près moins de 2 centimètres, on peut les biopsier pour être sûr que c'est un cancer ou pas.
- Si la tumeur elle est **métastatique**, on la biopsie parce qu'on ne va pas envisager une chirurgie si la tumeur est métastatique. Pour savoir quel traitement faire.
- Et on va la biopsier aussi si le patient n'a qu'**un seul rein**.

Vous vous doutez bien que si le patient n'a qu'un seul rein et qu'il a une tumeur rénale, nous le projet c'est de lui enlever son rein. Et bien avant de lui enlever, on va être sûr que c'est une tumeur, parce que si on découvre que c'est une tumeur bénigne alors que le patient part en dialyse, ça fait un peu chier.

Les **contre-indications** à la biopsie :

- Les **tumeurs kystiques**, on ne les biopsies pas parce qu'il y a un risque **haut de dissémination**.
- Les **angiomyolipomes**, donc les tumeurs **bénignes** où il y a une composante musculaire, vasculaire et graisseuse, on ne biopsie pas.
- Et on ne biopsie pas non plus les **carcinomes urothéliaux**, ce sont les tumeurs de la voie excrétrice, il y a **haut risque de dissémination**.

Donc en réalité la plupart du temps quand il y a une tumeur rénale, si jamais il n'est **pas métastatique**, si jamais on est **sûr sur l'imagerie**, sur le scanner abdomino-pelvien en 4 temps injecté et s'il a ses **deux reins**, on l'opère direct **++++**

Nous on l'opère direct, on lui enlève sa masse, on lui enlève son rein.

Question d'une P2 : Si c'est un enfant, est-ce que c'est totalement contre-indiqué ou on peut faire une biopsie d'abord ?

Réponse : Ah si c'est un enfant, j'avoue que j'en ai aucune idée, moi j'ai vu que des adultes. Les tumeurs rénales chez un enfant, on leur a enlevé direct leur rein.

Question d'une P2 : Il n'y a pas un cas où justement on ne fait pas de biopsie sur rein unique ?

Réponse : Oui ! Si jamais **la tumeur est petite**, on peut faire une néphrectomie qui est une **néphrectomie partielle**. Et donc on ne va pas biopsier parce qu'on sait qu'on pourra juste enlever la tumeur sans enlever le rein. Mais c'est que si la tumeur est **petite++**.

Si la tumeur est vraiment petite, quand tu te dis "dans tous les cas je n'ai pas de risque d'enlever le rein". Parce qu'à chaque fois que tu fais une néphrectomie partielle, on enlève juste la tumeur et pas le rein, bah il y a un risque que ça saigne énormément et du coup que tu te retrouves à devoir enlever le rein.

Ce n'est pas à savoir, mais le traitement d'une tumeur rénale, quand elle est au stade localisé c'est la chirurgie. Et donc ça se fait au robot. On met le patient sur le côté en décubitus latéral, on met six trocarts de robot et le chirurgien s'il peut, il enlève que la tumeur. Parfois, ils essaient d'enlever des tumeurs de 10 cm en gardant le rein. Parfois ça ne marche pas, ça saigne trop, donc on se retrouve à devoir enlever le rein. Mais bon le patient est prévenu en amont. Donc le traitement c'est **soit la néphrectomie totale** soit la **néphrectomie partielle**.

+++ Donc retenez bien pour les tumeurs du rein, les **indications à la biopsie**, les **tumeurs la plupart du temps c'est MALIN**, les **kystes la plupart du temps c'est BÉNIN**. +++

Question d'une P2 : Le traitement c'est juste chirurgical ?

Réponse : le traitement de référence c'est la chirurgie, mais parfois on peut faire de la **radiothérapie**. **Mais le traitement de référence c'est la chirurgie+++.**

Item 313 : Tumeurs du testicule

Passons aux tumeurs du testicule. Cancer hyper important messieurs, vraiment à ne pas sous-estimer. On a encore vu un patient l'autre jour en réanimation parce qu'il avait un cancer du testicule métastatique. Si jamais il avait touché ses testicules plus tôt, il aurait été peut-être diagnostiqué plus tôt. Donc messieurs la palpation testiculaire à ne pas négliger.

1. Généralités

Alors les cancers du testicule c'est **un cancer de l'homme jeune**. C'est le premier cancer chez l'homme avant 35 ans. On parle quand même de 3000 cas par an de cancer du testicule, ce n'est pas négligeable. À Nice on en voit quand même 100 ou 200, c'est pas mal.

La plupart des tumeurs du testicule ce sont des tumeurs **germinales** qui sont **séminomateuses ou non**. Et en gros juste il faut savoir qu'elles sont séminomateuses ou non, savoir qu'il existe dans les tumeurs germinales non séminomateuses des **choriocarcinomes** et tumeurs du sac **vitellin**. Ça aura juste une incidence pour les marqueurs, on va y revenir.

Les tumeurs du testicule il faut savoir qu'elles sont **très lymphophiles** et qu'elles se développent très rapidement par les ganglions, surtout les **ganglions rétro-péritonéaux**. On peut se retrouver chez un patient qui a des tumeurs du testicule qui ne sont pas diagnostiquées avec un aspect radiographique de "lâcher de ballons". C'est l'aspect typique d'une tumeur métastatique de testicule. Un patient qui a une

détresse respiratoire, au niveau pulmonaire, on voit sur la radio des points blancs, ça s'appelle un lâcher de ballons, c'est une **tumeur du testicule métastatique**.

C'est parce que les tumeurs du testicule ont une **forte extension lymphophile et vasculaire**.

Les **facteurs de risque** du cancer du testicule :

- bien sûr si votre papa a eu un cancer du testicule vous êtes plus à risque,
- la **cryptorchidie**, c'est une non-descente du testicule sur son trajet normal, parce que sinon c'est une ectopie
- **l'atrophie testiculaire**
- La maladie de **Klinefelter 47 XXY**.

2. Diagnostic

Alors comment on fait un examen du testicule ? Déjà, on prépare le patient, on lui dit que ça va bien se passer, on se réchauffe les mains pour être sûr que le patient ne soit pas trop gêné.

Quand est-ce qu'on doit évoquer un cancer du testicule ?

→ Quand on a **une masse qui est dure et non douloureuse avec un respect du sillon épидидymo-testiculaire ++**

Ça veut dire : si tu palpes un testicule et que tu sens l'épididyme et le testicule indépendants, et que tu sens que la masse est développée aux **dépens du testicule**, ça s'appelle **le signe de Chevassu** = On a un **respect du sillon épидидymo-testiculaire**.

C'est un signe que c'est un cancer du testicule.

Parce que si on n'a pas un respect de ce sillon, ça nous évoque plutôt quelque chose qui est développé aux dépens de l'épididyme.

On palpe, bien sûr, un testicule ça se palpe à deux mains, on fait rouler le testicule sous nos doigts. On palpe d'abord globalement le testicule, ensuite on s'attaque à l'épididyme, on regarde s'il est normal, puis on palpe le cordon.

Vous vous souvenez, on avait dit la dernière fois, dans une torsion du cordon spermatique, le testicule remonte et on a des torsions dans le cordon. On appelle ça les tours de spire. On sent les tours de spire, alors que là, quand on touche, **le cordon est normal**.

+++ La seule anomalie qu'on a, c'est une MASSE DURE, INDOLORE. Avec un signe de CHEVASSU, respect du sillon épидидymo-testiculaire. +++

L'autre signe à regarder dans l'examen testiculaire, c'est **le signe de Prehn**. C'est quand on a une **orchite**, le fait de **relever le testicule, ça soulage le patient**.

Ça c'est l'autre signe à savoir, ça s'appelle un signe de Prehn++

On fera plus tard, je pense en quatrième-cinquième année, un cours sur l'examen du testicule détaillé.

Question d'une P2: Dans ce cas là, le signe est positif ou négatif?

Réponse : Il est négatif. Ça veut dire qu'en gros, ça ne lui fait pas plus ou moins mal, parce qu'en fait il n'a pas mal de relever le testicule.

Donc, l'autre signe qui nous permet d'évoquer un cancer du testicule, comme dans tous les cancers, c'est une **altération de l'état général**.

Maintenant, comment on fait le diagnostic d'un cancer du testicule ?

→ Déjà, il est évoqué à la palpation, il est évoqué sur une échographie, et il y a quelque chose qui est pas mal dans le cancer du testicule : c'est **les marqueurs hormonaux**.

C'est vraiment le cancer hormonal où il y a des marqueurs.

→ Il y en a trois :

- **L'alpha-fœtoprotéine,**
- **Les hCG totaux**
- **Les LDH.**

Ce sont les trois marqueurs à retenir dans le cancer du testicule ++++

Dans notre arbre pour trouver un cancer du testicule on fait : **une palpation, une échographie, on dose ses marqueurs** +++

À chaque fois que l'on a une suspicion, on lui prescrit une échographie et ses marqueurs. On le revoit à distance. Après, une fois que l'on sait qu'il y a une tumeur du testicule, on lui fait **un scanner TAP** (thoraco-abdomino-pelvien) pour un **bilan d'extension**.

Savoir que ces marqueurs, ils sont à doser **avant le traitement et après le traitement**. → C'est ce qui nous permettra de dire s'il y a **une récurrence ou non**, un peu comme dans le cancer de la prostate.

Ces marqueurs, il y en a qui sont **spécifiques** de certains cancers, si jamais on vous pose une question là-dessus, je trouve ça un peu poussé mais quand même, je vous le dis. **L'hCG total** → évocateur d'un **choriocarcinome**, alors que **l'alpha-fœtoprotéine** → d'une **tumeur vitelline** ou d'un **carcinome embryonnaire**.

+++Donc les marqueurs, plus l'échographie, plus la palpation, et le bilan d'extension : un scanner TAP+++

Scanner TAP, un peu comme dans tous les cancers. Regardez le cancer du rein, c'est aussi un scanner TAP. C'est un scanner thoracique abdomino-pelvien.

Maintenant, à chaque patient qui est diagnostiqué d'un cancer du testicule, on a dit que c'était des **hommes jeunes, il faut lui proposer de préserver ses gamètes**. Parce que si on lui enlève son testicule, et ben il a moins de chances d'être fertile, donc il faut faire avant, un recueil de sperme et le laisser à la banque nationale, au CECOS, pour que le patient puisse avoir des enfants.

Question d'une P2 : Est-ce que le scanner TAP c'est systématique ?

Réponse : C'est **systématique**. Il faut toujours faire un scanner TAP parce que c'est de là que découle ton traitement après. Il y en a très peu de cancers où il n'y a pas de bilan d'extension comme le cancer de la

prostate. On ne fait pas de bilan d'extension pour le cancer de faible risque, mais c'est presque le seul cancer où ça existe. Sinon, classer en faible et haut risque, c'est difficile dans les autres cancers, par exemple le cancer du testicule, vu qu'il n'y a pas de biopsie, on ne peut pas le faire. Donc on fait directement un bilan d'extension.

Question d'une P2 : Pour conserver, ses gamètes, est ce qu'on vérifie avant qu'elles soient viables ?

Réponse : Bah de toute façon, ils ne sont pas bien, donc ils ne sont pas viables. Pour les conserver, on ne fait pas de spermogramme, juste on les conserve.

Maintenant, le traitement du cancer de testicule **au stade localisé**. C'est une question qui tombe tout le temps : c'est **l'orchidectomie**, mais pas l'orchidectomie par voie scrotale, **l'orchidectomie par voie inguinale**+++

Question du prof : Pourquoi enlève-t-on le testicule par là et pas par le scrotum ?

Réponse : Parce que ça peut donner des métastases.

→ C'est vrai, si jamais tu enlèves ton testicule par en bas, il y a un gros risque de dissémination quand tu touches le testicule par exemple. Alors que nous, quand on ouvre par voie inguinale, la première chose qu'on fait, c'est qu'on clampe le cordon, donc comme ça on est sûr qu'il n'y aura pas de dissémination.

Bien sûr, l'orchidectomie, c'est **que** dans les cancers au stade localisé.

Donc s'il y a une question qui tombe et qui vous dit "le traitement d'un cancer du testicule au stade localisé est une orchidectomie par voie scrotale", c'est faux, c'est par voie inguinale+++ (*il répète*)

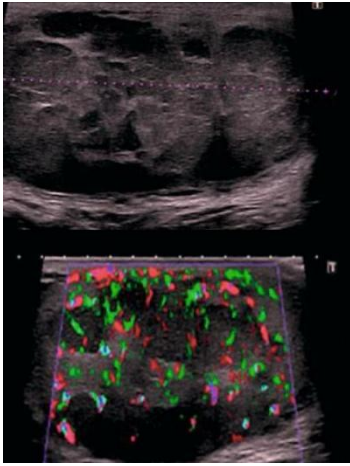
Un cancer du testicule qui est au stade localisé, **ça ne se biopsie pas**.

C'est direct, on enlève le testicule.

Question d'une P2 : Et quand ce n'est pas localisé, on biopsie ?

Réponse : Non, pas forcément. Parce qu'en fait, on arrive à faire une biopsie sur les autres zones. On en a eu un, on lui a fait une biopsie au niveau pulmonaire pour avoir l'histologie. Donc, pas forcément. En tout cas, ça c'est ce que j'en sais.

Voilà pour les tumeurs du testicule. Il n'y a pas tant de choses à savoir, mais il y a souvent des mini-DP de cancer du testicule.



Question d'une P2 : À droite c'est ? Fin je comprends pas trop.
(en parlant de l'écho)

Réponse : À l'échographie, quand on a une formation **hétérogène**, ça nous évoque un cancer du testicule.

Un testicule normal, c'est quelque chose qui est tout homogène, genre c'est cet aspect-là, partout. Là, il y a des petits nodules au milieu. Et il y a une **hyper-vascularisation** aussi. Il doit y avoir une petite hydrocèle à côté, c'est de l'eau. C'est **réactionnel**.

—> Mais en gros, c'est un **aspect hétérogène avec une hyper-vascularisation++**

Et là (en parlant de la photo), qu'est-ce qu'il a voulu nous mettre le professeur Durand là-dessus ? Je n'en ai aucune idée, parce que diagnostiquer un cancer du testicule sur une photo comme ça.

Mais en gros, c'est une **masse dure** qui ne fait **pas mal**.

Le cancer du testicule, c'est un cancer qu'il ne faut pas négliger. Quand c'est traité au stade localisé, ce n'est pas grave, mais quand c'est au stade métastatique, ça va très vite, et il y a des hommes jeunes qui meurent à cause de ça.

Item 314 : Tumeurs vésicales

Poursuivons avec les pathologies cancéreuses, et plus précisément les tumeurs de vessie. C'est une pathologie extrêmement fréquente, bien qu'il y ait peu de concepts complexes pour vous à maîtriser.

1. Les tumeurs de vessie

A. Épidémiologie et Facteurs de risque

La tumeur de vessie représente le 5ème cancer en France.

- **Le tabac** : C'est le premier facteur de risque à retenir. On le retrouve majoritairement chez les gros fumeurs.
- Les **hydrocarbures aromatiques polycycliques** : C'est le second facteur de risque majeur. En pratique, cela concerne souvent l'exposition professionnelle, notamment chez les peintres.
- Le pétrole et les peintures anciennes : On retrouve ces hydrocarbures dans le pétrole et les anciennes compositions de peinture. Il est fréquent, dans les dossiers progressifs (DP), de voir un peintre en bâtiment ayant fumé pendant 40 ans consulter pour des hématuries.

B. Diagnostic et Bilan initial

Face à une tumeur de vessie, il est primordial de rechercher une **lésion synchrone**. L'urothélium est présent dans la **vessie**, mais aussi tout au long des **voies urinaires** (uretères, pyélon).

Dans environ 10 % des cas (parfois un peu moins), une **tumeur vésicale est associée** à une tumeur dans l'uretère. Il faut donc systématiquement réaliser une **imagerie injectée** pour vérifier l'absence d'invasion du haut appareil urinaire.

En cystoscopie, l'aspect typique d'une tumeur de vessie évoque une **anémone de mer**. Cet aspect est pathognomonique de la tumeur.

C. Clinique

- **Hématurie** : C'est le **premier signe** à rechercher. Le patient saigne dans ses urines. Certains patients attendent parfois plusieurs années avant de consulter, malgré des urines rouges.

- **Signes fonctionnels urinaires** : Le diagnostic peut être difficile car certains patients présentent uniquement des urgenturies (impériosités). On peut les confondre avec une hypertrophie bénigne de la prostate (HBP) ou une hyperactivité vésicale. Il ne faut donc pas hésiter à pratiquer une **cystoscopie** rapidement devant ces symptômes.

- **Toucher pelvien** : S'il est normal, c'est généralement un signe de **bon pronostic** concernant l'extension loco-régionale.

D. Examens complémentaires

- **Cytologie urinaire** : On demande au patient de recueillir ses urines 3 jours de suite. On y recherche des cellules cancéreuses. Cet examen a une **bonne valeur prédictive positive**, mais une très mauvaise sensibilité. Une cytologie négative n'exclut pas un cancer. Une cytologie positive le rend très probable.

- **Uro-TDM** : Scanner injecté en quatre temps pour rechercher une **tumeur** des voies excrétrices.

- **Cystoscopie** : Exploration directe de la vessie à la caméra pour repérer des lésions évoquant un cancer. Elle permet de préciser le nombre de **polypes**, leur taille, et leur **proximité** avec les méats urétéraux (une localisation proche augmente le risque de dissémination et de coliques néphrétiques). On précise l'aspect tumoral : pédiculé, papillaire ou sessile (plat).

Question d'une étudiante : "Comment interpréter la cytologie si l'on nous parle d'atypies cellulaires ?"

Réponse du professeur : L'atypie cellulaire n'est pas très spécifique. Elle peut correspondre à des cellules normales comme à des cellules malignes. Retenez simplement qu'une **atypie** est une **indication pour refaire la cytologie** et pratiquer une **cystoscopie**. C'est moins affirmatif que la présence directe de "cellules cancéreuses", mais cela impose la vigilance.

Question d'une étudiante : "L'extension peut-elle remonter jusqu'au rein ?"

Réponse du professeur : Oui, cela peut remonter jusqu'aux voies excrétrices, c'est-à-dire jusqu'au pyélon. Attention, ce n'est pas une "tumeur rénale" au sens classique (parenchyme), mais bien une tumeur de la voie excrétrice, de type urothélial. Le pronostic est d'ailleurs bien plus sévère que pour une tumeur localisée à la vessie.

2. Prise en charge chirurgicale : La RTUV

Lorsqu'une tumeur est visualisée, on pratique une **Résection Trans-Urétrale de Vessie (RTUV)**. À l'aide d'une anse électrique, on retire la lésion pour l'analyser en anatomopathologie.

Cette analyse est cruciale car elle détermine si le cancer a envahi le muscle vésical. On distingue alors deux catégories : la **TVNIM** : Tumeur de Vessie N'Infiltrant pas le Muscle et la **TVIM** : Tumeur de Vessie Infiltrant le Muscle.

Le pronostic et le traitement diffèrent radicalement : les **TVNIM** sont traitées par la **résection de vessie seule** (avec surveillance), tandis que les **TVIM** imposent une **cystectomie** (ablation de la vessie). Le type histologique le plus fréquent reste le carcinome urothélial.

A. Traitements complémentaires (Instillations)

Pour les tumeurs non-infiltrantes (TVNIM) présentant un haut risque de récurrence, on utilise des instillations endovésicales (Mitomycine ou BCG).

- Le **BCG-thérapie** utilise le bacille de la tuberculose (Bacille de Calmette et Guérin) pour stimuler l'immunité locale de la vessie.

- Le produit est introduit dans la vessie chaque semaine pendant 2 heures.

Question d'une étudiante : "En ne prélevant qu'un morceau lors de la résection, ne risque-t-on pas de favoriser des métastases ?"

Réponse du professeur : Non. Après la résection, si la tumeur est classée à haut risque, les instillations (Mitomycine ou BCG) servent précisément à traiter localement et à éviter la récurrence ou la progression.

Petit récap' + quelques infos

* **Bilharziose urinaire** : Maladie tropicale constituant un facteur de risque spécifique du carcinome épidermoïde de la vessie.

* Bilan d'extension : Pour une **TVNIM**, le bilan est limité au **scanner abdomino-pelvien injecté** pour les lésions synchrones. Pour une **TVIM**, un **scanner thoracique** est obligatoire.

Traumatologie Urologique

Ce chapitre traite de l'urgence urologique chez le patient polytraumatisé (surtout dans le collège de réanimation)

Évaluation initiale

L'objectif est de stabiliser le patient sans retarder sa prise en charge. On vérifie les trois fonctions vitales : **cardiovasculaire** (tension et fréquence cardiaque), **respiratoire** (fréquence et saturation) et **neurologique** (score de Glasgow).

On procède à l'équipement du patient (voies veineuses, scope, oxygène, parfois intubation ou voie intra-ossée si nécessaire). Le bilan minimal comprend une **FAST-échographie** (recherche de lésions hépatiques ou rénales) et une **radiographie** du bassin. En pratique hospitalière, on réalise souvent un body-scanner complet.

1. Traumatismes rénaux

Une fracture du rein peut entraîner des saignements massifs (et potentiellement la mort du patient). On utilise la classification **AAST** (*seules infos à retenir dessus*) :

- * **Stade 3** : Fracture du **cortex**.
- * **Stade 4** : Atteinte des **voies urinaires**.
- * **Stade 5** : **Rein détruit** (pédicule atteint).

Le traitement est majoritairement conservateur donc on ne fait rien de particulier (repos, surveillance pour stade 3 et 4). La néphrectomie d'hémostase est rare (stade 5).

2. Traumatismes de la vessie

Ils sont souvent consécutifs à une fracture du bassin. Le diagnostic repose l'injection de produit de contraste dans la vessie visible sur le **cystoscanner ou l'urétro-cystographie** (on voit les fuites). Il en existe deux types :

- La **perforation intra-péritonéale** (dôme vésical) est une **urgence chirurgicale** pour refermer la vessie (risque de péritonite car pas de cicatrisation spontanée).
- La **perforation sous-péritonéale** : on observe une **cicatrisation spontanée** sous drainage par sonde (pendant au moins 10 jours).

3. Traumatismes de l'urètre (1 fois sur 2 dans les grosses fractures du bassin)

C'est un point crucial : le traumatisme de l'urètre est une **contre-indication formelle au sondage urinaire +++**. Toute tentative risque d'aggraver les lésions. En cas de suspicion (fracture du bassin associée à une impossibilité d'uriner), on pose un **cystocathéter** (drain sus-pubien) en urgence. On fera une chirurgie à distance pour remettre l'urètre en continuité.

4. Traumatismes du testicule

Souvent dus à un choc direct. Si **l'échographie** confirme une fracture du testicule, il faut **opérer en urgence** pour refermer la glande et préserver sa fonction.

Item 347 : La Rétention Aiguë d'Urine (RAU)

La RAU est une impossibilité d'uriner malgré une vessie pleine, provoquant une **douleur** intense.

Au contraire, dans la forme chronique, la vessie est pleine mais **indolore** ; le patient présente souvent des fuites par "regorgement".

1. Causes principales

Chez l'homme, c'est l'Hypertrophie Bénigne de Prostate (**HBP**). Chez la femme la RAU est plus rare (évoquer une **tumeur compressive**, un **prolapsus** ou une **rétention post-partum** liée aux morphiniques).

Autres : gros **calculs** d'1,5 cm (bloqués dans l'urètre), **sténoses** urétrales, **traumatismes** ou **neuropathies** périphériques ou centrales (diabète, syndrome de la queue de cheval).

Le patient type aux urgences est un homme de 60 ans très douloureux qui n'a jamais consulté d'urologue et qui d'un coup n'arrive plus à uriner alors que son jet a diminué depuis 10 ans.

2. Diagnostic et Traitement

Le diagnostic est clinique (donc aucun examen n'est justifié en urgence) par la palpation d'un **globe vésical** (**matité** à la percussion). On peut écarter un cancer de prostate par toucher rectal.

- Si fièvre associée : tout de suite suspecter une prostatite.
- Si hématurie associée : tout de suite suspecter un cancer de vessie.

Le traitement d'urgence est le **sondage urinaire**.

3. Diagnostique étiologique

On fait une analyse d'urines (pour savoir si le patient a une prostatite), une échographie de l'appareil urinaire et de la prostate (apprécier la taille et rechercher une lithiase ou tumeur).

4. Complications après drainage

- **Hématurie à vacuo** (très impressionnant) : Une vidange trop brutale peut faire saigner les artères de la vessie. Il faut impérativement **clamper la sonde tous les 500 ml** (donc vidanger 500ml, attendre 15 minutes, puis recommencer).
- **Syndrome de levée d'obstacle** : Certains patients présentent une polyurie massive (jusqu'à 9 litres) après le drainage. Cela impose une surveillance des ions (sodium, potassium) et un **transfert** éventuel en **néphrologie**.

Note sur le PSA : Il ne faut jamais doser le PSA en phase aiguë de rétention ou après un sondage, car il sera faussement élevé.

5. Techniques de Drainage : Sondage et Cystocathéter

A. Le sondage urinaire

Chez la femme, c'est très facile : on écarte les grandes lèvres et on met la sonde dans le méat. Chez l'homme c'est plus difficile. Il faut tracter très fort la verge vers le haut pour aligner l'urètre, puis la baisser dès que ça butte pour franchir le coude prostatique.

La principale **contre-indication** est le **traumatisme de l'urètre** (fracture du bassin). La **prostatite** est une contre-indication **relative** (le prof dit qu'il sonde toutes les prostatites) à cause du risque relatif de dissémination de l'infection.

Le geste est **simple** et permet de faire des lavages vésicaux (car gros calibre) mais est à fort **risque d'infection** et à risque de fausse route (entraînant une urétrorragie).

B. Le Cystocathéter (Cathéter sus-pubien)

On pose un drain directement à travers la paroi abdominale puis on le remplace par la sonde urinaire. On exécute ce geste chez les patients avec un traumatisme et des sténoses de l'urètre.

Les **contre-indications impératives** +++ sont :

- **Vessie vide** : Risque de perforer le tube digestif
(- Grossesse)
- **Tumeur de la vessie** : Risque de dissémination cancéreuse sur le trajet du cathéter
- **Pontage vasculaire** (croisé) ou **Anticoagulants**
- **Cicatrices sous-ombilicales** : Risque d'adhérences intestinales (brides)

Question d'une étudiante : "Faut-il aussi clamber lors de la pose d'un cystocathéter ?"

Réponse du professeur : Oui, le principe est le même.

Question d'une étudiante : "Si aucune des deux méthodes ne fonctionne, que faire ?"

Réponse du professeur : On peut toujours réaliser l'un ou l'autre. Mais sinon, on utilise des dilateurs de calibre croissant sous contrôle urologique pour franchir l'obstacle, bien que ce soit une procédure douloureuse pour le patient.

C. Diverticule de vessie (suite à une question d'une étudiante)

Le diverticule est une sorte d'hernie de la muqueuse à travers le muscle de la vessie. Il se forme chez les patients souffrant d'un obstacle chronique (HBP) : à force de pousser, les fibres musculaires (trabéculations) s'écartent et laissent passer la muqueuse. Cela témoigne d'un obstacle qu'il faut traiter. Ce n'est pas grave mais il faut traiter cet obstacle sous vésical.

Dédicaces :

Safia :

- *dédi aux meilleurs parents du monde et à la meilleure des sœurs <3 (et Percy le chat)*
- *dédi à Rim <3*

Irem :

- *dédi à ma famille et à mes cop's (Ava, Ornella <3 sur vous)*
- *dédi à mon chat Yaki (le plus mims)*