

AGF

Version Finale - Imprimable

aka l'Appareil Génital Féminin

Coucou les P1, ici votre tuteur d'Anat PB – Lucacide. Ici on va parler des Femmes et de leurs organes génitaux.

La fiche est pas trop longue mais elle risque de le devenir après le présentiel et les fameux rajouts d'anatomie. Avec mon co-tut génial on a gardé le plus important, la base de l'anatomie du petit bassin => ce qui sera essentiel pour comprendre le présentiel aka les cours vidéo qui sont sur Moodle. Je n'ai rajouté aucune info qui n'est pas dans les vidéos (si ce n'est des explications en plus pour faciliter votre compréhension...).

Tenez-vous au courant des changements en Anat SVPPPP ++++.
C'est une matière qui prend du temps à assimiler, beaucoup de vocabulaire et de nouvelles choses, mais si vous essayez d'apprendre en visualisant ça devrait passer crème !

Si jamais y a un problème avec nos fiches faites le nous savoir pour qu'on puisse le corriger et améliorer vos supports !

Des gros bisous et bon cours



Plan du cours :

Introduction

I.) Organes génitaux externes

- A) Généralités
- B) Description de la partie antérieure du périnée cutanée
- C) Les corps érectiles de la femme

II.) Organes génitaux internes

- A) Le vagin
- B) L'utérus
- C) L'oviducte
- D) L'ovaire

III.) Ligaments et péritoine

- A) Ligaments
- B) Rapports péritonéaux

IV.) Examen gynécologique de la femme

V.) Pathologies et chirurgies

VI.) La glande mammaire et son examen clinique

- A) Description
- B) Cancer du sein
- C) Examen clinique
- D) Chirurgie du sein

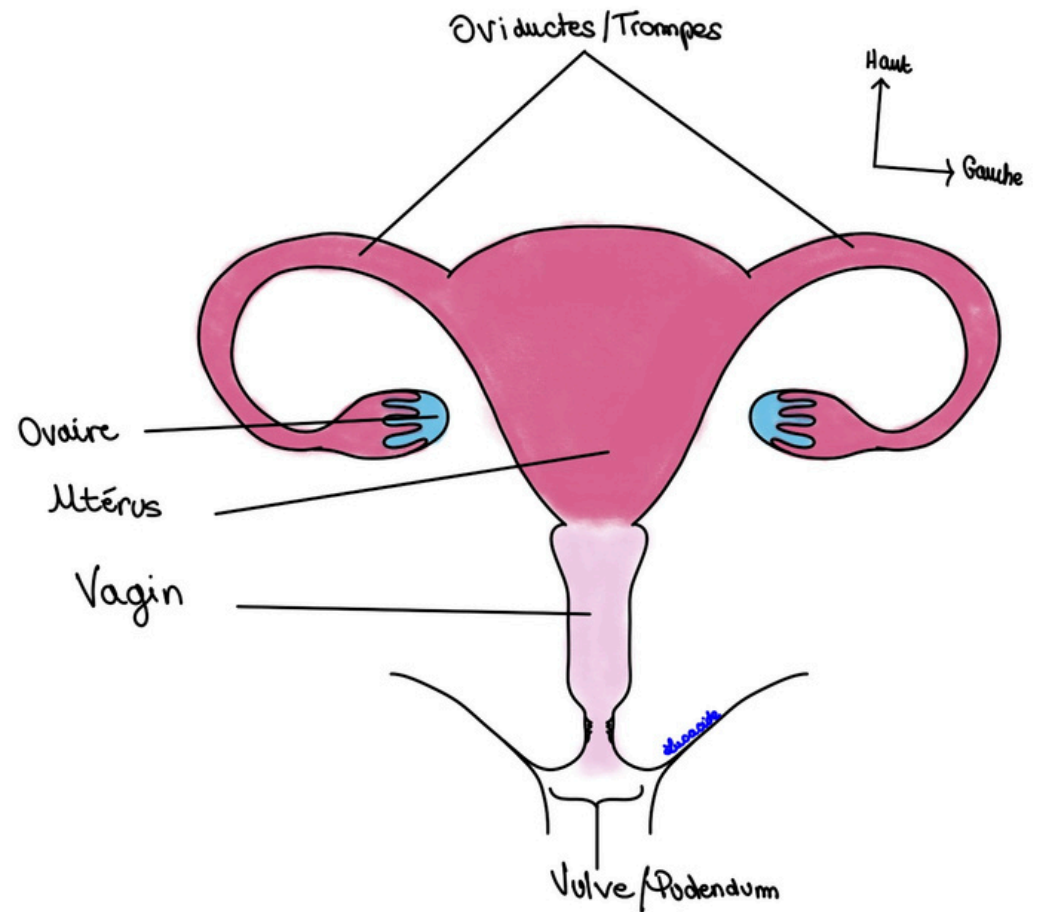
Introduction :

Avant de commencer le cours il est important de comprendre que l'appareil génital féminin (comme l'AGM) se divise en une **partie externe** et une **partie interne**.

La **partie externe** est constituée de la vulve appelée aussi pudendum.

La **partie interne** (au-dessus de la partie externe) comprend, du bas vers le haut :

- Le **vagin**, il sert à la copulation. C'est un organe dit de la femme.
- L'**utérus**, organe de la gestation (porte le bébé). C'est un organe dit de la mère.
- Les **oviductes** ou **trompes**, organes de transport de l'œuf/ovocyte vers l'utérus. C'est un organe qui se s'accroche aux angles supérieurs droit et gauche de l'utérus. Il y en a donc deux (oviducte droit + oviducte gauche).
- Les **ovaires** ou gonades féminines, un à droite et un à gauche.



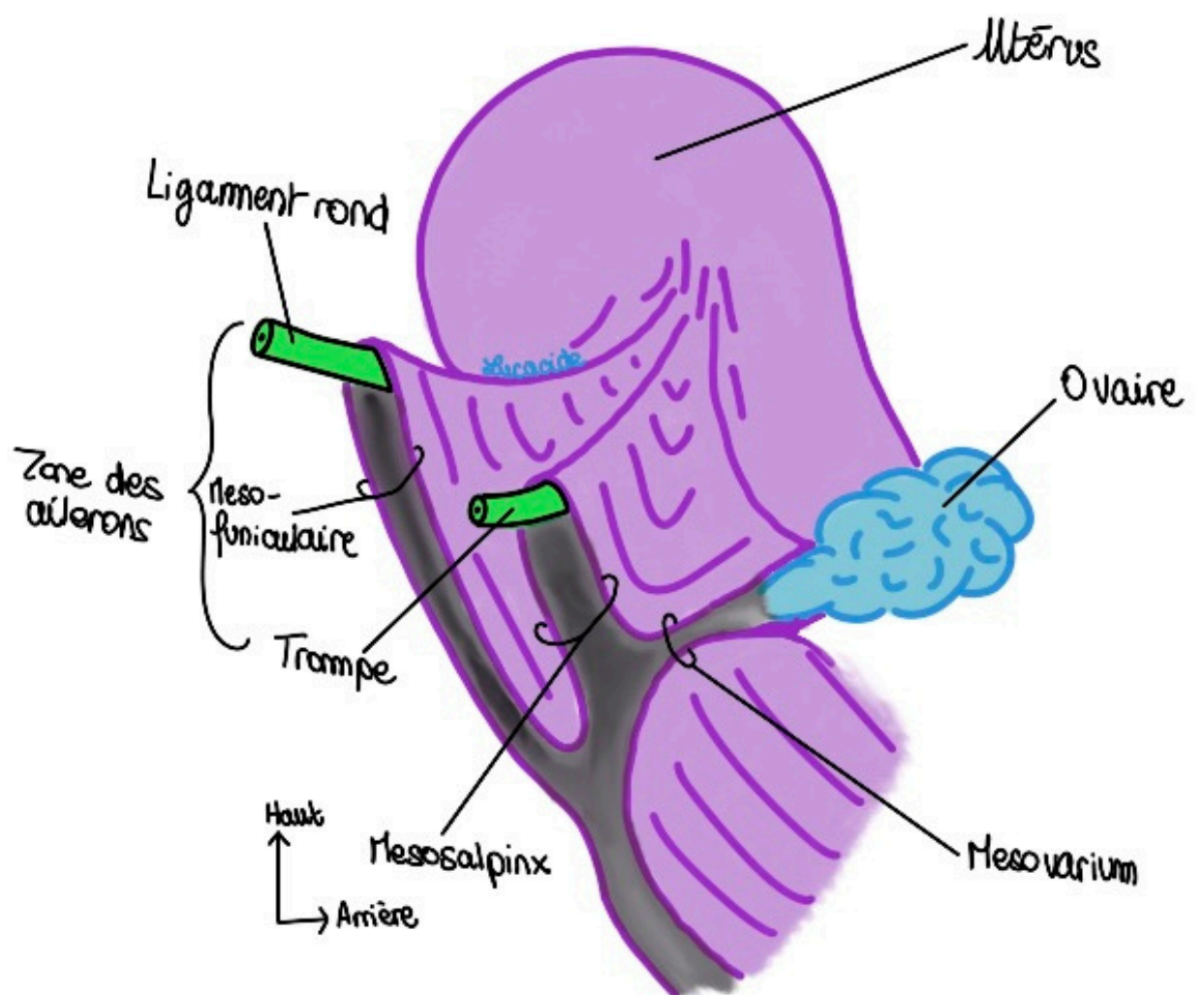
Tu rappelleras : **Vagin** = organe de la **femme** car c'est la femme qui a une relation sexuelle (on imagine pas sa maman faisant crack crack c'est pas normal).

Utérus = organe de la **mère** car c'est celui qui porte le bébé.

Attention il faut que tu retiennes cette phrase mais surtout que tu la comprends :

L'ensemble de l'appareil génital féminin est sous péritonéal, sauf l'ovaire qui est un organe non péritonisé mais intra-péritonéal.

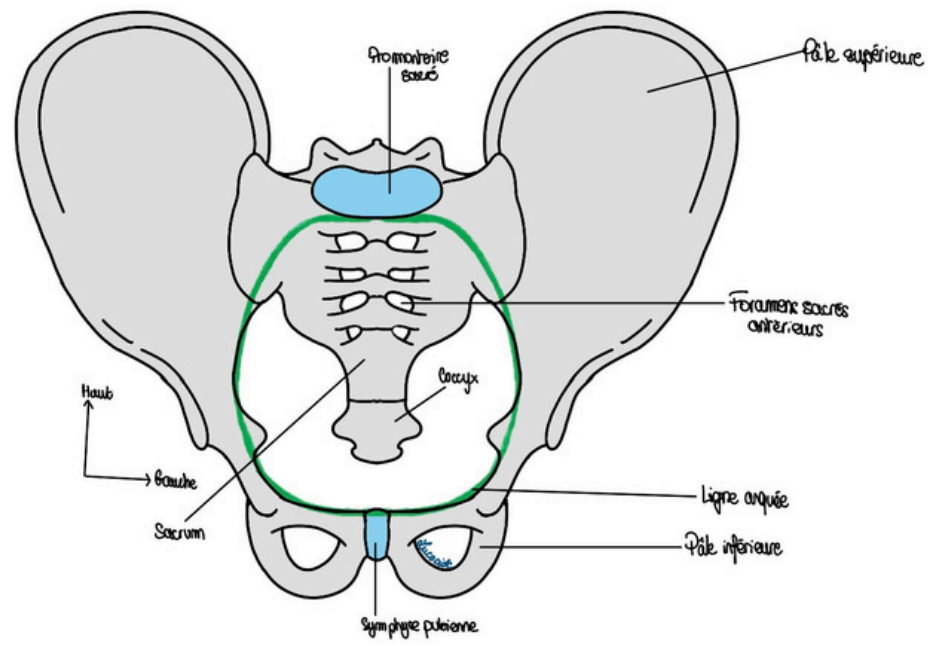
Tu expliques : Regarde sur le schéma -> Tu vois bien que tout l'AGF se trouve en dessous du **péritoine** et qu'il est partiellement recouvert du péritoine... En revanche l'ovaire n'est pas DU TOUT touché par le péritoine mais se trouve dans la grande cavité péritonéale.



I) Organes Génitaux externes

A) Généralités

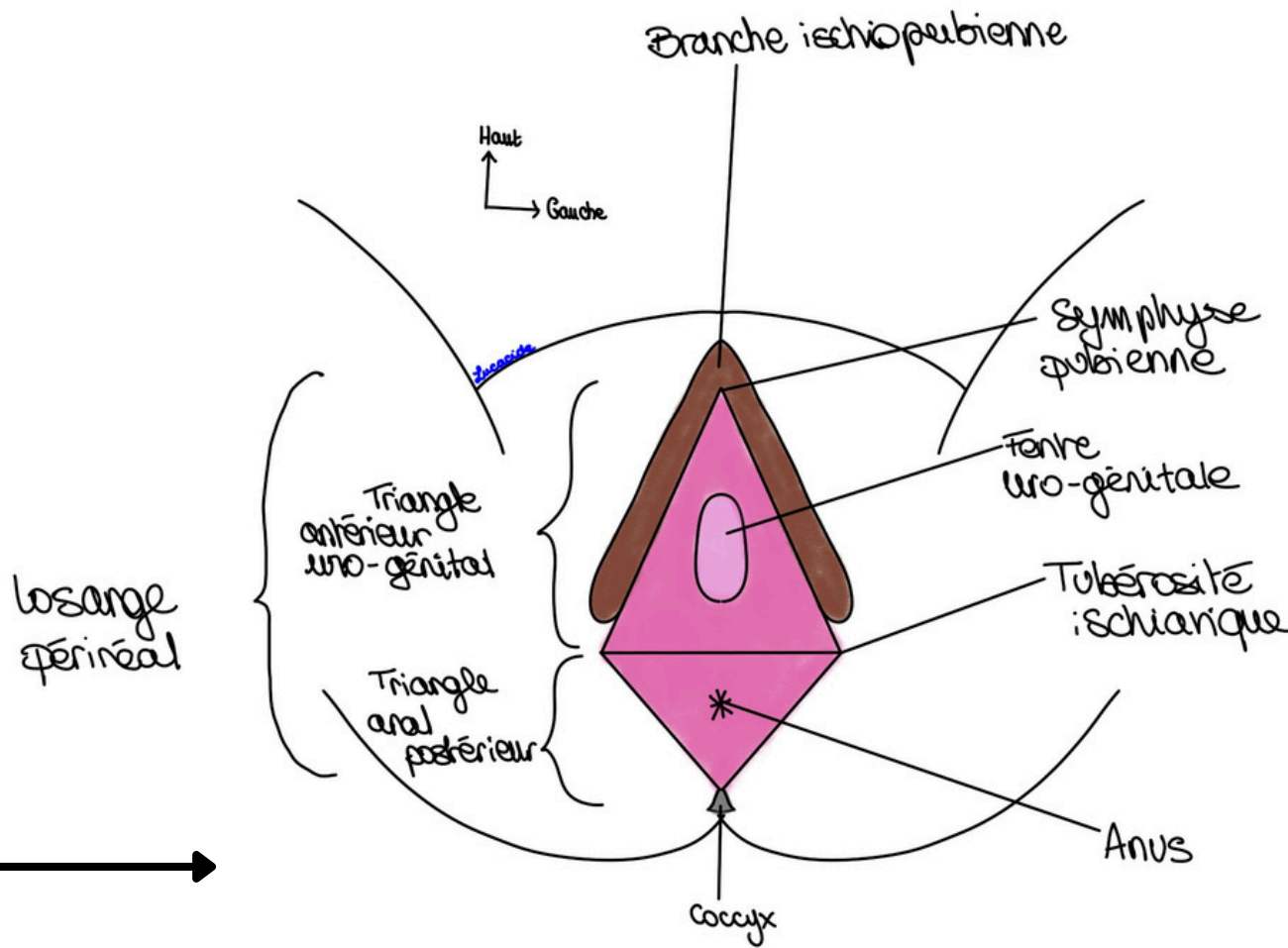
Tut'informe : Quelques explications sur le Petit Bassin pour que tu comprennes comment on délimite tout ça. Le bassin prolonge la cavité abdominale. On divise le pelvis en **deux parties** grâce au **détroit supérieur** ou **ligne arquée** (regarde le schéma mais tu le reverra en membre inf avec ta super tutrice d'anatomie générale Gabypophyse) :



- **Au-dessus** du **détroit supérieur** le grand bassin

- **En dessous** du **détroit supérieur** se trouve le Petit Bassin, notre objet d'étude.

Le **périnée/plancher pelvien/pudendum** (pudendum vient de la pudeur, ce sont des organes qu'on cache), c'est ce qui délimite en bas notre Petit bassin, est fait de deux parties : le **périnée cutané** (ce que l'on voit à l'examen clinique, la peau) et le **périnée musculaire**.



On étudie le périnée en **position de taille/genupectorale/ de l'examen gynécologique de la femme**. La patiente est couché sur le dos.

Une femme aura environ une dizaine d'examen périnéaux au cours de sa vie.

Là on vous parle de l'*aspect historique* de la position, apprenez le mais je pense que c'est inutile de poncer ça :

« Position très importante pour l'opération de la taille de la vessie utilisée autrefois pour une pathologie ancienne appelé pierre vésicale. Cette pathologie était causée par l'alimentation de l'époque et au fait que les prostatiques (je pense que ce sont des gens qui ont des problèmes de prostates) urinaient par regorgement (tu urines peu et que quand ta vessie est pleine mais continuellement).

D'ailleurs Montaigne, auteur de la littérature française, souffrait de cette pathologie. Le slogan de l'époque était « pisser ou mourir ». Dans le serment d'Hippocrate on note la phrase suivante « je ne pratiquerais pas l'opération de la taille et je la laisserais pratiquer par ceux qui en ont l'habitude » car c'est une opération très souvent mortelle »

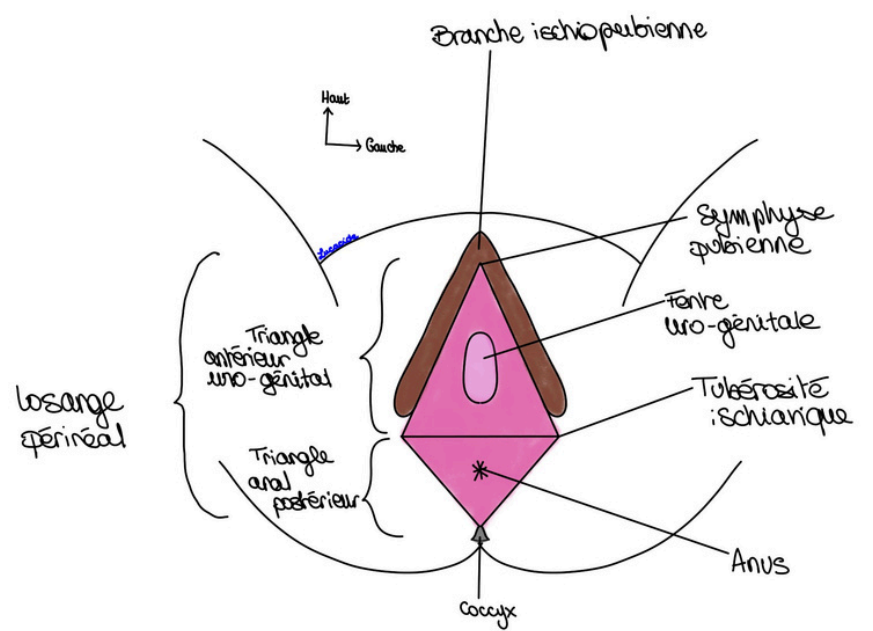
Grâce au schéma on a une vue de l'AGF et ses OGE dans cette fameuse position.

On va définir (par transparence) un losange périnéal dont voici les quatre angles :

- **Symphyse pubienne** en avant,
- Les **tubérosités ischiatiques** droite et gauche,
- Le **coccyx** en arrière.

De ce losange on peut former deux triangles accolés par leurs bases :

- Un **triangle antérieur** dit urogénital car centré sur la fente urogénitale. C'est un triangle où vous allez retrouver le clitoris, l'urètre et l'entrée du vagin,

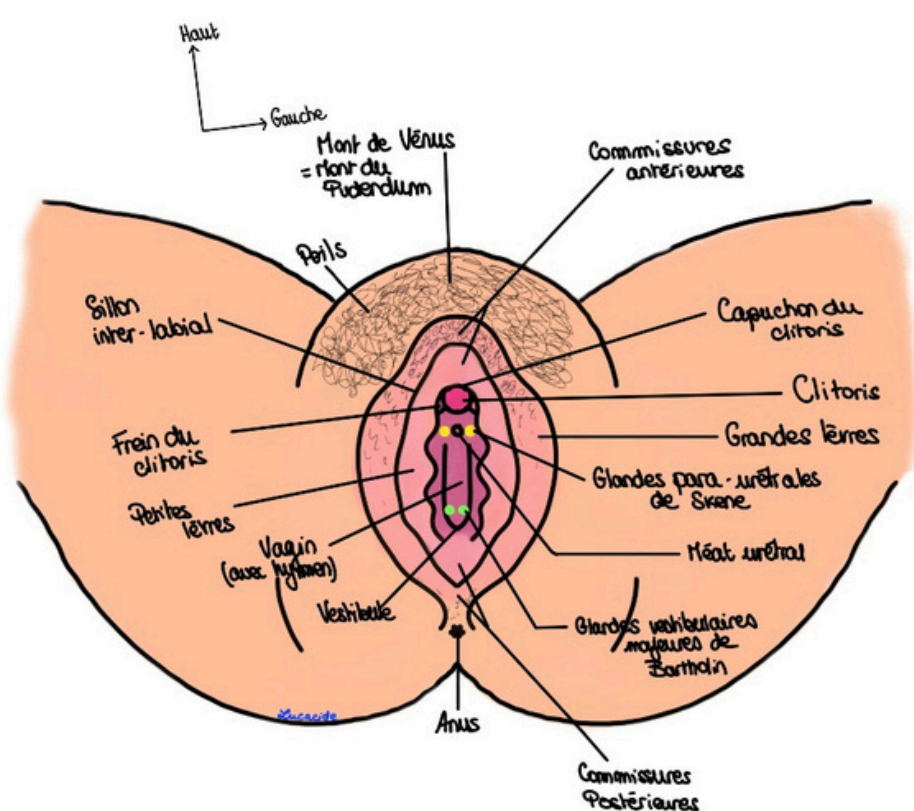


- Un **triangle postérieur** dit anal centré sur l'anus. L'orifice anal n'est pas un organe génital ++++.

Votre tutrice *Lauraorte (aka la reine)* vous en reparlera dans le cours téguments mais on a une certaine innervation au niveau des OGE. On dit que le périnée cutané est innervé de la façon qui suit :

- Le $\frac{1}{4}$ **antérieur** est innervé par les rameaux antérieurs des **racines L1 et L2**,
- Les $\frac{3}{4}$ **postérieurs** sont innervés par les rameaux antérieurs des racines **S2, S3 et S4**. Ces trois racines forment le **nerf pudendal**.

B.) Description du périnée cutané



La partie antérieure des OGE est soulevée par de la **graisse** ce qui donne cet aspect de dune d'où son nom : **Mont du pudendum** ou **Mont de Vénus**. Cette graisse sert à amortir les chocs au contact du pubis de l'homme lors des rapports sexuels.

Ce **Mont de Vénus** porte des poils triangulaires (≠ losangiques chez l'homme) ce qui permet aux poux pubiens/morpions de s'y accrocher avec leurs griffes. (C'est comme les poux que vous attrapiez plus petits dans les cheveux mais sur votre pubis mdr).

On peut voir deux sillons génito-fémoraux (un de chaque côté) entre l'appareil génital et la racine de la cuisse.

Plus en arrière de ces poils on trouve d'abord les **grandes lèvres**. Elles portent des poils et sont remplies de graisse. Elles sont limitées en avant et en arrière par des commissures antérieure et postérieure (respectivement).

En dedans de ces grandes lèvres on trouve les **petites lèvres** dites **nymphes**. Ces deux formations (grandes et petites lèvres) sont séparées par le sillon inter-labial.

Explication du prof : « On les appelle les nymphes car elles font références aux divinités de l'antiquité qui dirigeaient l'eau des sources comme les petites lèvres dirigent le jet de l'urine chez la femme ».

Ces petites lèvres sont, comme les grandes, séparées par une commissure antérieure (siège du clitoris, de son capuchon et son frein) et postérieure. En période d'activité sexuelle, les petites lèvres dépassent (en grandeur) les grandes lèvres.

Tut'précise : la **partie antérieure** de la commissure antérieure des nymphes forme le **capuchon du clitoris** aussi appelé prépuce (il peut être circoncis comme chez l'homme → circoncision Sunna) et la partie **postérieure** forme le **frein du clitoris**.

En fait regarde le schéma, tu vois que le début des nymphes forme le **capuchon du clitoris** puis que plus postérieurement elles se réunissent pour le tirer (c'est le **frein du clitoris**). *S'il y a des questions demandez moi mais c'est pas sorcier vraiment.*

On trouve entre les nymphes le **vestibule** (ça veut dire l'entrée) **du vagin** et de l'urètre (méat urétral) entouré par les **deux glandes para-urétrales de Skene**. Elles produisent un liquide séminal lubrifiant nécessaire à la copulation.

Au niveau plutôt postérieur du vestibule/introït vaginal on peut trouver les **glandes vestibulaires majeures de Bartholin** qui sécrètent la cyprine nécessaire à la lubrification. Elles se situent juste sous la peau. Une infection et une inflammation donneront des bartholinites.

Ce sont des pathologies très fréquentes où les glandes sont hypertrophiées ce qui hypertrophie le bulbe vestibulaire jusqu'au lèvres. Parfois on peut aller jusqu'à exciser ces glandes, la femme aura alors une sécheresse de la vulve

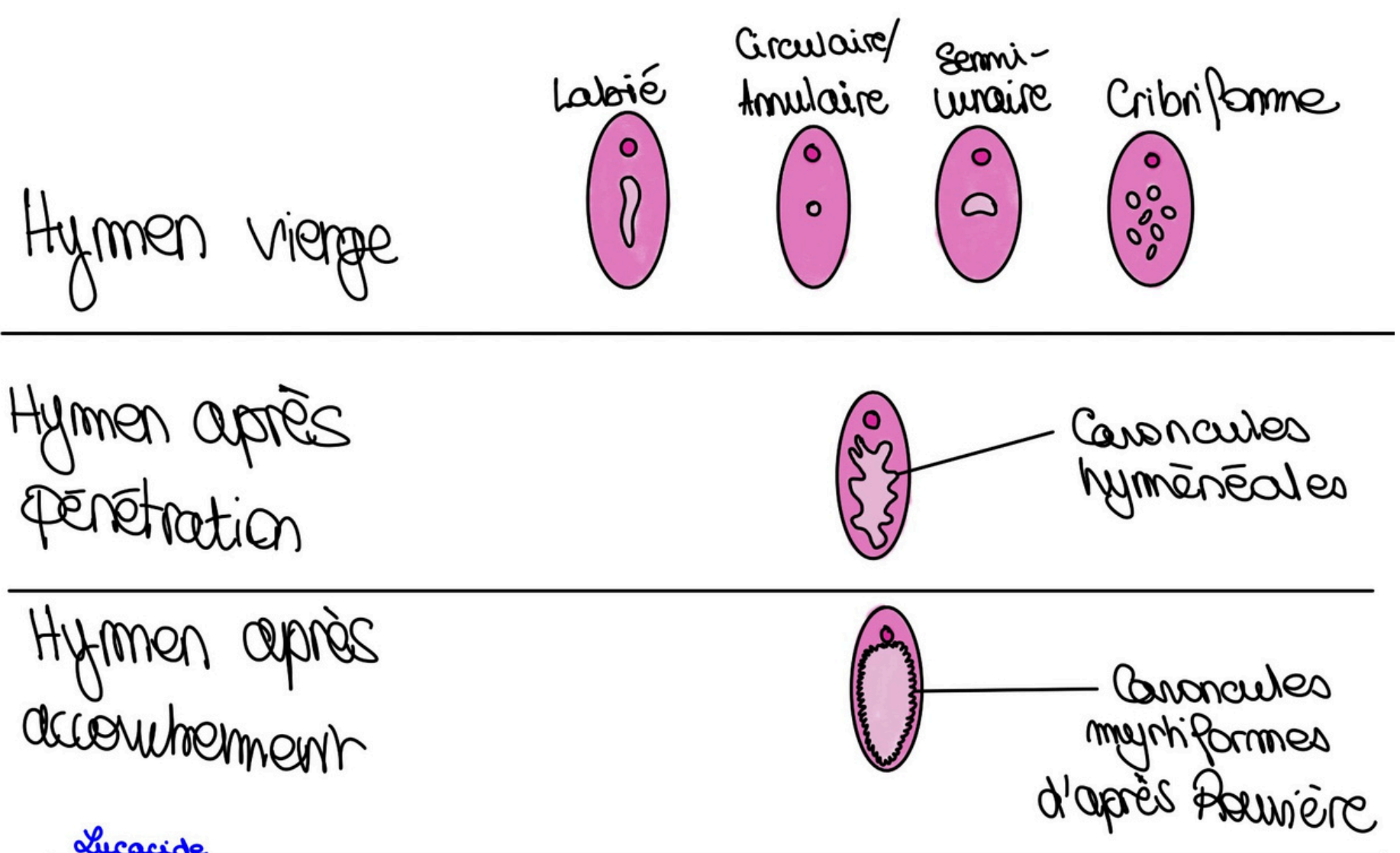
Au fond du vestibule du vagin on trouve son orifice et l'**hymen** qui sera différent selon la vie génitale de la femme. Cette membrane ferme l'introït vaginal. On compte **6 formes d'hymen** différents qui sont très importantes ++++ pour appréhender la vie génitale de la femme, notamment pour des questions médico-légales (en cas de viol, chez les enfants, traumatismes sexuels) :

- 4 formes d'hymens pour une **femme vierge** : Labié, Annulaire ou circulaire, semi-lunaire ou cribriforme.

- 1 forme d'hymen pour une **femme ayant eu une pénétration/déflorée/non vierge**. On dit que l'hymen porte alors des caroncules hyménales. Lors de la première pénétration la rupture de l'hymen provoque saignements et sa cicatrisation donne ces caroncules hyménales.

- 1 forme d'hymen pour la **femme après accouchement**. L'anatomiste Rouvière a décrit cet hymen en disant qu'il avait des caroncules myrtiliformes.

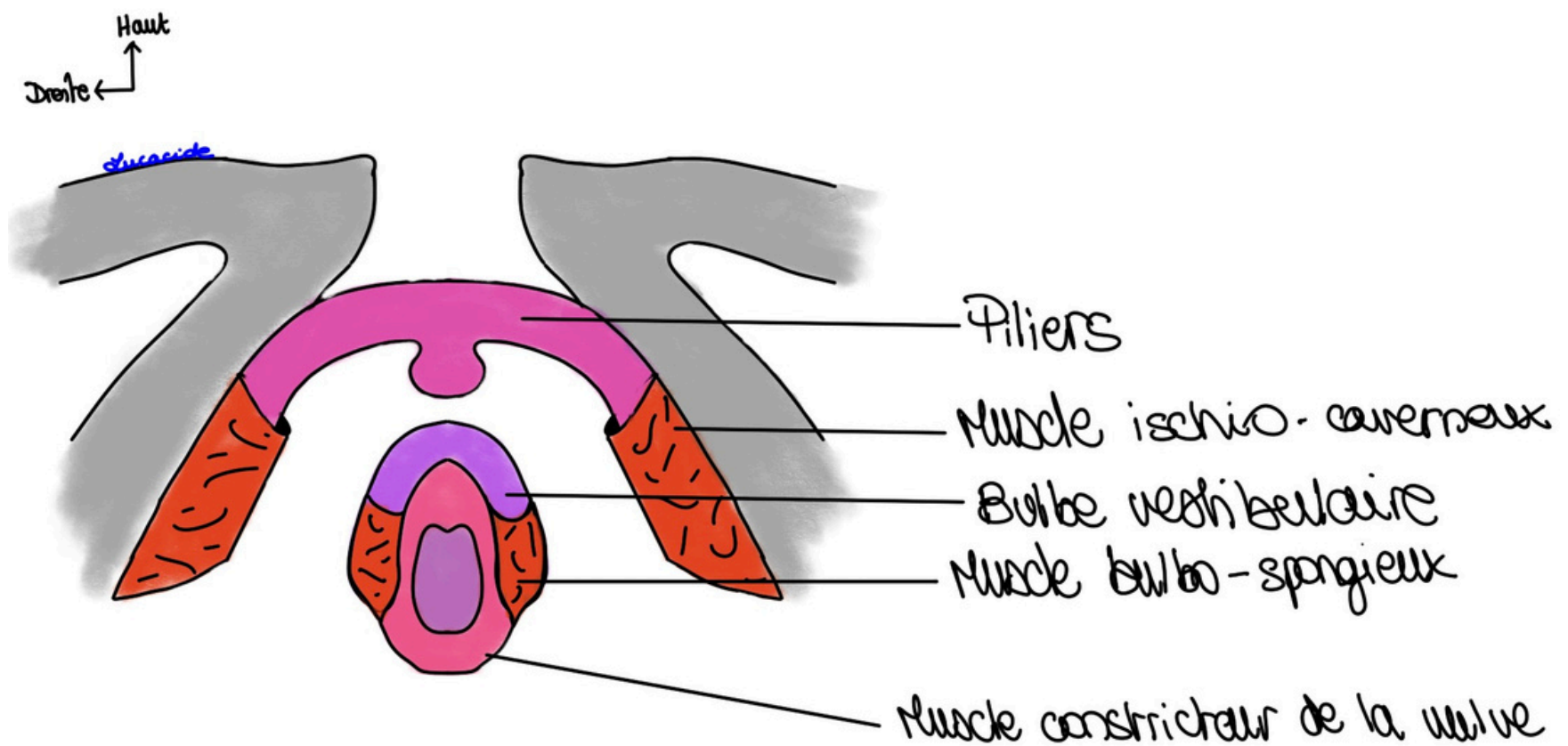
Si cet hymen est imperforé, les premières règles seront très douloureuses.



C.) Les corps érectiles de la femme

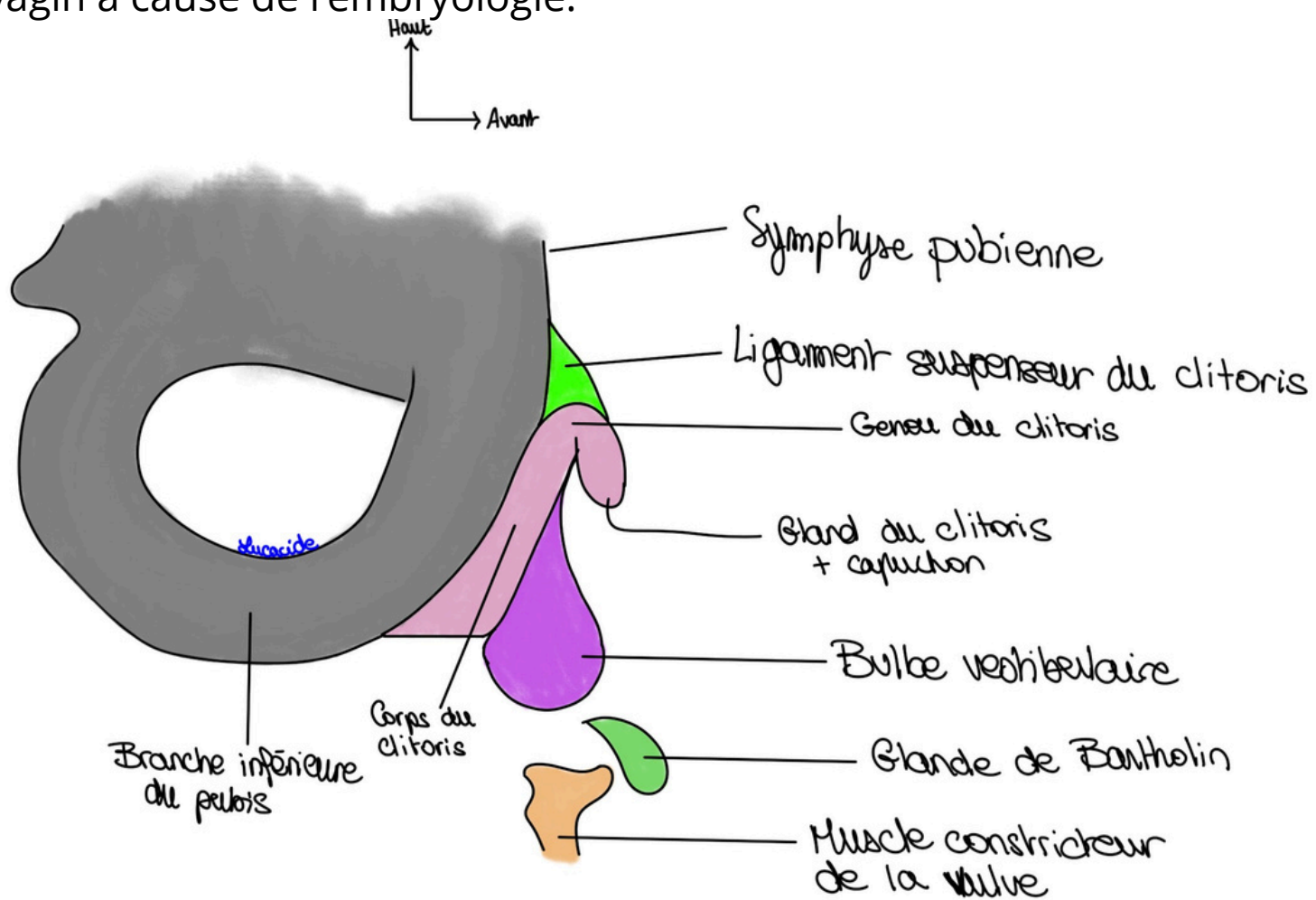
On trouve les **corps érectiles** plus en profondeur du périnée cutanée. Ils sont entourés de muscles en cornets permettant une contraction qui augmente leur intumescence en faisant accumuler le sang.

La femme a des corps érectiles dits **imparfaits** car ils ne sont doués que d'intumescence (attention on mélange pas avec les zommes)

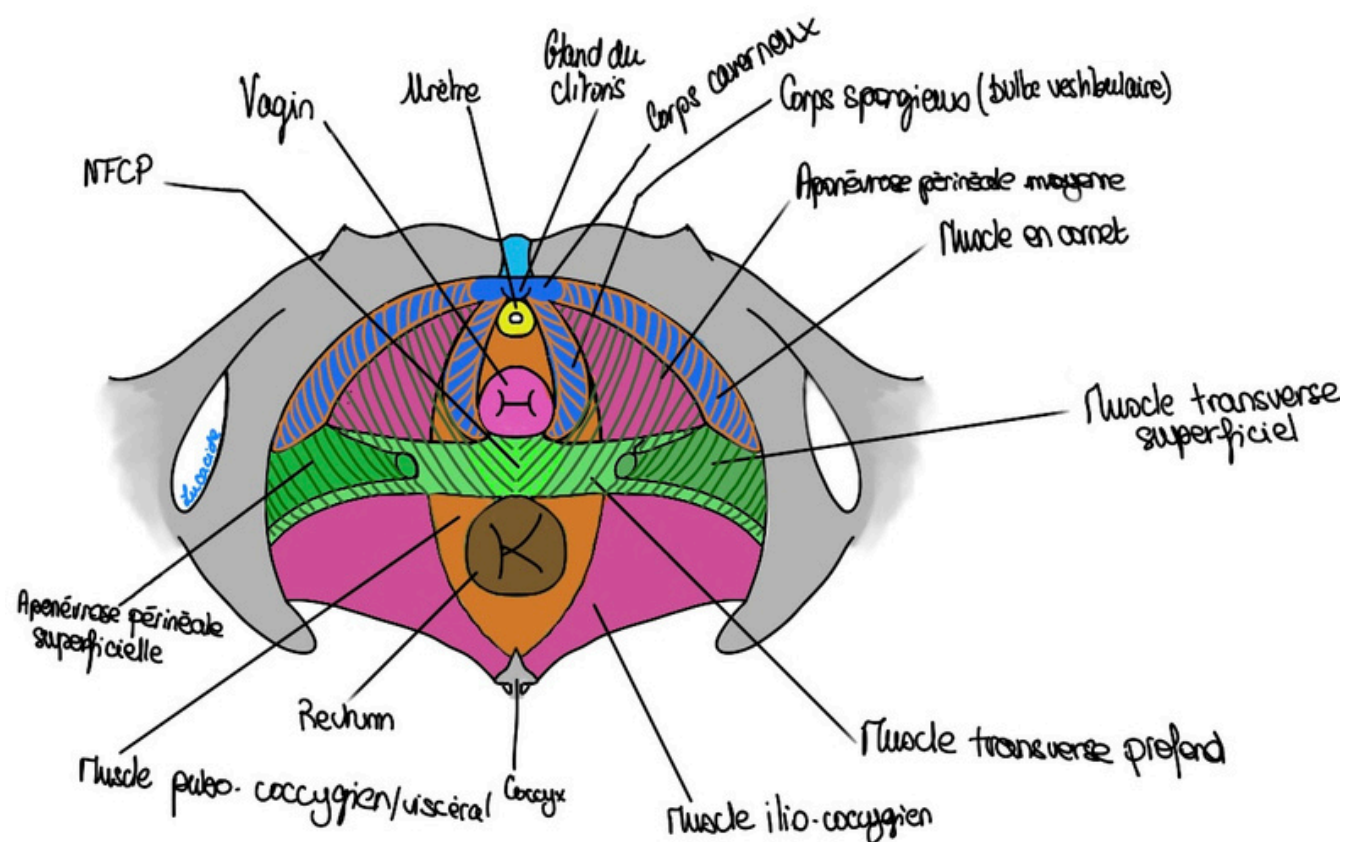


On va voir les différents corps érectiles :

- Le **clitoris** : il est doué d'intumescence. Il a deux piliers, bien visible en vue latérale, s'insérant en arrière sur la **branche inférieure du pubis** et qui se rejoignent en dessous du pubis. On a donc des piliers, un corps, le gland et le gland du clitoris. Il est entouré d'un fascia et rattaché par un **ligament suspenseur** à la **symphyse pubienne**. On peut léser ce ligament lors de traumatisme du bassin. C'est le corps caverneux de la femme, les deux parties se retrouvent en avant de l'urètre pour former le gland du clitoris.
- Les **bulbes vestibulaires** : sont l'équivalent du corps spongieux de l'homme chez la femme. Ils sont enveloppés d'un fascia et entourent l'introït (entrée) vaginal « et par extension la verge de l'homme pendant la pénétration ». Il est doué d'intumescence modérée. Au fond du vestibule on retrouve l'abouchement des canaux des **glandes vestibulaires majeures de Bartholin**. Ce sont les corps spongieux de la femme, il est coupé en deux par le vagin à cause de l'embryologie.



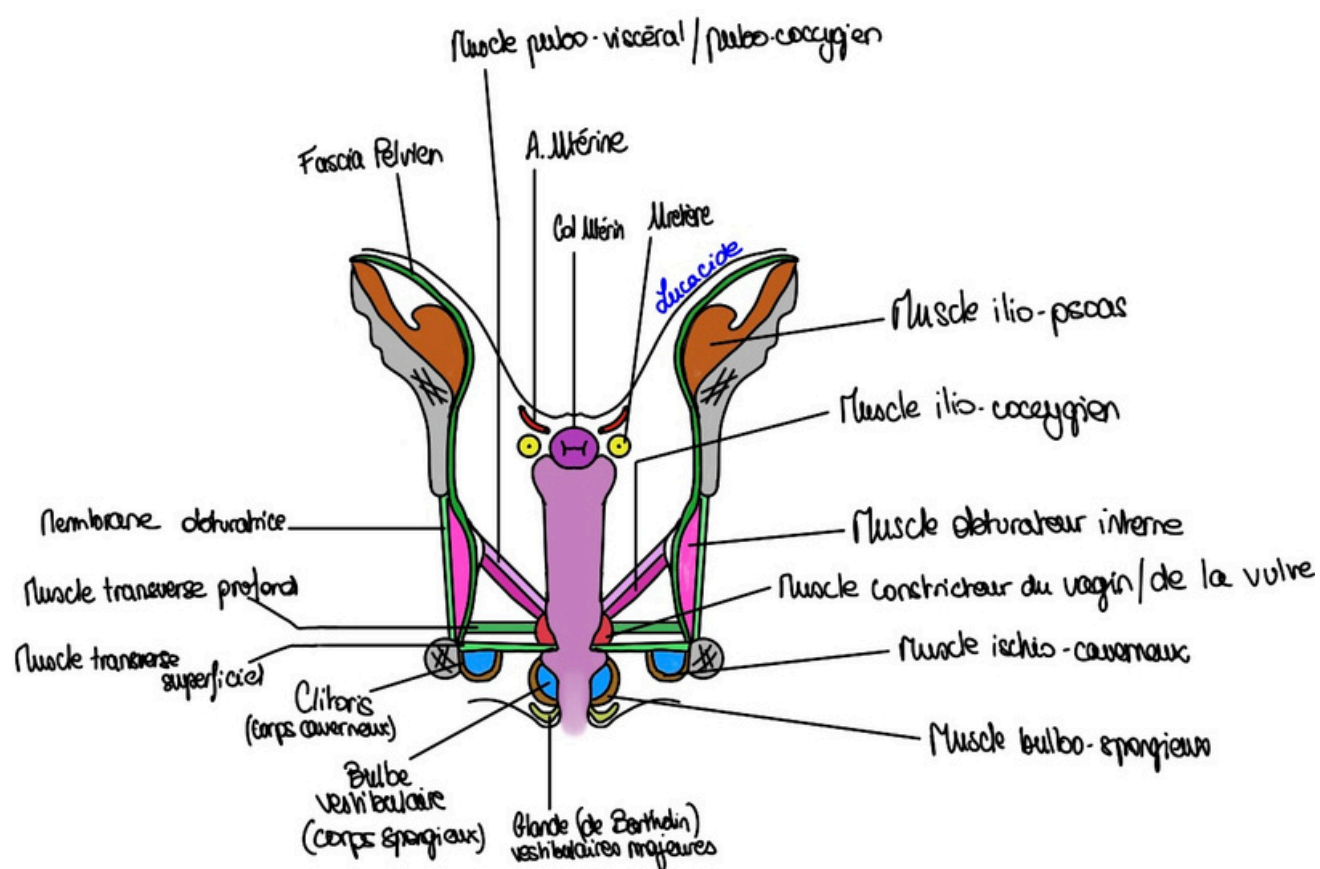
Les corps érectiles de la femme ressemblent en tout point à ceux de l'homme. Le prof dit que les corps érectiles (spongieux et caverneux) sont insérés sur la membrane périnéale.



Des **muscles dits en cornets**, pairs et symétriques, tel que le muscle bulbo-spongieux (autour du corps spongieux = bulbe vestibulaire) et le muscle ischio-caverneux (autour du corps cavernoux = clitoris) participent à l'intumescence. On peut citer aussi le **muscle constricteur de la vulve** (qui n'est pas un muscle en cornet+++), en dedans du bulbo-spongieux et en dedans de la glande de Bartholin. Ce dernier muscle est très présent chez la femme jeune mais disparaît après les accouchements.

Ces muscles tapissent les corps érectiles et permettent la contraction des corps érectiles. Ils cravatent le clitoris en avant pour pouvoir réguler le débit veineux sanguin et empêcher le débit de retour → érection clitoridienne.

On voit mieux tout ça sur une coupe frontale que vous avez vu en Paroi du Petit Bassin.



C'est une coupe frontale. On voit les corps cavernoux le long de la membrane périnéale et le long de l'ischion. Le corps spongieux séparé par le vagin en deux. On voit les muscles ischio-caverneux et bulbo-spongieux.

On considère que le muscle transverse profond du périnée est dans le même plan que le muscle constricteur du vagin/constricteur de la vulve. Ce muscle peut avoir une tonicité anormale et provoquer le vaginisme : la contraction permanente du muscle du vagin empêchant une copulation normale (le pénis reste coincé dans le vagin ou ne peut pas y pénétrer).

Ce muscle constricteur du vagin est également dans le même plan que le constricteur de l'urètre. Donc constricteur urétral et vaginal + transverse profond sont dans le même plan !

Le col de l'utérus est comme ça à cause de l'angulation de l'utérus.

Pour cette coupe vous voyez tout le reste en Paroi du Petit Bassin et c'est juste que le professeur voulait que vous voyez tous les muscles dont il a parlé sous tous les angles

II) Organes Génitaux internes

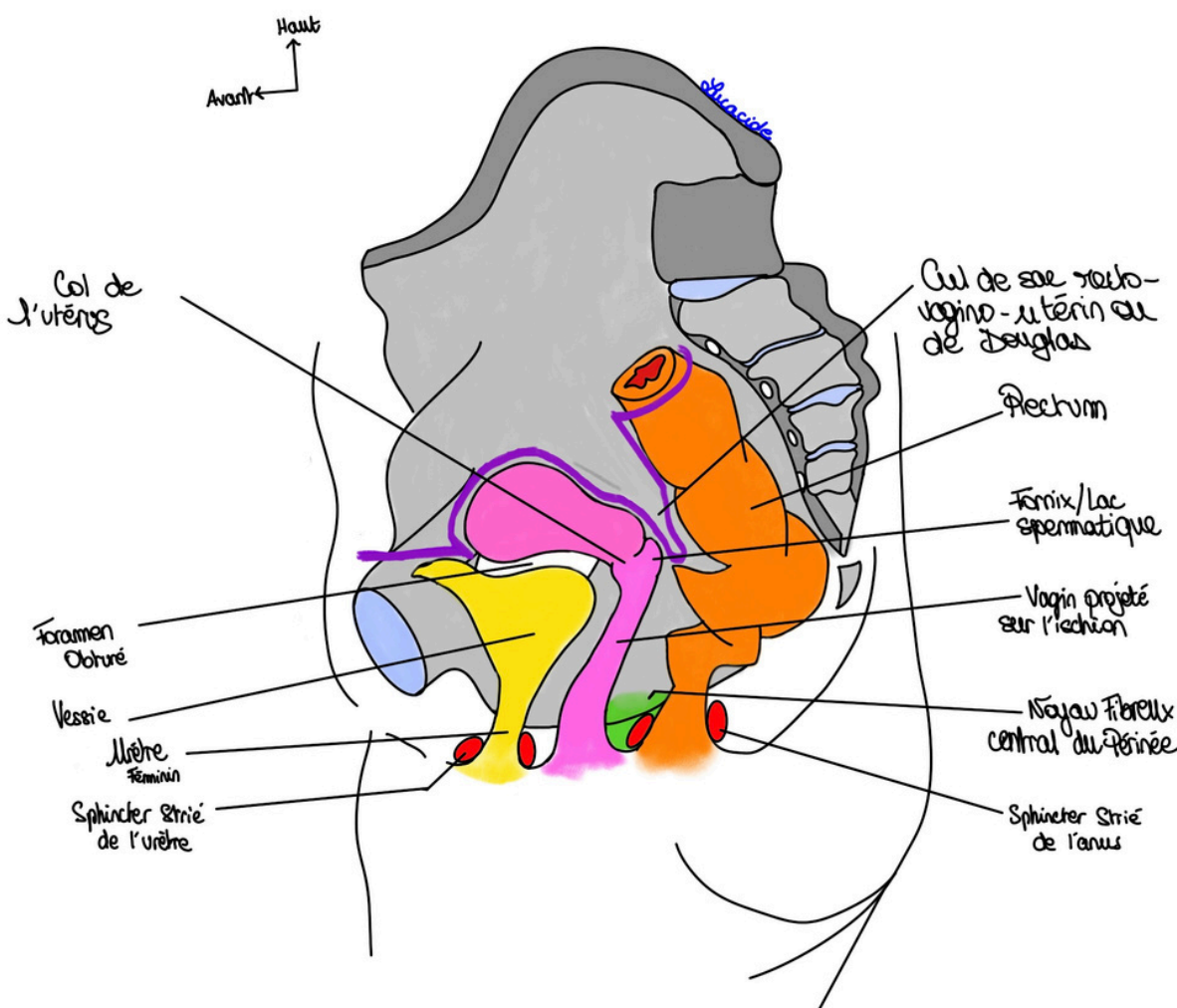
A) Le vagin

Il se projette sur l'ischion et fait un angle avec l'horizontal de **60°**, légèrement **concave en arrière**. On voit bien qu'il est en arrière et dessous la vessie. Son axe général croise la vertèbre S3.

Tut'rappel : la vessie se projette sur le foramen obturé !

Donc l'urètre est en avant du vagin, lui-même en avant du rectum (l'homme assis ou penseur de Rodin).

Le prof dit que la clef de voute du périnée c'est le **noyau fibreux central du périnée** (NFPC). Tu reverras ça dans le cours Parois du petit bassin avec mon co-tut .



Explicatut' : Mon interprétation, et d'après ma petite recherche, c'est que ce **NFCP** est l'endroit où s'insèrent beaucoup de muscles. S'il n'y a pas le **NFCP** tout s'effondre dans le plancher pelvien (littéralement ce que fait une clef de voute en architecture). J'espère que ça vous aide

Je vous mets les phrases drôles de 2P à ne surtout pas apprendre et vous allez voir pourquoi « Le mot vagin vient de vaina en latin qui veut dire étui. Vagin et vanille ont la même étymologie, non pas qu'ils aient le même gout ou la même odeur, mais le vagin c'est l'étui pénien et la vanille a une gousse qui est dans un étui. ». Baqué dit que ça vient de "vagina" en latin qui veut dire fourreau.

C'est cette partie de l'organe génital de la femme qui accueillera le pénis de l'homme lors de la copulation. C'est l'organe de la copulation qui sert aussi à expulser le bébé par voie naturelle.

C'est un organe musculo-membraneux (*avec une membrane = tissu souple et fin*) et plus précisément musculo-muqueux (*car a une muqueuse avec un épithélium pavimenteux stratifié au rôle de protection, merci Janna pour ton aide mdr*) qui mesure 8 cm de long. « tout en étant extensible, heureusement » (coquin ce 2P). Il a une **face antérieure**, une **postérieure** et une voute appelée **fornix** qui est sa partie supérieure. Pénétrant par le fornix, le col de l'utérus s'efface lors de la copulation pour laisser passer le sexe de l'homme. Le fornix/dôme est là où l'éjaculation se fait, c'est pour cela qu'il s'appelle aussi **lac spermatique**.

Tut'Récap : **Lac spermatique = fornix = dôme du vagin = voute**

L'anatomiste Ambroise Paré décrivait le vagin comme un **palais de chien**. Plusieurs éléments peuvent permettre de dire cela :

- Les **rides vaginales** qui disparaissent progressivement avec l'âge et les grossesses (le vagin rajeunit avec le temps #drôle). Elles sont nombreuses (surtout chez l'enfant) et sont des replis muqueux transversaux à l'axe du vagin.
- Les **colonnes** : Ce sont des replis muqueux verticaux

La **colonne antérieure** est la plus développée/marquée et donc c'est celle qui correspond le plus à cette description en palais de chien. Elle est une sorte d'impression de l'urètre féminin sur la face antérieure du vagin. Cette colonne part de la base du vagin, continue et se divise, elle se bifurque dans sa partie supérieure en ce qu'on appelle le **trigone vaginal** de Pawlick (=> projection du trigone vésical formé par l'abouchement des deux uretères et de l'urètre, cf appareil urinaire).

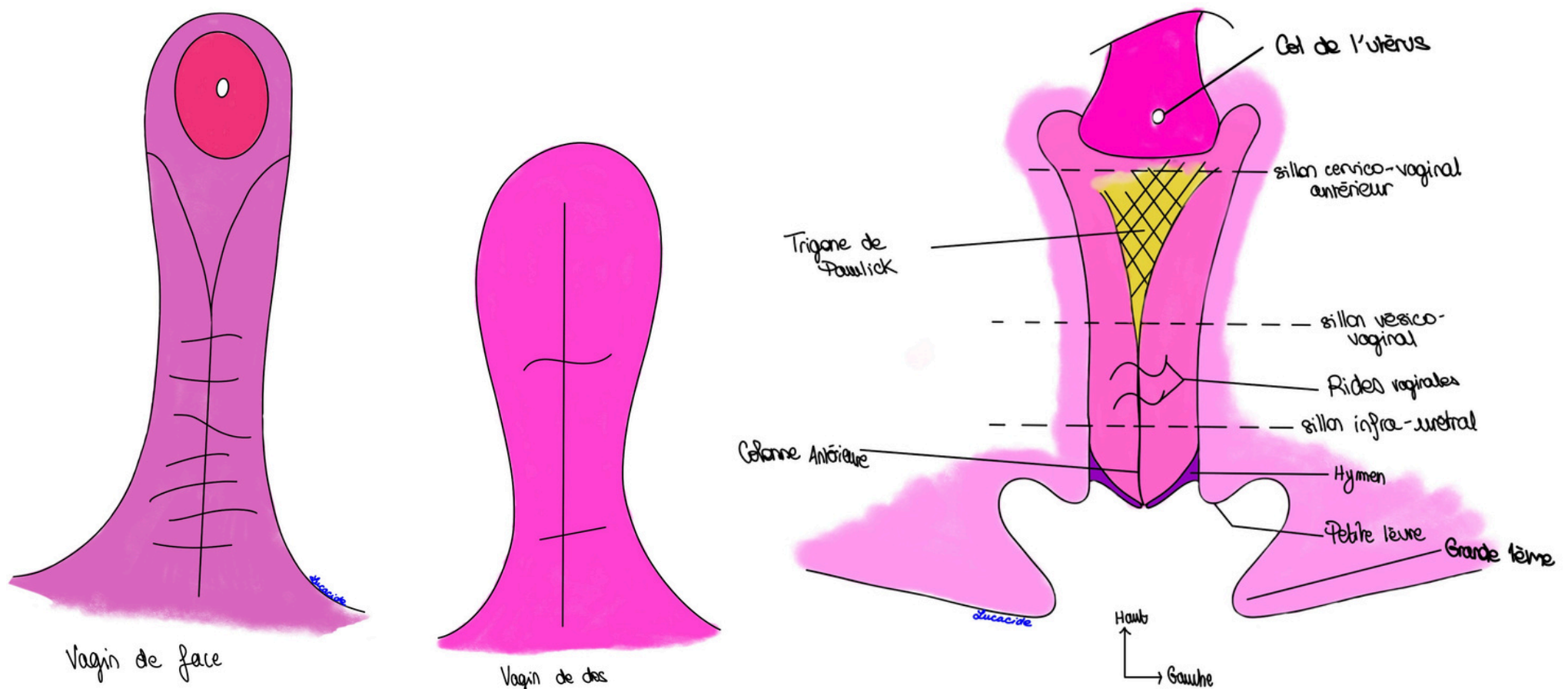
La **colonne postérieure** sur la face postérieure (qui a des plis/rides très estompées).

- Les sillons : mieux visibles quand on tire sur le col de l'utérus vers le bas avec une pince de Pozzi. Il y en a 3, de haut en bas : un sillon cervico-vaginal, un sillon vésico vaginal et un sillon infra-urétral.

Le trigone vaginal est compris entre, en haut, le sillon cervico-vaginal et, en bas, le sillon vésical-vaginal.

Tut'Récap : Rides transversales et nombreuses / 3 sillons transversaux / 2 colonnes verticales

Il faut donc éviter le trigone de Pawlick pour les ponctions parce qu'on tombe dans la vessie → risque de créer des fistules vésico-vaginales. Quand on veut ponctionner dans le récessus de Douglas, il faut piquer dans la paroi postérieure du vagin et faire attention à pas tomber dans le rectum au risque de créer des fistules vagino-rectales et piquer en arrière du col.



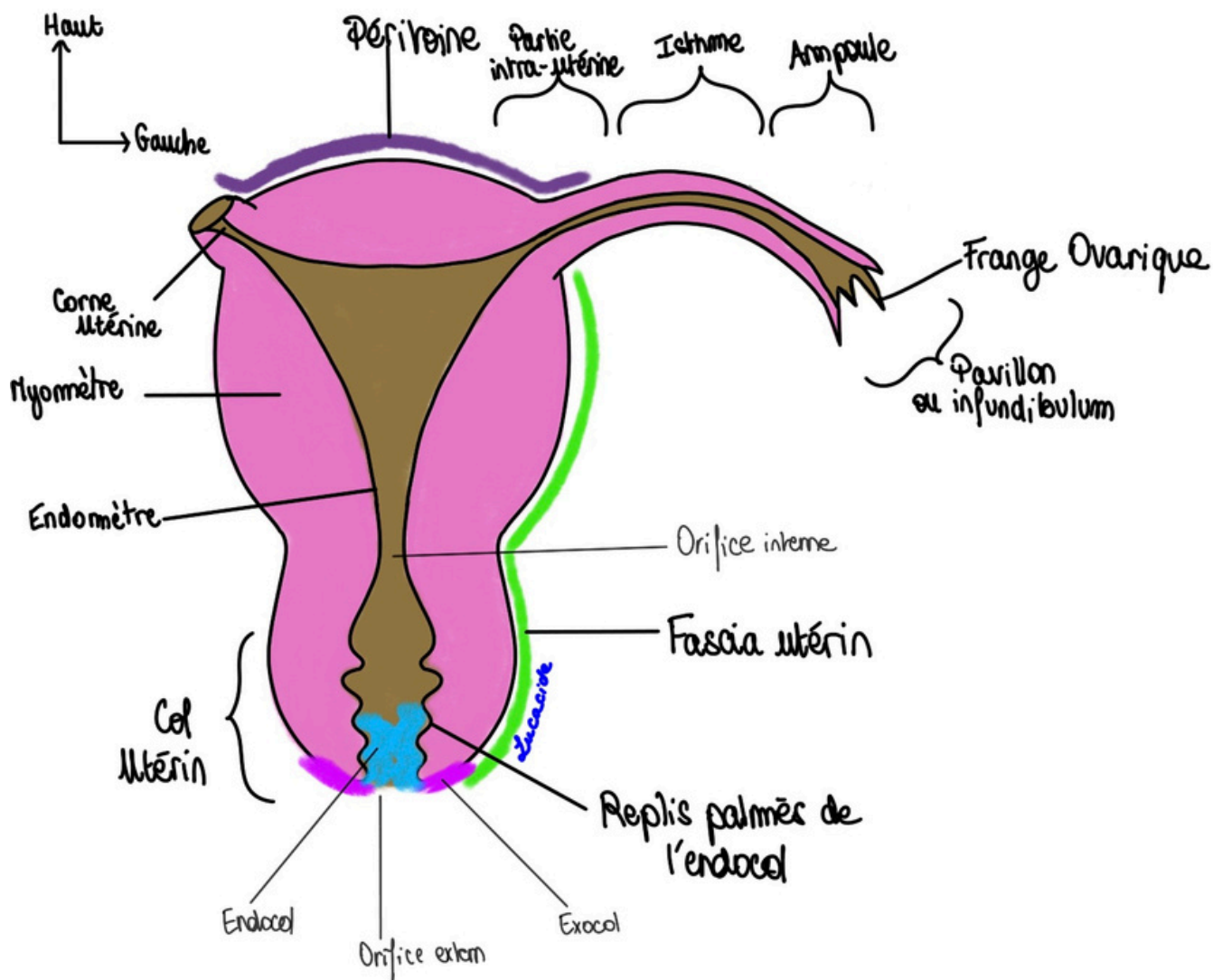
B.) L'utérus

On l'appelle aussi matrice, il permet la gestation, c'est l'organe de la gestation. ++ **Il est antéversé et antéfléchi sur une vue latérale** ++

C'est un organe musculaire ressemblant à un tronc de cône aplati de face. Sa partie supérieure/la base du tronc de cône est le **fond de l'utérus**. On décrit sa partie centrale comme le **corps**, qui se rétrécit pour former l'**isthme** et se termine en bas par le **col de l'utérus**. Il a aussi une cavité qui accueille le bébé.

Pour des questions de mise en page je saute cette fin de page pour que vous ayez le schéma et les explications à côté. J'espère que vous n'êtes pas importunés par cette décision. Si jamais vous trouvez que cette fiche est longue (elle ne l'est pas #celledel'annéedernièrefaisait50pages) coupez la en deux. J'espère qu'elle vous plait, si vous avez des suggestions dites moi. J'ai refait tous les schémas moi même donc si y des fautes ou des trucs pas beau vous dites et je les referais peut être.

On distingue trois tuniques de l'utérus, qui est très partiellement péritonisé :

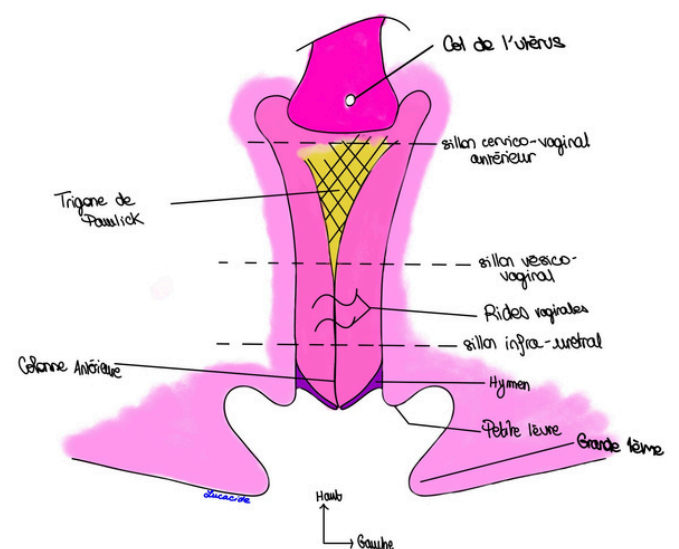




- **Tunique externe = péritoine** déposé sur le fond de l'utérus ou **fascia utérin** là où il n'y a pas de péritoine.
- **Tunique moyenne musculaire = myomètre** = plusieurs couches musculaires nécessaire à l'accouchement. Une tumeur de cette couche sera donc un myome.

- **Tunique interne = endomètre** qui suit le cycle féminin. Rosé et relativement lisse, à la forme grossière d'un T à barre horizontale supérieure (ce qui explique la forme du stérilet). Cette tunique interne va présenter au niveau du col de l'utérus des replis dits palmés de l'endocol.

Le **col de l'utérus** a un aspect en museau de tanche (c'est un poisson) mais différent en fonction de la parité de la femme :

- Chez la **nullipare** : l'orifice utérin sera **annulaire ou aplati et régulier**.
- Chez la femme **primipare** (un seul accouchement) on pourra voir un orifice utérin avec une ou deux irrégularités (quelques).
- Chez la **multipare** (deux accouchements ou plus) le col va présenter diverses/plusieurs expansions.

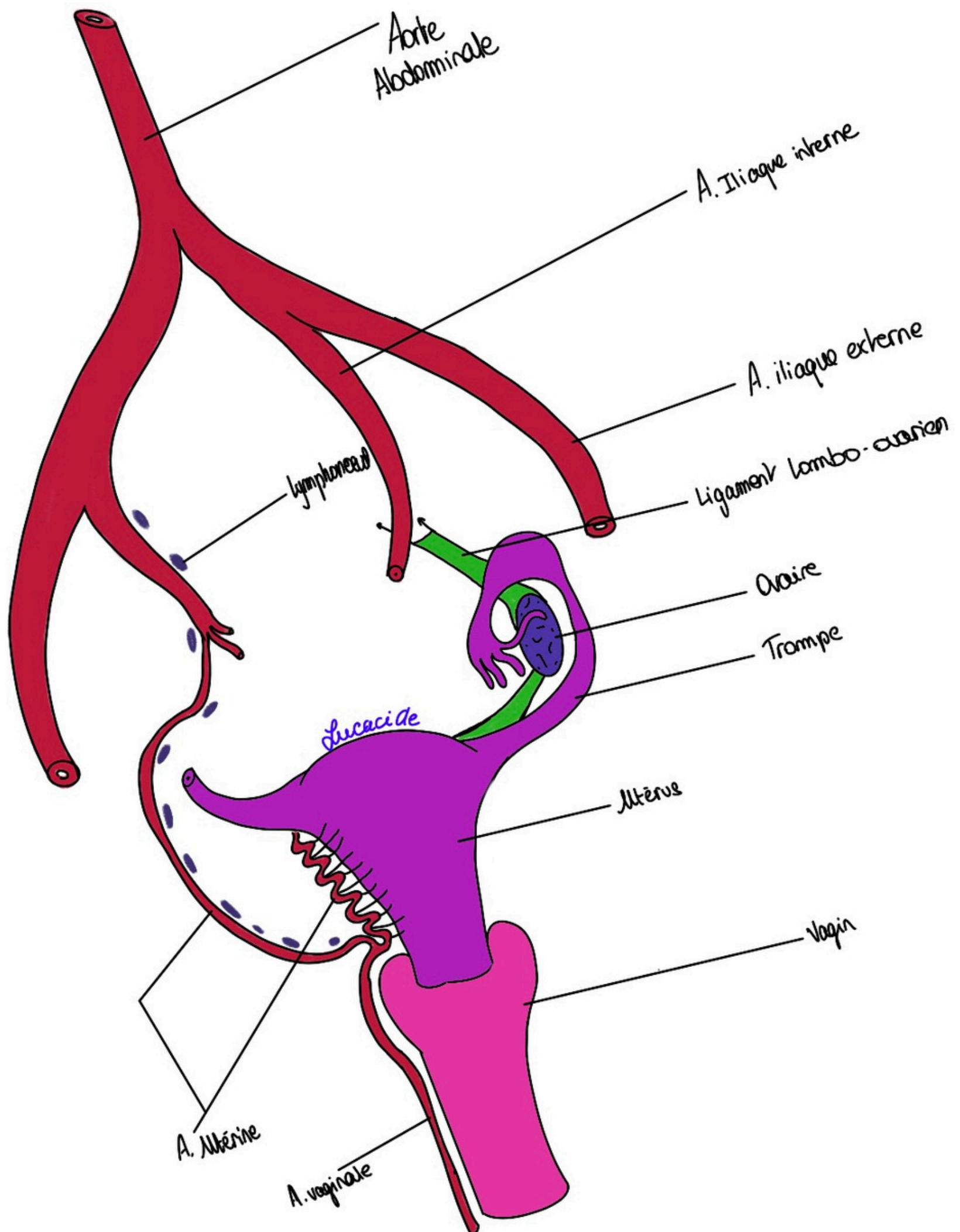


On décrit au col utérin une portion supra-vaginale (au dessus de l'insertion haute du vagin en gros) et une partie intra-vaginale du col.

On lui décrit aussi un petite cavité appelé canal cervical.

Il y a une partie appelée exocol et une autre endocol, les deux forment l'orifice externe du col de l'utérus (Cf. schéma plus haut).

Au niveau des angles latéraux, appelés **cornes**, on trouve les oviductes qui vont à la gonade.



Le prof a fait un peu de vascularisation donc z'est parti :

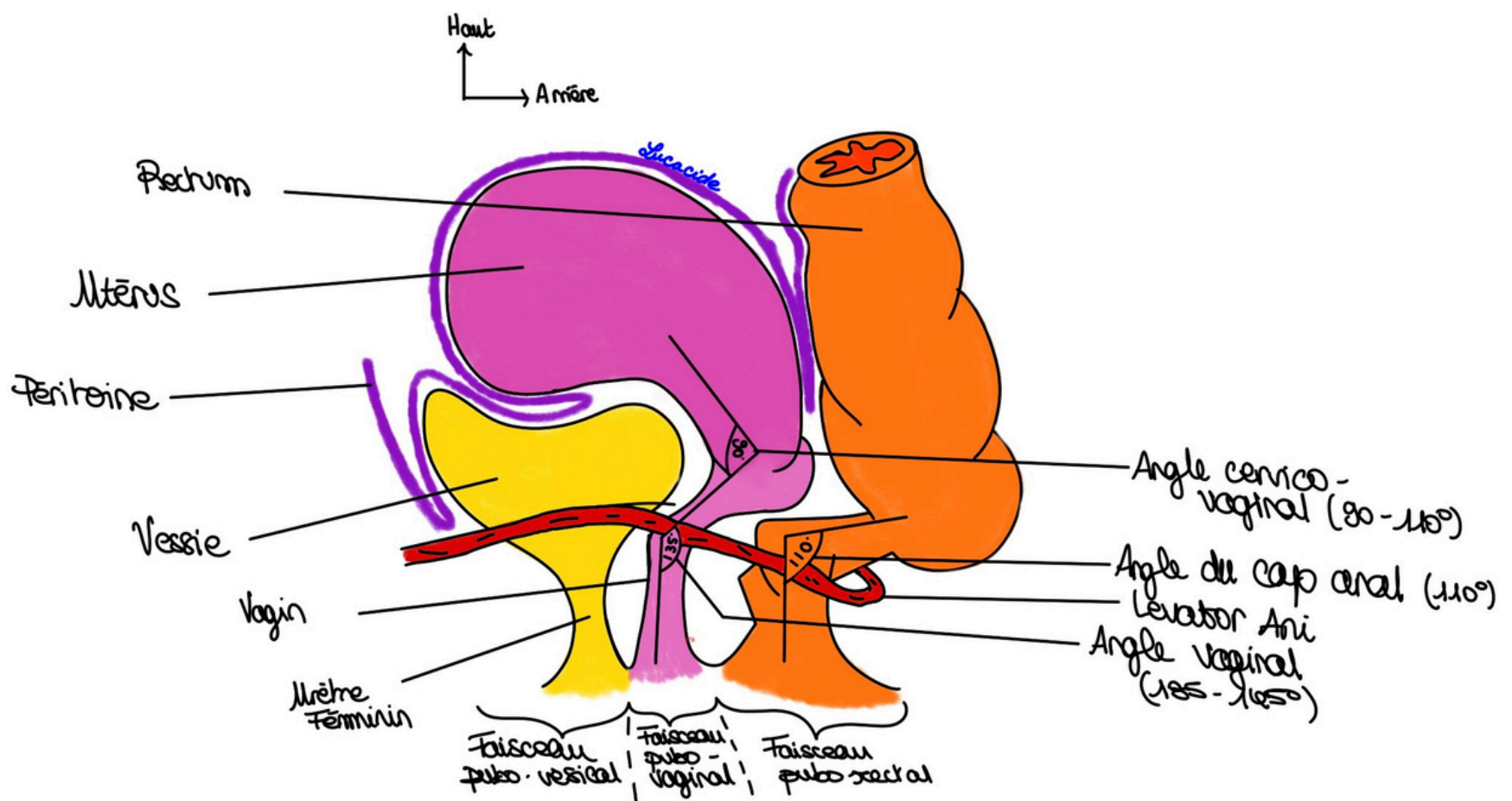
L'utérus est vascularisé par l'artère utérine. Cette artère est une branche de l'hypogastrique et va descendre jusqu'au col en ayant un rapport particulier avec les uretères (*on va y venir tkt pas*). Elle va ensuite remonter d'un côté en faisant pleins de virages et descendre de l'autre pour donner l'artère vaginale. C'est fait pour que quand l'utérus est gravide et qu'il grandit l'artère se déploie, devienne "droite" au lieu de se déchirer. L'utérus remonte au dessus du nombril, voir plus si grossesse gémellaire.

La vascularisation utérine dépend aussi de l'artère génitale/ovarienne (Rappel : elle vient de l'aorte en L2/L3 et va irriguer le pôle supérieur de l'ovaire). Cette artère suit le ligament lombo-ovarien.

Le système génital va s'anastomoser avec le système utérin au sein du ligament large. Des arcades vont connecter les deux systèmes. On comprend pourquoi les replis de ligament large s'appellent des mésos → ce sont des doubles feuillets de péritoine faisant office de lames porte-vaisseaux.

Il y a une arcade tubaire qui longe le ligament utero-ovarien.

La vascularisation lymphatique est très riche, elle suit les artères.



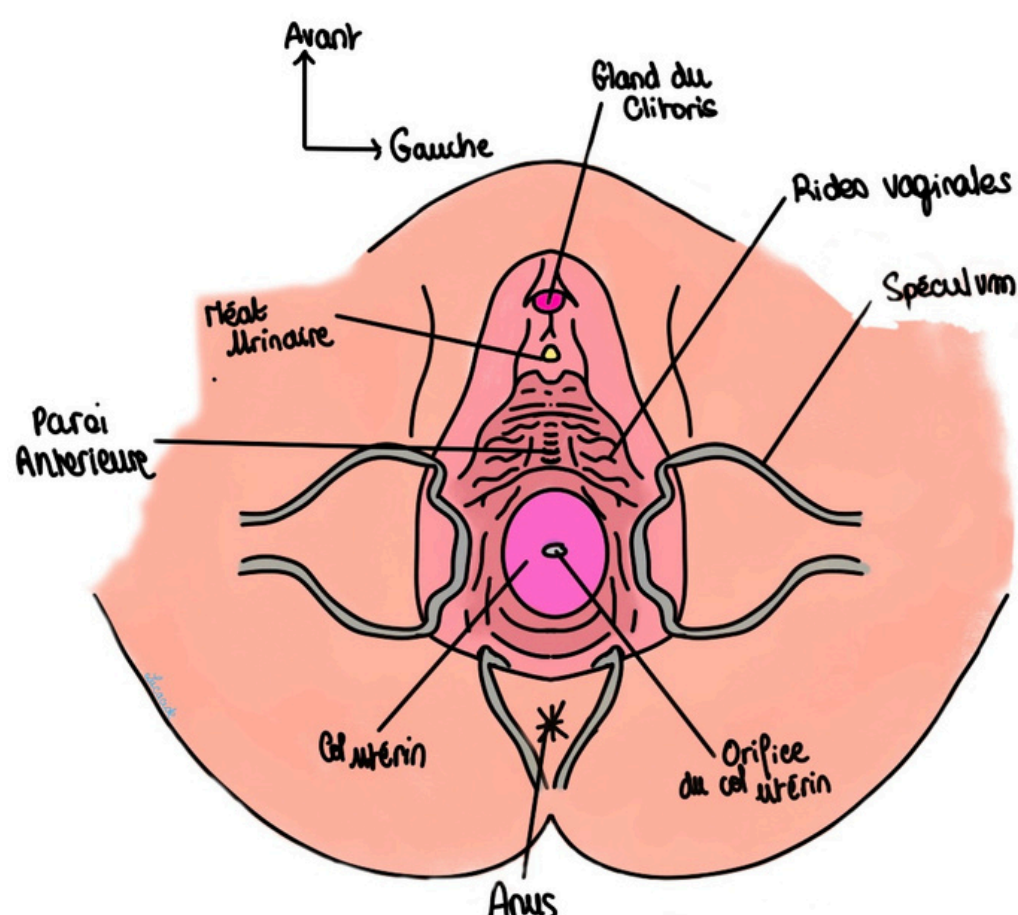
Apparté sur les angles :

Il existe plusieurs angles que vous pouvez voir sur le schéma :

- Un angle avec l'horizontal de 60° en arrière ;
- Angle vaginal : il existe à cause du faisceau pubo-vaginal du muscle levator ani. Il fait un angle de $135-145^\circ$ ouvert vers l'arrière ;
- Angle cervico-vaginal : de $90-110^\circ$ ouvert l'avant. Il est entre le col de l'utérus et la paroi postérieure du vagin.
- L'angle d'antéflexion utérine de $100-120^\circ$. C'est celui qui donne l'antéversion modale de l'utérus (il peut être droit ou parfois rétroversé → cette position a tendance à donner des prolapsus). Il est entre le corps et le col utérin ;
- Angle du cap anal : de 110° ouvert vers l'arrière.

C'est à cause de tous ces angles qu'on voit la paroi antérieure du vagin lorsqu'on pose un spéculum. Au premier abord, en position gynécologique, c'est la paroi antérieure qu'on voit parce que le vagin plonge en arrière en en bas.

Donc quand on veut voir le vagin, on pose un spéculum et on voit direct la paroi antérieure du vagin. Si on veut on peut tirer sur le col avec une pince de Pozzi (pince avec des bouts pointus) pour accentuer les sillons.

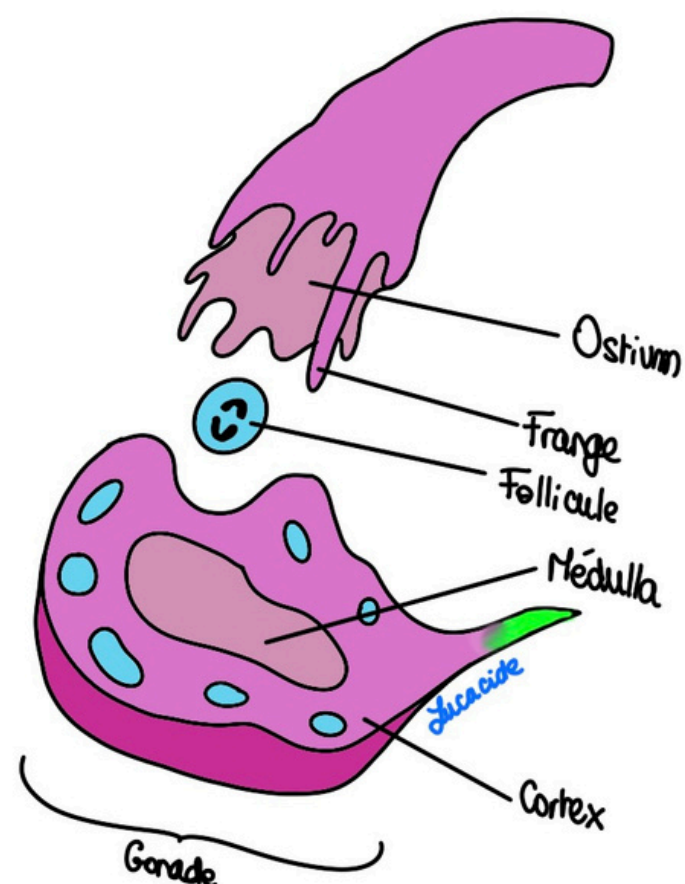
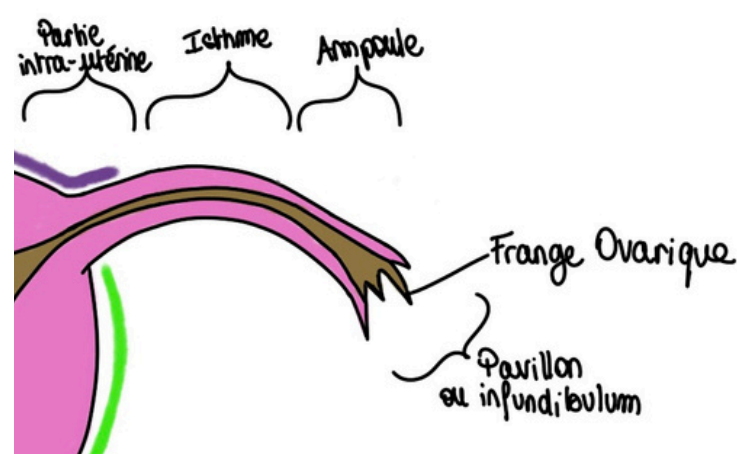


C) L'oviducte

Oviducte désigne la même chose que **trompe**. C'est un tube qui permet au spermatozoïde de rejoindre l'œuf ainsi qu'à l'œuf d'entamer son voyage vers la cavité utérine. Les annexes (trompes et ovaires) de l'utérus sont l'appareil de la fécondation.

Elles se trouvent de part et d'autre des cornes de l'utérus. Sa structure est assez **semblable** à celle de l'utérus, donc une muqueuse. Elle est extrêmement **flexible** et présente plusieurs portions, de la corne utérine à la gonade :

- **Intra-utérine** très courte,
- Puis l'**isthme**,
- Puis une dilatation qui est l'**ampoule**, lieu de la fécondation (=> union du spermatozoïde avec le follicule),
- Une partie finale qui s'ouvre dans le péritoine => **infundibulum ou pavillon** qui présente des franges dont une qui est plus développée que les autres et qui est la seule à toucher l'ovaire : on l'appelle la frange ovarique de Richard, c'est la frange ovarique qui couvre la gonade. Les autres franges sont libres. **La partie interne de l'infundibulum n'est pas péritonisé mais tout le reste de l'oviducte est péritonisé.**



D) L'ovaire

L'**ovaire** est la **gonade féminine**.

Elle a la forme et la taille d'une amande ou celle d'un oeuf de pigeon. Il fait 2-3cm, est petit et blanc.

Elle est **non péritonisée**, si elles l'étaient les ovules ne pourraient pas rejoindre la trompe (les chirurgies de l'abdomen provoquent parfois des proliférations de péritoine sur l'ovaire qui compromettent la fertilité de la femme), et rattachée au mésovarium par une ligne de réflexion péritonéale (on y revient tkt) mais également rattachée à la corne utérine par le ligament utéro-ovarien. Elle a des fonctions **exocrine et endocrine** :

- La **partie périphérique/corticale/le cortex/organe de la mère** (#jamaistrop) se trouve les différents follicules à différents stades de maturation. On peut y voir des cicatrices de ponte après la ponte de l'œuf, ce phénomène commence dès les premières ovulations, le côté lisse disparaît. Cette partie est **exocrine** car elle excrète les follicules vers la trompe. Une fois le follicule excrété il deviendra corps jaune. C'est pourquoi on dit que cette partie est également **endocrine** (le corps jaune sécrètera de la progestérone).
- La **médulla/organe de la femme** sécrète les œstrogènes. Cette partie a donc des fonctions endocrine.

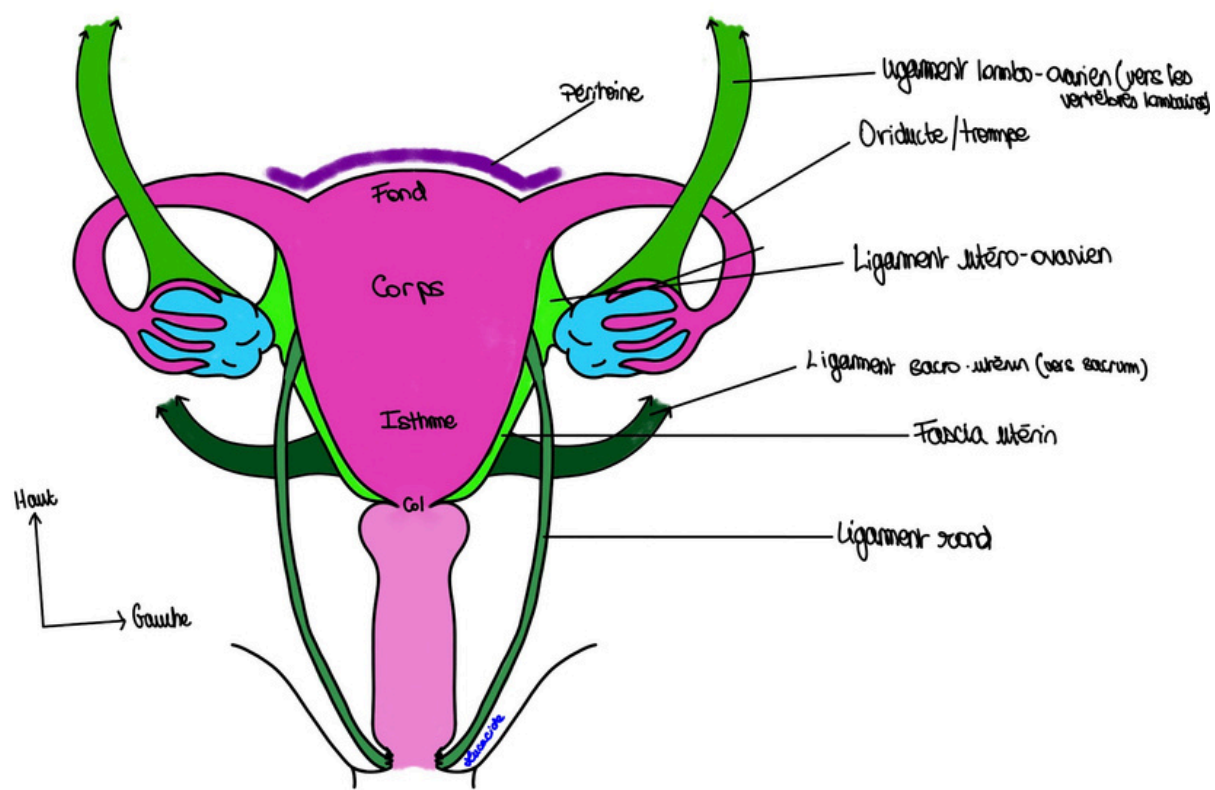
III) Ligaments et Péritoine

A) Ligaments

Il y a plusieurs ligaments, qui maintiennent l'utérus en place à l'intérieur de la cavité pelvienne (système ligamentaire + statique pelvienne vu en paroi), qu'on va voir **ET LÀ JE VOUS DEMANDE DE VISUALISER ET DE COMPRENDRE !!!!**

Ils permettent d'éviter la chute des organes = prolapsus

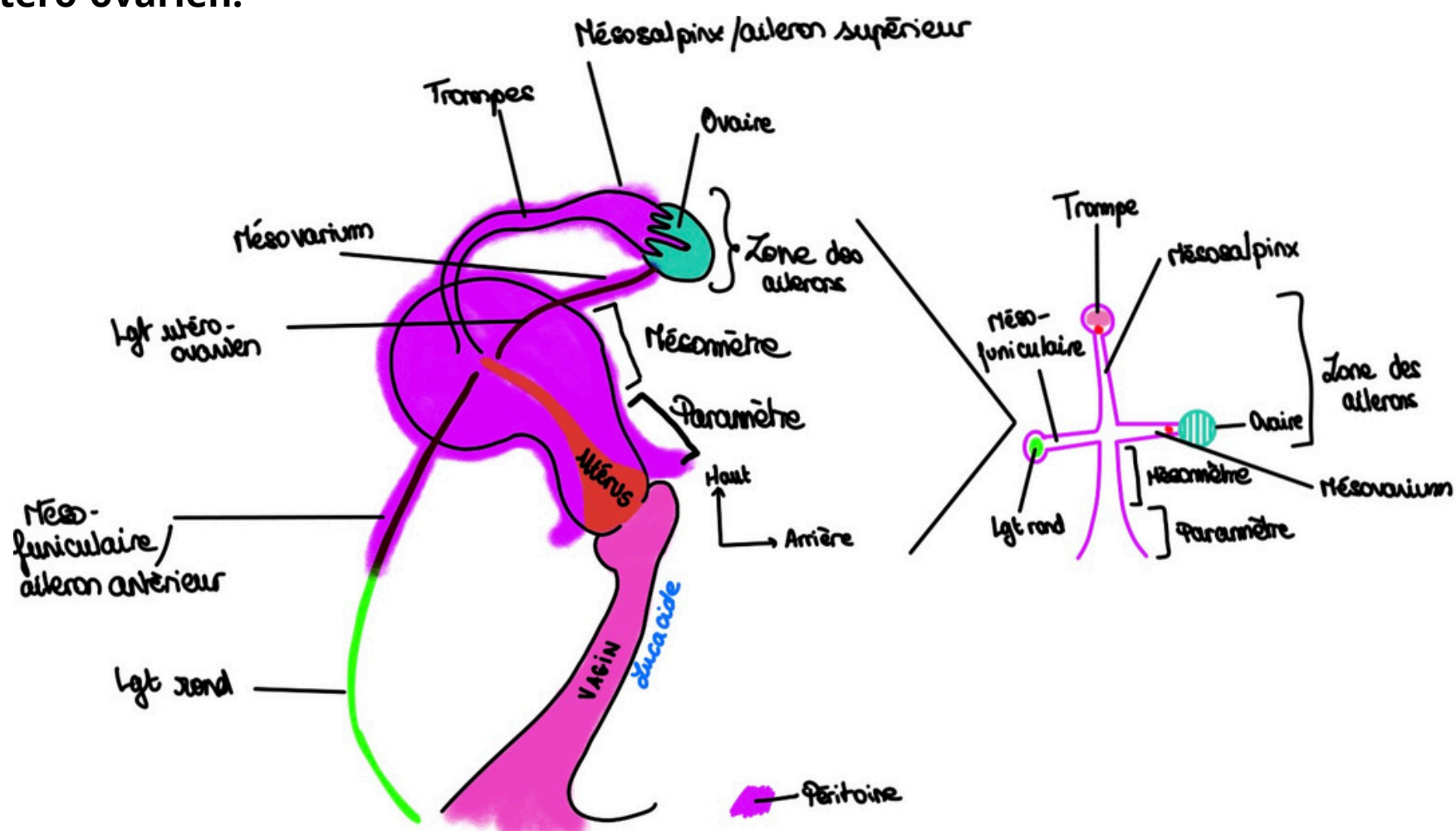
On retient :



- Le **ligament rond** : Il relie les cornes de l'utérus à la graisse des grandes lèvres/Mont de vénus. Il passe par l'orifice inguinal profond pour y aller. C'est lié à l'embryologie : ligament rond utérin féminin = cordon spermatique masculin. Il ne faut pas le confondre avec celui du foie
- Le **ligament utéro-ovarien / ligament propre de l'ovaire** : Il relie les cornes de l'utérus aux pôles inférieures des ovaires
- Le **ligament lombo-ovarien** : (origine mésonephrotique = étage du mésoblaste intermédiaire, Cf. Cours embryo mésoblaste de Jhumérus) de la gonade) région lombaire - ovaire. Chez l'homme la gonade continue son chemin mais chez la femme ça s'arrête en région pelvienne.
- Un **ligament sacro-utérin/utéro-sacré** : reliant col de l'utérus au sacrum qui forme une tore - Torus utérinus (on va en reparler).

Le **ligament large** est les replis pairs et symétriques du péritoine viscéral tendu de l'utérus aux parois de la cavité pelvienne, qui se dépose sur les annexes de l'utérus sauf l'ovaire. On a deux ligaments larges (1 par côtés). Il recouvre 3 éléments qui amarre l'utérus aux parois. Chaque élément plus sa portion de péritoine forme ce qu'on appelle un méso/aileron (les trois méso ensemble forment une partie du ligament large) :

- Le **méso-funiculaire** ou **aileron antérieur** = péritoine sous tendu par le **ligament rond**
- Le **méso-salpinx** ou **aileron supérieur** = péritoine sous tendu par l'oviducte
- Le **mésovarium** ou **aileron postérieur** = péritoine sous tendu par le **ligament utéro-ovarien**.



Je pense que c'est la partie la plus dure à visualiser du cours donc si y a des questions je vous expliquerai 100 fois d'affilées si besoin mais **COMPRENEZ !!**

À gauche un schéma avec comment le péritoine repose sur les organes de la cavité pelvienne et à droite un schéma simplifié si vous comprenez pas (bon okay c'est pas mon plus beau)

Votre tuteur dévoué WassistanceRespiratoire m'a donné des mémos pour vous, régalez vous :

- **Méso funiculaire** : un funiculaire c'est une sorte de train donc ça va tout droit -> aileron antérieur
- **Méso-salpinx** : comme un sapin qui a sa cime très haute, comme le massif des Alpes en hauteur -> aileron supérieur
- **Mésovarium** le dernier pour le postérieur.

Il se prolonge ensuite par le **mésomètre**, une partie plus effilée, puis par le **paramètre** aux bords plus écartés. **Mésomètre** et **paramètre** forment la partie principale du ligament large.

Tut'récap : **3 ailerons + mésomètre + paramètre => ligament large** (broad ligament en anglais)

B.) Rapports péritonéaux

Le **péritoine** c'est comme une couverture qui recouvre certains organes.

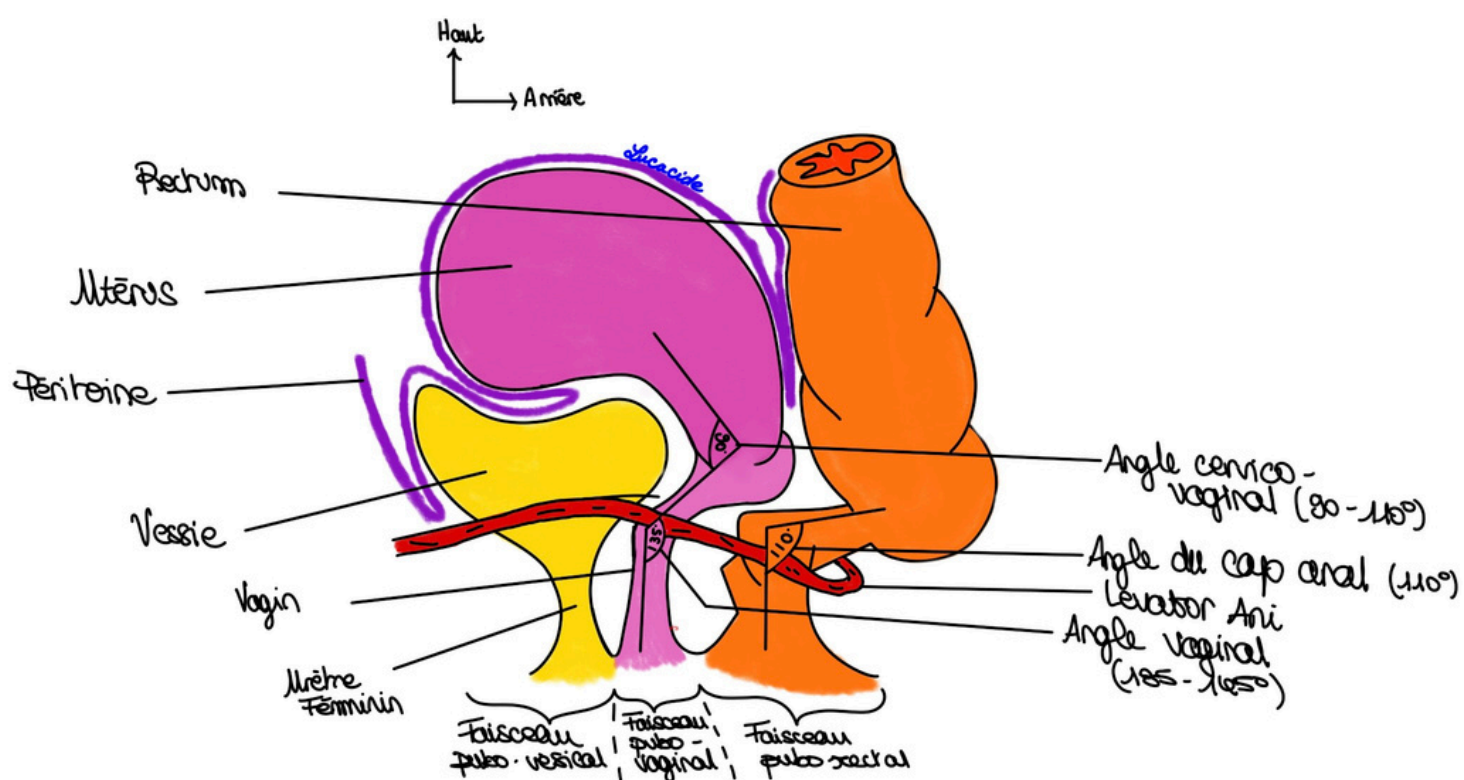
Tout n'est pas plat donc il va parfois s'enfoncer dans du vide et former ce qu'on va appeler **des culs-de-sac**. 2P et Baqué aiment bien dire que le péritoine est posé sur les OGI « comme un linceul sur un étendage ou comme un linceul sur un fantôme écossais » ou comme du linge mouillé sur des filins d'acier #version2026.

Le péritoine pariétal devient viscéral pelvien, il va tapisser la face supérieure de la vessie puis se coincer entre la vessie et l'utérus.

Entre la vessie et l'utérus le péritoine forme un **cul-de-sac utéro-vésical** ou **vésico-utérin** (s'il existe, car on étudie l'anatomie modale (elle concerne 30% des gens), chacun a des petites particularités).

Il va ensuite recouvrir le corps de l'utérus pour se retrouver entre l'utérus, le vagin et le rectum. C'est à cet endroit qu'il forme le **cul-de-sac recto-vagino-utérin**, **recto-vaginal** ou **recto-utérin** (on l'appelle le *cul de sac de Douglas*) la partie la plus basse, la plus déclive de la cavité péritonéale, où se collectent préférentiellement les purulences lors de phénomènes inflammatoires abdominaux.

Il va ensuite recouvrir le colon sigmoïde et le rectum (qui a une portion péritonisée = recouverte de péritoine et une portion sous péritonéale = non touchée par lui).



Vous l'avez compris, pour les noms des culs-de-sac tous les sens marchent y a pas d'ordre.

Le Tutorat Niçois est gratuit. Toute reproduction ou vente est interdite.

C) Approfondissement sur le péritoine - vue en coelioscopie

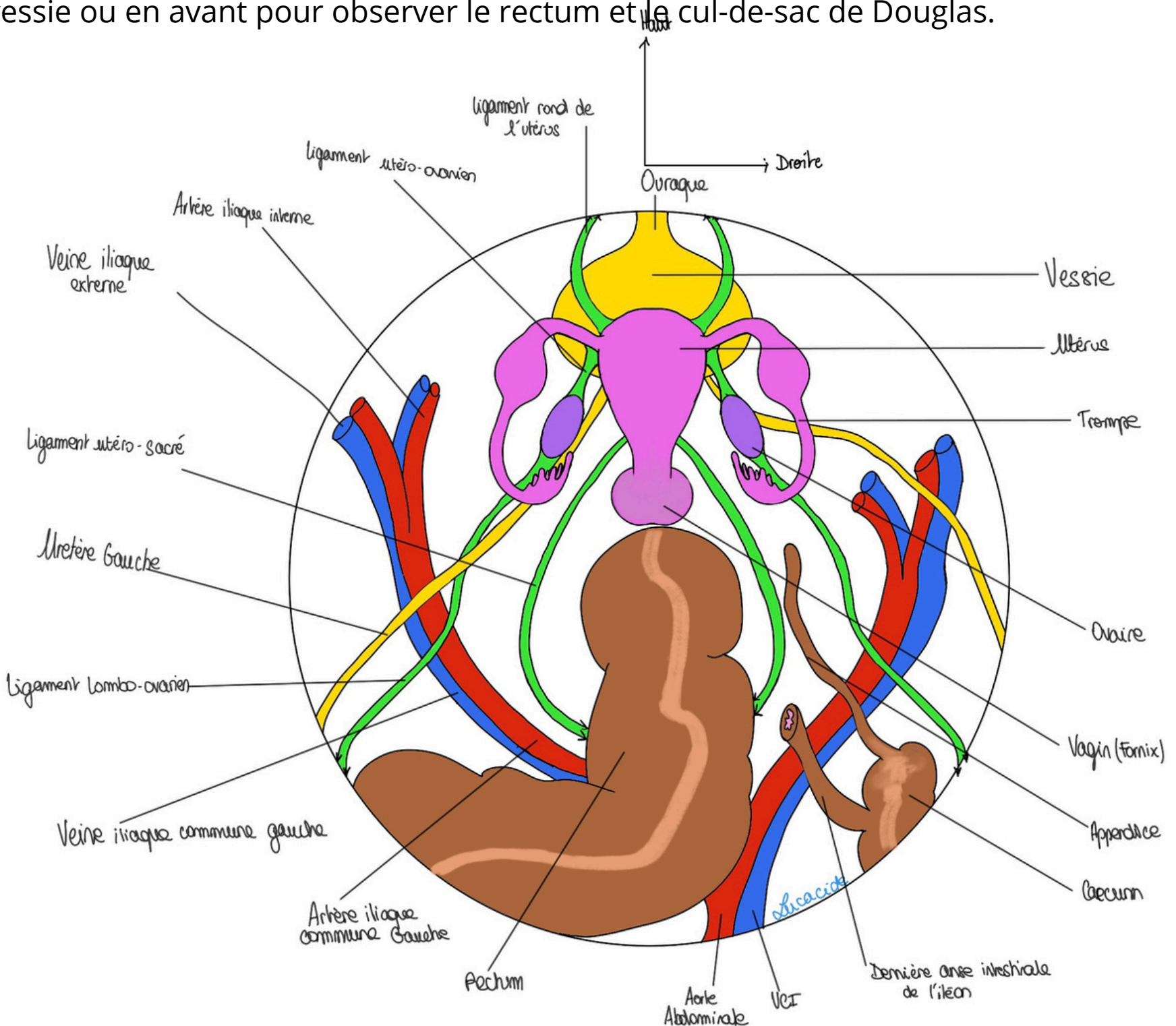
Quand on fait une coelioscopie on fait un trou dans le nombril (il faut faire très attention car l'aorte en est très proche, à environ 1,5cm de la paroi abdominale chez les enfants, dans les début de la technique on a connu beaucoup d'accidents hémorragiques de l'aorte abdominale pendant des coelioscopie), on rentre une caméra et on regarde vers le bas.

On va voir une image arrondie (c'est dû au coelioscope), on voit les viscères par dessus.

De la profondeur vers la superficie on va voir :

- Les **veines**, ce sont les plus profondes. La VCI (veine cave inférieure) qui vient de la région des jambes. L'iliaque interne et externe de chaque côtés qui donne les iliaques communes gauche et droite pour donner la VCI qui ira au coeur.
- Dans un plan plus antérieur, les **artères**. L'aorte abdominale qui donne les iliaques communes droite et gauche qui donneront elles-même les iliaques externes et internes de chaque côtés.
- Les **uretères** qui vont se jeter des la **vessie** par l'intermédiaire des ostiums urétéraux. La vessie et son prolongement vers l'ombilic (l'ouraque) qui occupe l'étage antérieur de la cavité pelvienne. **L'urètre** qui sort vers le bas.
- **L'utérus** qui est antéversé en position modale et donc couché sur la vessie, le **vagin**, les cornes utérines et l'unité fonctionnelle **trompe-ovaire**. On voit bien la concavité de la trompe pour aspirer les ovules.
- À gauche le colon sigmoïde qui devient **rectum** (avec les taenias coliques = condensations de la couche longitudinale externe). À droite le caecum, **l'appendice**, le colon droit avec les taenias et la dernière anse intestinale.

Pour inspecter on peut tirer sur l'utérus (il est mobile) en arrière pour regarder la vessie ou en avant pour observer le rectum et le cul-de-sac de Douglas.



Donc maintenant vous avez bien compris qu'il manque un seul truc : le péritoine !

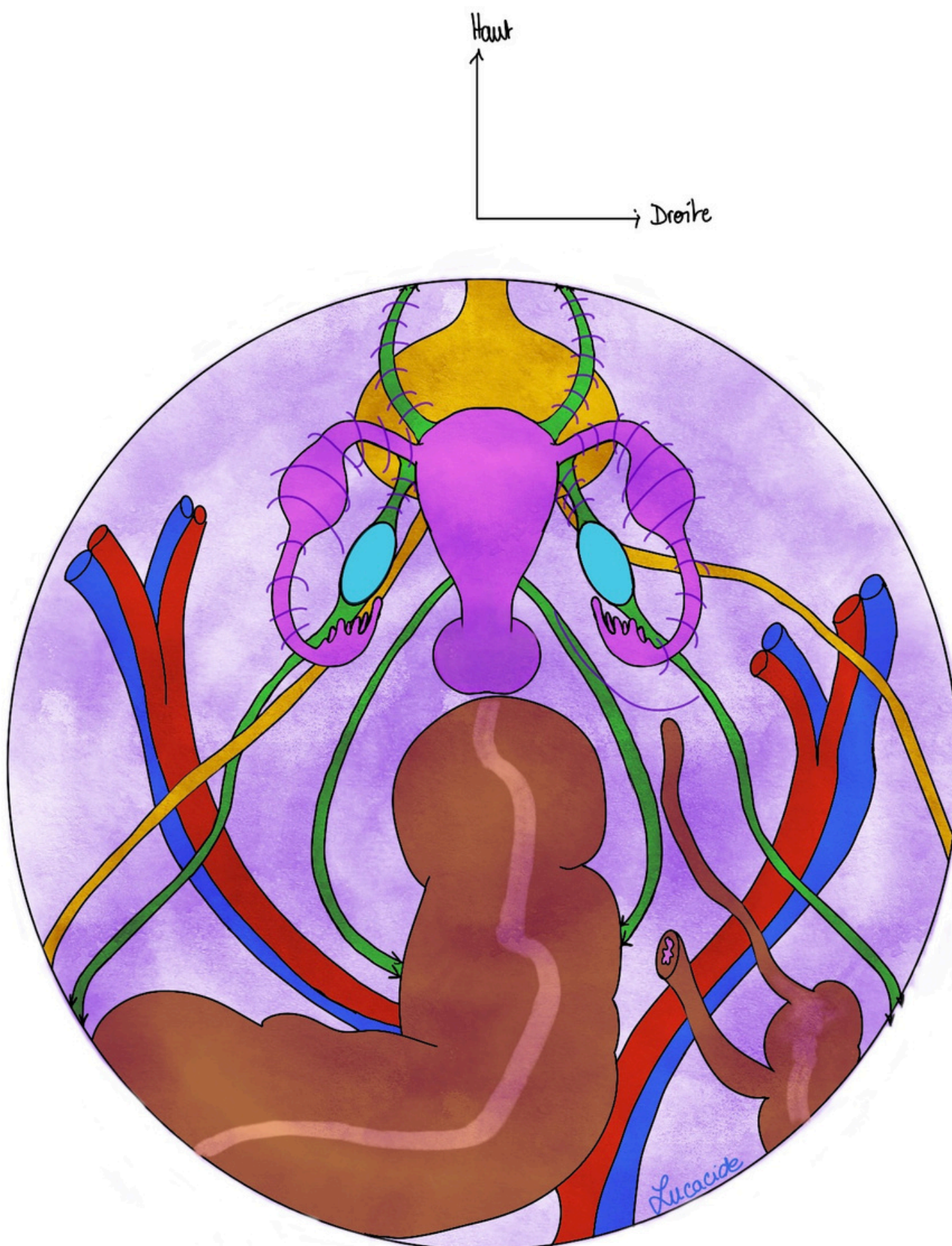
Tous sont recouverts de péritoine (sauf l'ovaire). La vessie, le corps utérin, le colon... Sur les côtés il va former le ligament large. Il va se déposer et former des plis sur le ligament rond, la trompe et le ligament utero-ovarien (donc les annexes finalement).

On va distinguer les trois ailerons comme tout à l'heure.

Ce que vous voyez aussi c'est que le cul-de-sac de Douglas est limité latéralement par les ligaments sacro-utérins qui forment une taure appelée Taurus utérinus. On voit très bien ce cul-de-sac quand on tire sur le rectum.

Ce qu'on peut voir aussi c'est que l'uretère est très proche de l'artère utérine. *Je vous l'ai pas mise sur le schéma mais regardez où est l'iliaque interne, vous dessinez un trait dans votre tête et vous voyez bien que l'uretère va être super proche.* On en reparlera plus tard mais gardez à l'esprit que c'est une proximité dangereuse en chirurgie.

Ce que vous pouvez voir aussi c'est qu'en Fosse iliaque droite on a ce qu'on appelle le flirt appendiculaire-ovarien. Ils sont à 1 cm les uns des autres (ovaire, trompe, appendice, uretère...) et ce sont des organes qui donnent fréquemment des pathologies (on en reparle après).



Pour cette vue on a mis la patiente en position de Trendelenburg (la tête en bas à 30°), ce qui fait que la masse viscérale est remontée vers la tête. On a insufflé de l'air dans l'abdomen pour pas que tout soit collé.

Donc le péritoine vous l'avez vu, il se dépose sur la ligne médiane (il y forme les récessus) puis forme le ligament large de chaque côté (sur les annexes).

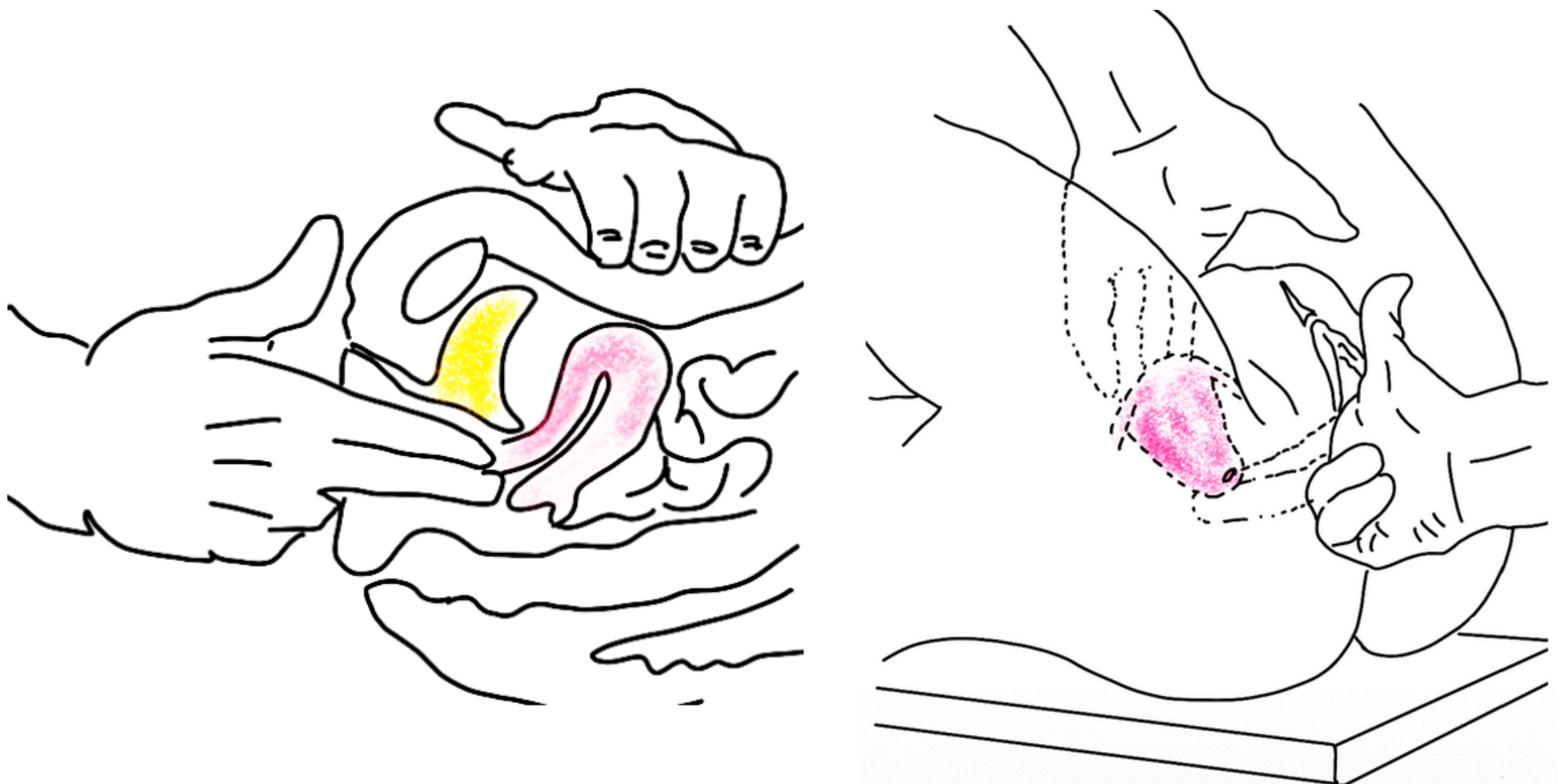
IV) Examen gynécologique de la femme

À ce stade du cours vous pouvez comprendre comment le gynécologue examine une femme. Il y a **deux** types de toucher pelviens que vous devez connaître :

- Le **toucher vaginal** qui se fait en insérant deux doigts (index et majeur => toucher bidigital) dans le vagin. Il est fait pour atteindre le col de l'utérus. Il ne peut se faire **QUE CHEZ LA FEMME DÉFLORÉE** (qui a eu au moins un rapport sexuel) !!! ++++++ « On dit que les gynécologues ont un index et un majeur développés et une main fine » d'après 2P.
- La **palpation/mobilisation utérine** est possible également : La patiente se met en position gynécologique. Le clinicien fait un toucher vaginal bidigital avec une main posée sur l'abdomen qui appuie (palpation sus-pubienne). On peut alors sentir l'utérus et ses caractéristiques : grosseurs, des fibroses, utérus douloureux. Il faut imaginer dans votre tête que vous palpez le fond utérin quand vous faites cette examen (*c'est grâce à l'anatomie et tout ce qu'on a vu au dessus qu'on le comprend, ça demande un effort mental mais il faut surtout visualiser !! J'ai pas encore fait de gynécologie mais apparemment la main gauche palpe l'utérus en sus-pubien et la main droit est celle qui rentre dans le vagin d'après le prof, pas sûr que ce soit important mais bon*).
- Le **toucher rectal** qui se fait en insérant un doigt dans l'anus. Il permet d'examiner le fornix du vagin, le cul de sac recto-vaginal (lieu de collection des purulences en cas de péritonites=infection du péritoine/appendicites/perforation de l'intestin par exemple). *Tut'étonnes tous les jours* (à savoir) : S'il est inflammé il peut provoquer une douleur qui fera crier le patient. Ce cri est le **cri de Douglas = douleur intense provoquée par le toucher rectal**. Le cul-de-sac recto-vagino-utérin est aussi appelé cul-de-sac de Douglas. Cet examen est un peu désuet face aux techniques d'imageries modernes (IRM, scanner, échographie...) même s'il sert toujours et servait pour détecter des appendicites chez les enfants par exemple.

Le professeur Baqué insiste sur le fait de bien expliquer aux patients pourquoi on doit examiner les organes génitaux en général (en particulier les touchers pelviens...). C'est important déjà pour le patient et l'alliance thérapeutique (quelqu'un qui comprend mieux adhère mieux à votre traitement, il se sent impliqué) et c'est aussi pour le consentement du patient (on va pas le "surprendre avec un toucher pelvien sans son accord). D'un autre côté il vous conseille de prendre un témoin (infirmière, collègue...) avec vous pour le côté légal si jamais on vous accuse de quelque chose...

J'ai un peu développé ce point pour que vous compreniez pourquoi il en parle.

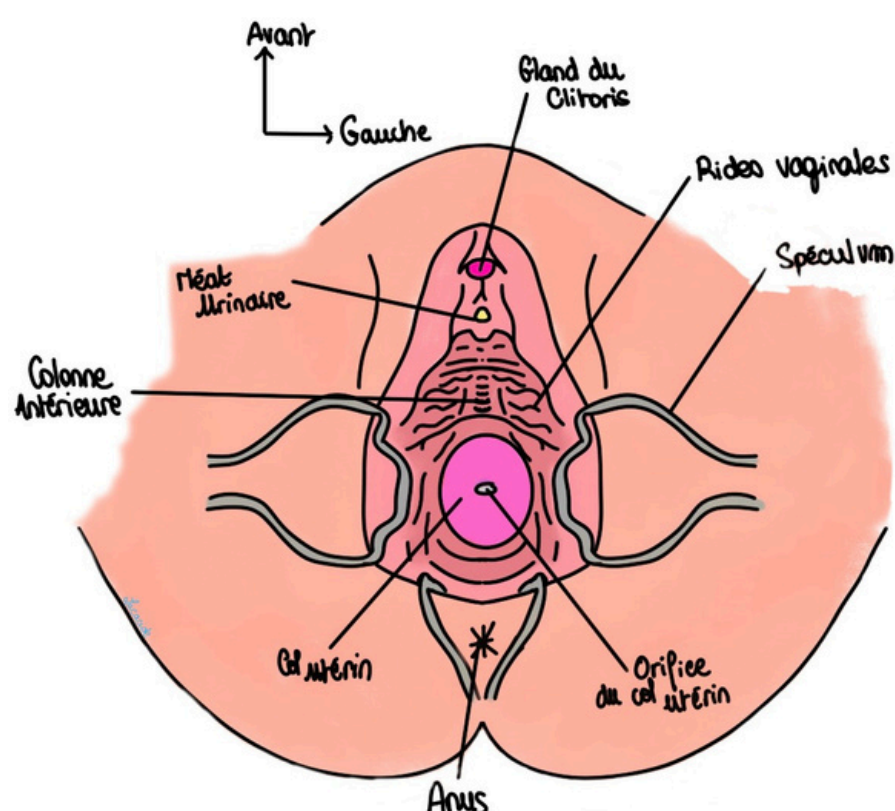


Mobilisation utérine

Autre examen possible : **l'examen au spéculum** qui permet de voir les parois du vagin et le col de l'utérus. On peut le faire avec une intention de diagnostiquer un cancer du col de l'utérus (un cancer que tu connais sûrement). Là faut bien apprendre ce qui va suivre.

Deux solutions s'offrent à nous :

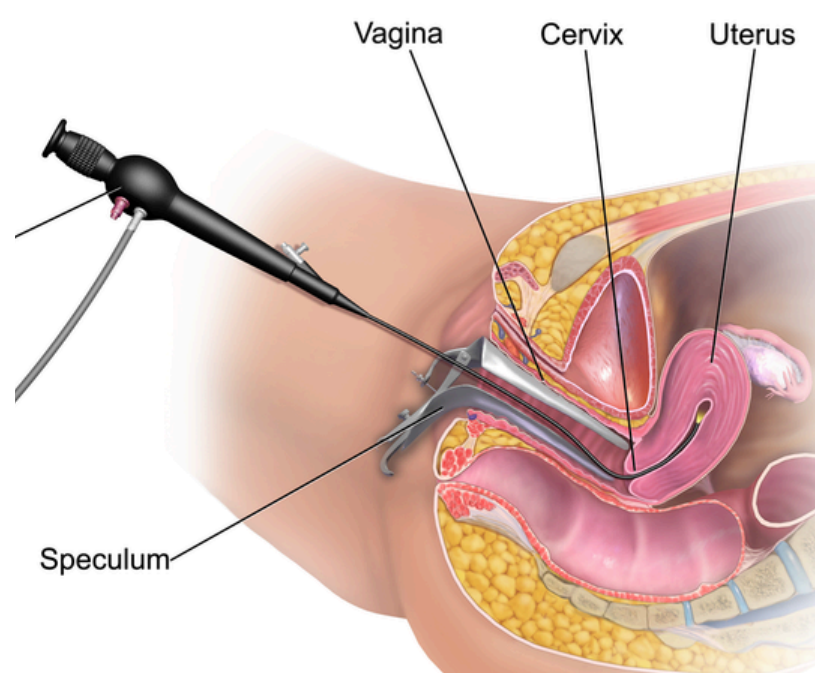
- La **coloration du col à l'acide acétique** : On badigeonne le col avec. S'il est **sain** il devient **rosé** (proche de sa couleur normale). S'il présente des zones **cancéreuses**, et comme ces cellules cancéreuses sont acidophiles, la zone deviendra **blanchâtre**.
- La **coloration au Lugol (même principe)** : S'il est **sain** il devient **acajou**. S'il présente des zones **cancéreuses** il reste **rosé**.



Une fois que le clinicien a repéré les zones cancéreuses il peut biopsier la zone.

	Col Sain	Col malade (biopsie)
<i>Lugol</i>		
Acide Acétique		
Lugol		

On parle rapidement de **l'hystérocopie** : elle se fait régulièrement à l'hôpital. C'est un examen gynécologique qui permet d'examiner l'utérus de l'intérieur grâce à une caméra miniature. *L'hystérocopie est à l'utérus ce que l'endoscopie digestive est au tube digestif si vous voulez...* L'examineur passe par l'exocol puis l'endocol (qui forment à eux deux l'orifice externe du col de l'utérus), puis par le canal cervical et enfin par l'orifice externe du col utérin pour rentrer dans la cavité utérine.



V) Pathologies et chirurgies

Pathologies néoplasiques :

- Cancers de l'ovaire
- Cancer de l'utérus
- Cancer du col de l'utérus : quasi épidémie dans les années 70-80, moins de nos jours. Il est causé par un virus transmis sexuellement → le papillomavirus qui donne aussi le cancer du canal anal. Aujourd'hui on vaccine beaucoup donc les cas ont diminués. On le dépiste massivement aussi avec la teinture au Lugol (iode)

Ils sont tous très lymphophiles (suivent les pédicules lymphatiques de l'axe vasculaire) et donnent rapidement des métastases

Pathologies génitales :

- Les nécrose aseptiques des fibromes utérins = fibrose qui nécrose
- Kyste ovarien
- Torsion ovarienne = torsion de l'ovaire sur son pédicule (urgence gynécologique car ischémie)
- Salpingite = infection de la trompe
- GEU = Grossesse extra-utérine
- Thrombophlebites pelviennes : dans le cadre d'un nutcracker syndrom par exemple → compression mésentérique de la veine rénale gauche → difficulté du retour veineux pelvien à gauche (parce que la veine génitale gauche se jette dans la veine rénale gauche) → dilatation des veines et stase veineuse → thrombose.
- Abscès pelvien
- Bartholinites : infection des glandes vestibulaires majeures de Bartholin menant parfois à une excision et donc à une sécheresse du pudendum.

Pathologie digestive :

- Appendicite = inflammation de l'appendice (modalement en position pelvienne mais peut être rétro-caecale ou sous-hépatique).
- Abscès pelvien

Pathologie urinaire :

- Lithiase urinaire donnant une colique néphrétique : La lithiase c'est le cailloux qui bloque un uretère donc plus d'urine qui circule et la Colique néphrétique c'est la douleur aiguë et brutale en fosse iliaque provoquée par ce blocage.

Pathologies mixtes :

- Fistules : peuvent être vésico-vaginale (urine qui sort par le vagin) ou recto-vaginale (matières fécales qui sortent par le vagin). Elles sont dures à traiter et sont souvent retrouvées chez les cancéreux ou quand on ponctionne depuis le vagin dans le trigone vaginal, ou quand on veut ponctionner le cul de sac de douglas mais qu'on tombe dans le rectum. *On évite du coup hein*
- Prolapsus : descente d'un organe pelvien à travers un émonctoire

Difficulté du diagnostic : Il existe des suppurations (des différents émonctoires) en cas de problème. Il faut donc savoir distinguer les différentes suppurations d'origine périnéale (Anales, vaginales, bartholin...),

Une autre difficulté est que tous ces organes sont tous dans la même région (FID = fosse iliaque droite, à globalement 1 cm les uns des autres), on appelle ça le flirt appendiculaire-ovarien, et vont provoquer globalement les mêmes symptômes (à savoir rougeur, douleur, ...) tout en ayant une diversité de pathologies qu'on ne traite pas pareil ! Il faut réfléchir de façon anatomopathologies-clinique.

Chirurgie :

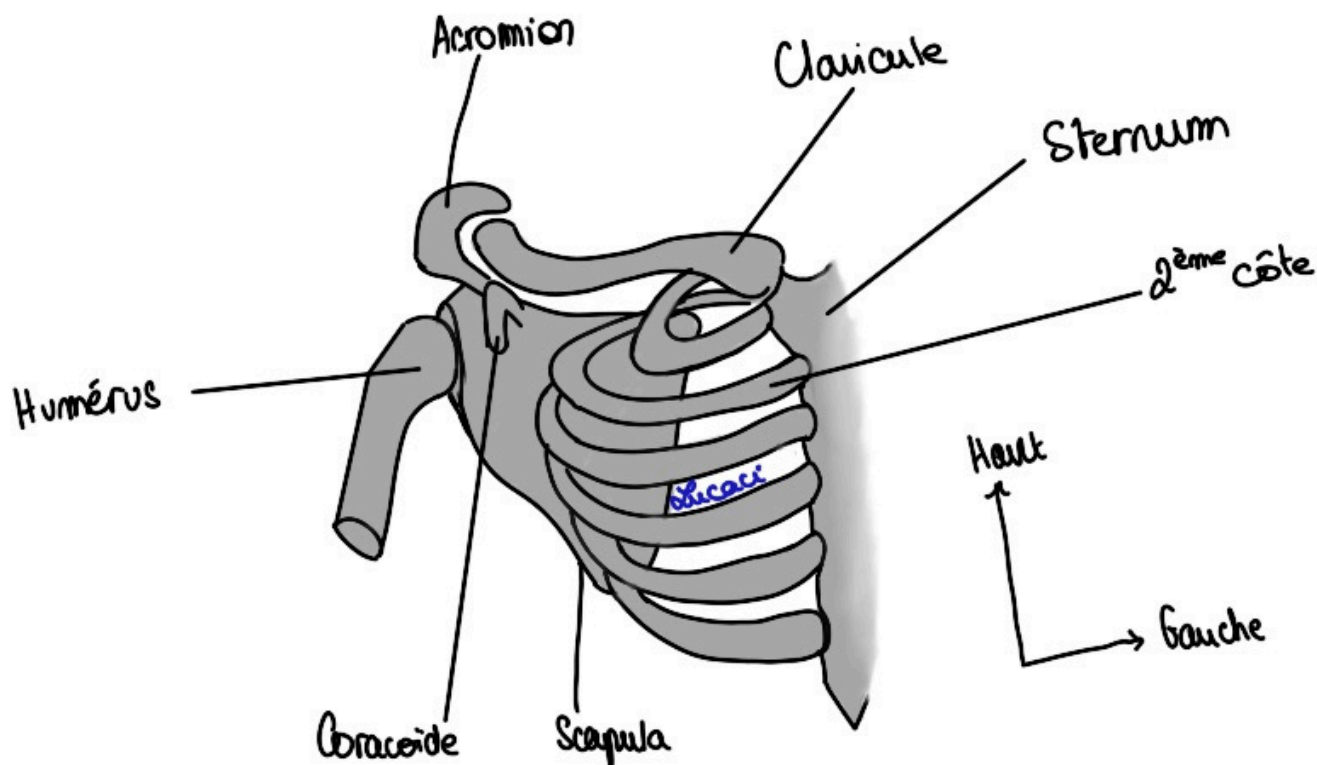
- Hystérectomie : totale (utérus + col) ou non (utérus sans le col) + ou - avec les annexes (dépend des indications). On a compris grâce à la vue en coelioscopie que le danger était de lier/ligaturer l'artère utérine avec l'uretère. C'est une complication classique. Pour éviter ça on écarte l'artère en tirant l'utérus vers le haut ce qui écarte l'artère utérine de l'uretère.

VI) La glande mammaire et son examen clinique

A) Description

La glande mammaire est une glande lactifère, sexuelle et génitale qui se trouve sur le tronc.

On va rapidement voir la région mammaire pour vous situer (même si je pense que vous voyez tous où c'est bande de coquins). On commence avec une vue antérieure du gril costal.



On voit le sternum, son incisure jugulaire, les 6 premières côtes, la scapula, l'humérus et la clavicule.

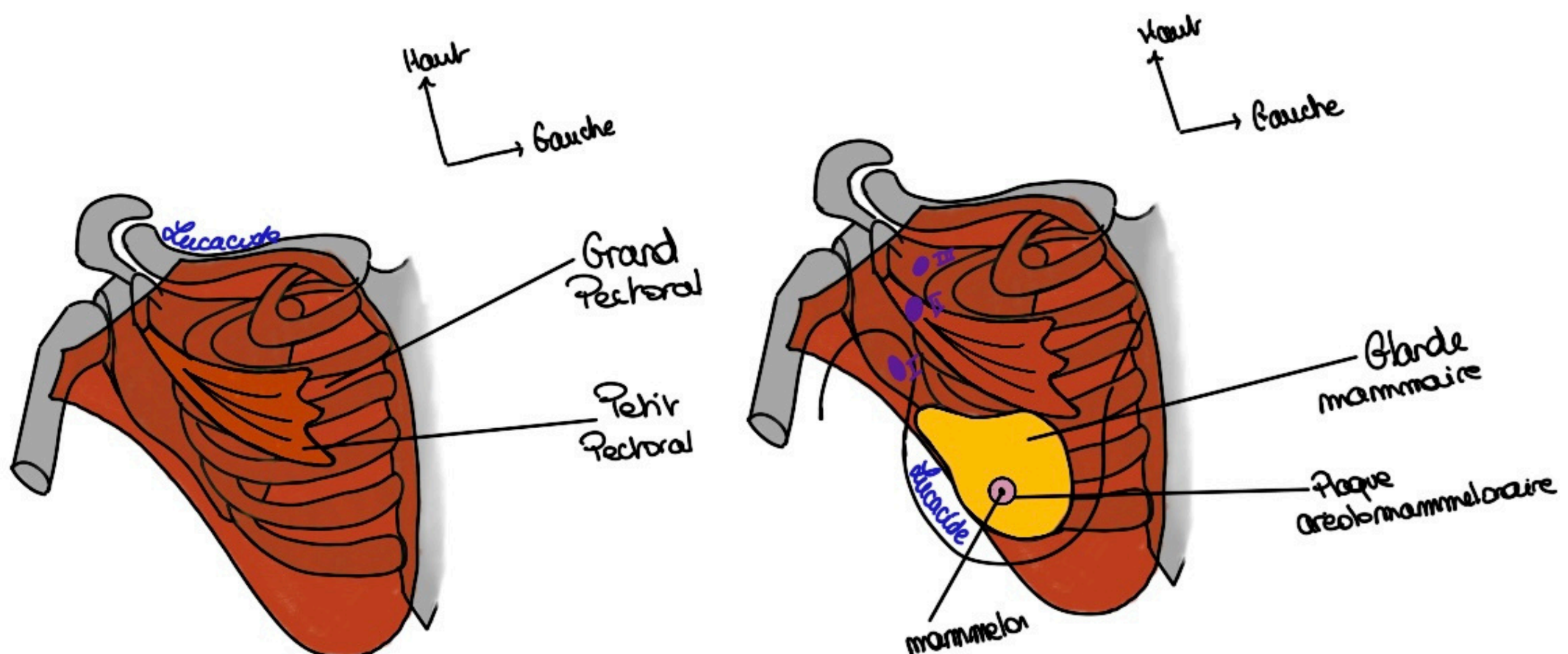
Pour ce qui est articulation... vous revoyez ça en MS en Anat G c'est pas le but ici, nous on s'intéresse aux seins !

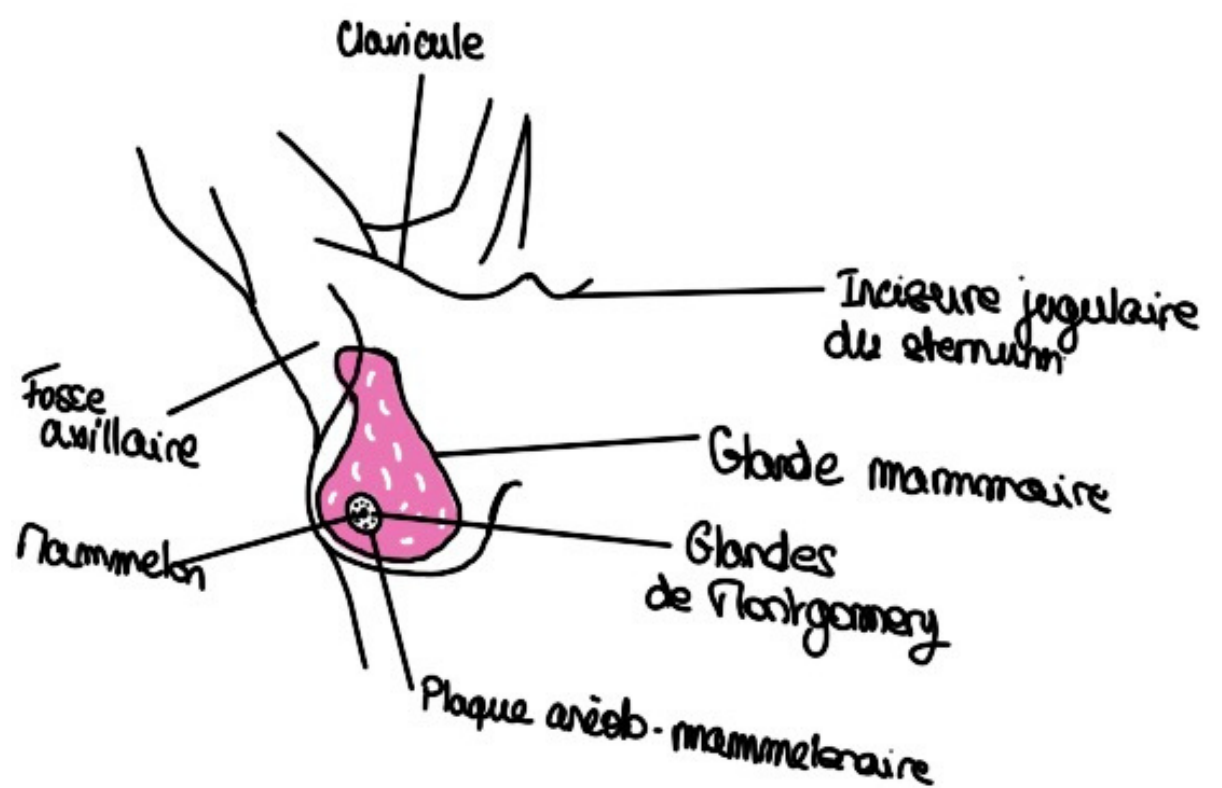
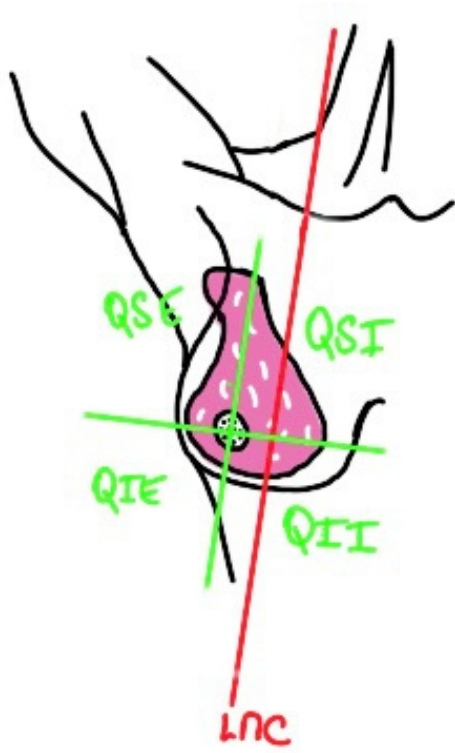Si on rajoute la couche musculaire de la région on va avoir notamment le petit pectoral et au dessus de lui le grand pectoral.

Vous le savez déjà normalement avec le cours sur le MS mais le petit pectoral sert à abaisser et maintenir la scapula. Il s'insère sur les arcs antérieurs des 2-3 premières côtes.

Plus en avant on a le grand pectoral qui présente 3 faisceaux (un sternal, un costal et un claviculaire). Le grand pectoral va s'accrocher à l'extrémité supérieur de l'humérus.

La glande mammaire se trouve au dessus de tous ces éléments.





En projection ça donne ça :

On voit la glande, le mamelon, l'incisure jugulaire du sternum, la clavicule... Le mamelon se projette en général en regard de la **4^{ème} vertèbre thoracique**, et **en dehors de la LMC** (ligne médio-claviculaire).

Elle est de forme conique et présente un prolongement axillaire. Il est important de s'en rappeler parce que chez les femmes maigres ayant une glande assez dense on peut le confondre à la palpation avec une tumeur (on sent comme une boule). Ce n'est pas une tumeur c'est le prolongement normal !!

Les critères des chirurgiens plasticiens disent que la distance entre l'incisure jugulaire du sternum et le mamelon doit être égale à $H/10 + 1$ cm. Avec H=taille de la personne.

Ex : 170 cm de taille $\rightarrow 170/10 + 1 = 17+1 = 18$ cm entre incisure jugulaire et mamelon.

Cette glande est dans un tissu sous cutané.

Elle est faite de lobules qui vont donner **15 à 20 canaux lactifères** qui vont s'aboucher au niveau du mamelon.

Le mamelon il est au milieu de la plaque aréolo-mamelonnaire. Il existe des glandes sur l'aréole mammaire qu'on appelle glande aréolaire de Montgomery. Ce n'est pas là où s'abouchent les canaux lactifères, eux s'abouchent sur le mamelon. Celles-là sécrètent un produit qui explique que le nouveau-né, dès qu'on le pose sur le ventre de sa mère après la naissance, va chercher le sein directement. Il est guidé par des produits odorifères qui sont sécrétés au niveau de ces glandes de Montgomery. Cette aréole change de couleur pour devenir plus foncée en général pendant la grossesse.

*Tut'récap : Plaque aréolo-mammelonnaire = glande de Montgomery qui guident le bébé pour téter
=/=*

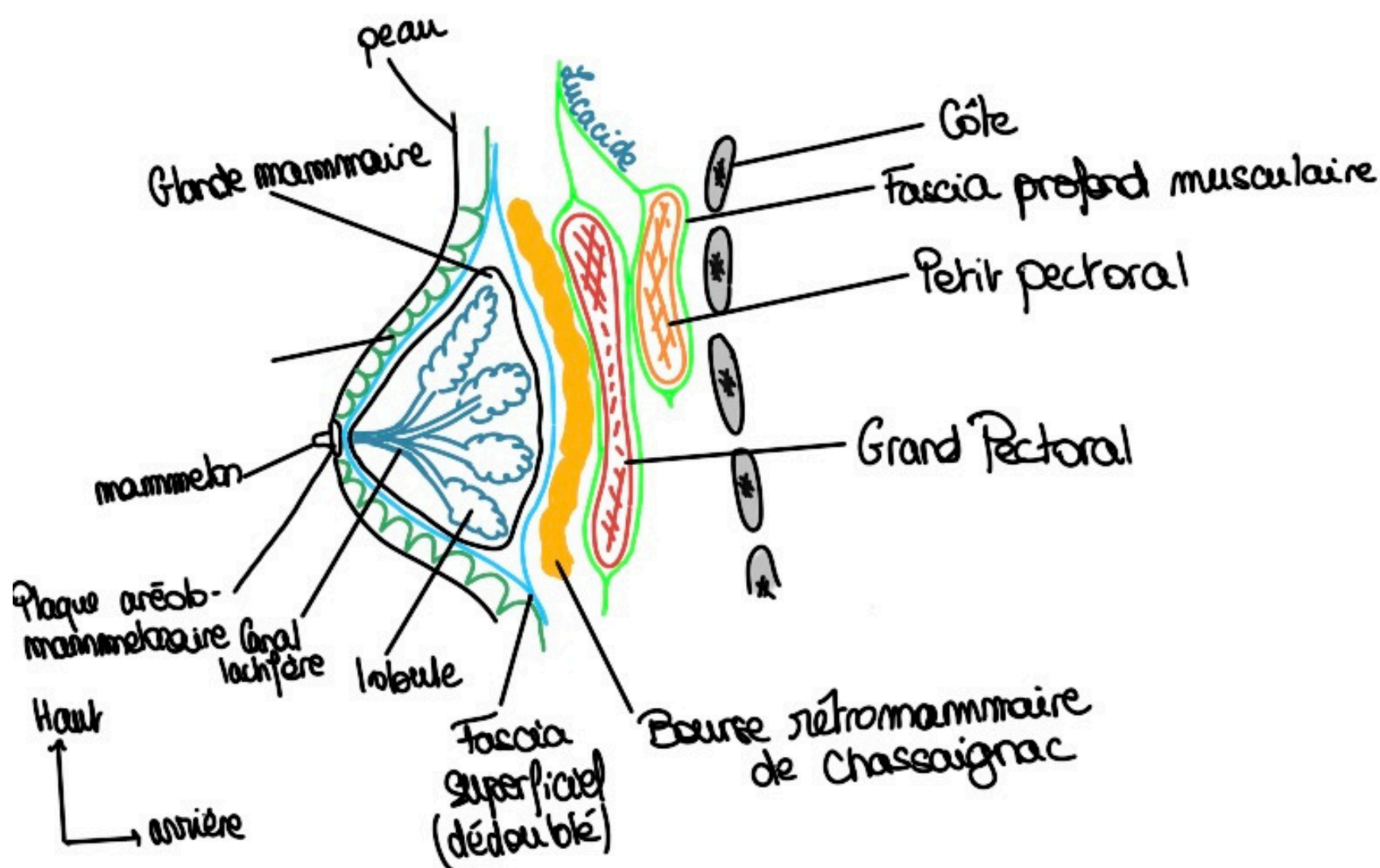
Mamelon = canaux lactifères s'abouchent à la papille mammaire/aire criblée

Par rapport à cette plaque aréolo-mamelonnaire et ce mamelon on va définir quatre quadrants :

- Supéro externe ;
- Supéro-interne ;
- Inféro-interne ;
- Inféro-externe ;

Pour continuer d'étudier la glande on va faire une coupe para-sagittale de la glande qui passe par tout ce qu'on a vu avant :

On voit donc la base osseuse avec les côtes, le plan musculaire, la glande et la peau.



La glande mammaire est contenue dans un dédoublement du fascia superficiel/superficialis. Ce fascia segmente la graisse sous cutanée en deux couches de graisse et se dédouble pour entourer la glande.

Il existe des rétinaculum cutanés qui sont des extensions vers la peau du fascia superficialis qui entoure la glande mammaire. On appelle ces rétinaculum les crêtes de Duret. Ces rétinaculum accroche la glande à la peau, la glande est adhérente à la peau.

On peut voir les lobules et canaux lactifères dont on parlait !

Par contre juste en arrière de la glande on peut voir une bourse rétro-mammaire dite de Chassaignac entre la face antérieure du grand pectoral et la face postérieure de la glande mammaire. Cette bourse permet un glissement physiologique entre la glande et le muscle (de haut en bas et de gauche à droite).

On voit les muscles grand et petit pectoral sectionnés contenu dans le fascia profond. C'est le fascia clavi-pectoro-axillaire qui entoure le muscle sous-clavier, le petit pectoral et le muscle corso-brachial. (peut-être vu en MS)

Tut'récap : Glande solidaire à la peau (rétinaculum cutané) \neq mobile par rapport aux muscles

Glande contenue dans le fascia superficiel \neq les muscles sont contenus dans le fascia profond

Tout en dehors on a la peau appelée "pame" en chirurgie du sein, la plaque aréolo-mammelonnaire et le mamelon.

Le prof parle de "Pame" comme de la peau mais je trouve ça nulle part, je pense qu'il parle de la PAM qui est une abréviation de la plaque aréolo-mammelonnaire !

B.) Cancers

Vous en avez sûrement entendu parler mais il existe un cancer du sein. Il va toucher **1/9 femmes** dans la population. Il est mieux traité aujourd'hui, on le guérit beaucoup mieux.

On en distingue deux types :

- **Les cancers lobulaires** : ils touchent les lobules qui sécrètent le lait. Ils sont les moins fréquents mais sont les moins agressifs.
- **Les cancers canaux** : ils touchent les canaux qui amènent le lait jusqu'à l'aire criblée du mamelon. Ils sont les plus fréquents et aussi les plus agressifs.

Comme tous les cancers ils peuvent se répandre.

Avec tout ce qu'on a vu on va comprendre si le cancer infiltre la région, s'il crée une inflammation... *(en réalité j'ai regardé dans le collège de gynécologie, c'est beaucoup plus compliqué que juste la simplification du prof mais c'est une première approche donc retenez ça déjà et n'allez pas fouiller pour me dire qu'il a tort sur ça... On retient la version du prof !)*

Lorsqu'un cancer va envahir en arrière la région, il va envahir la bourse de glissement. Il va empêcher la mobilisation mammaire par rapport à la paroi musculaire. **Une perte de mobilité mammaire par rapport au muscle est donc un signe d'envahissement musculaire d'un cancer.**

Lorsqu'un cancer est inflammatoire il va créer des oedèmes (de l'eau va stagner si vous voulez). Tout ça va irriter les crêtes de Duret qui vont alors se rétracter. La peau sera alors rétractée au niveau de l'inflammation tumorale donnant un signe appelé "peau d'orange". Ces cancers sont les plus "graves" car on a un phénomène tumoral avec en plus un phénomène inflammatoire.

C.) Examen clinique

Vous comprenez donc l'importance de l'examen clinique de la glande mammaire ! Les cancers du sein sont très fréquents et la meilleure façon de le traiter c'est de le dépister le plus tôt possible avec la palpation mammaire.

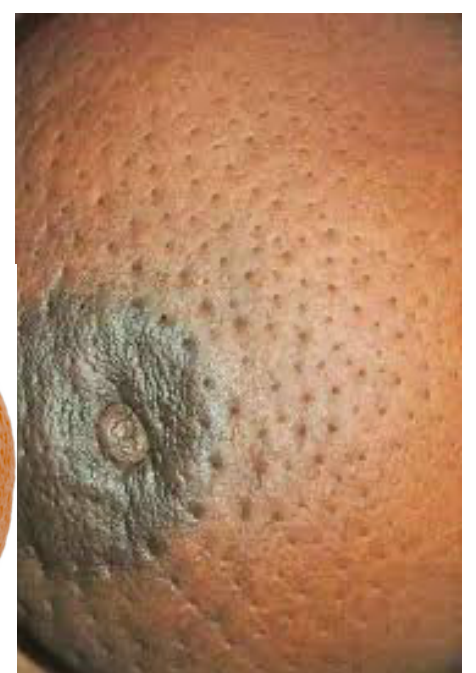La palpation est un atout car la glande est accessible au toucher (comme le testicule par exemple), mais ce n'est pas le cas de tous les organes (poumon par exemple).

On va voir plusieurs palpations et signes cliniques :

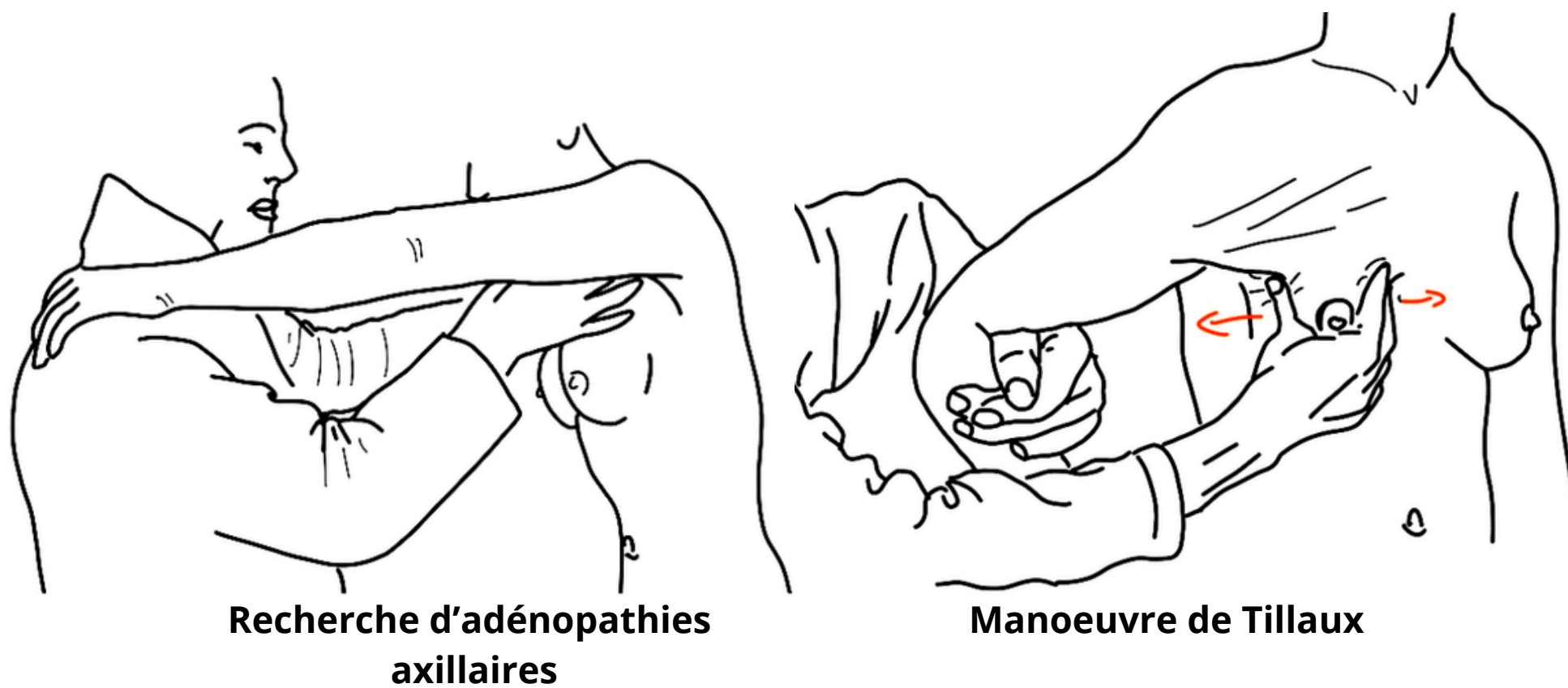
- **Le signe de la peau d'orange** : Cf plus haut.

Vous voyez ça y ressemble beaucoup !

Dès que vous voyez ça faut penser cancer + phénomène inflammatoire



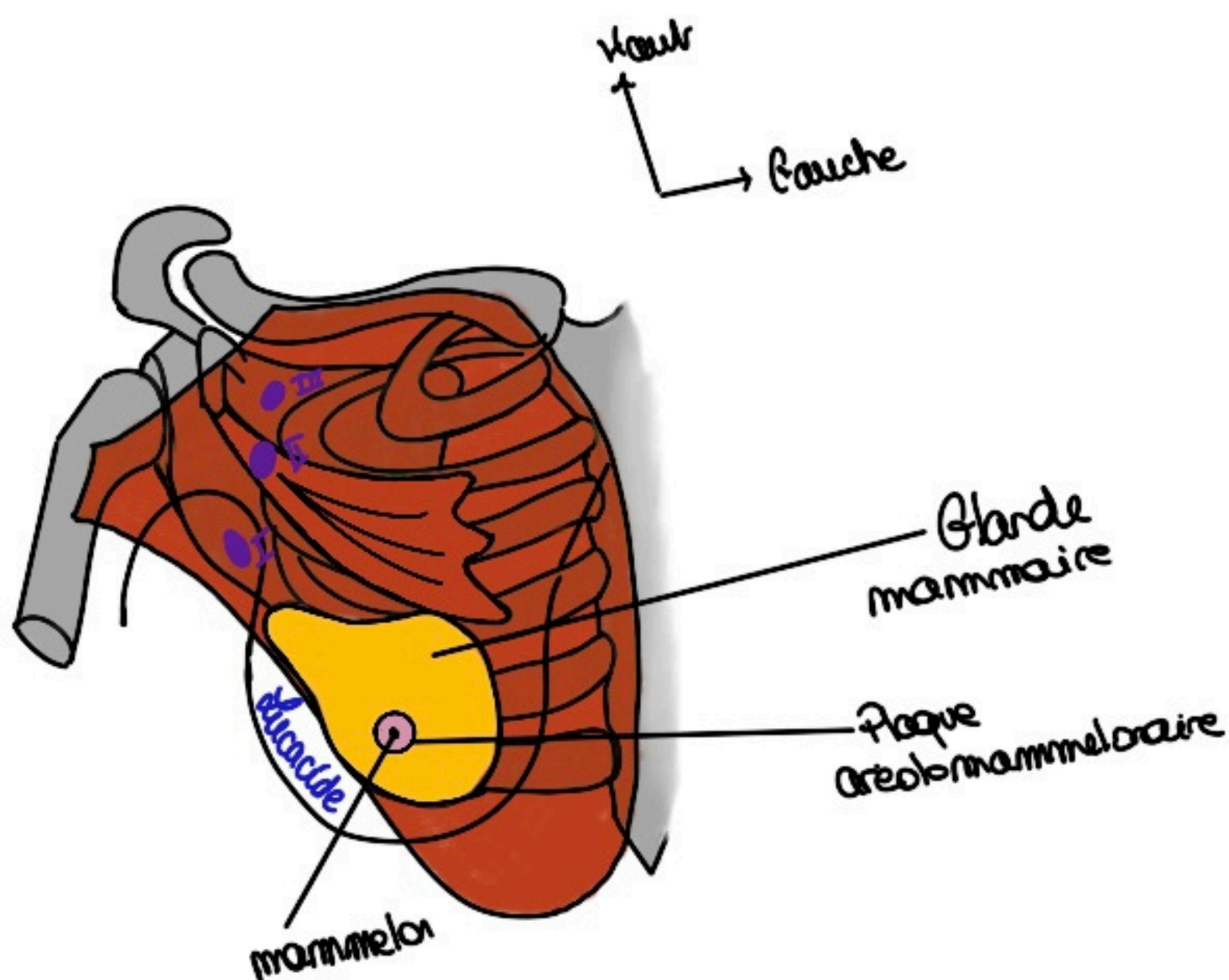
- **La manoeuvre de Tillaux** : Cette manoeuvre teste le glissement du sein par rapport au muscle grand pectoral. Physiologiquement il glisse facilement grâce à la bourse séreuse rétro-mammaire de Chassaignac. L'adduction contrariée du bras entraîne une contraction du grand pectoral. On peut alors étudier l'adhérence de la glande mammaire au plan musculo-aponévrotique profond qui est mis en tension.



- **Recherche d'adénopathies axillaires** : On met les mains dans les fosses axillaires pour bien rechercher les ganglions de la fosse axillaire (Rappel limite de la fosse axillaire : grand pectoral en avant et grand dorsal en arrière). Les tumeurs du sein sont très lymphophiles et les ganglions qui drainent la glande sont dans la fosse axillaire (d'où cette recherche d'adénopathies axillaires).

Aparté sur la classification des ganglions : On classe en trois étages les ganglions de cette zone grâce à la **classification de Berg** :

- **1er étage de Berg** : Au dessous de l'insertion du petit pectoral ;
- **2ème étage de Berg** : Sous l'insertion du petit pectoral/en arrière du muscle ;
- **3ème étage de Berg** : Au dessus du petit pectoral ;



- **Examen visuel** : Regarder le sein pour rechercher des signes cutanés comme le signe de la peau d'orange.
- **La palpation mammaire** : Palper le sein avec la main à plat, faire rouler le sein sur le grill costal patiente couchée et debout.

Les autres techniques présentes sur le masques n'ont pas été abordées donc pas besoin de les apprendre !

D) Chirurgie du sein

La chirurgie du sein peut paraître simpliste mais ce n'est pas le cas. Ce sont des chirurgies mutilantes pour les femmes. C'est une spécialité à mi-chemin entre chirurgie esthétique et chirurgie carcinologique.

Comme la glande est adhérente à la peau on ne peut pas passer par le plan sous-cutané (pour les chirurgies de reconstructions avec prothèses par exemple).

Quand on veut traiter un cancer on doit regarder si le cancer s'étend à travers les tissus (avec la manoeuvre de Tillaux) mais aussi à travers l'organisme par la lymphe.

On fait donc une **recherche de ganglion sentinelle** = premier ganglion lymphatique recevant le drainage d'une tumeur.

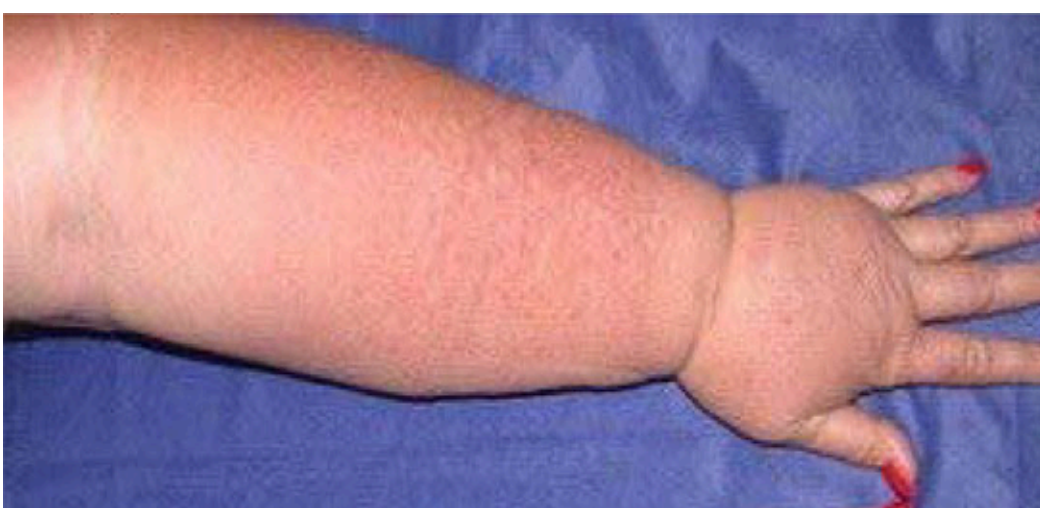Le principe étant que si le ganglion sentinelle est intact → les suivants aussi ! On injecte donc un produit dans la lymphe (colorant bleu, radioactif ou fluorescent) pour voir si le ganglion sentinelle est envahi.

Si le test montre un ganglion sentinelle indemne : le traitement par curage axillaire complet (de tous les ganglions de la région) peut être évité. On peut faire un traitement local.

Si le test montre un ganglion sentinelle positif : le traitement par curage axillaire doit être envisagé car les autres ganglions sont potentiellement envahis. On optera plutôt pour un traitement systémique comme une chimiothérapie. On essaye d'enlever les ganglions touchés uniquement.

Complications du curage axillaire complets des ganglions → **Lymphoedèmes** : Avant on faisait ça directement pour être sûr de ne pas laisser passer un ganglion contaminé. Maintenant on est plus respectueux, on évite de créer des lymphoedèmes du membre supérieur → des "gros bras" à cause de la lymphe qui stagne (elle ne peut plus se drainer on a enlevé son moyen de transport).

De plus on sait que ça apporte plus de complications de faire ça d'office ! Donc on essaye d'enlever que ce qui est touché !



Lymphoedème du bras gauche post-chirurgie de curage ganglionnaire complet