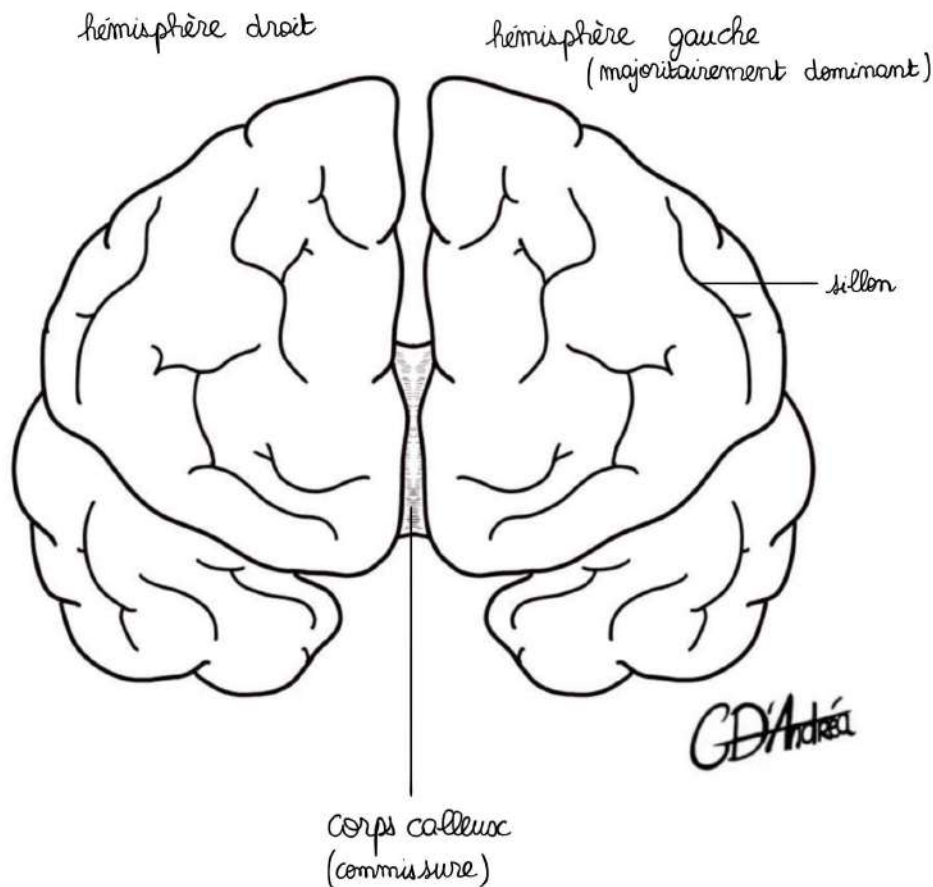


Système nerveux

Présentiel du 13/04/2026

I- Morphologie externe du cerveau

Vue de face :



Le cerveau est composé de **2 hémisphères**, il a un poids global de **1,6 kg** et il s'agit d'une « masse gélatineuse » constituée d'un **ensemble de neurones** (corps cellulaires, axones, dendrites) et de **cellules de soutien**.

Sur une vue de face, on retrouve les **2 hémisphères cérébraux** (droit et gauche) et on identifie au sein de ces hémisphères des **lobes**.

A la surface des hémisphères, il y a des sillons qui sont de différents ordres :

- **Sillons primaires** : séparent les **lobes** entre eux au sein d'un même hémisphère
- **Sillons secondaires** : qui décrivent les **gyrus** (gyri au pluriel)

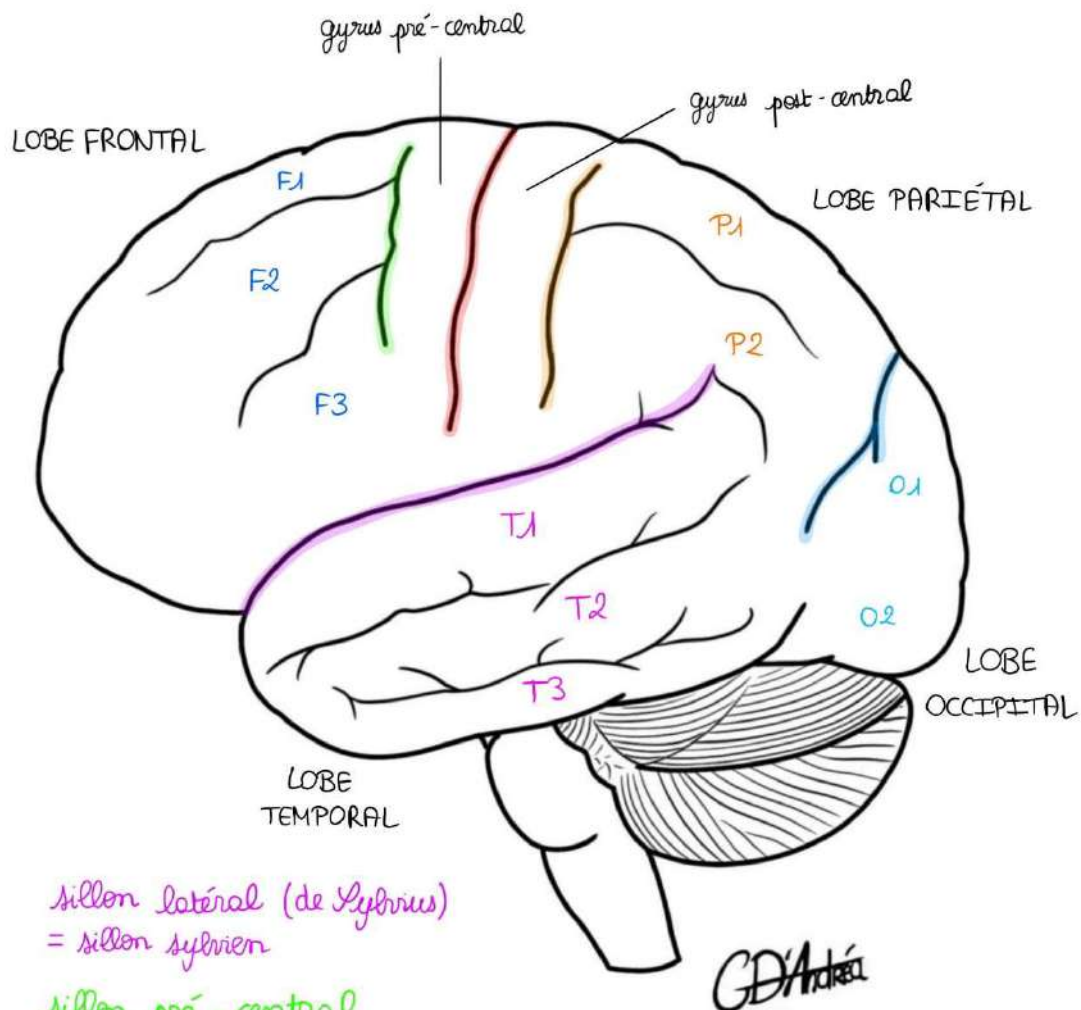
C'est cela qui confère un aspect bosselé au cerveau avec des sillons (qui sont des creux) et des surélévations.

Ces deux hémisphères communiquent entre eux pour se donner des informations par le biais des **commissures**.

Commissure : formation cérébrale qui unit un hémisphère à l'autre

La commissure principale est le **corps calleux** (représenté avec des stries pour signaler qu'il y a des fibres neuronales à l'intérieur).

Il y a **deux hémisphères**, dont un hémisphère qui est **dominant** (majoritairement l'hémisphère gauche, c'est pour cela que la plupart des individus sont droitiers) et sur cet hémisphère, il y a des **fonctions supérieures supplémentaires**. L'hémisphère non dominant comporte les mêmes fonctions, à l'exception de ces fonctions supérieures.

Vue latérale :

sillon latéral (de Sylvius)
= sillon sylvien

sillon pré-central

sillon central (de Rolando)

sillon pariéto-occipital

On observe le **cortex**, le cerveau a la forme d'une pigne de pain, avec une **partie antérieure qui est plus développée** (qui est d'ailleurs l'une des marques de l'évolution : les grands singes n'ont pas un front dans le plan frontal, mais dans un plan oblique).

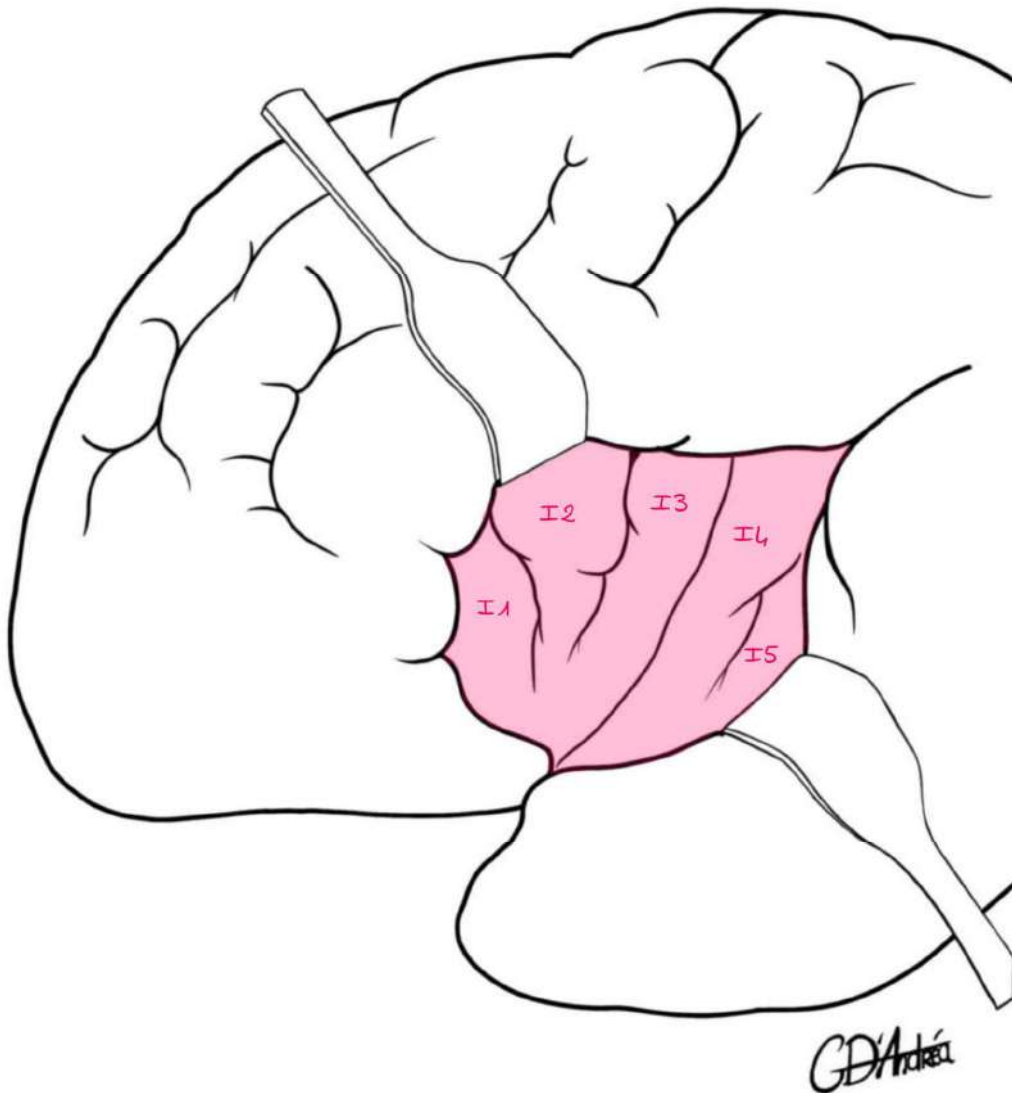
On décrit **3 sillons primaires** (principaux) sur la face latérale du cerveau :

- **Sillon central** (décrit par Rolando) : le plus important, le plus central à mi-chemin entre le **pôle antérieur** et le **pôle postérieur**
- **Sillon pariéto-occipital** : à mi-chemin entre le **sillon central** et le **pôle postérieur**, délimite le lobe pariétal du pôle occipital
- **Sillon latéral** (décrit par Sylvius) : c'est le sillon sylvien

Les sillons primaires délimitent les **lobes** :

- **Lobe frontal** : en avant
- **Lobe pariétal**
- **Lobe occipital** : en arrière
- **Lobe temporal** : latéralement et inférieurement

Si on écarte les berges du sillon latéral, on observe la « **vallée sylvienne** » dans



laquelle se trouve le **lobe de l'insula**.

Le lobe de l'insula n'est donc pas délimité par des sillons primaires puisqu'il est dans le fond d'un sillon primaire.

- Sur le lobe frontal : on observe le **sillon pré-central**, situé en avant du sillon central qui a à peu près la même disposition (oblique)
- Sur le lobe pariétal : on observe un **sillon post-central**, juste en arrière du sillon central
- Entre le sillon post-central et le sillon pré-central : on décrit le premier gyrus (extrêmement important) : **le gyrus pré-central** (= circonvolution frontale ascendante), à l'origine de la création du **mouvement**, à l'opposition du **gyrus post-central**, à signification **sensitive**.
- Sur le lobe frontal : **deux sillons supérieur et inférieur** qui délimitent 3 gyri : **F1, F2 et F3** (ou gyrus frontal supérieur, moyen et inférieur)
- Sur le lobe pariétal : un autre sillon délimite un **gyrus pariétal supérieur P1** et un **gyrus pariétal inférieur P2**
- Au niveau temporo-occipital : on observe des **sillons supérieur et inférieur** qui délimitent un **gyrus temporal supérieur T1**, **moyen T2**, **inférieur T3** mais également **occipital inférieur O1, O2 et O3**
- Sur le lobe de l'insula : on observe un **sillon insulaire primaire** et **3 autres sillons** avec les **gyri I1, I2, I3, I4 et I5**

Donc chaque lobe présente plusieurs gyri.

On observe la face médiale de l'hémisphère droit en vue latérale, il s'agit d'une coupe qui passe par le 3^{ème} ventricule.

*On retrouve le même contour, on retrouve les **sillons primaires** (central, pariéto-occipital et latéral). Sur cette face médiale, on met en place le **corps calleux**. Pour pouvoir voir l'hémisphère, on l'a coupé et on a tourné l'hémisphère non dominant pour observer sa face médiale.*

On observe **la section du corps calleux**, qui possède plusieurs parties :

- **Le « genou »** du corps calleux : en avant
- **Le rostrum** : pique en bas
- **Le corps**
- **Le splenium** : partie postérieure et renflée

On va voir d'autres **sillons** qui sont importants :

- **Sillon du cingulum**
- **Sillon calcarin** : au niveau du lobe occipital, c'est sur les berges de ce sillon que les voies visuelles viennent s'aboucher

*On retrouve **F1**, le **sillon pré-central** et le **sillon post-central**, **P1** (pariétal supérieur) et au niveau du lobe temporal et occipital, on retrouve **T4 et T5**, **O4 et O5**.*

Entre le corps calleux et le sillon du cingulum, il y a le **gyrus du cingulum**.

Sur le contour du corps calleux, il existe une dépression : le **sillon du corps calleux**. C'est dans ce sillon que sont disposées certaines formations dédiées à la **mémoire**.

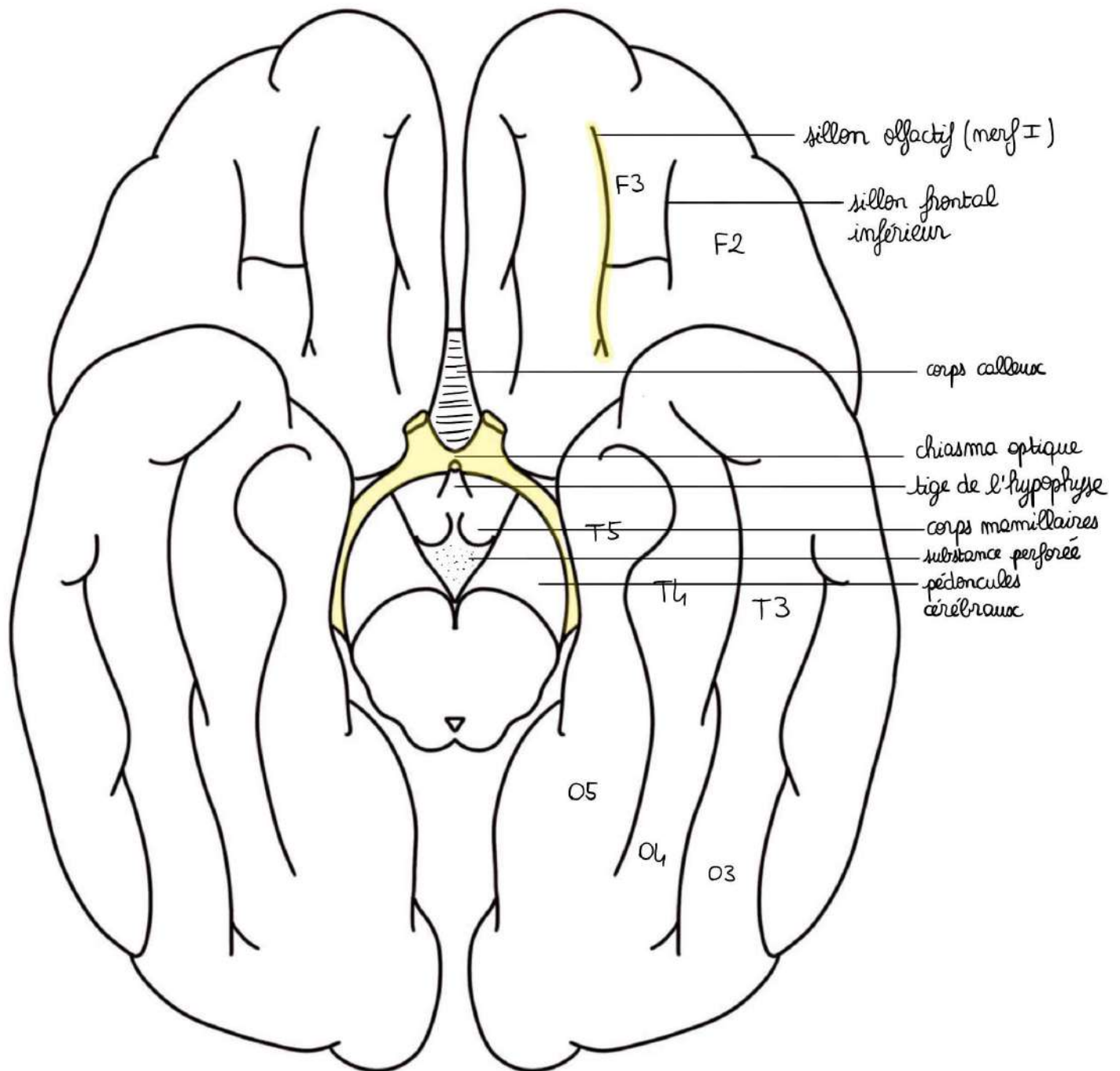
Au niveau du cerveau, il y a **plusieurs parties** :

- **Télocéphale** : partie la plus évoluée, de disposition périphérique
- **Diencéphale** : partie moins évoluée, de disposition centrale

On peut dire qu'il y a **2 télencéphales** (un droit et un gauche), alors que le diencéphale est une formation **unique, médiane et centrale** (même s'il y a des noyaux doubles).

On observe aussi :

- Les colonnes du fornix
- Le septum pellucidum
- La commissure antérieure (pas détaillée)
- 3^{ème} ventricule
- La lame terminale
- Le récessus supra-chiasmatique (ou supra-optique)
- La tige de l'hypophyse
- Les corps mamillaires
- Les pédoncules cérébraux et le pont
- La glande pinéale (auparavant appelée l'épiphyse) : elle sécrète la mélatonine (responsable de l'endormissement), elle est en lien avec le cycle nyctéméral
- La lame tectale (avec les tubercules quadrijumeaux)

Vue inférieure du cerveau :

On coupe le tronc cérébral au niveau du mésencéphale et on observe ce qui se situe au-dessus.

On observe :

- Les **pédoncules cérébraux**
- La **partie postérieure du mésencéphale**
- La **lame quadrijumelle**
- L'**aqueduc du mésencéphale**
- Les **pédoncules cérébraux**
- Les **corps mamillaires** (formations diencephaliques)
- La **substance perforée postérieure**
- La **tige de l'hypophyse**
- Le **chiasma optique**
- Les **nerfs optiques**
- Le **lobe frontal** (partiellement masqué par le lobe temporal en avant et le lobe occipital en arrière)
- Le **corps calleux**,
- Le **sillon frontal inférieur**
- Le **sillon olfactif** avec le **nerf olfactif**, et, entre les deux, un **sillon intermédiaire**, si bien que l'ensemble s'appelle le **« sillon en H »**
- Le **sillon temporo-occipital** en inférieur
- Le **sillon temporo-occipital médial** (qui délimite T4 de T5 et O4 de O5)
- Le **gyrus de T5 = gyrus para-hypocampal**

II- Morphologie interne du cerveau

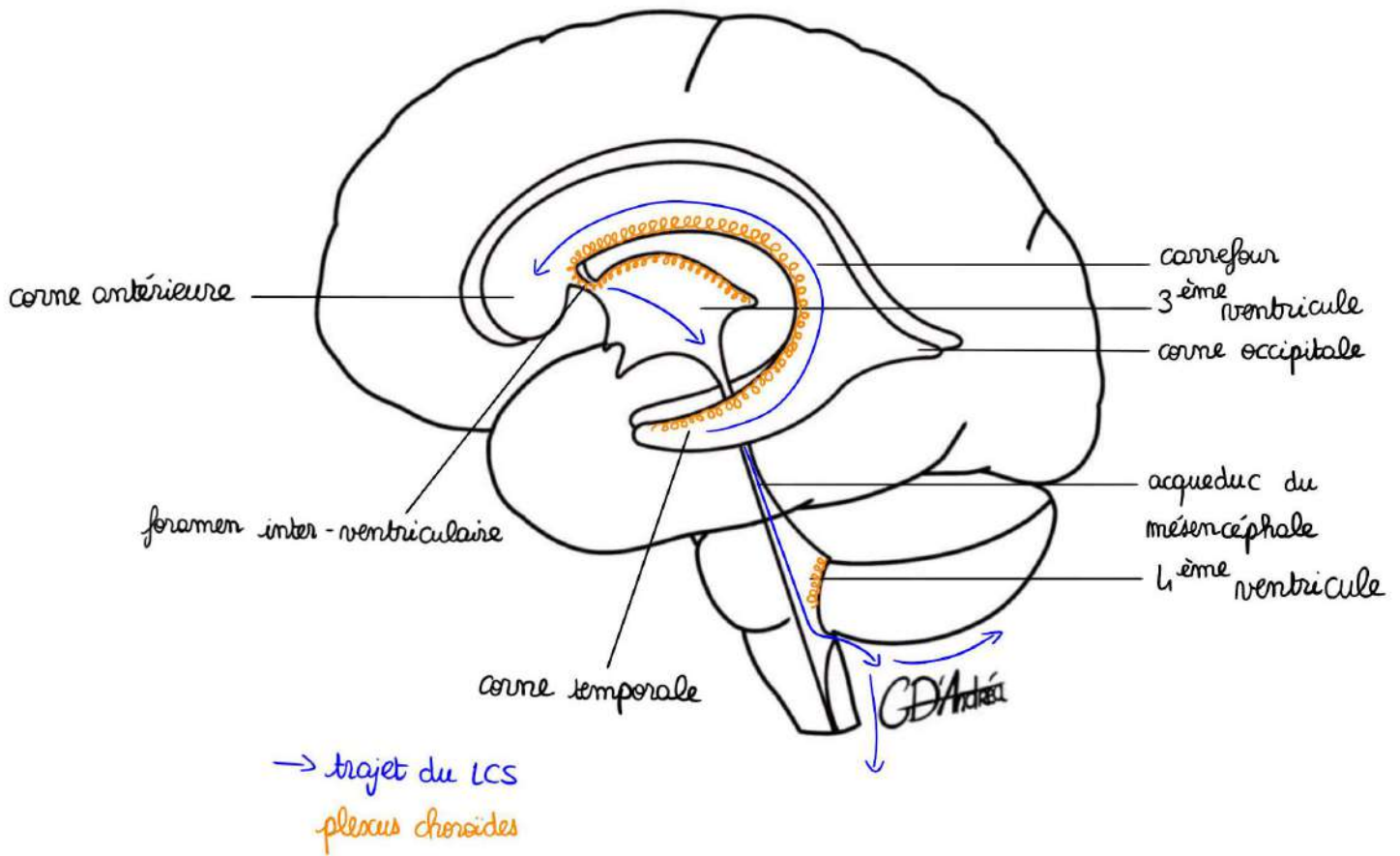
A) Système ventriculaire

C'est ce qui va permettre de **synthétiser le liquide cérébro-spinal**. Il est constitué de différentes cavités, que l'on appelle les ventricules :

- **2 ventricules latéraux** : ce sont des ventricules télencéphaliques
- Un ventricule médian : diencephalique (le **3^{ème} ventricule**)
- Un ventricule dans le tronc cérébral (le **4^{ème} ventricule**)

Le liquide cérébro-spinal est **synthétisé surtout dans les ventricules latéraux**, un peu moins dans le 3^{ème} ventricule et un peu moins dans le 4^{ème} ventricule. Il y a des connections entre ces différents ventricules pour que le liquide cérébro-spinal puisse les parcourir.

Le liquide cérébro-spinal est le liquide qui **baigne le névraxe** (encéphale + moelle spinale), puis il va sortir du névraxe pour passer de l'intérieur de ces structures encéphaliques pour aller baigner l'ensemble.

Vue latérale :

On représente l'encéphale, le pont, la moelle allongée, le cervelet, la partie postérieure de la moelle allongée.

Il y a 2 ventricules latéraux qui sont télencéphaliques (ils vont suivre l'embryologie et suivre le même enroulement que le cerveau).

Un ventricule latéral possède :

- Une corne antérieure = **corne frontale**
- Un **corps**
- Un **carrefour**
- Une corne postérieure = **corne occipitale**
- Une corne antérieure = **corne temporale**

Les deux ventricules communiquent par l'intermédiaire d'un foramen : le **foramen interventriculaire** (décrit par Monro).

Il y a deux conduits (un conduit latéral gauche et un conduit latéral droit) qui s'unissent ensuite pour aller dans le 3^{ème} ventricule.

Le 3^{ème} ventricule est une formation diencéphalique, il est **unique et médian et en communication avec le 4^{ème} ventricule**, situé dans le tronc cérébral. Il a la forme d'une **pyramide**.

Les 3^{ème} et 4^{ème} ventricules sont en communication par le biais de **l'aqueduc du mésencéphale**.

Pour sortir, le liquide cérébro-spinal doit perforer les structures nerveuses. Il va les perforer sous le cervelet, pour que le liquide contenu à l'intérieur puisse ensuite aller baigner le névraxe.

Comment est synthétisé le liquide cérébro-spinal ?

La **pie-mère** est la couche la plus **profonde** (à la surface du névraxe) des méninges qui va rentrer et former ce que l'on appelle les **plexus choroïdes**. Ils sont situés sur le **toit de la corne temporale**, au niveau du **carrefour sur la base du corps du ventricule latéral**, ils empruntent le **foramen interventriculaire** et se disposent au niveau du **toit du 3^{ème} ventricule** et du **toit du 4^{ème} ventricule**.

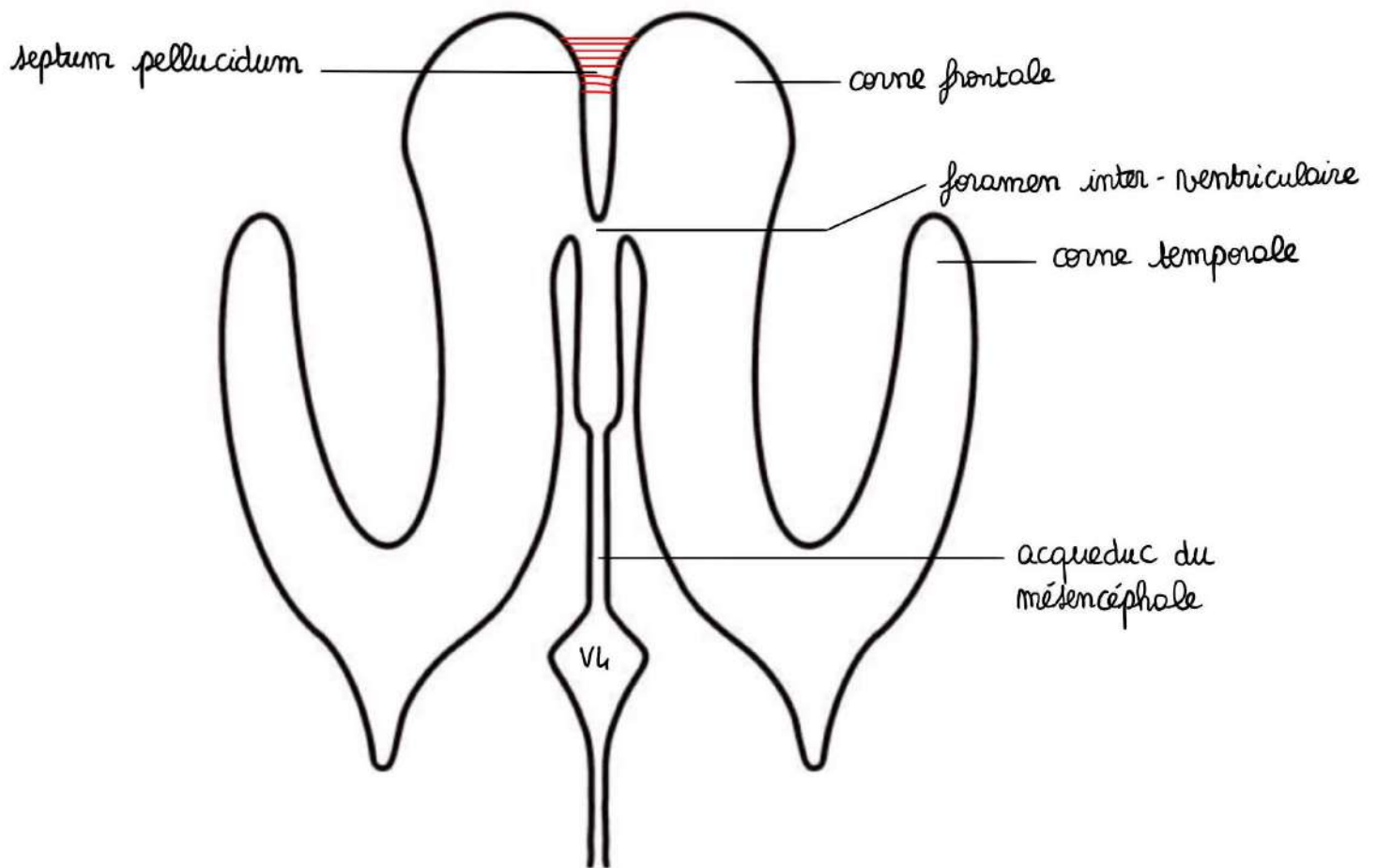
Trajet du liquide cérébro-spinal :

Ventricules latéraux > 3^{ème} ventricule > 4^{ème} ventricule > sortie du système ventriculaire par une cavité virtuelle : le canal central de la moelle = canal de l'épendyme > puis il baigne le névraxe en restant à l'intérieur des enveloppes méningées

Pathologies :

Il peut y avoir une obstruction de la sortie du liquide cérébro-spinal, notamment par le cervelet (et ses amygdales cérébelleuses) : si les amygdales sont plus grosses que de raison, elles peuvent venir **boucher l'orifice de sortie médian du 4^{ème} ventricule**, si bien que le liquide cérébro-spinal reste dans le système ventriculaire et qu'il va y avoir une **dilatation de tous le système** : c'est une **hydrocéphalie**.

On peut aussi avoir une **dilatation du canal central de la moelle** : c'est la **syringomyélie**.

Vue supérieure du système ventriculaire :

On retrouve les **deux ventricules latéraux**, le **3^{ème}** et le **4^{ème}** ventricule (losangique), avec leurs **cornes frontales, temporales, occipitales**, le **foramen interventriculaire**, l'**aqueduc du mésencéphale**.

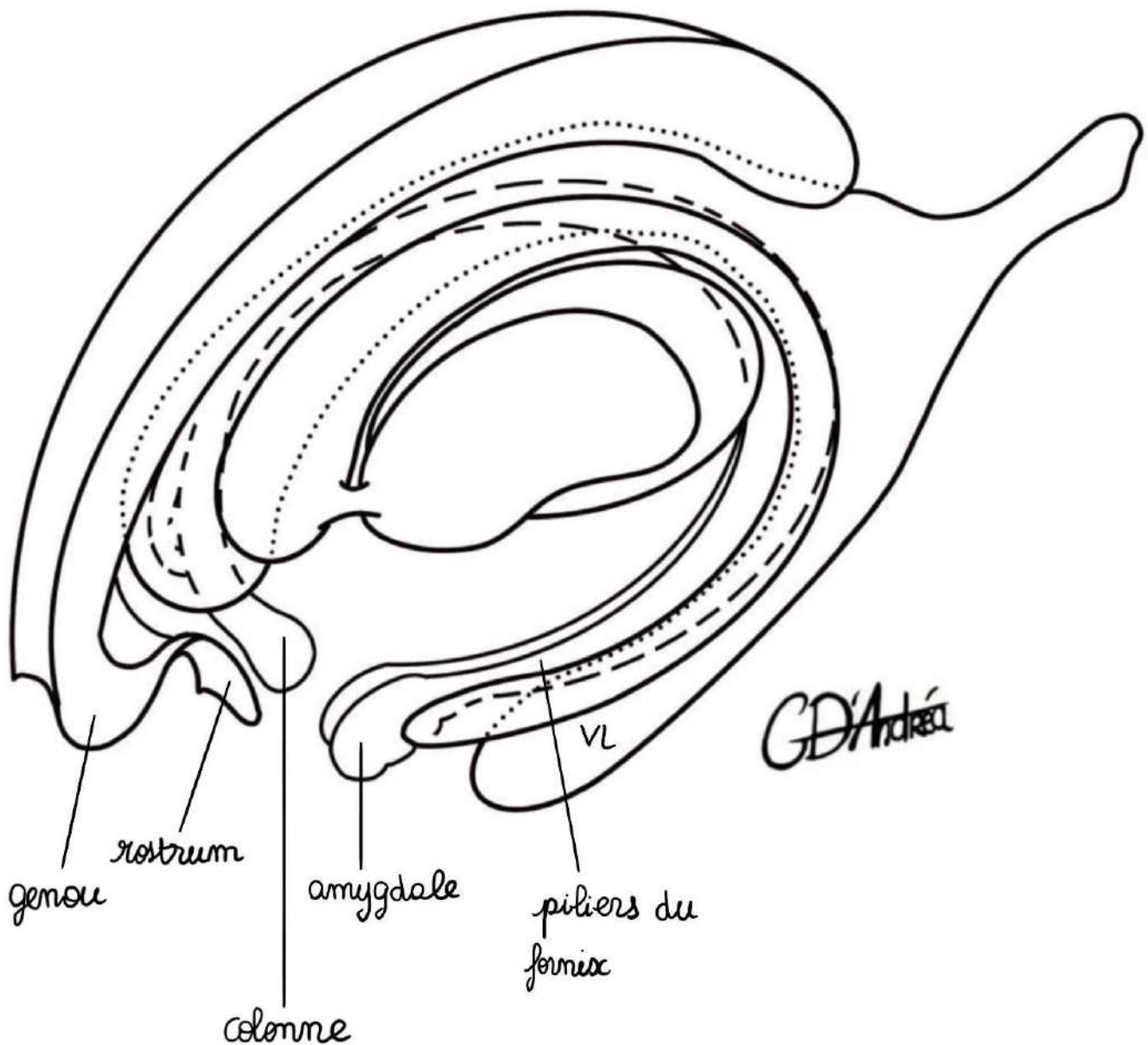
Les deux ventricules sont accolés l'un à l'autre par une structure : le **septum pellucidum** (ou lucidum).

B) Noyaux gris centraux

Ils sont gris, ce qui veut dire qu'il y a des corps cellulaires à l'intérieur. Ils sont à l'intérieur du centre ovale, de part et d'autre des deux ventricules.

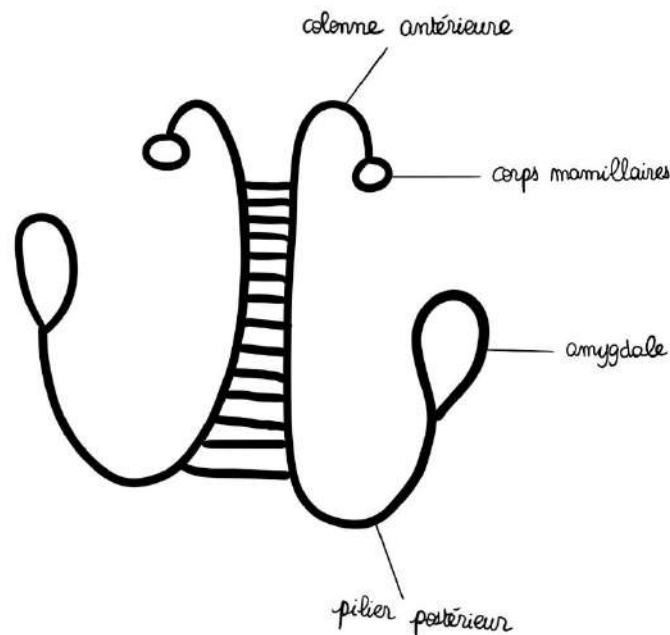
Il y a des **noyaux gris centraux télencéphaliques** et des **noyaux gris centraux diencéphaliques**.

Vue de $\frac{3}{4}$:



Formations commissurales (qui unissent les hémisphères entre eux) :

- Le **corps calleux** (avec le genou, le rostrum, le corps et le splenium)
- Le **fornix** : il fait partie du **circuit de la mémoire** (sur une vue supérieure, il présente un aspect en X avec des **colonnes** unies aux **corps mamillaires**, un corps, et des **piliers postérieurs** en continuité avec les amygdales du cerveau)



Formations diencephaliques :

- Le **thalamus** (dans la concavité du ventricule latéral) : c'est le relai de toutes les sensorialités du corps humain (à l'exception de l'olfaction, qui ne fait pas synapse au niveau du thalamus), il a la forme d'un petit œuf qui fait à peu près 3 cm, avec une partie postérieure plus renflée que la partie antérieure)
- L'**hypothalamus** : il se dispose sur la partie inférieure des parois du 3^{ème} ventricule (corps cellulaires de neurones), il a la taille de l'ongle du pouce et est le centre neuro-végétatif et hormonal du corps humain
- La **commissure antérieure**
- Le **3^{ème} ventricule** (lame terminale = paroi du 3^{ème} ventricule)
- **Récessus suprachiasmatique** = récessus supra-optique
- **Tige de l'hypophyse**
- **Plancher du 3^{ème} ventricule** avec les **corps mamillaires**
- Les **pédoncules cérébraux**

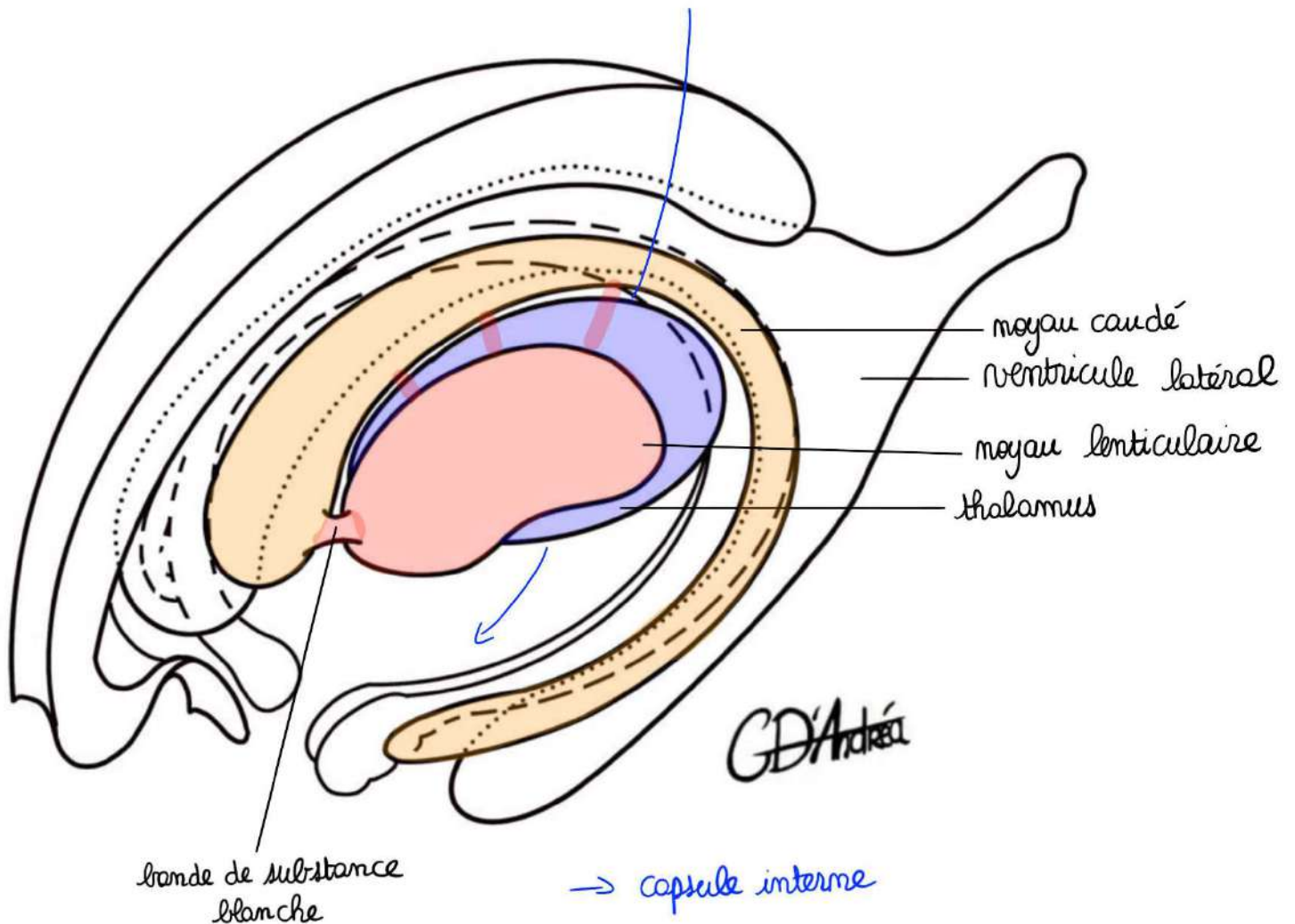
- La **glande pinéale** : sécrète la mélatonine (en lien avec le cycle nycthémeral)

Les noyaux gris centraux sont donc : thalamus, hypothalamus, glande pinéale et hypophyse.

Noyaux gris centraux d'origine télencéphalique :

Ils sont plutôt liés à la motricité extra-pyramidale (c'est-à-dire la motricité involontaire).

- Le **noyau caudé** : il a à peu près la même forme que le ventricule latéral puisqu'il suit son enroulement. Il possède une **tête**, un **corps** et une **queue** (qui est effilée et qui se prolonge pour aller aux abords de l'amygdale)
- Le **noyau lenticulaire** (forme d'une lentille biconvexe avec une forme plutôt ronde en vue de profile). Il est **plus latéral que le thalamus** et est relié au noyau caudé par une **bande de substance blanche antérieure** assez importante et d'autres bandes de substance blanche un peu moins importantes.



Entre les deux, il y a une fente (flèche bleue sur le schéma) : c'est la **capsule interne**.

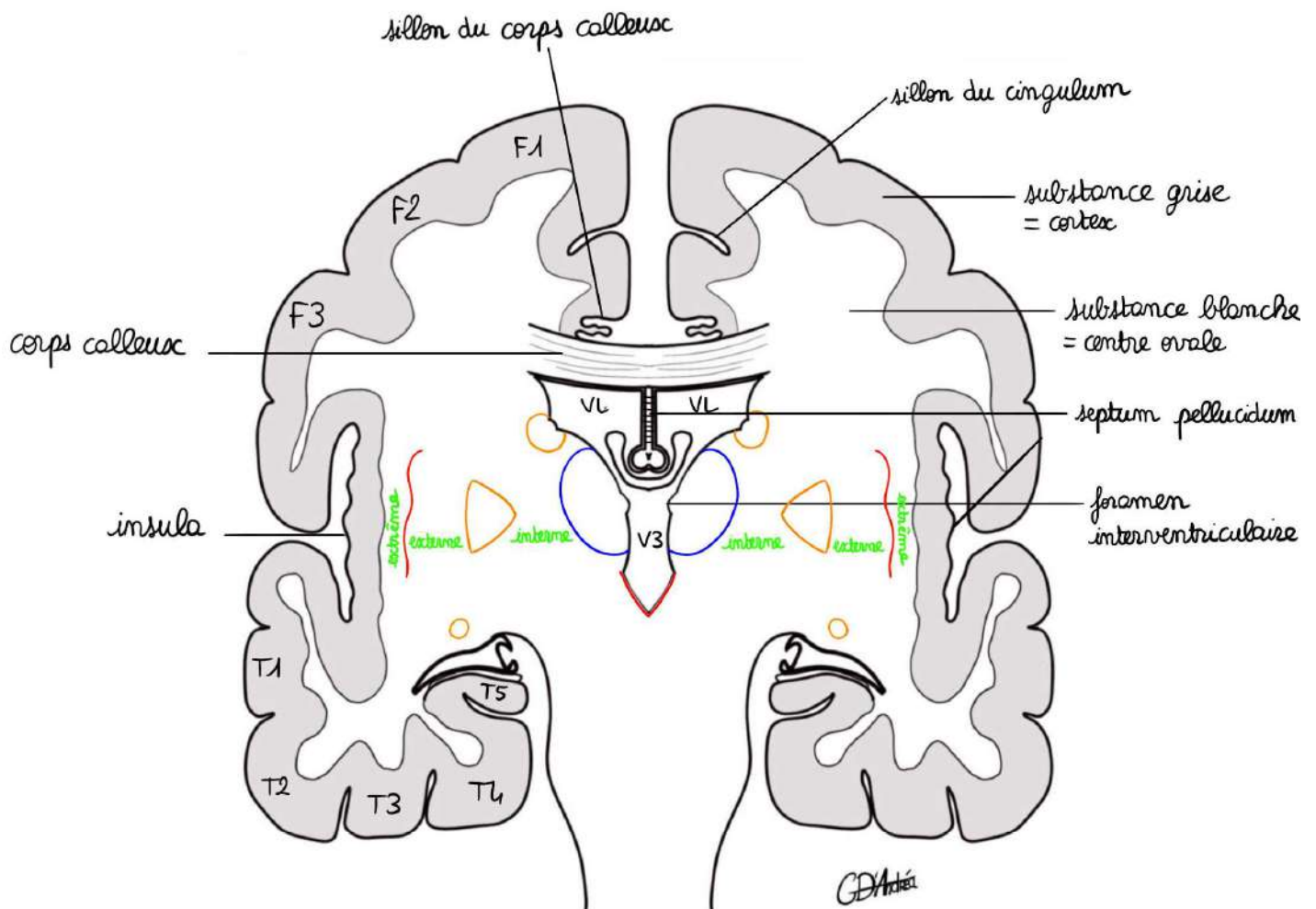
C'est par cette capsule interne que va passer la **voie motrice principale** (voie motrice volontaire = voie pyramidale). Elle passe par cet endroit car le noyau lenticulaire et le noyau caudé vont être liés à la motricité extra-pyramidale (qui donnent des informations à la voie motrice principale pour effectuer le mouvement volontaire).

Le noyau lenticulaire a :

- Une partie périphérique : **le putamen**
- Une partie interne (**pallidum**) décomposée en 2 parties :
 - Interne
 - Externe

Entre le noyau lenticulaire et le lobe de l'insula, il y a le claustrum (ou avant-mur).

C) Coupe vertico-frontale en vue antérieure = coupe de Charcot



claustrum
 ▷ noyau lenticulaire
 ○ noyau caudé

Elle est utilisée pour comprendre la systématisation neurologique des voies longues (sensitive et motrice) et coupe le cerveau, le pont, la moelle allongée et le cervelet.

*Il y a les deux hémisphères avec leurs parties frontales et temporales, centrés avec le **corps calleux**, la **section du corps calleux**, le **sillon du corps calleux**, le **gyrus cingulaire**, le **sillon du cingulum**, **F1**, **F2** et **F3**, le **lobe de l'insula**, le **lobe temporal** (T1, T2, T3, T4 et T5), **mésencéphale** (pédoncule cérébral) et le **pont**.*

Rappel : au niveau de la moelle, la substance grise est centrale et la substance blanche est périphérique et au niveau du cerveau c'est l'inverse : la substance grise est de disposition périphérique (cortex) et au centre, il y a la substance blanche.

La substance blanche centrale prend le nom de **centre ovale** (par opposition au cortex).

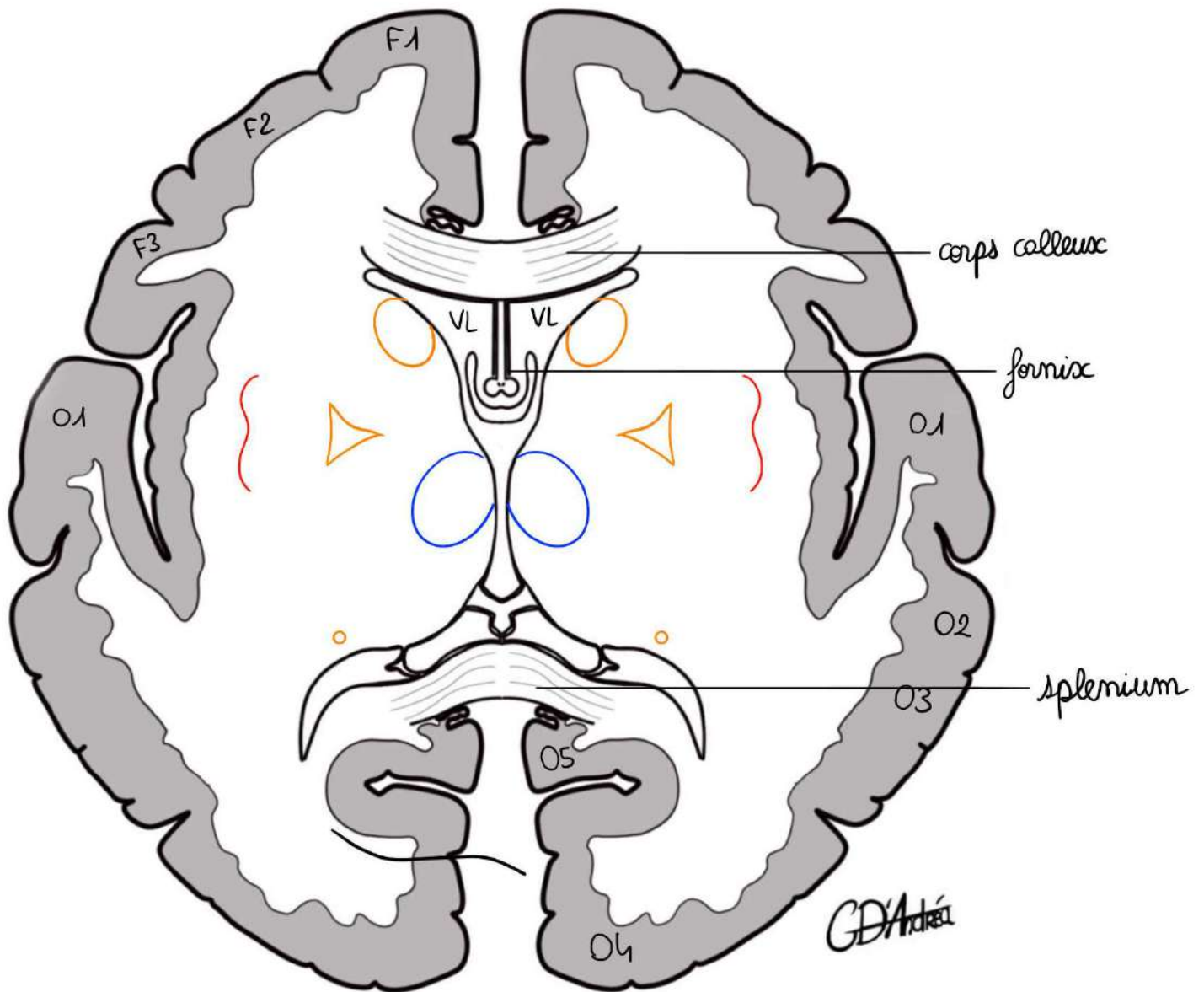
On place :

- Les **ventricules latéraux**
- Le **3^{ème} ventricule**
- Le **septum pellucidum** (= accollement des 2 ventricules latéraux)
- Les **colonnes** du fornix sectionnées
- Le **thalamus**
- L'**hypothalamus**
- La **tête** du noyau caudé
- **Queue** du noyau caudé
- Section de la corne temporale du **ventricule latéral**
- Le **noyau lenticulaire**
- Le **claustrum** (ou avant-mur)

On décrit la **zone des capsules** au sein du centre ovale et entre les noyaux gris centraux :

- **Capsule interne** : entre le **noyau lenticulaire** (latéralement), **noyau caudé et thalamus** (médialement)
- **Capsule externe** : entre **putamen** et **claustrum**
- **Capsule extrême** : entre **claustrum** et **lobe de l'insula**

D) Coupe de scanner = coupe de Flechsig



Elle est axiale, utilisée pour les examens radiologiques, elle coupe le lobe occipital.

*On coupe 2 fois le corps calleux (en avant, section du genou et en arrière, section du splénium), on retrouve le **sillon du corps calleux**, le **gyrus cingulaire**, le **sillon du cingulum**, **F1, F2, F3**, le **sillon latéral**, le **lobe de l'insula**, le **lobe occipital** (avec **O1, O2, O3, O4 et O5**), le **sillon calcarin** (où le cortex est très épais).*

Sur cette coupe, les ventricules latéraux sont sectionnés au niveau de la corne frontale, et au niveau du carrefour des ventricules.

On observe :

- Le **septum pellucidum**
- Les **2 ventricules latéraux**
- La section du corps et du **carrefour** des ventricules latéraux
- Parfois une section du **3^{ème} ventricule**
- Les **colonnes** du fornix
- Le **thalamus**
- La **tête** du noyau caudé
- La **queue** du noyau caudé
- Le **noyau lenticulaire**
- Le **claustrum** (ou avant-mur)

La zone des capsules :

- **Capsule interne** : possède plusieurs parties en **avant** (le bras antérieur), une partie en **arrière** (le bras postérieur) et une **partie centrale** (le genou)

III- Vascularisation

La vascularisation de l'encéphale dépend de **plusieurs artères**. C'est une vascularisation **terminale** (ce qui signifie qu'il y a très peu d'anastomoses entre ces différentes artères).

Il y a 3 piliers :

- Deux piliers carotidiens (deux **artères carotides internes**)
- Un pilier postérieur (**l'artère basilaire** qui provient de la réunion des 2 **artères vertébrales**)

Qui dérivent de 2 systèmes :

- Un **système carotidien**
- Un **système vertébro-basilaire**

Pour ce qui concerne la vascularisation du cerveau, ces 3 piliers aboutissent à la formation de 3 artères :

- L'artère **cérébrale moyenne**
- L'artère **cérébrale postérieure**
- L'artère **cérébrale antérieure**

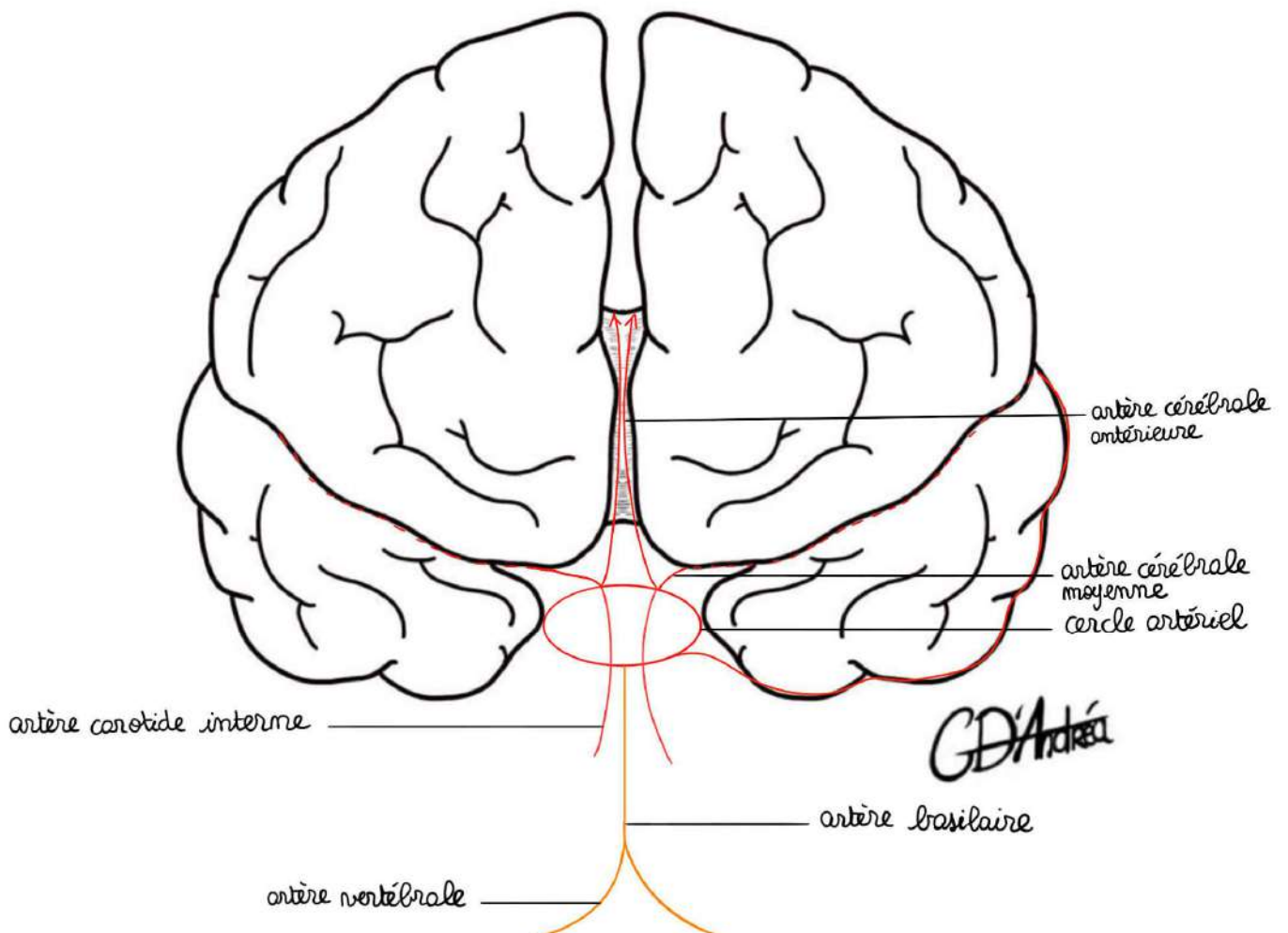
Ce qui est intéressant, c'est que ces 3 piliers vont donner constitution d'un cercle artériel (le **cercle artériel de la base du cerveau**).

L'artère basilaire va se diviser pour former les **2 artères cérébrales postérieures**. Cette artère basilaire, en se divisant par l'intermédiaire des **artères cérébrales postérieures** va rentrer en jeu dans la constitution du **polygone de Willis** (cercle artériel de la base du cerveau).

L'artère **carotide interne** va donner de nombreuses branches qui vont participer à la constitution de ce polygone et va *in fine* donner :

- **L'artère cérébrale moyenne** : dans la profondeur du sillon latéral du cerveau (de Sylvius)
- Les **artères cérébrales antérieures**

Récap : Les éléments importants à comprendre sont qu'il y a un **cercle anastomotique à la base du cerveau** qui dérive des **3 piliers** (2 artères carotides internes et artère basilaire), qui donne **3 grosses artères cérébrales** (cérébrales postérieures, moyennes et antérieures) qui vont vasculariser différentes parties du cerveau.



Elles peuvent présenter quelques **anastomoses corticales** (à la surface du cortex cérébral). Ces anastomoses peuvent rendre compte de la **récupération des patients des séquelles de leur AVC**, mais elles ne sont pas suffisantes pour assurer la vascularisation de tout le secteur qui a été infarci lors de l'AVC.

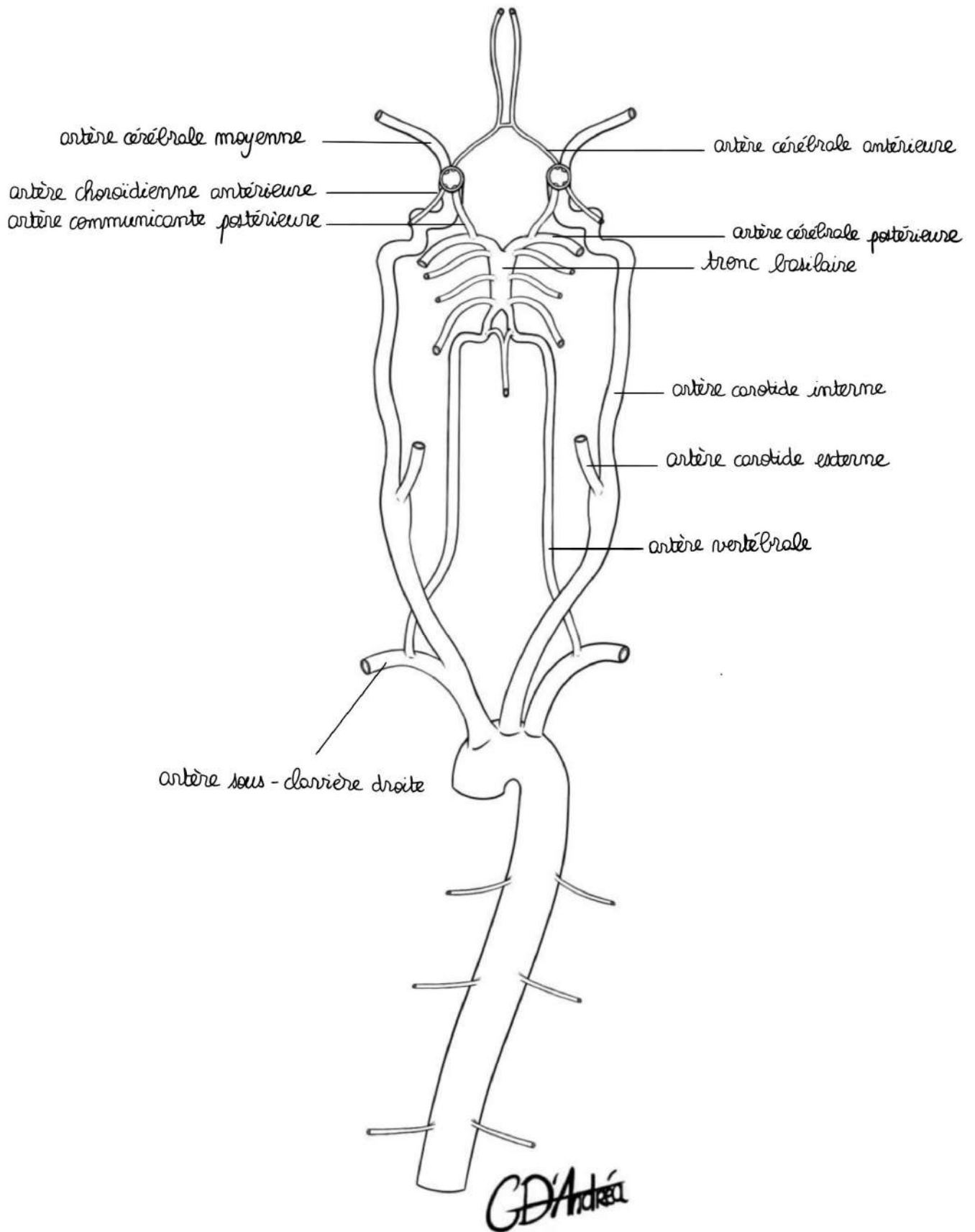
Rappels : A l'issue du cœur, on retrouve la **croise de l'aorte**, avec l'aorte ascendante, le sinus aortique, la croise de l'aorte et l'aorte descendante. De cette croise vont naître des artères (les troncs supra-aortiques) :

- **Le TABC** qui donne **l'artère sous-clavière droite** et **l'artère carotide commune droite** (qui se divise ensuite en carotide externe et en carotide interne pour le cerveau)
- **L'artère carotide commune gauche**
- **L'artère sous-clavière gauche**

Il y a donc 2 systèmes : un **système carotidien** et un **système vertébro-basilaire**.

Les **artères vertébrales** proviennent des **artères sous-clavières**, elles vont passer dans le canal transversaire du rachis cervical avant de s'unir pour donner **l'artère basilaire**.

Cercle artériel de la base du cerveau en vue inférieure :



On a d'abord les 3 piliers :

On retrouve la **terminaison des 2 artères carotides internes** et en bas la **terminaison de l'artère basilaire** qui se divise en 2 grandes branches terminales : les **artères cérébrales postérieures**.

De ces piliers, vont naître des **branches terminales** qui vont former le polygone.

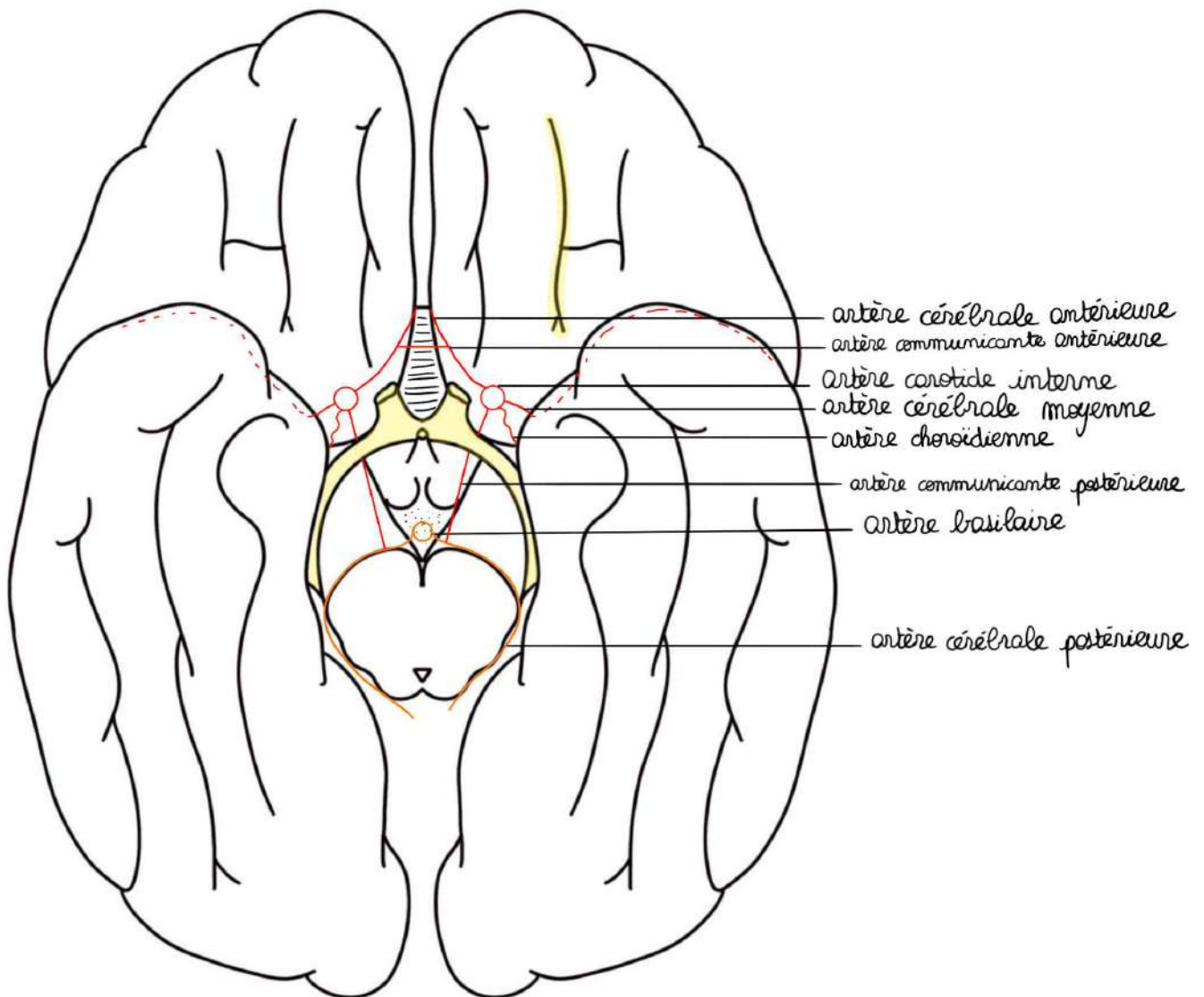
Celles qui dérivent de l'artère carotide interne (les plus importantes sur le plan fonctionnel) :

- Les **artères cérébrales antérieures** (à droite et à gauche), qui sont des branches terminales de l'artère carotide interne
- Les **artères cérébrales moyennes**
- Les **artères choroïdiennes antérieures** (ce sont des artères qui vont aller dans les ventricules latéraux pour participer à la constitution des plexus choroïdes)
- Les **artères communicantes postérieures** (qui viennent unir le système vertébro-basilaire avec le système carotidien)

Il existe également un **artère communicante antérieure** entre les deux artères cérébrales antérieures.

Ce polygone est composé de **différents angles** et de **différents côtés**, de ce fait, **l'artère cérébrale moyenne et l'artère choroïdienne antérieure ne sont pas des côtés du polygone**.

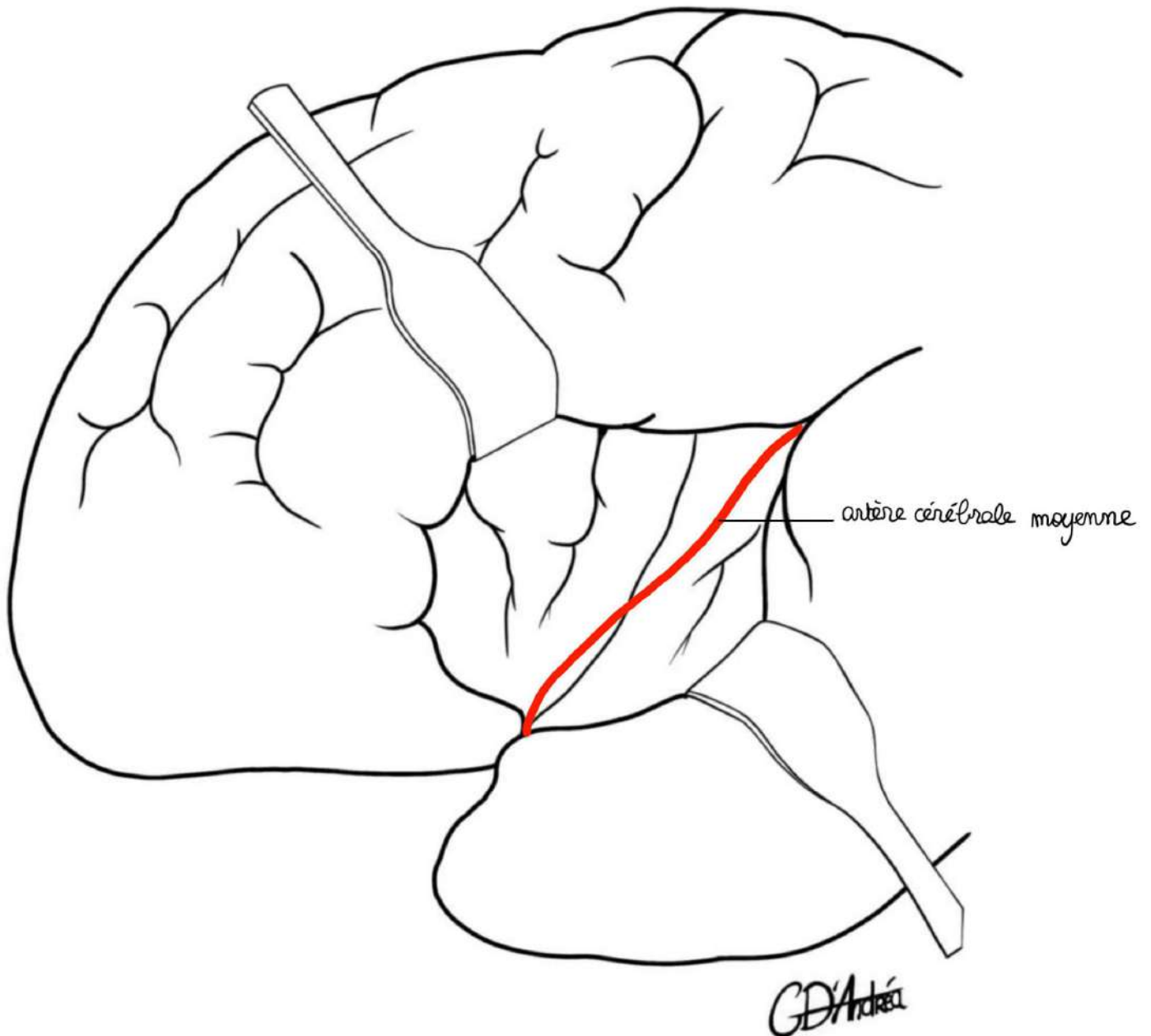
On met en place ce polygone sur la vue inférieure du cerveau :

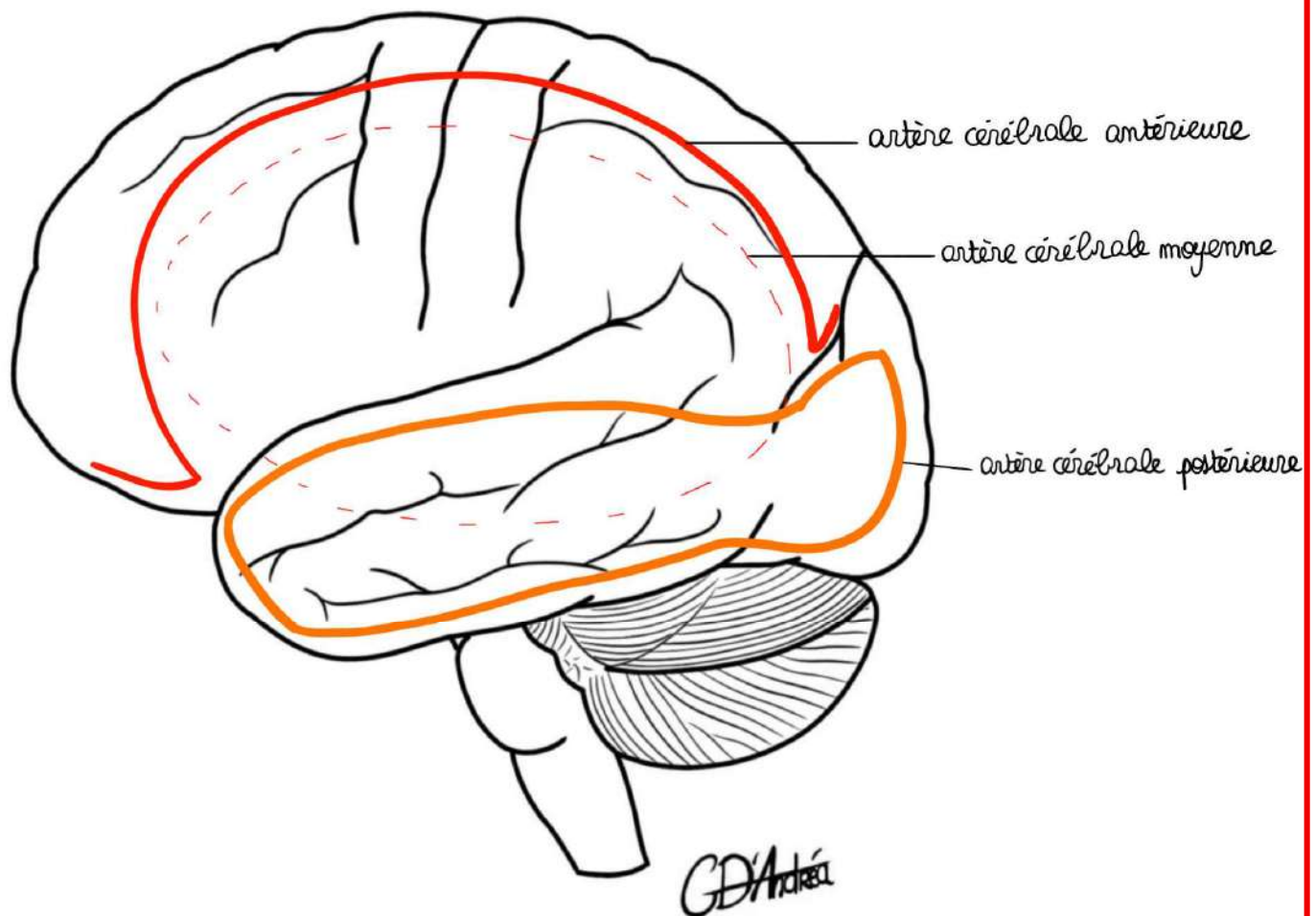


- De part et d'autres du **chiasma optique**, on retrouve la terminaison de **l'artère carotide interne**
- **L'artère basilaire** chemine dans le **sillon basilaire du métencéphale**, donc on la retrouve entre les pédoncules cérébraux
- Les **deux artères cérébrales postérieures** contournent le mésencéphale pour aller **vers les lobes occipitaux**
- Les **artères cérébrales moyennes** cheminent dans **la vallée sylvienne**
- Les **artères cérébrales antérieures** suivent le **corps calleux**
- On retrouve aussi les **artères communicantes antérieures et postérieures**

- L'artère choroïdienne antérieure se dirige vers la **corne temporale du ventricule latéral**

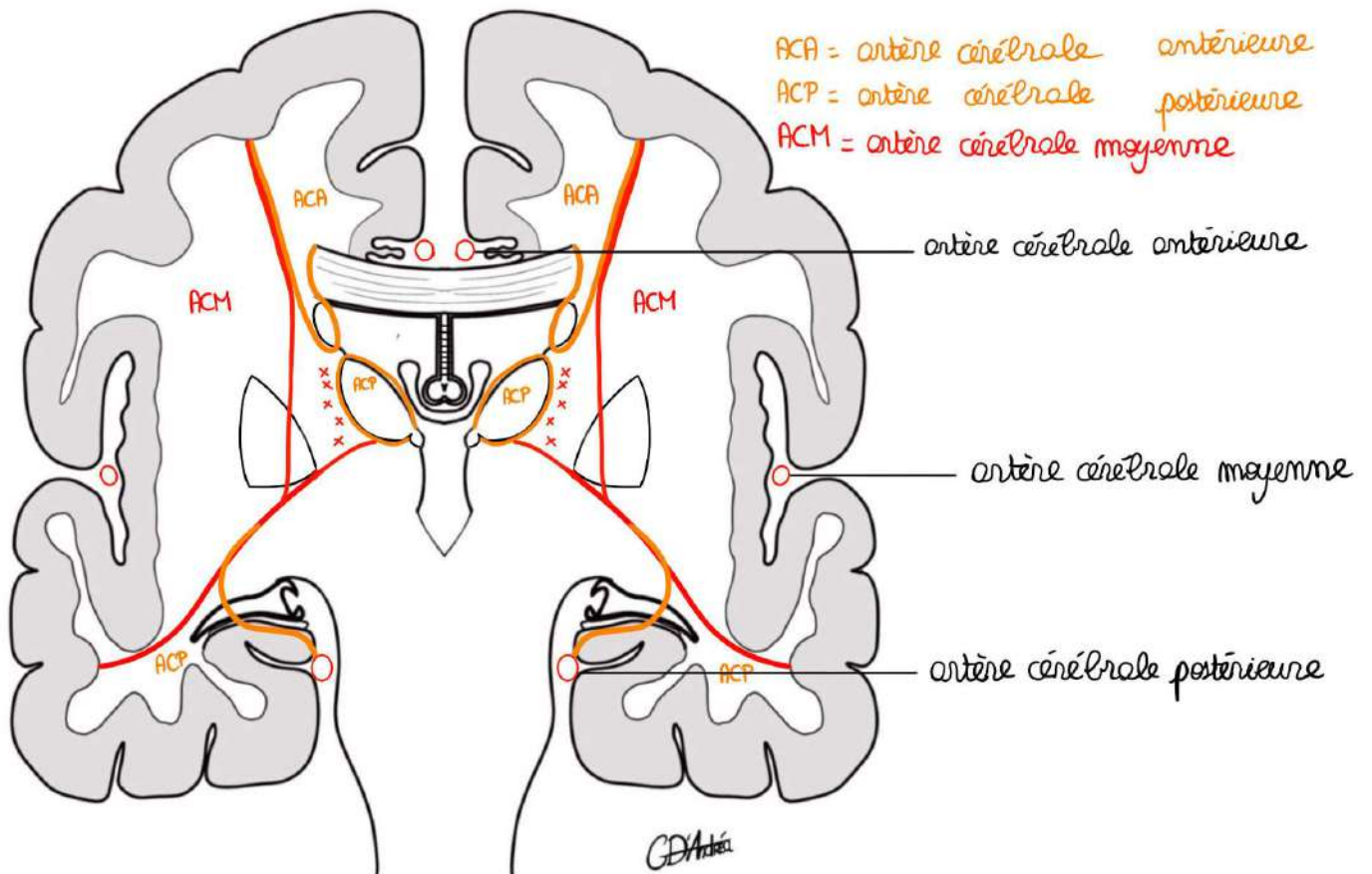
Dans le **lobe de l'insula**, on retrouve l'artère cérébrale moyenne.



Sur la vue latérale de la face médiale :

- Sur la représentation corticale, le territoire vasculaire de **l'artère cérébrale moyenne** est la **partie externe du cerveau** (la face latérale) sans toucher les bords (la partie la plus antérieure du lobe frontal n'est pas vascularisée par l'artère cérébrale moyenne).
- **En haut**, cela sera plutôt **l'artère cérébrale antérieure**
- **En bas**, cela sera plutôt **l'artère cérébrale postérieure**

Sur la coupe vertico-frontale, on place :



- **L'artère cérébrale antérieure** dans la courbure du corps calleux
- **L'artère cérébrale moyenne** dans le sillon latéral du cerveau
- **L'artère cérébrale postérieure** contre le lobe temporal

Il y a des territoires de vascularisation qui sont plutôt superficiels et d'autre plus profonds.

- **Le bas du lobe frontal** (F2 et F3 ou les parties basses du gyrus pré-central) est vascularisé par **l'artère cérébrale moyenne**
- **La partie la plus supérieure** (qui est médiane) **du lobe frontal** et du lobe **pariétal** est vascularisée par **l'artère cérébrale antérieure**
- La partie basse et médiane du lobe temporal et le lobe occipital sont vascularisés par **l'artère cérébrale postérieure**
- Le **thalamus** est vascularisé par **l'artère cérébrale postérieure**

- La **zone de la capsule interne** et le **pallidum** sont vascularisés par **l'artère choroïdienne antérieure**.

Ce qui explique notamment que :

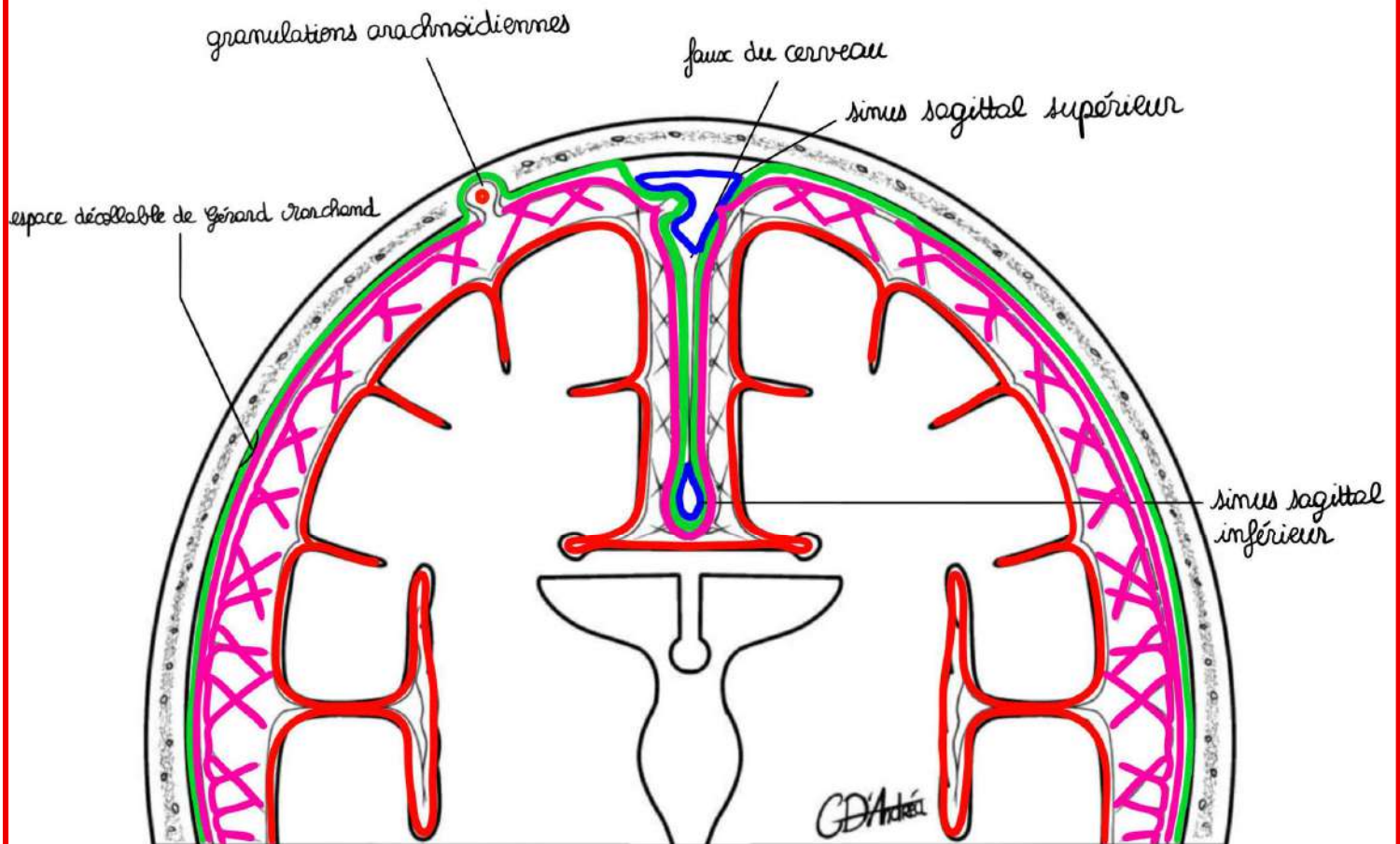
- Lorsqu'il y a une **atteinte de cette artère choroïdienne antérieure**, on puisse avoir une **hémiplégie massive et proportionnelle** = qui touche la tête, le membre supérieur, le tronc et le membre inférieur,
- Lorsqu'il y a un **AVC superficiel sur l'artère cérébrale moyenne** qui donnent des **hémiplésies à prédominance brachiocéphalique** = sur la tête et le membre supérieur

Les méninges :

Etage crânien :

Il y en a 3 de la plus externe à la plus profonde (interne) :

- **La dure-mère** : c'est la membrane solide, qui permet la protection (et le maintien de la consistance du cerveau)
- **L'arachnoïde** : c'est à l'intérieur que passe le LCS
- **La pie-mère** : c'est la méninge porte vaisseau du névraxe

Coupe frontale du crâne :

- dure-mère
- o artère méningée moyenne
- sinus veineux
- arachnoïde
- pie-mère

La dure-mère :

La dure-mère est **adhérente à la boîte crânienne** au niveau de l'encéphale **en tout point** (contrairement aux méninges rachidiennes). Il y a des zones où elle est un peu moins adhérente, notamment au niveau pariétal (un traumatisme pariétal peut rompre l'artère méningée moyenne et venir décoller la dure-mère à l'endroit de « **l'espace décollable de Gérard Marchand** »).

La dure-mère peut **se dédoubler** pour former des structures qui vont segmenter la boîte crânienne qui vont former la **faux du cerveau** : cloison de dure-mère qui fait qu'il y ait 2 hémisphères.

Au sein de cet accollement, on décrit les sinus (l'endroit où se résument les veines du cerveau) :

- Sinus **sagittal supérieur**
- Sinus **sagittal inférieur**

L'arachnoïde :

Elle a une **membrane** qui est **adhérente à la face interne de la dure-mère en tout point** et elle présente des **expansions** qui forment comme une **toile d'araignée** et qui vont jusqu'à la surface du névraxe. Ces expansions s'appellent **les villosités arachnoïdiennes**.

La pie-mère :

Elle est adhérente en tout point à la surface du névraxe, tel un **vernis**. C'est la **lame porte vaisseau**, c'est-à-dire qu'à l'intérieur on va retrouver les différentes **branches artérielles ou veineuses que l'on a décrites** (les anastomoses des artères superficielles).

On peut décrire plusieurs espaces :

- **Espace extra-dural** : **entre l'enveloppe osseuse et la dure-mère**, c'est là que se forment les **hématomes extra-duraux** (qui décollent la dure-mère de l'enveloppe osseuse et former un aspect en lentille biconvexe sur le scanner)
- **Espace sous-dural** : **entre dure-mère et arachnoïde**, c'est là que se forment les **hématomes sous-duraux** (liés à la déshydratation chez le sujet âgé ou chez les personnes qui sont alcooliques chroniques et former un lentille concave qui refoule le parenchyme cérébral médialement)

- **Espace sous-arachnoïdien** : **entre arachnoïde et pie-mère**, c'est dans cet espace que circule le **liquide cérébro-spinal** (qui permet d'atténuer les chocs au niveau de la boîte crânienne)

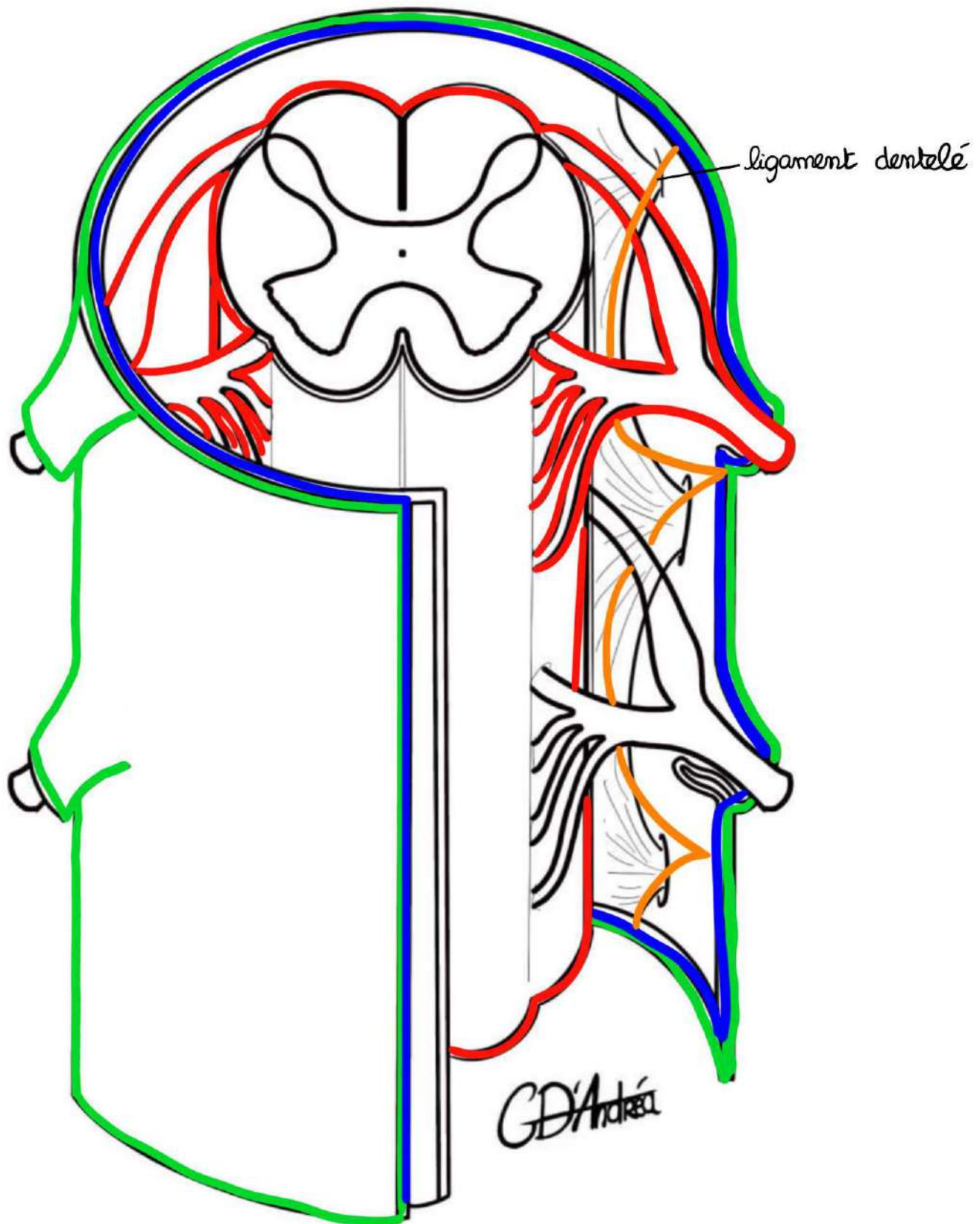
Le liquide cérébro-spinal est réabsorbé :

- soit **au travers de l'arachnoïde directement** dans les sinus
- soit au travers des **granulations arachnoïdiennes** pour re passer dans la circulation veineuse (invaginations de la dure-mère et de l'arachnoïde dans la boîte osseuse)

La dure-mère permet également de constituer d'autres cloisons, comme la **tente du cervelet** (comme la faux du cerveau, il s'agit d'un **dédoublément de dure-mère** qui vient limiter la boîte crânienne cérébrale = étage antérieur et étage moyen et la boîte crânienne avec le tronc cérébral et le cervelet). Elle va aussi permettre de fermer l'endroit où se trouve l'hypophyse par le **diaphragme de la selle turcique**.

Etage spinal :

Vue de $\frac{3}{4}$:



On représente un segment de moelle, avec le **sillon médian dorsal**, la **fissure médiane ventrale** (plus large, plus courte et crénelée), les différents **cordons latéraux** (antérieurs, postérieurs), la **corne postérieure** (plus fine, qui présente une base, un isthme et un apex).

On représente deux myélomères, avec la **racine postérieure du nerf spinal** avec le **ganglion spinal** et la **racine antérieure du nerf spinal**. Il y a de nombreuses **radicelles** qui participent à la constitution de la racine antérieure et de la racine postérieure, on représente aussi le **nerf spinal de l'étage sous-jacent**.

On sectionne la dure-mère : elle présente des **expansions qui accompagnent l'émergence des nerfs spinaux**.

Plus profond, on observe **l'arachnoïde** : elle présente des **expansions au niveau des nerfs spinaux** (où toutes les méninges fusionnent pour se continuer avec la gaine de myéline du nerf).

Encore plus profond, on retrouve **la pie-mère** : elle **tapisse** toute la surface de la moelle spinale, y compris ses sillons, mais également l'émergence des nerfs spinaux (et des nerfs crâniens).

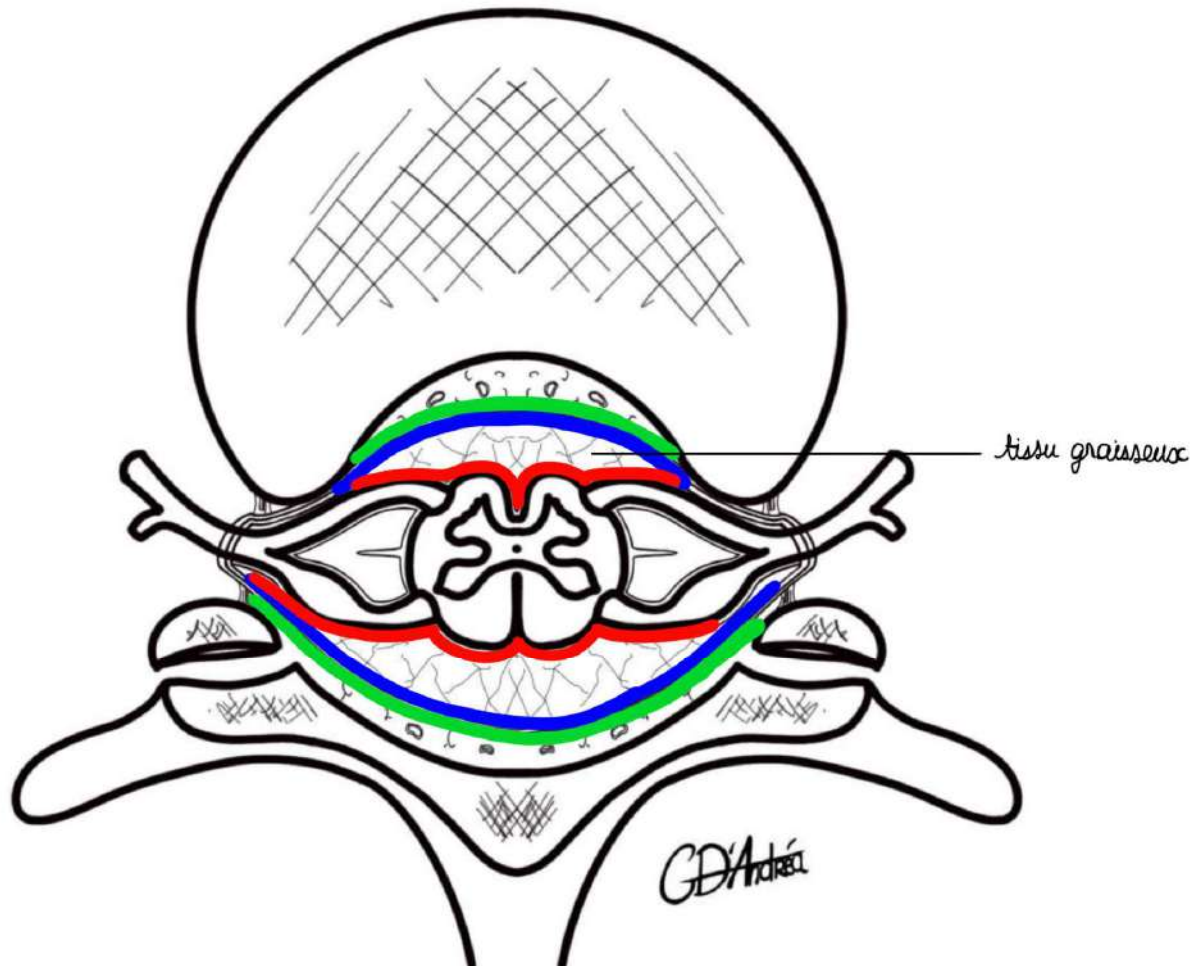
Entre pie-mère et arachnoïde, on retrouve les **villosités arachnoïdiennes**.

La pie-mère donne des expansions qui forment le **ligament dentelé** qui **unit le bord libre de la moelle spinale à la dure-mère**. Cela permet d'éviter que la dure-mère ne se déplace au sein du sac dural.

Il y a également plus bas, au niveau du **cône terminal**, une **expansion de pie-mère qui attache la moelle spinale plus bas jusqu'au niveau du coccyx** et qui évite à la moelle spinale de se rétracter dès que l'on saute.

C'est au sein de cette pie-mère qu'il y a les **vaisseaux qui vascularisent la moelle** (1 artère spinale antérieure et 2 artères spinales dorsales et les artères radiculo-pie-mériennes qui proviennent de l'aorte).

La différence des méninges spinales avec les méninges encéphaliques, c'est qu'elles ne sont pas attachées à la boîte crânienne.

Vue supérieure au niveau d'une vertèbre thoracique :

On voit son **processus épineux**, **l'arc neural en arrière**, le **foramen intervertébral** où l'on représente la **moelle spinale**, le **nerf spinal** (avec sa **racine postérieure** et sa **racine antérieure** et ses rameaux).

On met en place les enveloppes :

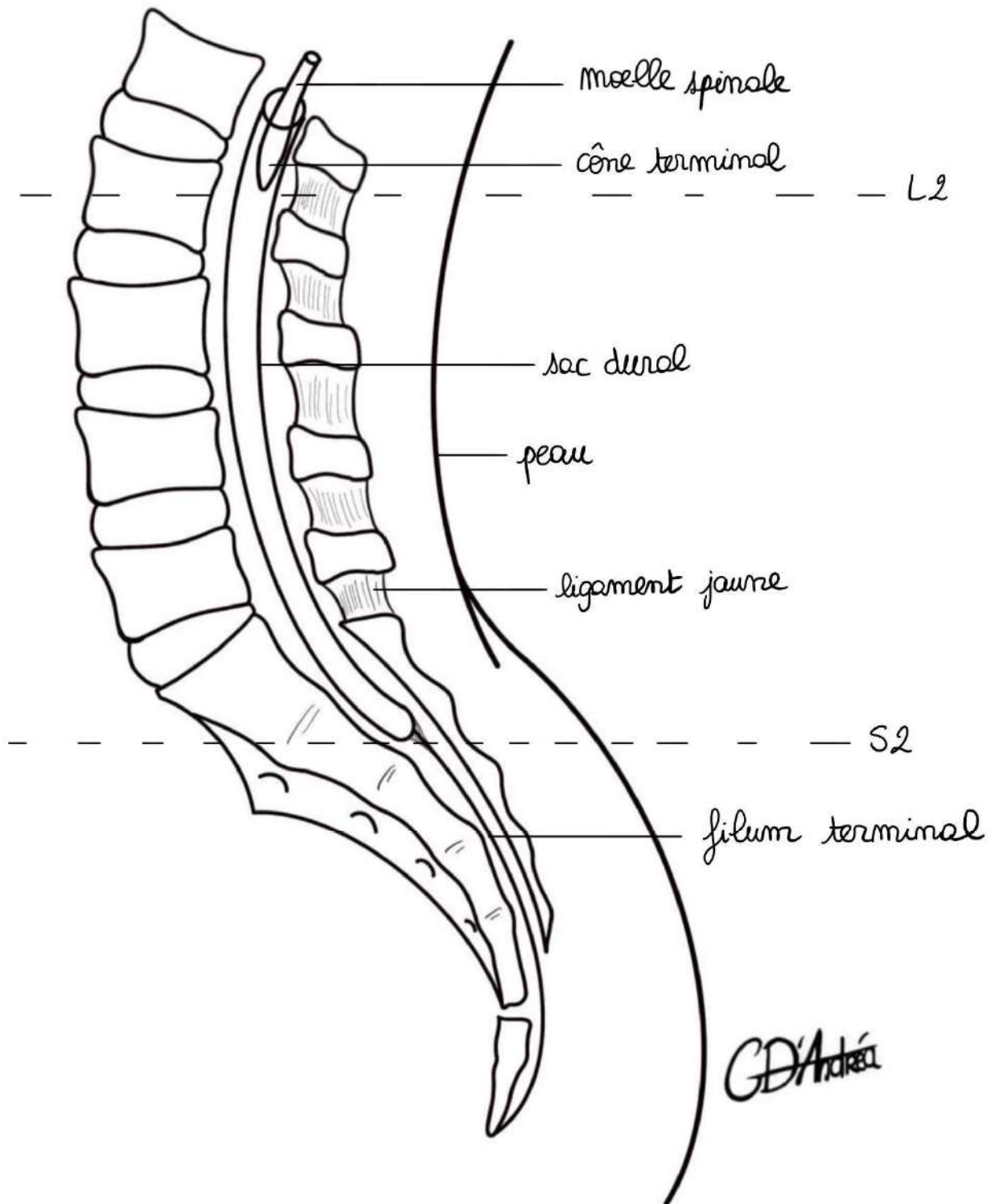
- **La dure-mère** : elle n'est pas accolée au plan osseux, ni en avant, ni en arrière
- **L'arachnoïde** : à la face interne de la dure-mère
- **La pie-mère** : qui tapisse l'ensemble du névraxe, y compris la constitution des nerfs spinaux et qui constitue le ligament dentelé

On délimite des espaces :

- **L'espace épidural** (et non extra-dural) : on retrouve à l'intérieur du tissu graisseux, mais également des veines et **c'est dans cet espace que l'on injecte les produits anesthésiques pour faire la rachianesthésie** ou l'anesthésie péridurale pour l'accouchement
- **L'espace sous-dural** : **entre dure-mère et arachnoïde**
- **L'espace sous-arachnoïdien** : **entre arachnoïde et pie-mère**

Au niveau du **foramen intervertébral**, il y a un ensemble de ligaments qui vient le fermer et qui viennent s'attacher sur la **réflexion des méninges** (notamment dure-mériennes) et on voit que ces **méninges spinales** (et crâniennes) suivent les nerfs adjacents. C'est pour cela que lors de la **méningite** (infection des méninges), l'un des signes cliniques est **l'élévation des membres inférieurs lorsque le patient fléchit la nuque**.

Coupe sagittale au niveau de la charnière lombo-sacrée :



On retrouve le **sacrum**, avec son aileron, les **crêtes synostotiques**, les **foramen sacrés ventraux**, le **coccyx**, la crête sacrale médiane, le **rachis lombaire** et en arrière, les différents **processus épineux** (courts au niveau des vertèbres lombaires) et en position plutôt horizontales, la moelle spinale (avec son asymétrie de longueur où elle s'arrête en regard de L1 ou de L2 par le cône terminal).

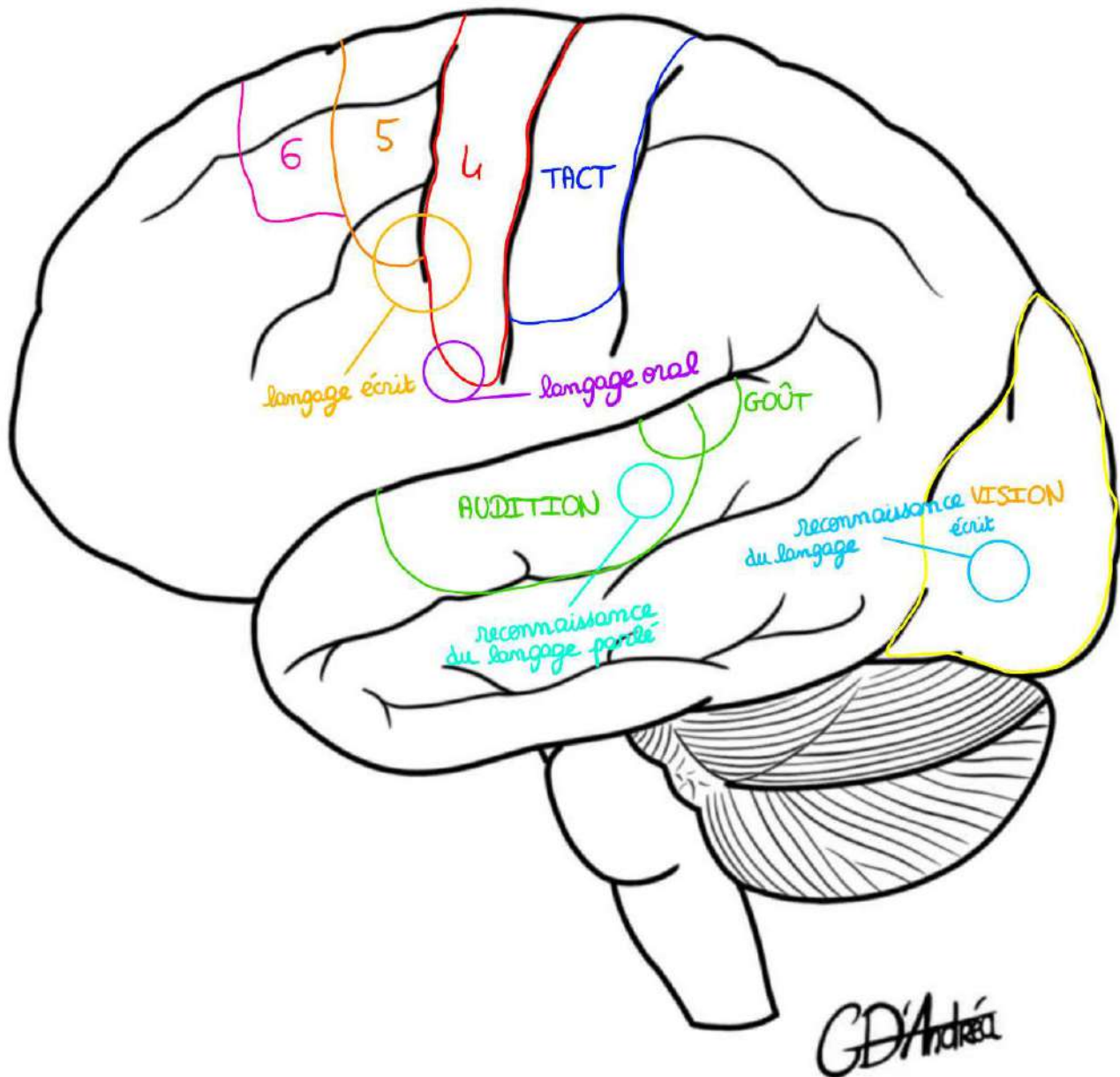
Il y a les enveloppes :

- La **peau**
- Le **ligament jaune** (qui unit les processus épineux des vertèbres)
- Le **sac dural** descend jusqu'en regard de S2 (et entre L2 et S2, on retrouve les racines de la queue de cheval), **c'est la raison pour laquelle c'est au niveau lombaire que l'on réalise les ponctions pour analyser le liquide cérébro-spinal**, notamment dans la méningite (en général entre L4 et L5 ou entre L5 et S1) pour éviter de ponctionner la moelle spinale avec l'aiguille
- Le **filum terminale** est une formation de **pie-mère** qui attache le cône médullaire au coccyx et qui permet de tendre la moelle pour éviter qu'elle ne se rétracte

Le liquide cérébro-spinal est **normalement clair comme l'eau de roche**, tandis que dans la méningite, il est troublé.

IV- Systematisation

Le **degré d'intelligence** n'est pas lié à la masse du cerveau, mais à sa **surface**. Ainsi, c'est censé être le cortex qui va amener certaines fonctions (même si certains chercheurs sont en train de revenir dessus).



Broadmann a effectué une **cartographie des aires cérébrales**. En ce qui concerne la **voie motrice**, il a décrit que le **gyrus pré-central correspond à l'aire IV** et que c'est l'endroit d'où part **l'information motrice**. Il a décrit également que ces informations motrices partent d'autres aires (une aire motrice accessoire V et une dernière aire motrice VI à côté, chargées d'informations motrices involontaires qui aident au mouvement). **La voie motrice principale (volontaire) part de l'aire IV.**

Il a également décrit que :

- le **gyrus post-central** est dédié à la **sensibilité du tact**
- le **lobe occipital** est quasiment entièrement dévoué à la **vision**
- la **partie supérieure du lobe temporal** (qui jouxte le sillon latéral) est dédiée à l'audition et au goût

On sait maintenant que cette cartographie est **probablement fausse**, puisque lorsqu'on opère les patients en neurochirurgie (chirurgie éveillée pour éviter d'induire des séquelles), les chirurgiens vont stimuler différentes aires du cerveau par le biais de tests (jours de la semaine, dates, informations temporo-spatiales, informations sémantiques) et on s'aperçoit que **la cartographie simple réalisée par Broadmann est une vision simplifiée qui ne correspond pas exactement à ce qu'il se passe en vrai**. Certains patients qui font des AVC récupèrent certaines fonctions alors qu'il n'y a pas de collatéralité qui s'est mise en place (comme on l'a vu avec la vascularisation).

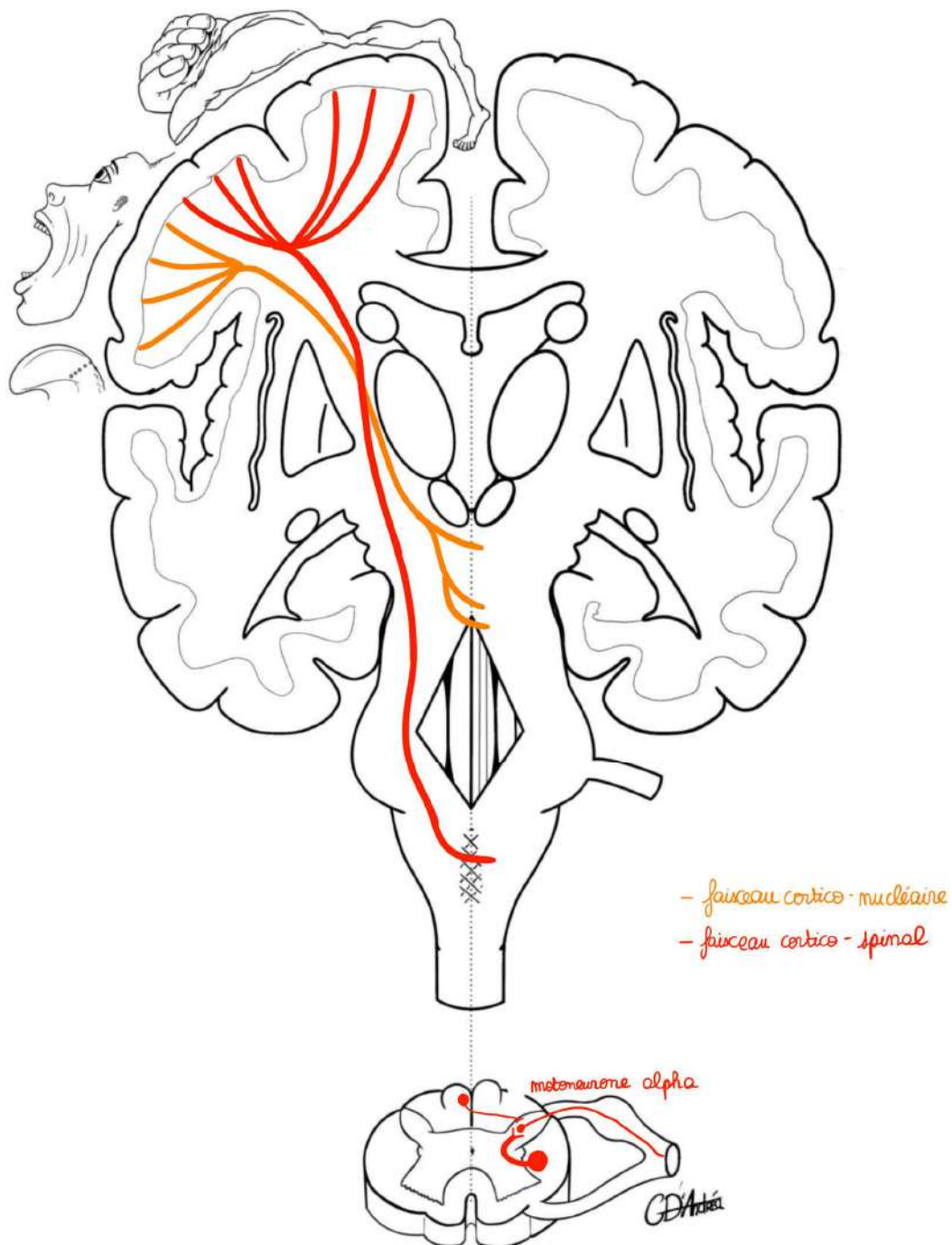
Sur **l'hémisphère dominant**, il y a des **fonctions supplémentaires** (notamment liées à la communication). On peut décrire :

- **Des fonctions de la communication** liées au langage écrit : en regard de la zone du cortex du gyrus pré-central qui prend en charge la **main dominante**
- **Une zone du langage oral** : c'est la zone qui est en face du gyrus pré-central qui correspond à la **bouche**
- Des **zones de reconnaissance du langage écrit** : passe par la vision du côté dominant et au niveau du **lobe occipital**
- Des **zones de reconnaissance du langage parlé** : en regard de la zone qui s'occupe de **l'audition**

L'ensemble forme un polygone et les atteintes de l'hémisphère dominant par rapport aux atteintes de l'hémisphère non dominant vont pouvoir présenter des **aphasies**.

Il y a des **aphasies du langage parlé** ou du **langage écrit** (par exemple, si un patient a un AVC en regard de la zone responsable de l'audition, il entendra ce qu'on lui dit mais ne comprendra pas le sens des mots, puisque c'est cette zone sur l'hémisphère dominant qui induit la compréhension du langage parlé = **aphasie de Broca**).

A) Voie motrice principale = voie pyramidale



Elle **naît de l'aire IV de Broadmann**, c'est-à-dire du **gyrus pré-central**. C'est une voie à **2 neurones**.

- **Le premier neurone** présente son corps cellulaire **dans le cortex de l'aire IV**. Il est **pyramidal** (c'est pour cela qu'on appelle la voie motrice la voie pyramidale). Un axone part de ce corps cellulaire et cela forme la **cellule pyramidale de Betz** (première cellule neuronale qui donne l'information motrice).
C'est un neurone cortical.
- **Le deuxième neurone** est soit au niveau du **tronc cérébral** si c'est une information motrice qui va vers les paires crâniennes, soit au niveau **médullaire** si c'est une information motrice qui va au niveau de la moelle spinale.

Au sein de la voie motrice principale, il y a 2 faisceaux (des associations d'axones) :

- **Le faisceau cortico-spinal** : qui **part du cortex et qui va à la moelle spinale** (le deuxième neurone du faisceau cortico-spinal est donc médullaire)
- **Le faisceau cortico-nucléaire** : qui va **au niveau des noyaux des nerfs crâniens** (le deuxième neurone du faisceau cortico-nucléaire est situé dans le tronc cérébral, dans le noyau du nerf crânien moteur en question)

On s'est aperçu que dans la coupe qui passe par le gyrus pré-central, au niveau du cortex, il y avait **une représentation particulière de la motricité qui est fonction de la précision** (et non pas de la force). **Penfield** a décrit un bonhomme difforme qui est fonction de la précision de la motricité.

L'homonculus de Penfield a :

- Des **gros yeux** : les yeux ont une motricité très fine
- Un **tout petit nez**
- Des **grosses lèvres**
- **Une langue et un larynx hypertrophiés** : la précision des muscles du larynx permet la parole
- Une **grosse main** : très précise pour aller chercher les objets
- Un **petit bras** : il a de la force, mais la motricité n'est pas très fine
- Des **petites jambes** et des **petits pieds**

On place les fibres du **faisceau cortico-nucléaire**, et tout ce qui va au tronc et aux membres constitue le faisceau (ou tractus) cortico-spinal. Ils vont, au sein du

centre ovale, se disposer comme un **éventail**. Au sein de la **capsule interne** (entre le noyau lenticulaire latéralement et noyau caudé et thalamus médialement), l'éventail se réunit pour former le manche. On retrouve l'ensemble des fibres des faisceaux cortico-spinal et cortico-nucléaire qui **s'unissent pour emprunter le pédoncule cérébral**.

Le **faisceau cortico-nucléaire** descend **jusqu'au tronc cérébral**. A chaque étage du tronc cérébral, il va rencontrer un **noyau de nerf crânien moteur**, où les fibres qui vont au nerf crânien **décussent** (elles passent la ligne médiane). Il y a ensuite la **synapse avec le deutoneurone** (deuxième neurone), puis l'axone du deutoneurone. **Le deuxième neurone est donc situé dans le tronc cérébral**.

Le **faisceau cortico-spinal** passe du **pédoncule cérébral homolatéral** jusque dans le pont (où il reste encore homolatéral). Au niveau du pont, les fibres du faisceau cortico-spinal **se dissocient pour se réunir plus bas et vont faire surélever les pyramides** (parce que les fibres nerveuses du faisceau cortico-spinal se condensent, ce qui crée cette surélévation). Elles vont ensuite encore plus bas toujours au niveau de la moelle allongée et **décussent au niveau de la décussation des pyramides**. **90% des fibres du faisceau cortico-spinal décussent et deviennent controlatérales**.

Sur une vue supérieure de la moelle spinale :

*On retrouve la **fissure médiane ventrale**, la **fissure latéro-dorsale**, le **sillon médian dorsal**, la **corne antérieure**, la **corne postérieure** et le **canal central de la moelle** (en prolongement du 4^{ème} ventricule).*

Le **faisceau cortico-spinal** descend dans la moelle spinale et **se condense dans le cordon latéral de la moelle spinale**, juste en avant de la corne postérieure. A chaque étage, il va y avoir le premier neurone qui fait synapse avec le deuxième neurone du faisceau cortico-spinal qui emprunte la racine antérieure du nerf spinal, puis le nerf spinal. **Le deuxième neurone est le motoneurone alpha**.

La **décussation du faisceau cortico-nucléaire** se fait à **chaque étage au niveau du tronc cérébral** (à l'étage concerné : le nerf hypoglosse naît du myélocéphale et donc les fibres du faisceau cortico-nucléaire qui vont à la langue décussent au niveau de la moelle allongée pour aller au niveau des noyaux du XII hypoglosse). La décussation du faisceau cortico-spinal se fait **majoritairement au niveau de la moelle allongée**, au niveau de la **décussation des pyramides**. Il existe également un **faisceau cortico-spinal direct** (homolatéral) qui se dispose de part et d'autres de la fissure médiane ventrale. Le cas échéant, lorsqu'il vient donner sa synapse

avec le deuxième neurone, c'est au niveau médullaire qu'il y a une décussation (mais il faut retenir que le faisceau cortico-spinal décusse majoritairement au niveau de la décussation des pyramides).

Sur l'homonculus de Penfield :

Les AVC superficiels qui touchent **l'artère cérébrale moyenne** vont donner une **hémiplégie qui prédomine sur une extrémité brachio-céphalique controlatérale** (tête et membre supérieur) parce que la représentation corticale de l'homonculus de Penfield correspond au territoire de l'artère cérébrale moyenne, alors que la représentation corticale du tronc et des membres inférieurs correspond au territoire de l'artère cérébrale antérieure.

Dans un AVC de **l'artère cérébrale antérieure**, il y a une **hémiplégie controlatérale à la lésion** (puisque les fibres décussent) et qui toucherait le tronc et les membres inférieurs.

Un AVC qui touche **l'artère choroïdienne antérieure**, qui touche la capsule interne, c'est-à-dire la zone où les fibres de la voie motrice principale (où à la fois le faisceau cortico-spinal et le faisceau cortico-nucléaire se réunissent), c'est toute la voie pyramidale qui sera lésée : c'est une **hémiplégie massive controlatérale et proportionnelle** (elle touche à la fois le visage, le membre supérieur et le membre inférieur).

B) Le sens du tact

Les voies du tact ont **3 neurones**.

Il y a aussi une **représentation corticale du tact** (un peu comme l'homonculus de Penfield), mais cette fois **sensitif**.

Coupe vertico-frontale qui passe par le gyrus post-central :

Cette fois-ci, la représentation corticale est **proportionnelle à la sensibilité discriminatoire**.

Sur l'homonculus, on voit :

- Une **grosse tête**
- Des **gros yeux**
- Un **gros nez**
- Une **grosse bouche**

- Une **langue relativement volumineuse** mais un peu moins que sur le plan moteur
- Un **gros pouce** (et le reste des doigts est plus discret, moins sensible)
- Les **organes génitaux externes** et les **membres inférieurs**

Les voies sensibles sont des voies ascendantes donc on va les étudier d'abord au niveau médullaire, puis on représentera ces voies qui montent.

Cette classification de la sensibilité a été réalisée par Sherrington.

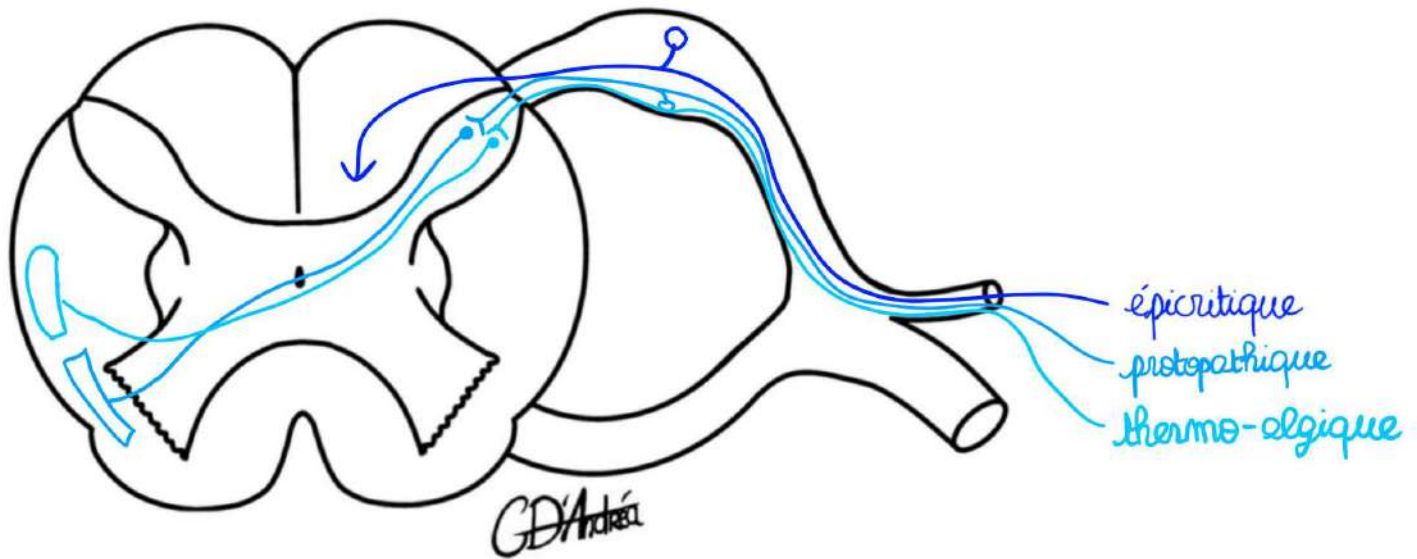
Il y a 3 types de sensibilités :

- **Les sensibilités extéroceptives** (= tournées vers l'extérieur)
 - **Sensibilité extéroceptive épicrotique** (= tact fin, du bout des doigts, discrimination de la sensibilité importante)
 - **Sensibilité extéroceptive protopathique** (= tact grossier)
 - **Sensibilité extéroceptive thermoalgique** (= sensibilité à la douleur et à la chaleur)
- **Les sensibilités proprioceptives** (= sens de la position)
 - **Sensibilité proprioceptive consciente**
 - **Sensibilité proprioceptive inconsciente**
 - ❖ **Sensibilité proprioceptive inconsciente des membres**
 - ❖ **Sensibilité proprioceptive inconsciente du tronc**
- **Les sensibilités intéroceptives** (= sensibilité viscérale)

On retrouve la **corne antérieure**, la **corne postérieure**, le **canal central de la moelle**, la **racine antérieure du nerf spinal** et la **racine postérieure avec le ganglion spinal**.

Règles générales de la sensibilité du tact :

- **3 neurones**
- Premier neurone a son **corps cellulaire dans le ganglion spinal**
- Le deuxième neurone est **médullaire** (puisque son corps cellulaire est dans la moelle), à l'exception de la sensibilité épicrotique et proprioceptive consciente
- C'est **toujours le 2^{ème} neurone qui déscend**
- Le **3^{ème} neurone est thalamique** et va, pour les voies conscientes, apporter les informations au cortex



Sensibilité extéroceptive épicrotisque :

- Le **premier neurone** a son **corps cellulaire dans le ganglion spinal**, c'est pour cela que le ganglion décrit un renflement (parce que toutes les voies de la sensibilité du tact vont présenter pour le premier neurone le corps cellulaire dans le ganglion spinal). Ce neurone va au niveau du **cordon postérieur de la moelle spinale**, pour ensuite remonter à 90° pour gagner les segments de moelle et ensuite l'encéphale. Ce faisceau (ensemble de fibres nerveuses) est un **faisceau gracile et cunéiforme** qui reste du même côté et ne décusse pas. Il arrive ensuite au niveau de la moelle allongée. Il va y trouver les noyaux graciles et cunéiformes, en-dessous du 4^{ème} ventricule, où il y a la synapse avec le 2^{ème} neurone.
- C'est ce **2^{ème} neurone qui décusse** pour remonter ensuite dans le **pédoncule cérébral controlatéral** et arriver dans le thalamus. Le 3^{ème} neurone se trouve dans le thalamus et il va ensuite apporter les **informations conscientes au cortex du gyrus post-central**.

Sensibilité extéroceptive protopathique :

- **Le premier neurone** a son **corps cellulaire dans le ganglion spinal**. Il a ensuite une synapse dans l'apex de la corne postérieure de la moelle avec le 2^{ème} neurone.
- C'est ce **2^{ème} neurone** qui décusse et passe par la **commissure grise antérieure** et va aller en regard de la corne antérieure de la moelle pour emprunter le **faisceau spino-thalamique ventral** et s'incliner à 90° pour monter. Il est donc **controlatéral** et gagne la moelle allongée puis va dans le thalamus.
- Il y fait synapse avec le **3^{ème} neurone** et donne **l'émergence corticale**.

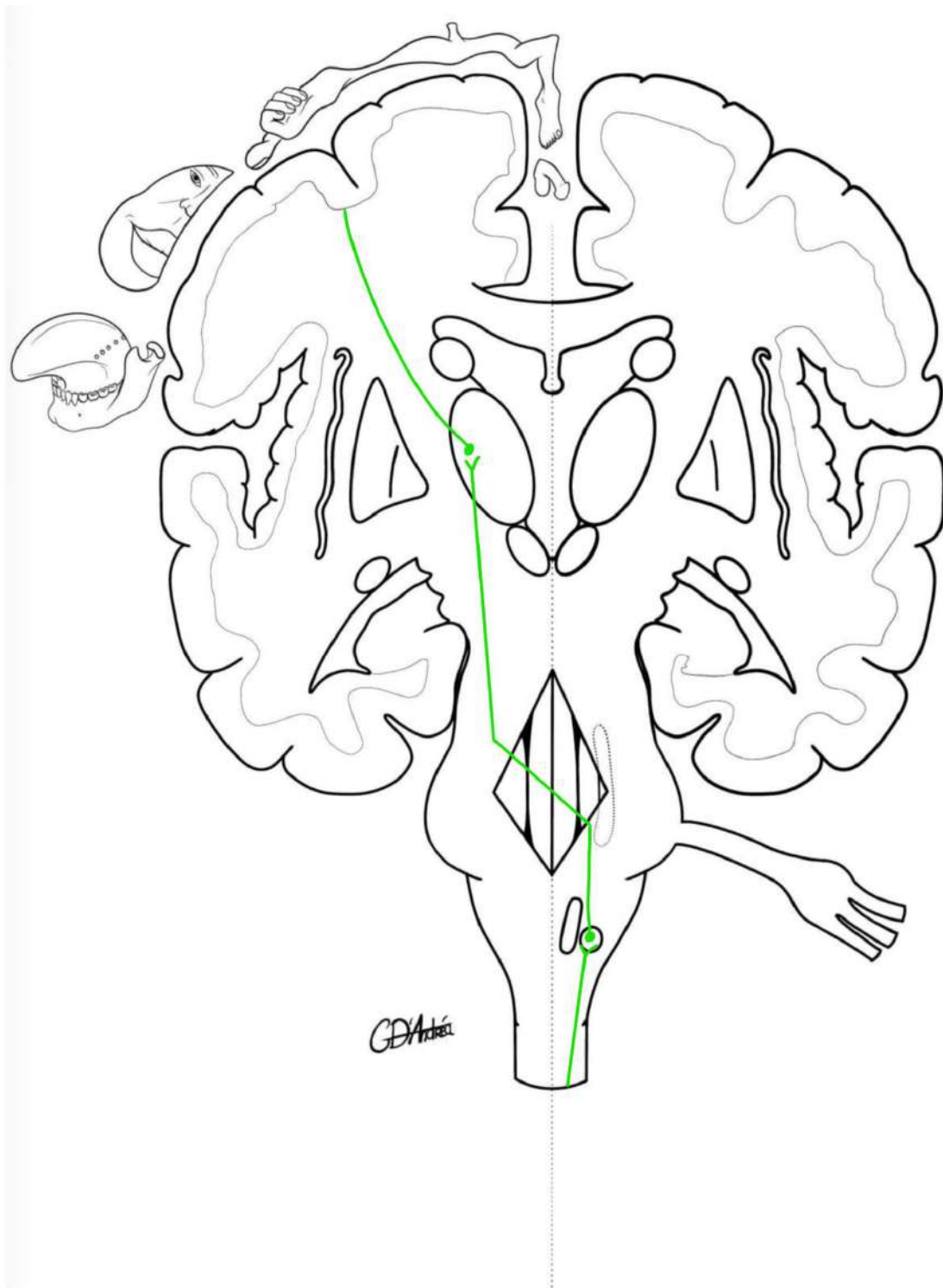
Sensibilité extéroceptive thermoalgique :

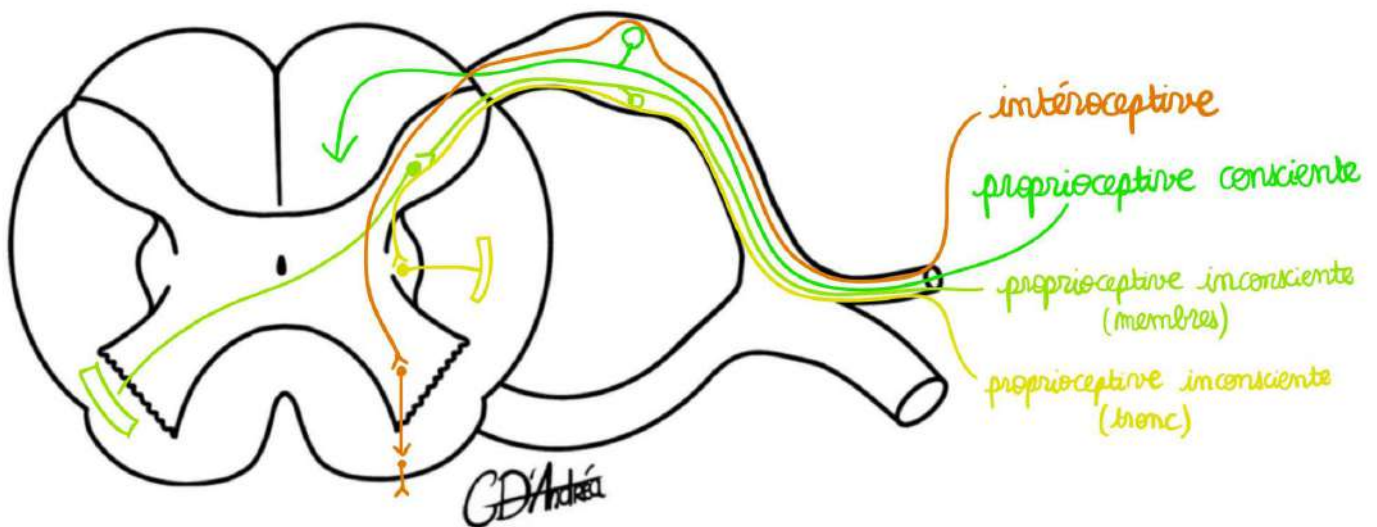
Elle a à peu près le **même trajet que la sensibilité protopathique**.

- **Le premier neurone** est dans le **ganglion spinal**.
- Il y a ensuite une **synapse dans l'apex de la corne postérieure** de la moelle spinale, un trajet dans la commissure grise antérieure et cette fois-ci, un trajet dans le **faisceau spino-thalamique dorsal**. Ce faisceau possède ensuite un **relai dans le thalamus avec un 3^{ème} neurone**.

En clinique, on peut tester toutes ces sensibilités :

- **La sensibilité épicrotique** peut être testée en **piquant** l'orteil ou le doigt en espaçant les points de pique en sachant si la patient sent et s'il sent plusieurs points.
- **La sensibilité protopathique**, peut être testée en donnant au patient une **forme à deviner** les yeux fermés.
- **La sensibilité thermoalgique** peut être testée en lui posant du **froid** sur le patient (comme il s'agit de la même voie que la douleur, on peut la tester comme cela).





Sensibilité proprioceptive consciente :

Elle a presque le même trajet que le tact épicrotique.

- **Le premier neurone** a un corps cellulaire dans le **ganglion spinal**, puis ce premier neurone participe au **faisceau gracile et cunéiforme**.
- **Le deuxième neurone** va également décussar pour remonter jusqu'au niveau du **thalamus**. A cet endroit, on a la deuxième synapse avec le 3^{ème} neurone et comme c'est une **sensibilité consciente**, elle possède une **représentation corticale**.

Sensibilité proprioceptive inconsciente des membres :

- **Le premier neurone** va toujours avoir **son corps cellulaire dans le ganglion spinal**.
- Puis il y a une synapse dans l'isthme de la corne postérieure de la moelle spinale avec le 2^{ème} neurone. Il va décussar au niveau de la **moelle spinale** et va ensuite constituer le **faisceau spino-cérébelleux ventral** (elle est inconsciente, elle va donc à l'organe qui gère la proprioception inconsciente : le cervelet). Il y a ensuite une connexion à l'intérieur du **cervelet**.

Sensibilité proprioceptive inconsciente du tronc :

- **Le premier neurone** est dans le **ganglion spinal**.
- Il y a ensuite une **synapse avec le 2^{ème} neurone** dans le **noyau de la colonne latérale de la moelle spinale**. Ce deuxième neurone est

Le tutorat est gratuit. Toute reproduction ou vente est interdite.

homolatéral et constitue le **faisceau spino-cérébelleux dorsal**. Il va au cervelet du même côté.

Sensibilité intéroceptive :

- **Le premier neurone** est situé dans le **ganglion spinal**. Il va ensuite gagner la **zone de la commissure** (entre la corne antérieure et la corne postérieure). Il va y avoir une **propagation de proche en proche** (de myélomère en myélomère) avec probablement de nombreuses synapses pour ensuite avoir une émergence consciente (mais on ne sait pas tout à fait à quel niveau cela se propage).

Il y a une vascularisation au niveau de la moelle, et il peut y avoir une **compression**, notamment s'il y a une **hernie discale médiale** : la commissure antérieure est comprimée en premier lieu. Elle est le **lieu du faisceau cortico-spinal homolatéral**, donc il peut y avoir une atteinte motrice controlatéral sous-jacente.

Si la hernie continue, il va y avoir un **syndrome sous-lésionnel** des afférences motrices et tout ce qui se trouve en-dessous n'aura **plus les informations sensibles**.

Par exemple, s'il y a une **fracture du rachis au niveau de T12**, elle va induire un **déplacement vers l'arrière du corps vertébral** et cela va sectionner la moelle spinale : toutes les informations motrices qui vont au membre supérieur et au tronc et toutes les informations sensorielles qui proviennent du tronc en amont de ce niveau lésionnel ne seront pas altérés. A l'inverse, **tout ce qui est en-dessous (le plexus lombo-sacré : les membres inférieurs et le pelvis) sera paralysé** (le patient aura une paraplégie : il ne pourra plus bouger les jambes) et une **anesthésie complète des 2 membres inférieurs et du périnée** (si toute la moelle est sectionnée).

On peut aussi avoir des **atteintes qui sont localisées** (que sur le cordon latéral ou que le cordon postérieur). L'atteinte coronale postérieure voit le passage des 2 **faisceaux graciles et cunéiformes** est l'atteinte typique de la **neurosyphilis** (IST qui se réveille au niveau du système nerveux central et au niveau des cordons postérieurs) avec une atteinte du **tact fin et de la sensibilité proprioceptive consciente** (mais pas de lésion du tact protopathique ou thermoalgique).

Syndrome du ganglion spinal (connu dans le zona) : c'est la **réactivation de la varicelle neurotrope** (elle suit les nerfs) et cela peut toucher le ganglion spinal.

Cela se traduit par une atteinte de toutes les sensibilités. Cette irritation donne des atteintes sensitives (et non pas motrices) au niveau lésionnel qui est atteint. Au niveau du thorax ou du tronc, les **dermatomes** (bandelettes de peau innervées par le même myélocorne sur le plan sensitif) sont disposés en ceinture. Cela va créer une **éruption** qui ressemble à la varicelle en héli-ceinture (que sur un côté) avec des **douleurs neuropathiques** (parce qu'il y a une atteinte de la sensibilité thermoalgique) avec une **perte de la sensibilité**.

Dans l'AVC avec l'atteinte de l'artère cérébrale moyenne (qui vascularise quasiment toute la face latérale du cerveau), **il n'y aura pas que des atteintes motrices : le gyrus post-central est aussi touché**. Les atteintes sensitives sont situées sur la zone brachio-céphalique. Lorsqu'il est superficiel, il y a une atteinte motrice controlatéral et une atteinte sensitive controlatérale brachio-céphalique.