

*Neuro - anatomie  
Radiologique*

L.MONDOT / Y.CHAU / S.CHANALET

Neuro - Imagerie

# Le Cerveau

- Cerveau (2 vésicules)
  - Télencéphale
    - Deux hémisphères cérébraux
  - Diencéphale
    - Thalamus, Hypothalamus, Corps mamillaires...
- Scissure inter - Hémisphérique
- Commissures
  - Inter - hémisphérique : Corps Calleux
  - Intra - hémisphérique : Fibres en U / Fx association
  - Inter et Intra - hémisphérique : Trigone

# *Hémisphères cérébraux*



Seul  $\frac{1}{3}$  de la surface du cortex apparaît à la surface de l'hémisphère

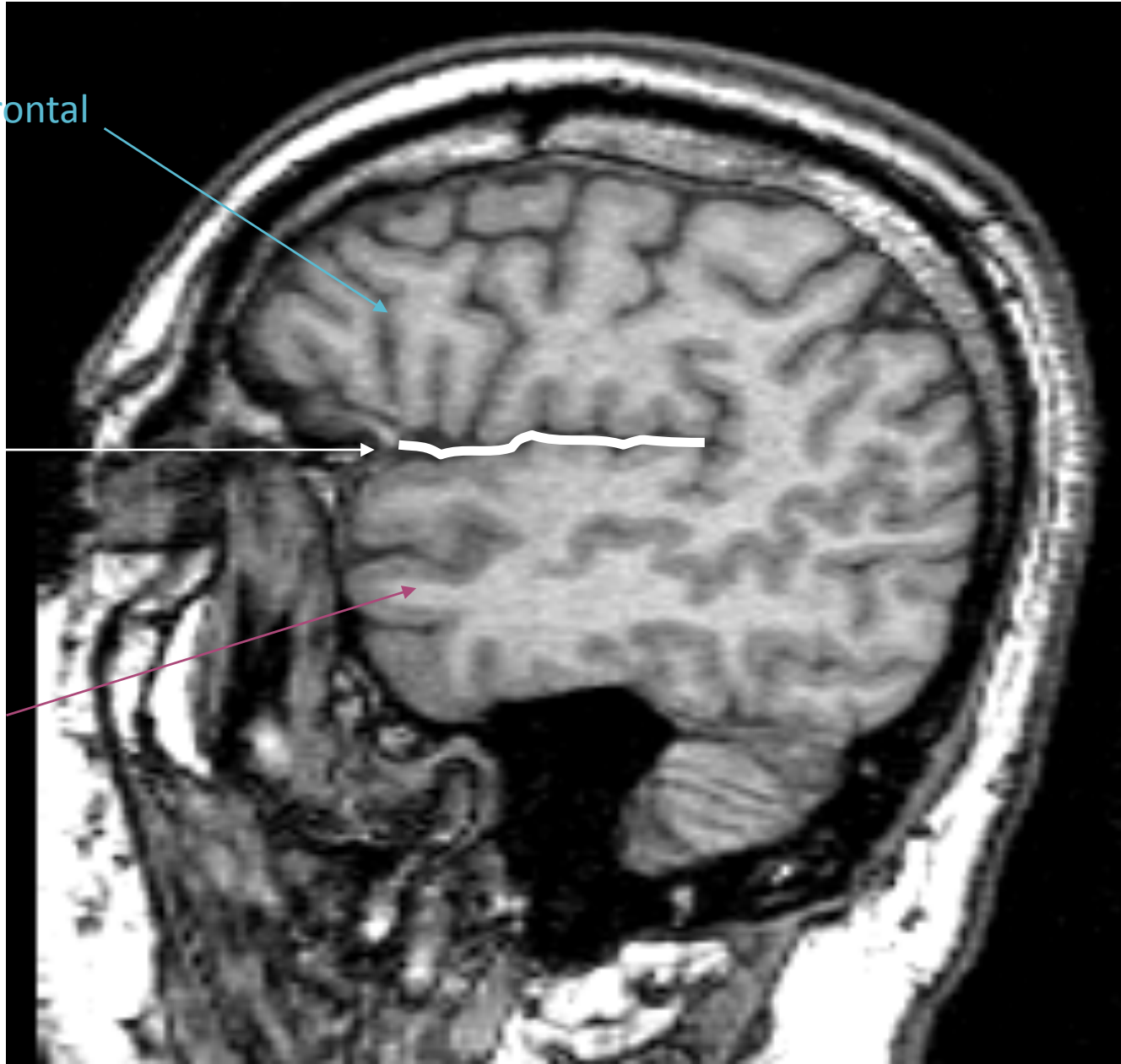
# *Hémisphères cérébraux*

- Sillons primaires = Scissures
  - Délimitent les lobes
- Sillons secondaires moins profonds
  - Délimitent les gyrus

# *Sillons*

- Sillon latéral = Scissure de Sylvius
  - Sépare le lobe temporal du lobe frontal

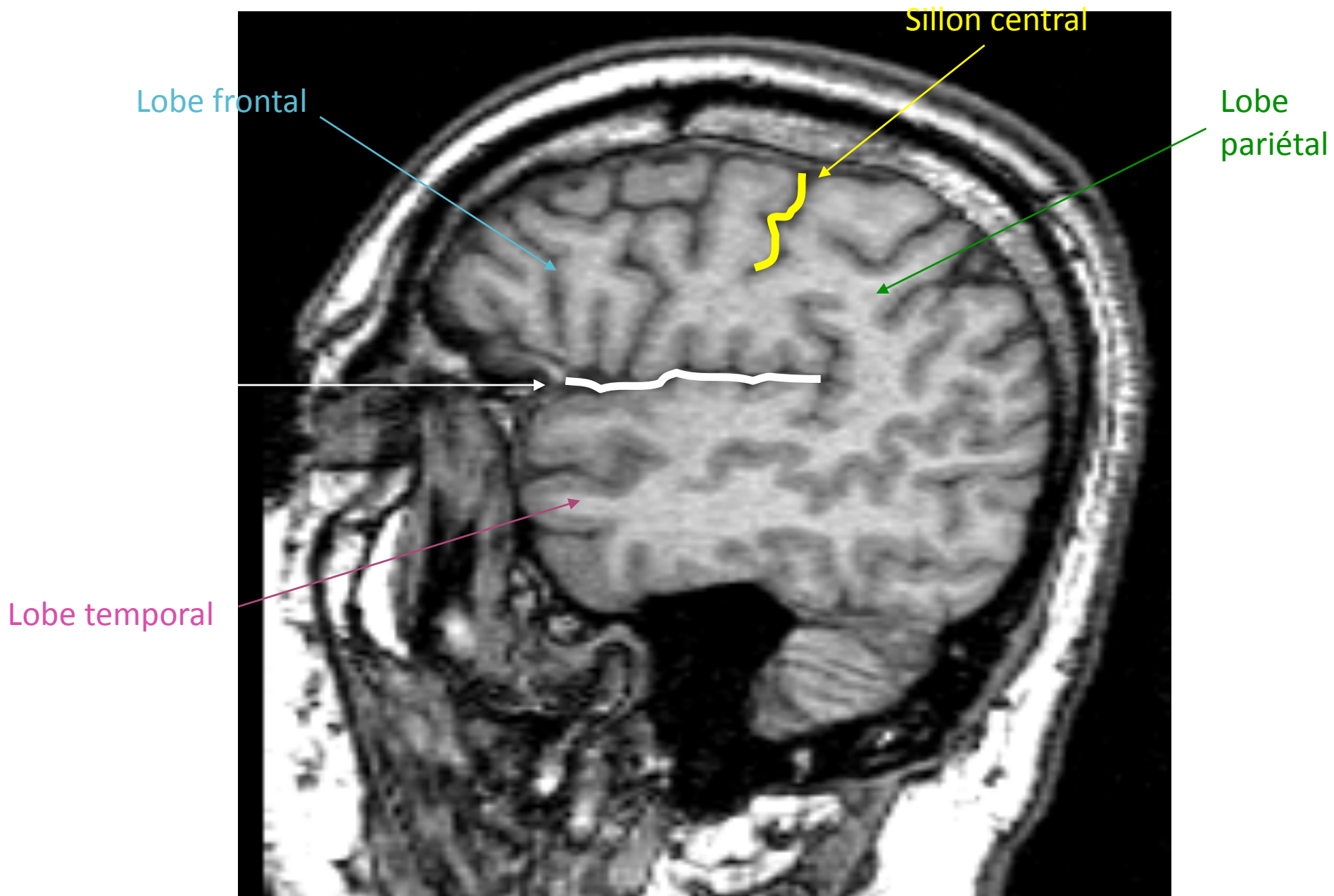
Lobe frontal



Lobe temporal

# *Sillons*

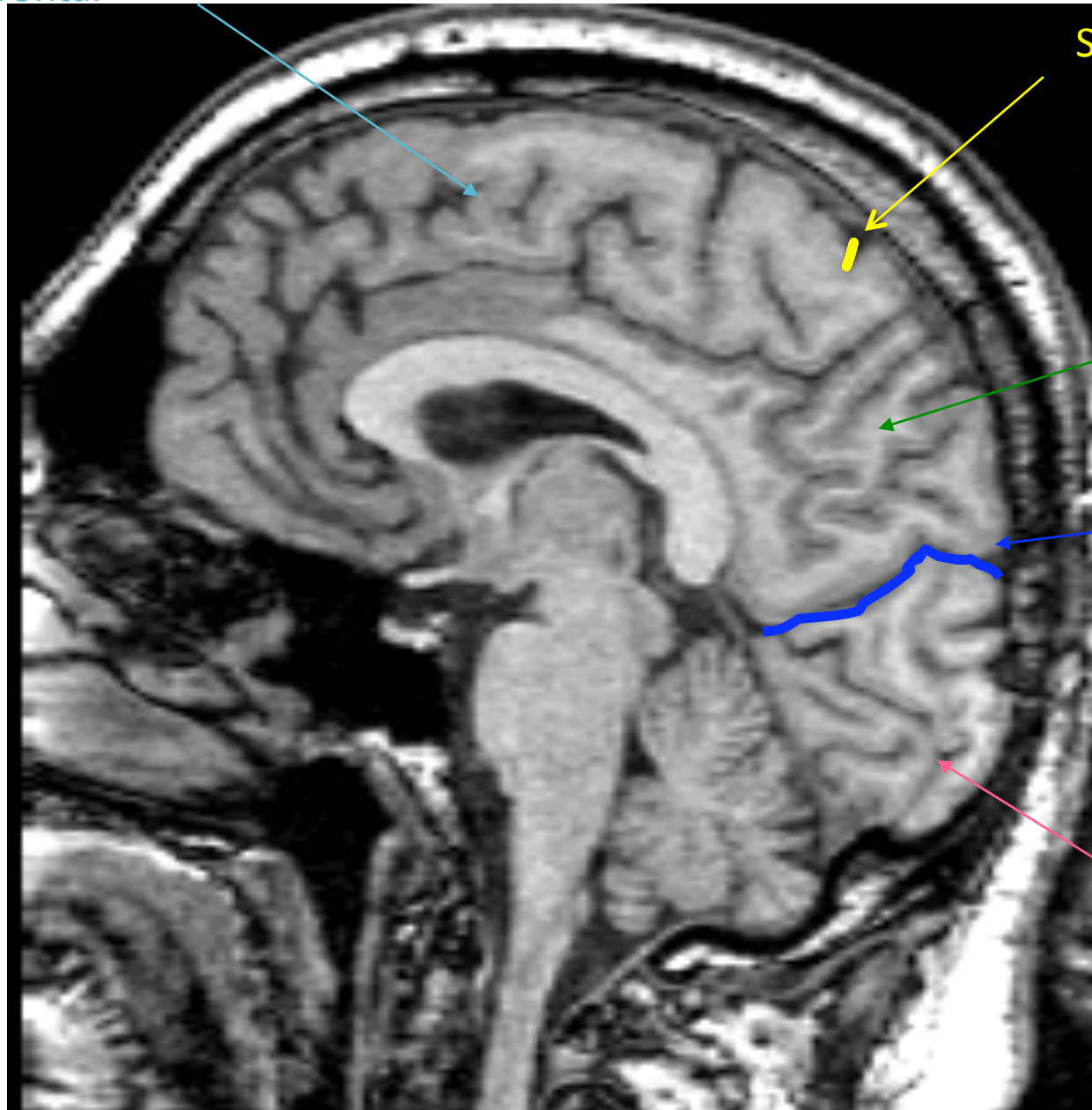
- Sillon central = Scissure de Rolando
  - Sépare :
    - Lobe frontal : En avant
    - Lobe pariétal : En arrière



# *Sillons*

- Sillon Pariéto – occipital
  - Sépare :
    - Le lobe pariétal
    - Le lobe occipital

Lobe frontal



Sillon central

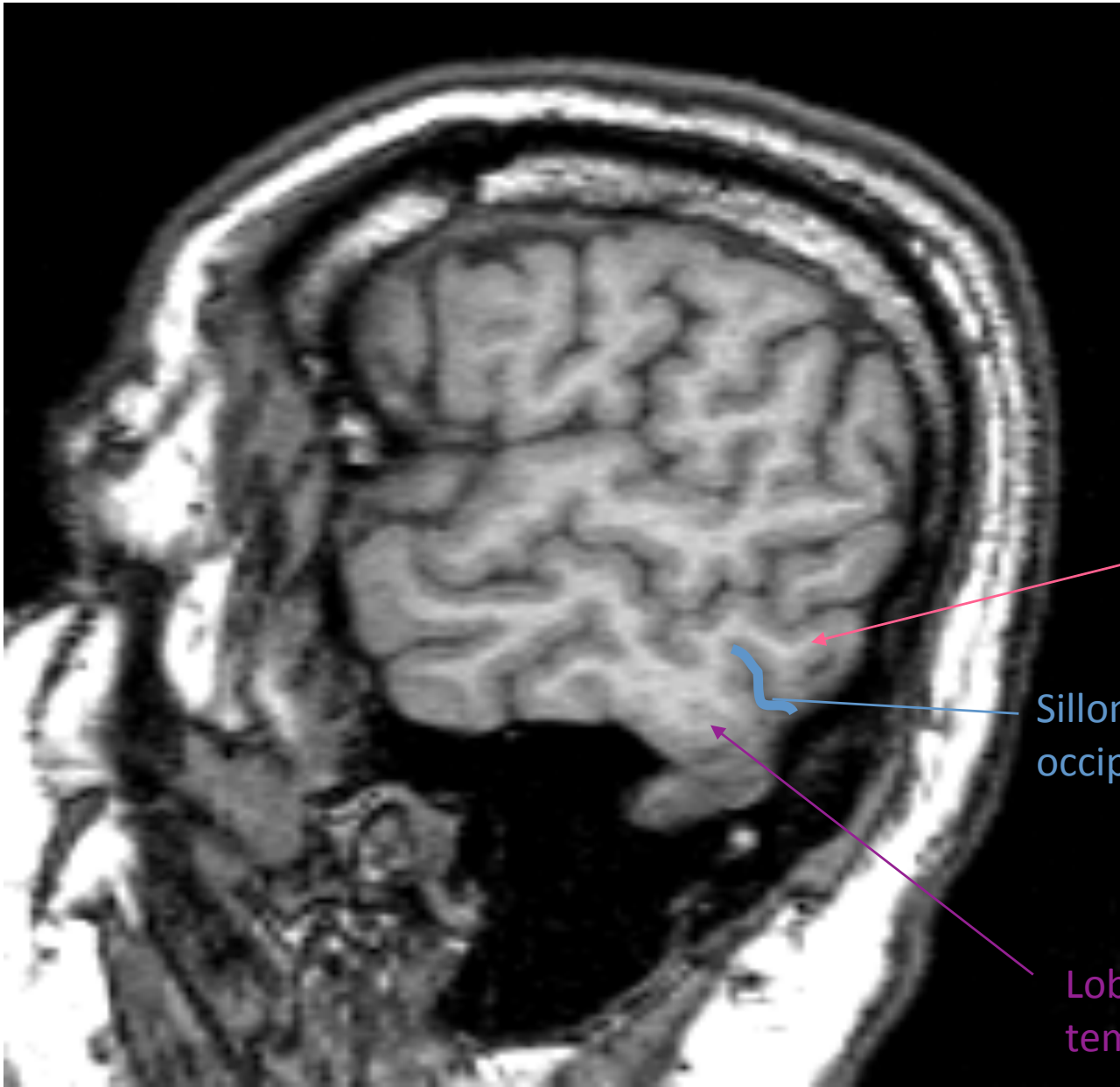
Lobe pariétal

Sillon  
pariéto-  
occipital

Lobe  
occipital

# *Sillons*

- Incisure temporo – occipitale
  - Limite entre :
    - Lobe temporal
    - Lobe occipital



Lobe  
occipital

Sillon temporo-  
occipital latéral

Lobe  
temporal

# *Les lobes*

- Lobe Frontal
- Insula
- Lobe Pariétal
- Lobe Occipital
- Lobe temporal

# *Lobe Frontal*

- Partie antérieure du cerveau
- Au dessus du sillon latéral
- En avant du sillon central

# *Sillons Secondaires Frontaux*

- Sillon frontal supérieur

- Sillon frontal inférieur

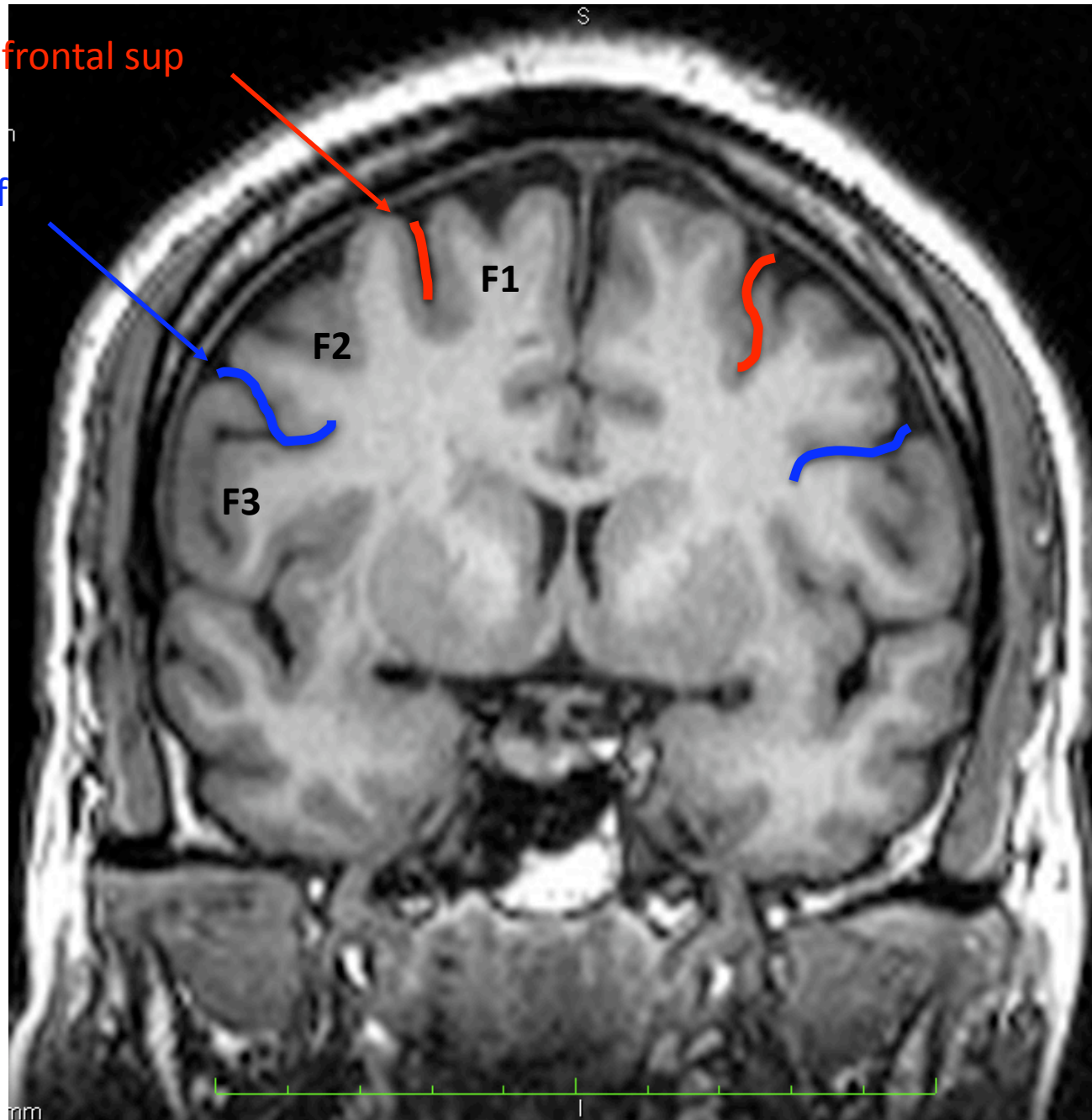
3 Gyros

Supérieur : F1

Moyen : F2

Inférieur : F3 (Brocca)

Sillon frontal sup  
Sillon frontal inf



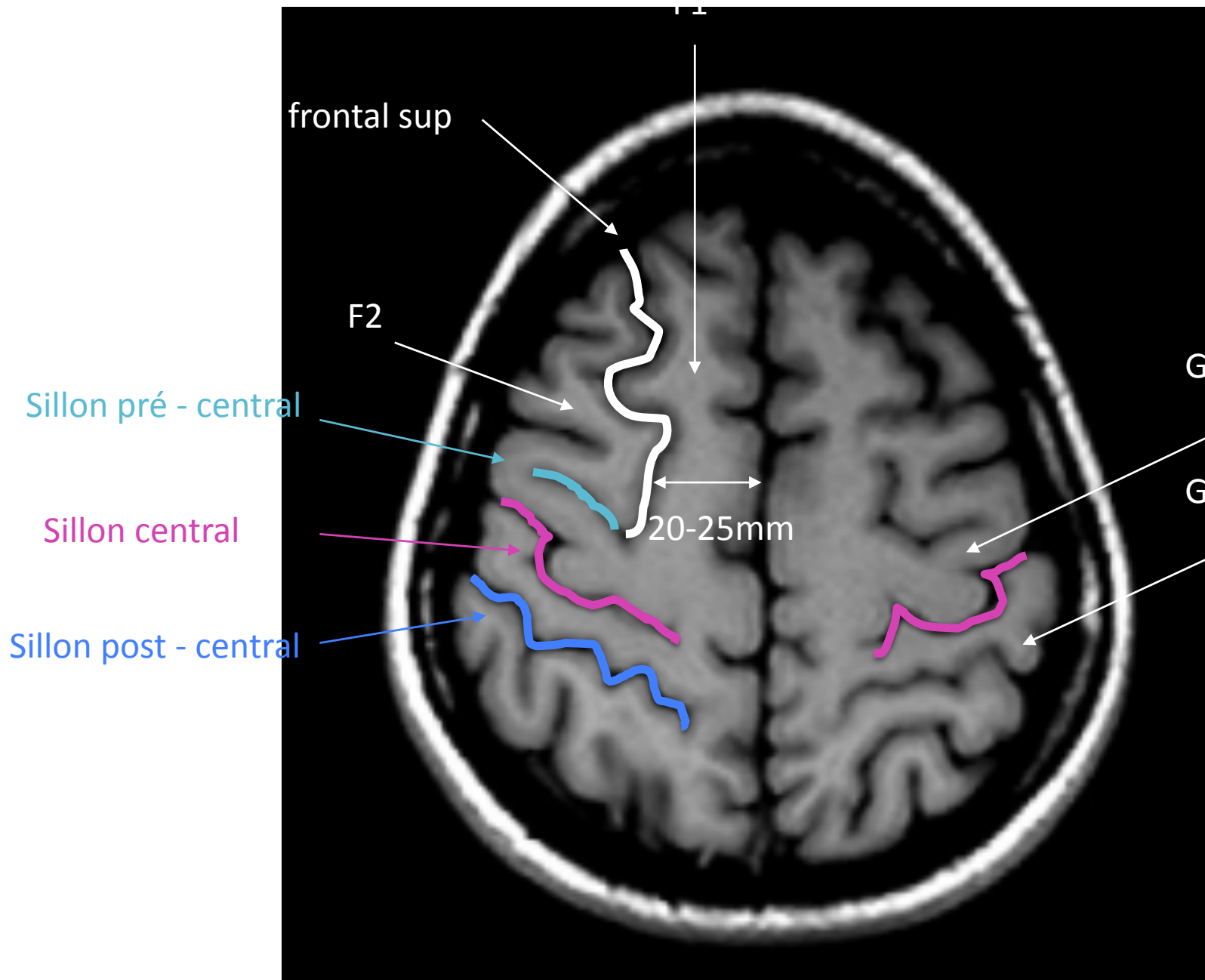
# *Sillon central*

- Le repérage du sillon central est dépendant de celui des voisins
  - Sillon pré – central
  - Sillon post – central
- Délimitent
  - Gyrus pré – central en avant
    - Aire motrice primaire
  - Gyrus post – central en arrière
    - Aire sensitive primaire

# Coupe axiale

- **Sillon central**
  - Aspect en crochet
- **Sillon frontal supérieur**
  - Antéro – postérieur
  - Situé à 20 – 25 mm de la ligne médiane
- **Sillon pré central**
  - Se termine dans le sillon frontal supérieur en angle droit / aigu
- **Sillon post central**
  - En arrière du sillon central





# *Coupe sagittale*

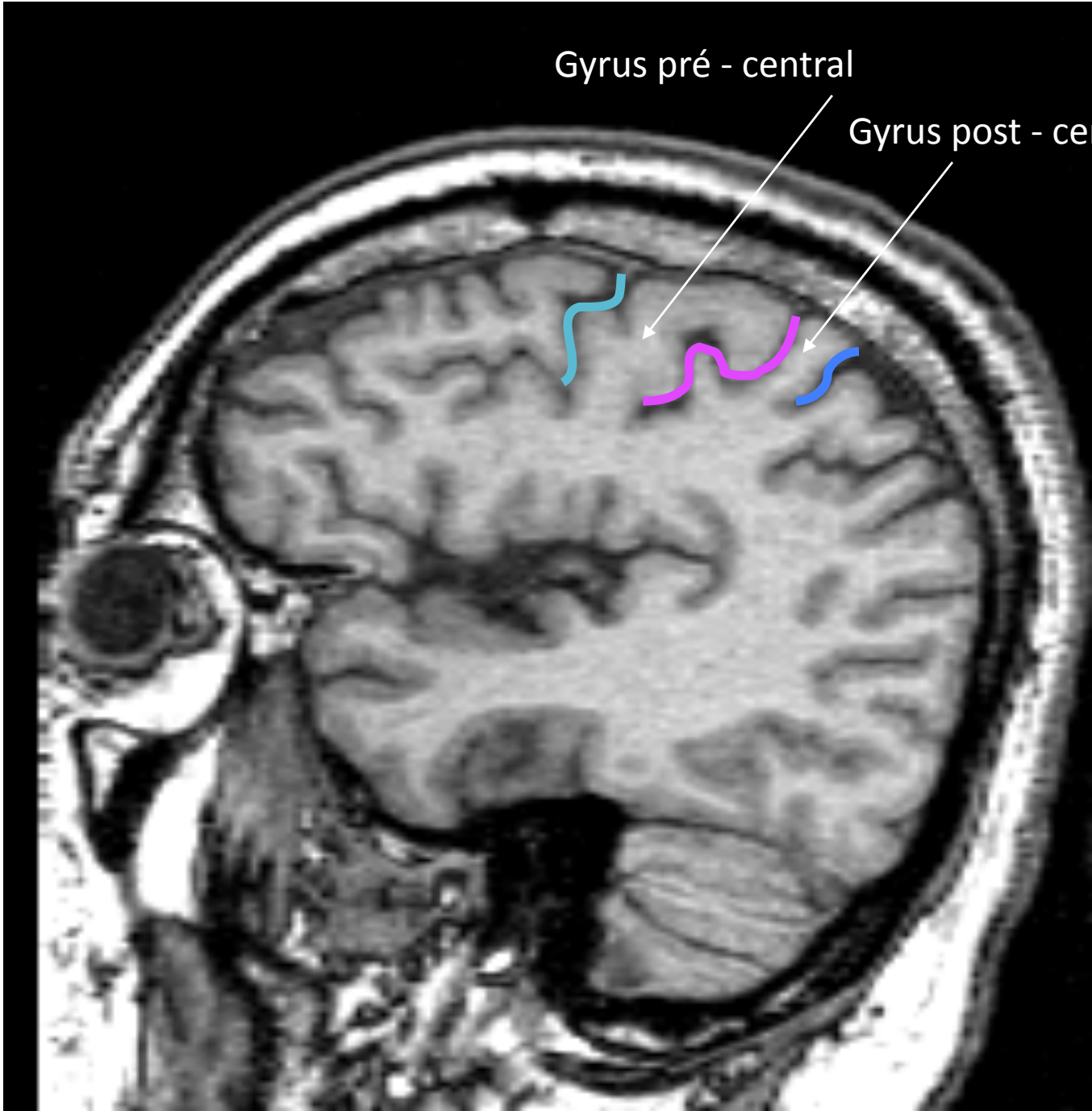
- Sillon pré – central
- Sillon central
- Sillon post central



•Parallèles

•Obliques

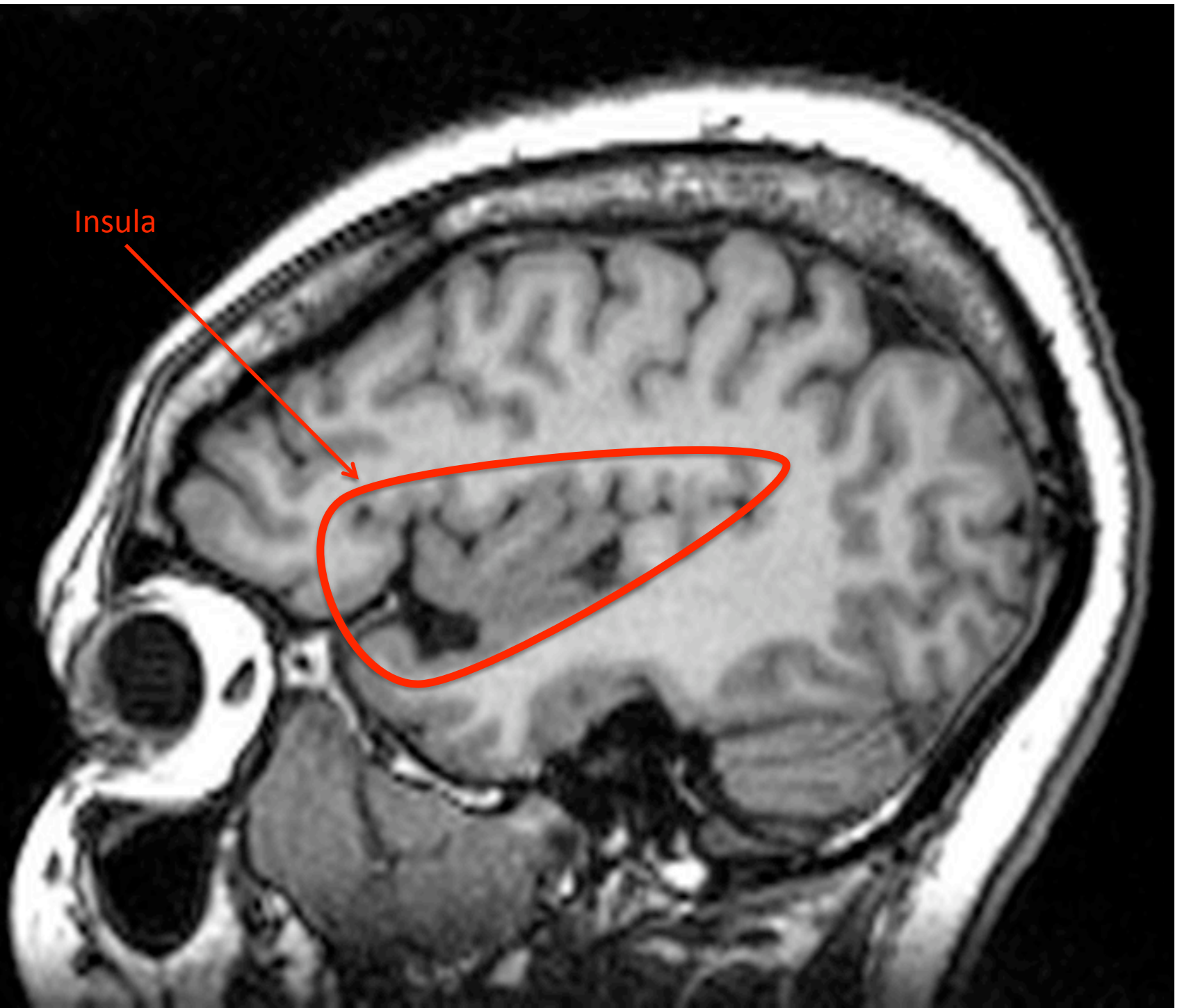
De haut en bas  
D'arrière en avant



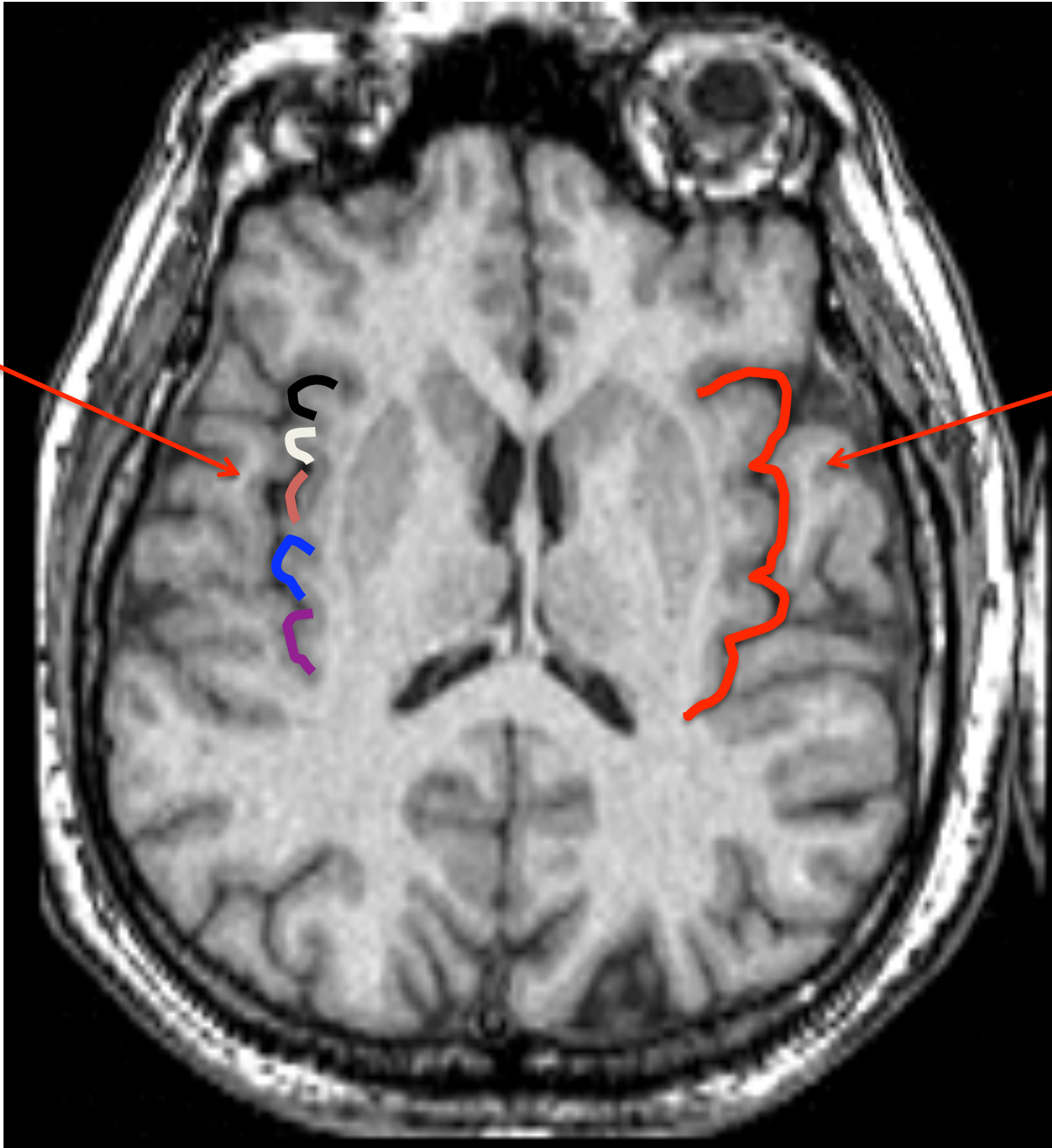
# *Insula*

- Portion invaginée du cortex cérébral formant le fond du sillon latéral
- 5 circonvolutions
  - I<sub>1</sub> -> I<sub>5</sub>

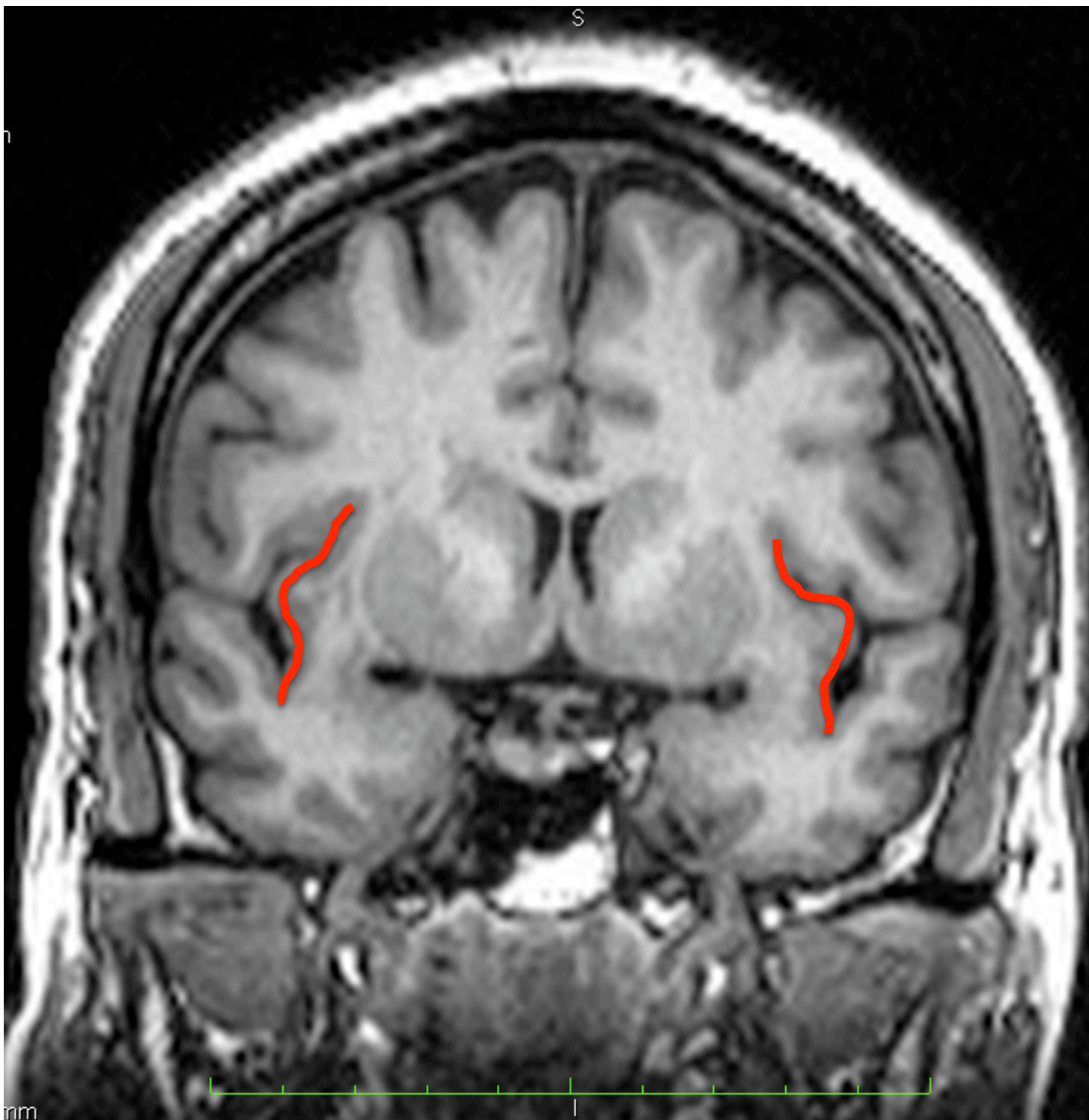
Insula



I1  
I5



Insula

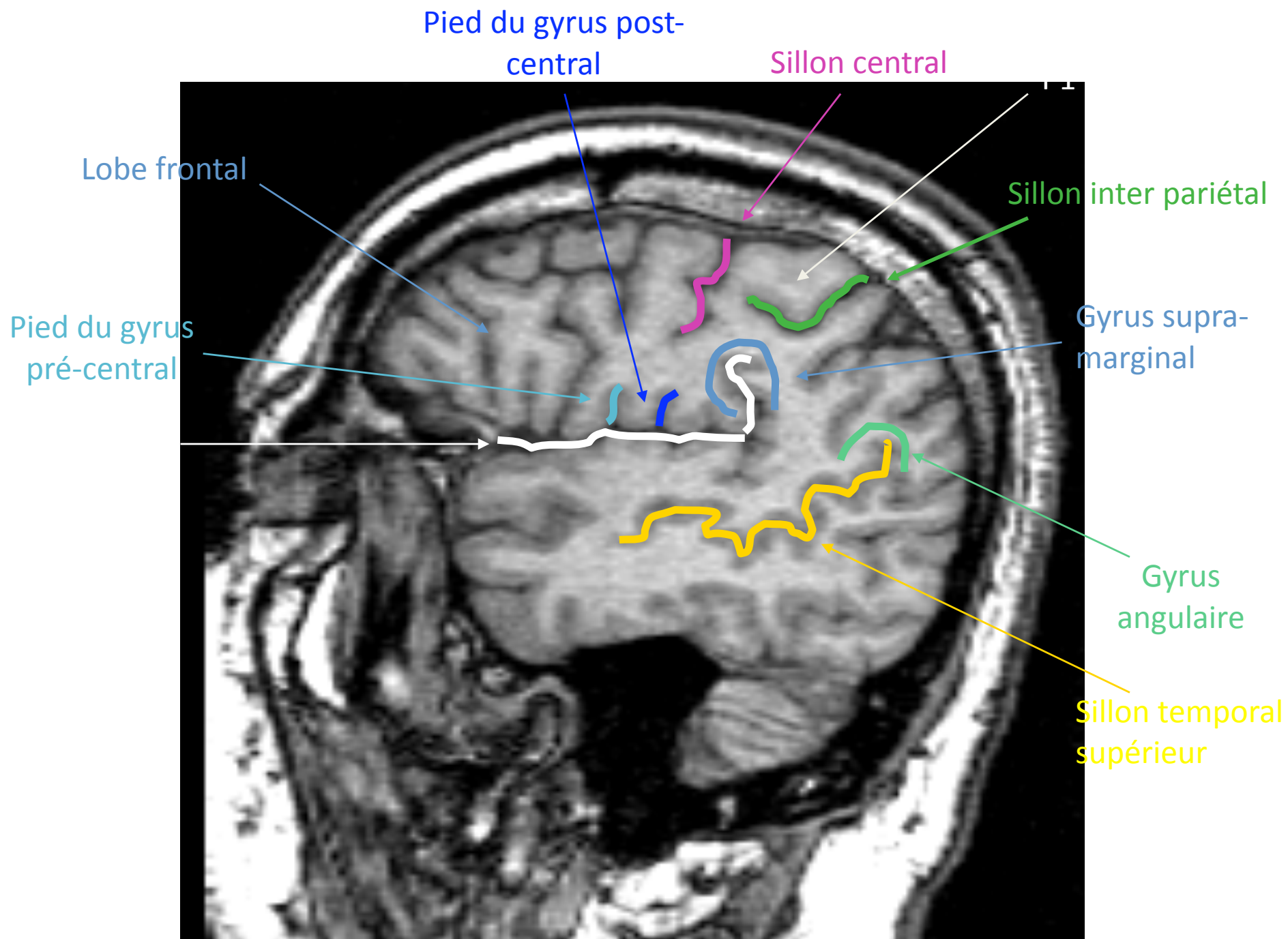


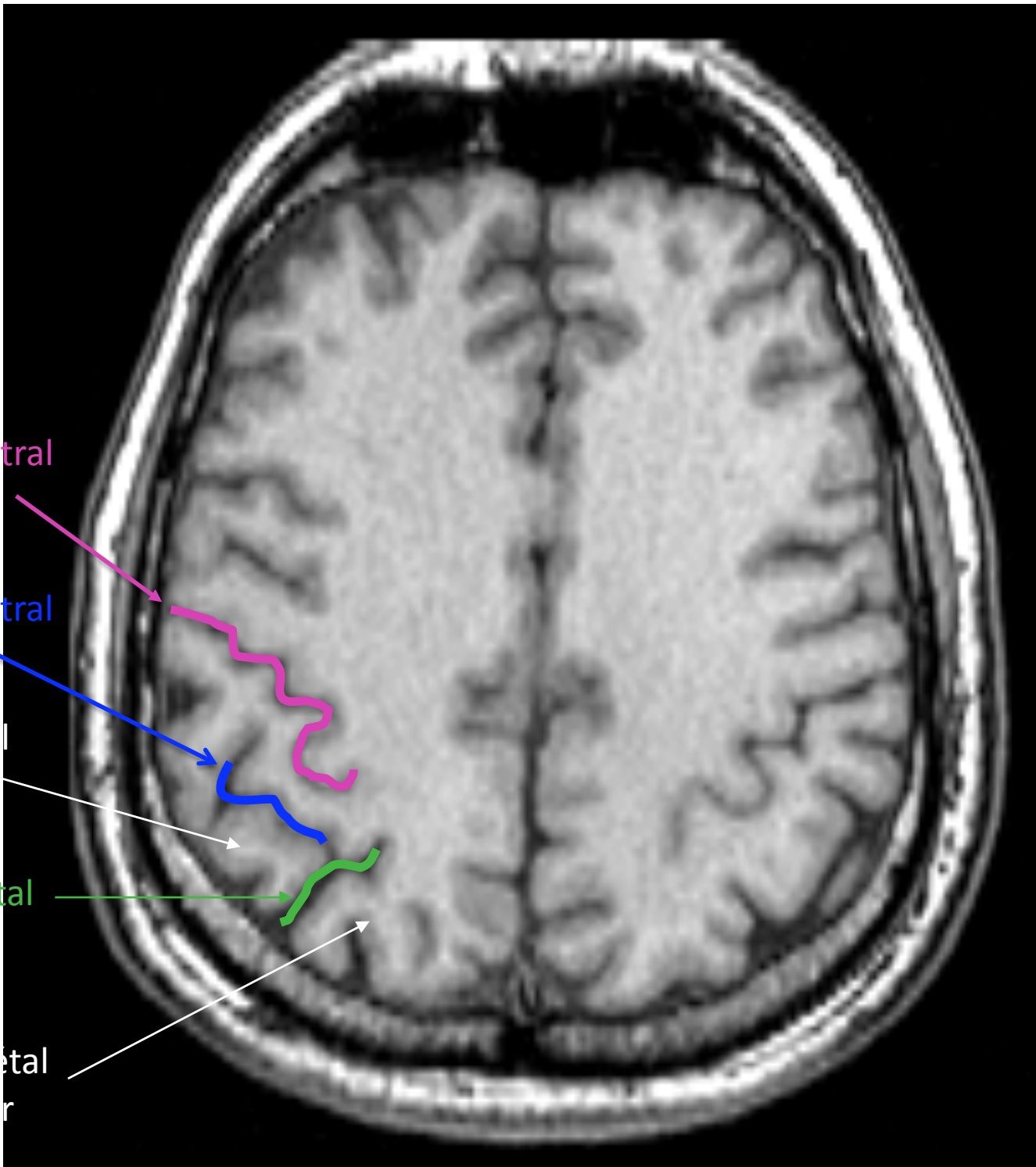
# *Lobe pariétal*

- Entre le sillon central en avant et le sillon pariéto – occipital
- Sillons Secondaires
  - Sillon post central
    - Pariétale ascendante
  - Sillon inter pariétal
    - Divise la face latérale du lobe
      - Gyrus pariétal supérieur
      - Gyrus pariétal inférieur

# *Gyrus Pariétal Inférieur*

- Gyrus supra marginalis
  - U inversé au dessus du ramus terminal du sillon latéral
- Gyrus angulaire
  - U inversé au dessus du ramus terminal du sillon temporal supérieur





Sillon central

Sillon post central

Sillon inter-pariétal

étal

r

# *Lobe occipital*

## *Face latérale*

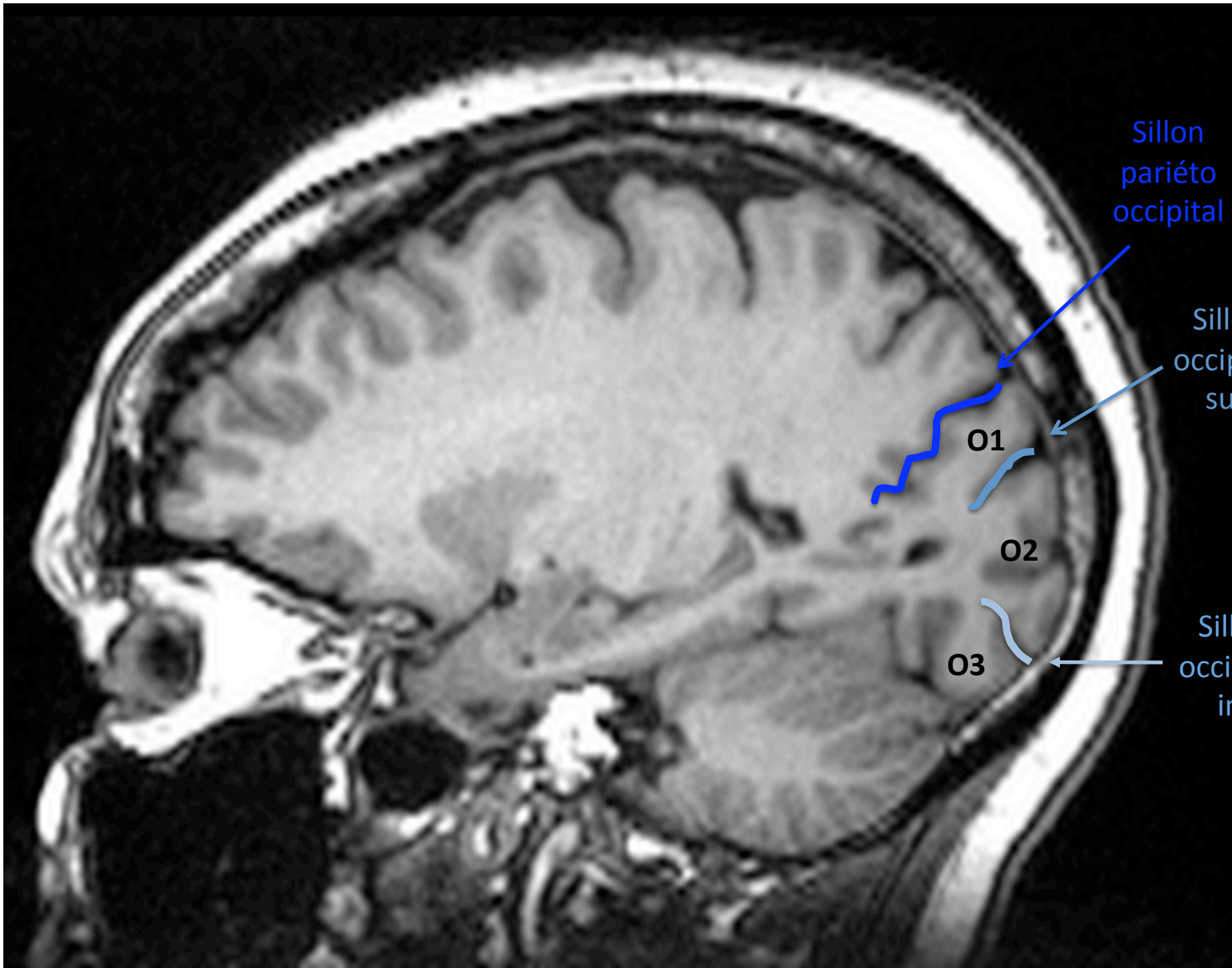
- Situé en arrière du sillon pariéto – occipital
- Sillons secondaires

– Sillons occipital supérieur

– Sillon occipital inférieur



3 Gyri	
Supérieur :	O <sub>1</sub>
Moyen :	O <sub>2</sub>
Inférieur :	O <sub>3</sub>



Sillon  
pariéto  
occipital

Sillon  
occipital  
sup

Sillon  
occipital  
inf

O1

O2

O3

# *Lobe occipital*

## *Face médiale*

- Sillons secondaires

- Scissure Calcarine
- Sillon Collatéral



3 Gyri

O4

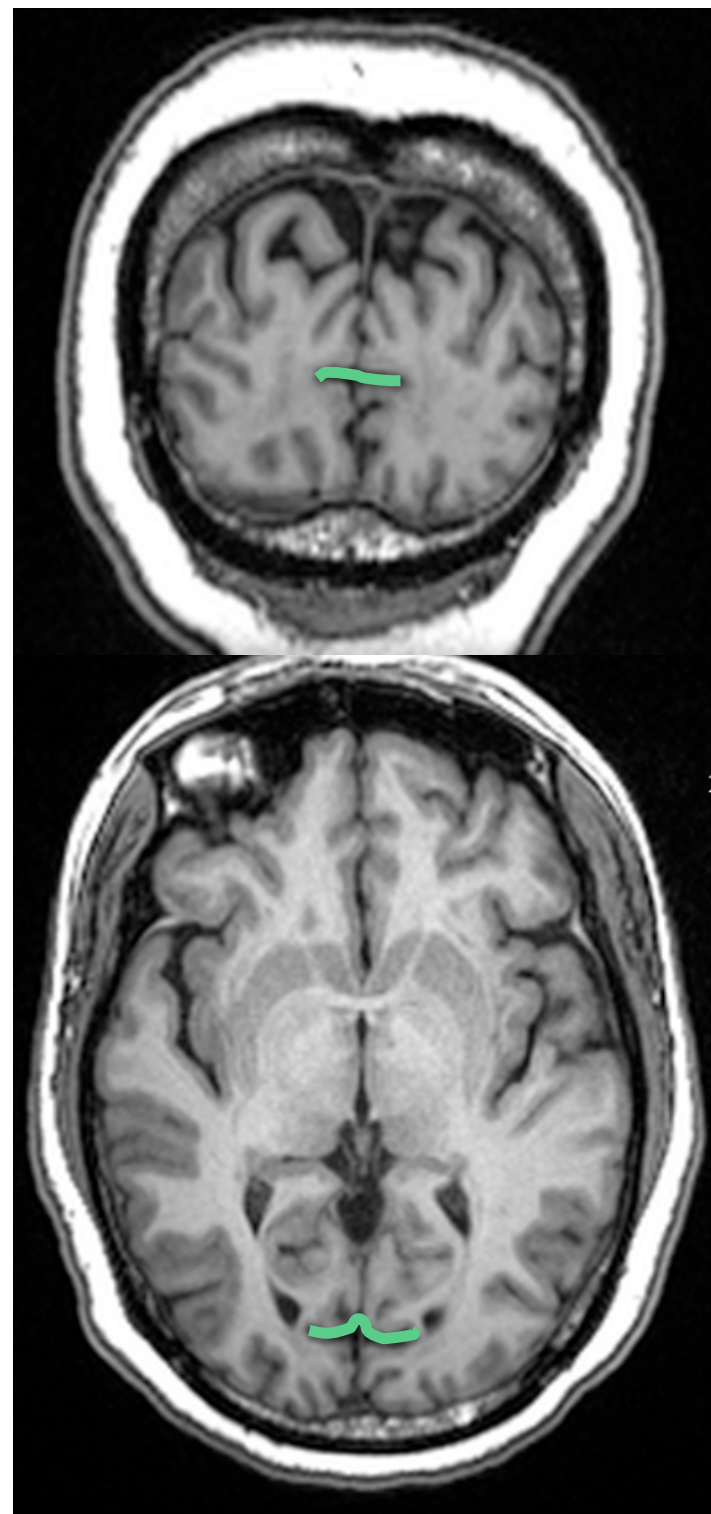
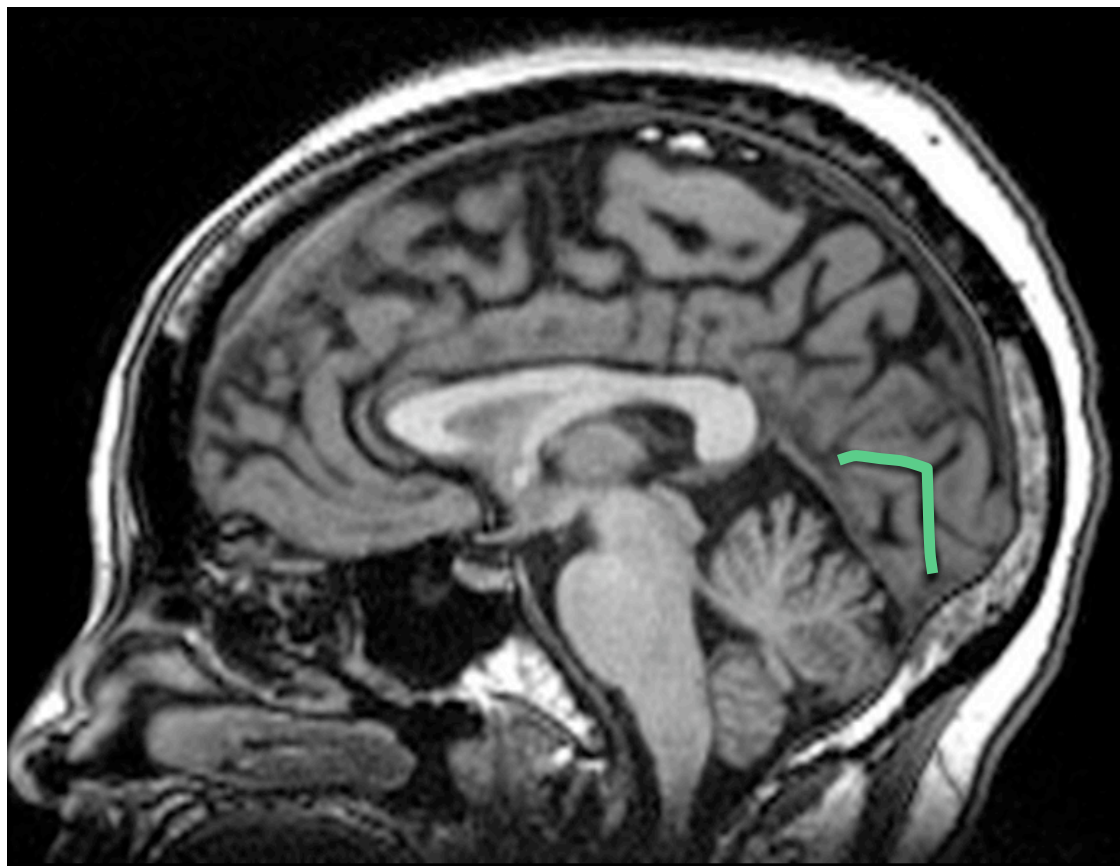O5

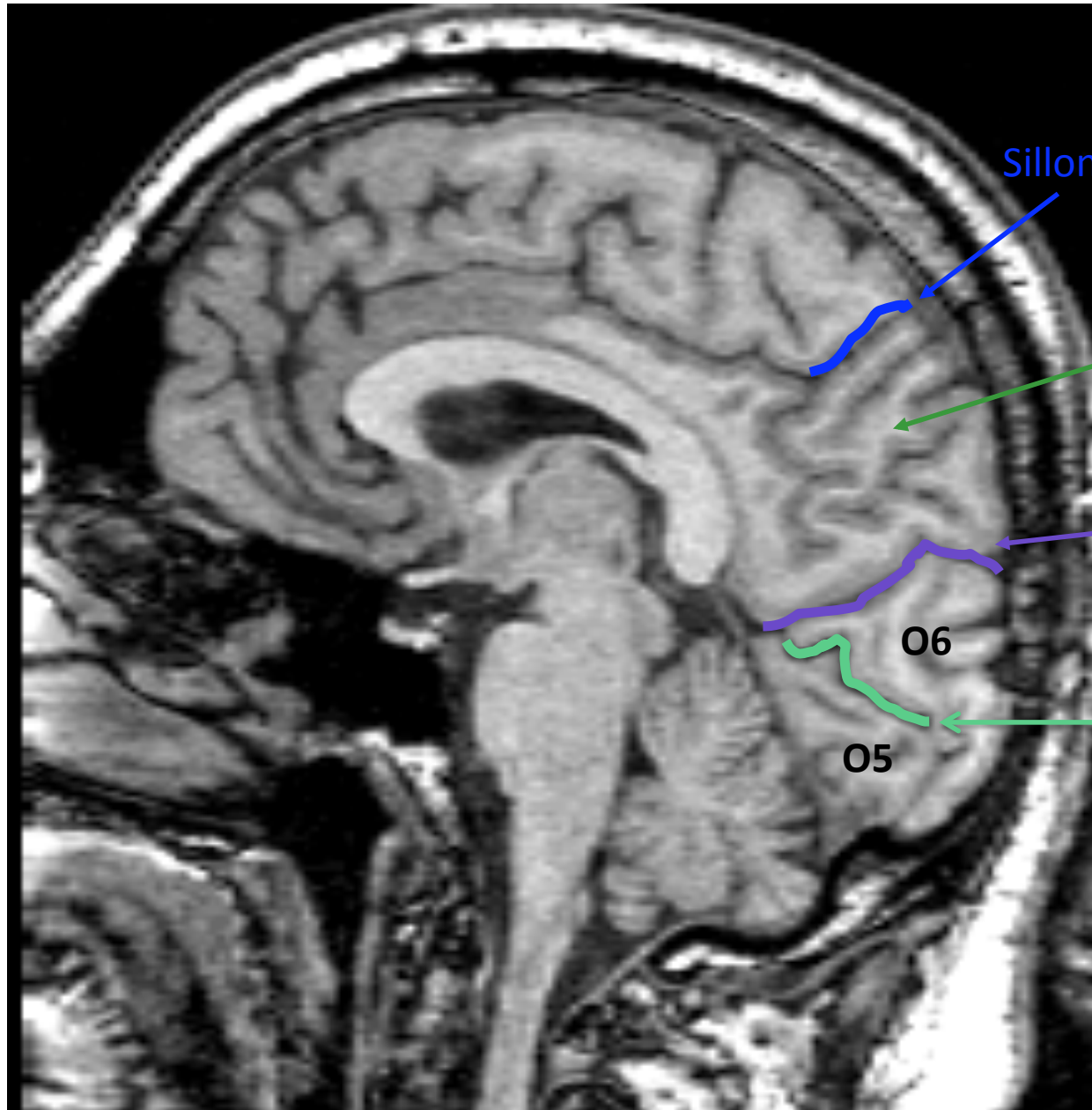
O6 = Cunéus

- Scissure Calcarine

- Siège du cortex visuel primaire

# Scissure Calcarine





Sillon post-central

Lobe pariétal

Sillon pariéto-occipital

Scissure calcarine

O6

O5

# Lobe temporal

## Face latérale

- Limité en haut par le sillon latéral et en arrière par l'incisure temporo occipitale

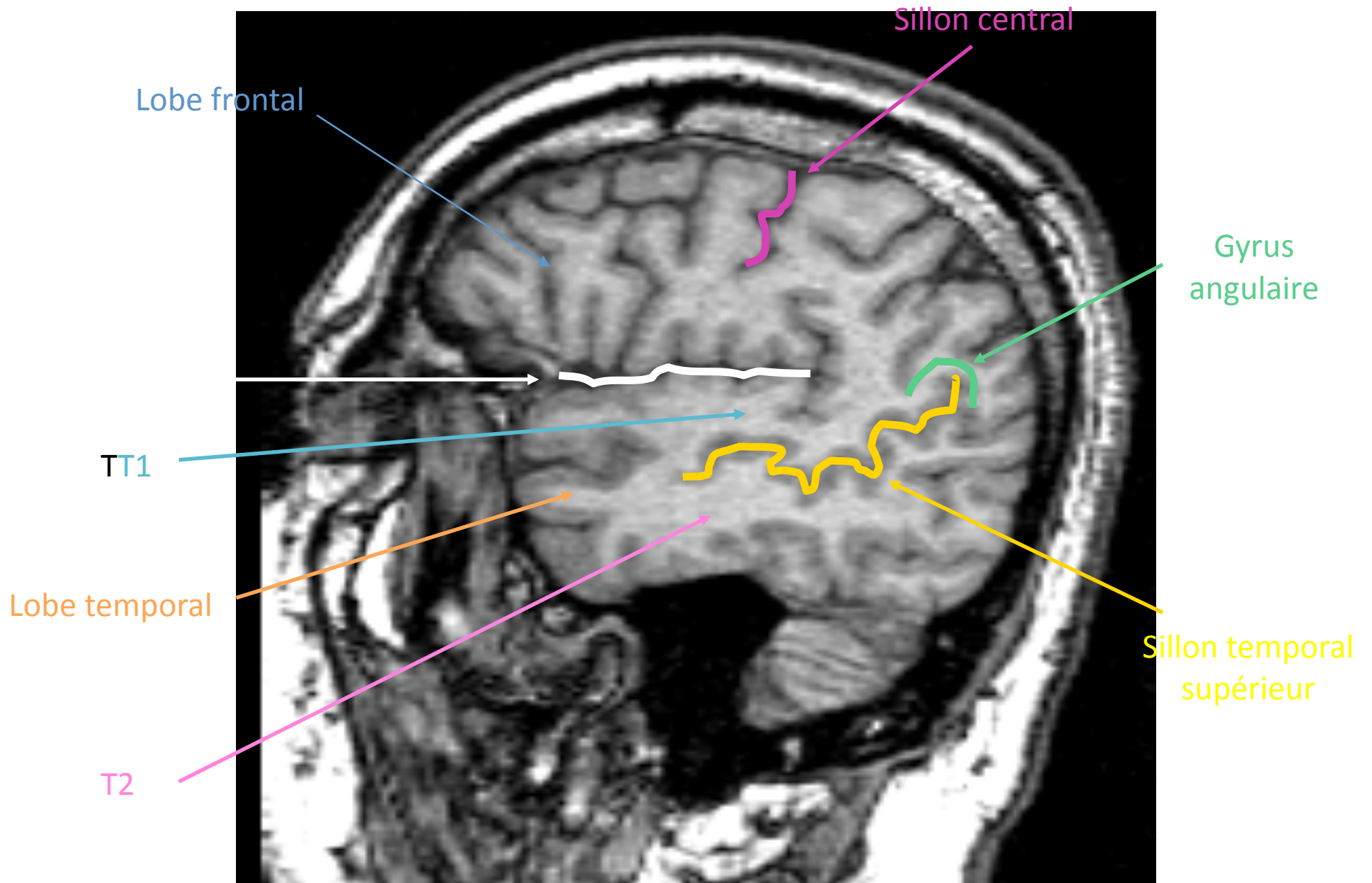
- Sillons secondaires

- Sillon temporal supérieur
  - Parallèle au sillon latéral
- Sillon temporal inférieur



3 Gyri	
Supérieur :	T <sub>1</sub>
Moyen :	T <sub>2</sub>
Inférieur :	T <sub>3</sub>

- Face supérieure de T<sub>1</sub> (Opercule temporal)
  - Gyri transverses de Heschl
  - Terminaison des voies de l'audition



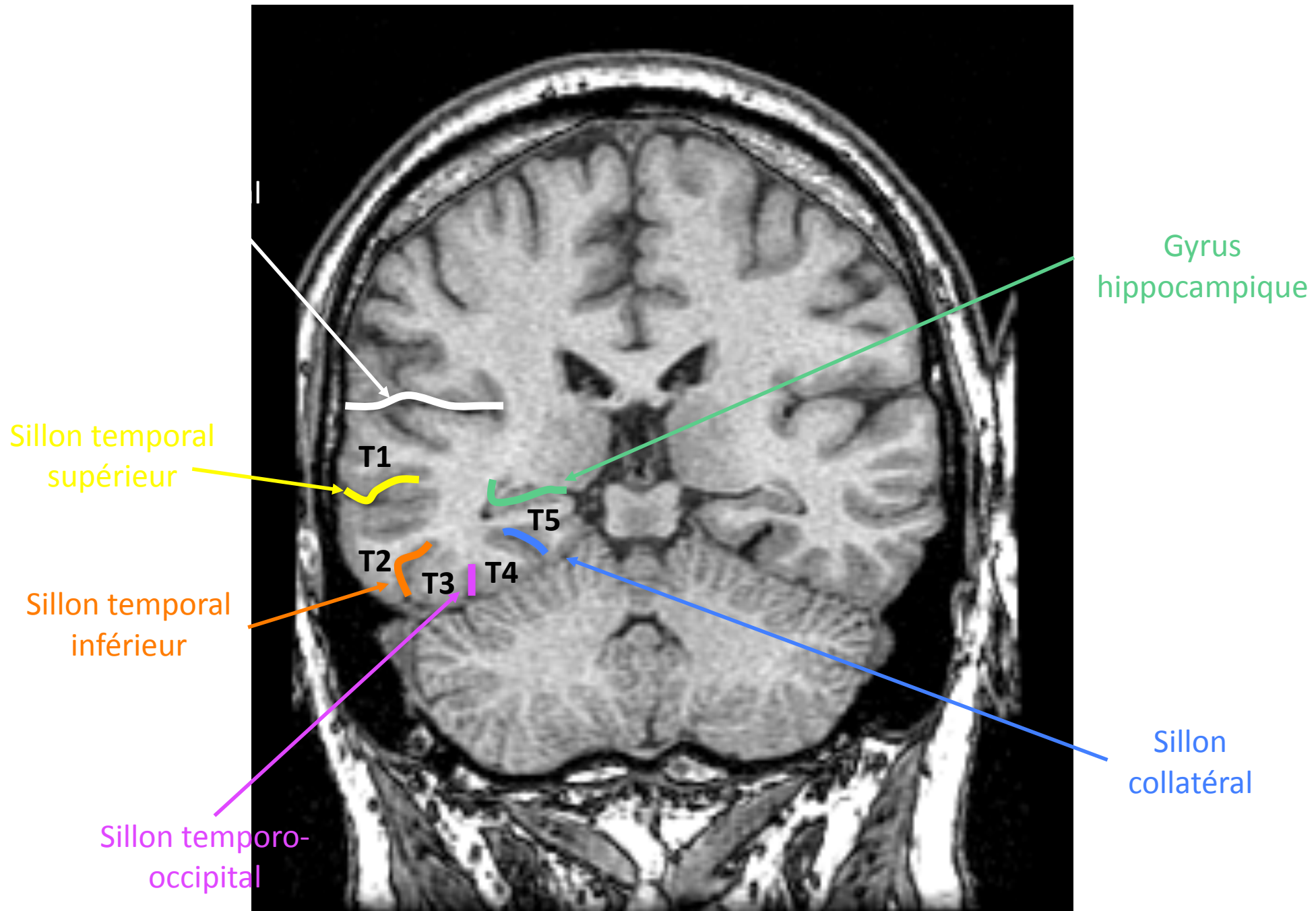
# *Lobe temporal*

## *Face inféro - médiale*

- Sillon temporal supérieur
- Sillon temporal inférieur
- Sillon temporo - occipital
- Sillon collatéral

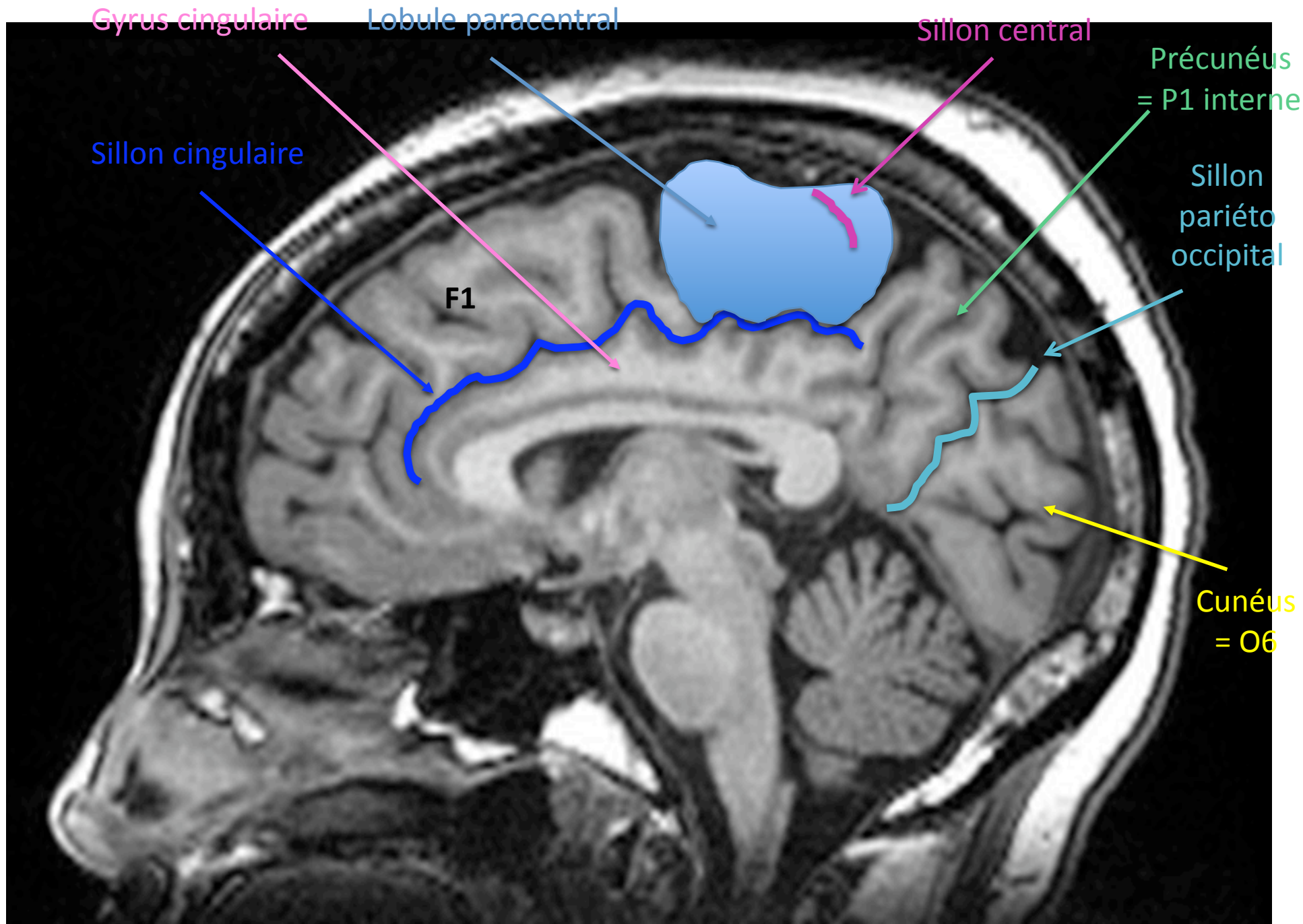
5 Gyri

Supérieur :	T1
Moyen :	T2
Inférieur :	T3
Temporo - occipital :	T4
Parahyppocampique :	T5



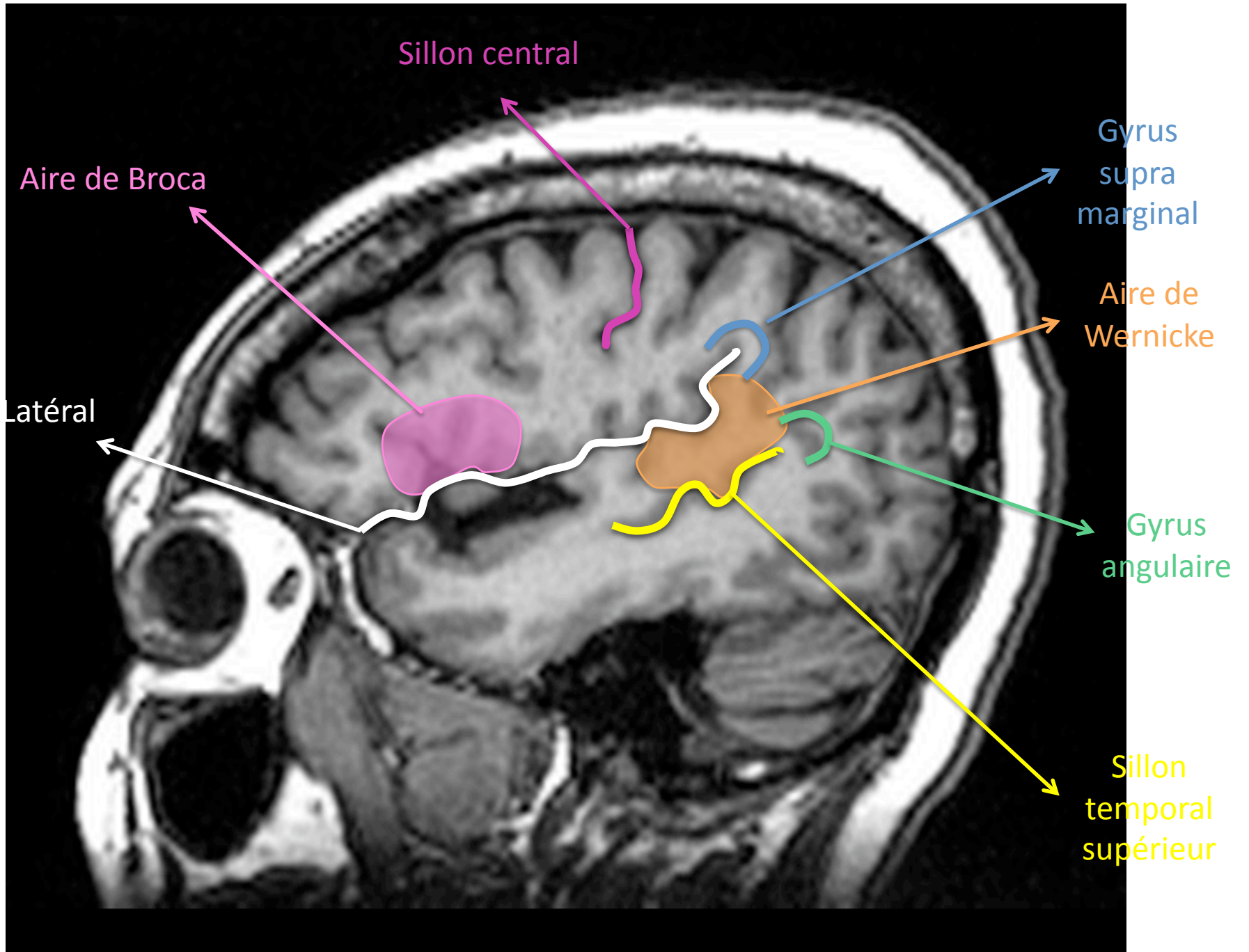
# *Face médiale du cerveau*

- Gyrus cingulaire
  - Entre le sillon cingulaire et le corps calleux
- Lobule paracentral
  - Zones corticales motrices et sensibles du MI



# Carte Fonctionnelle

- Le langage
  - **Aire de Broca**
    - Zone de production des mots parlés
    - Pied de F3 de l'hémisphère dominant
    - Aire 44 et 45 de Brodmann
  - **Aire de Wernicke**
    - Zone de compréhension du langage
    - Intersection du lobe temporal et pariétal
    - Aire 22, 37 et 42 de Brodmann (39-40)
  - **Gyrus supra marginal**
    - Traitement phonologique et articulaire des mots
  - **Gyrus angulaire**
    - Traitement sémantique des mots



# Carte Fonctionnelle

- **L'audition**

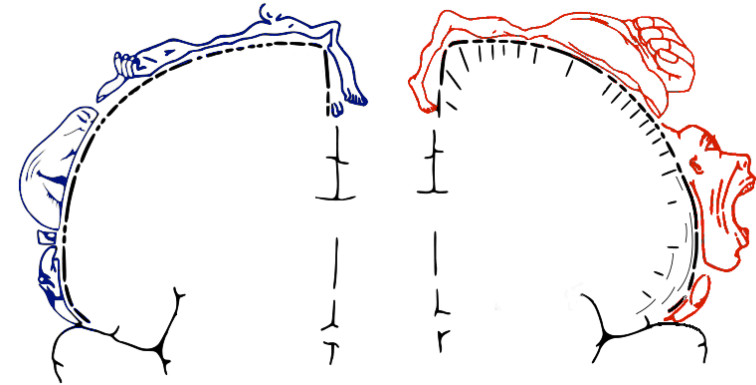
- Zone de Heschl
  - Face supérieure de T<sub>1</sub>

- **Aire motrice primaire**

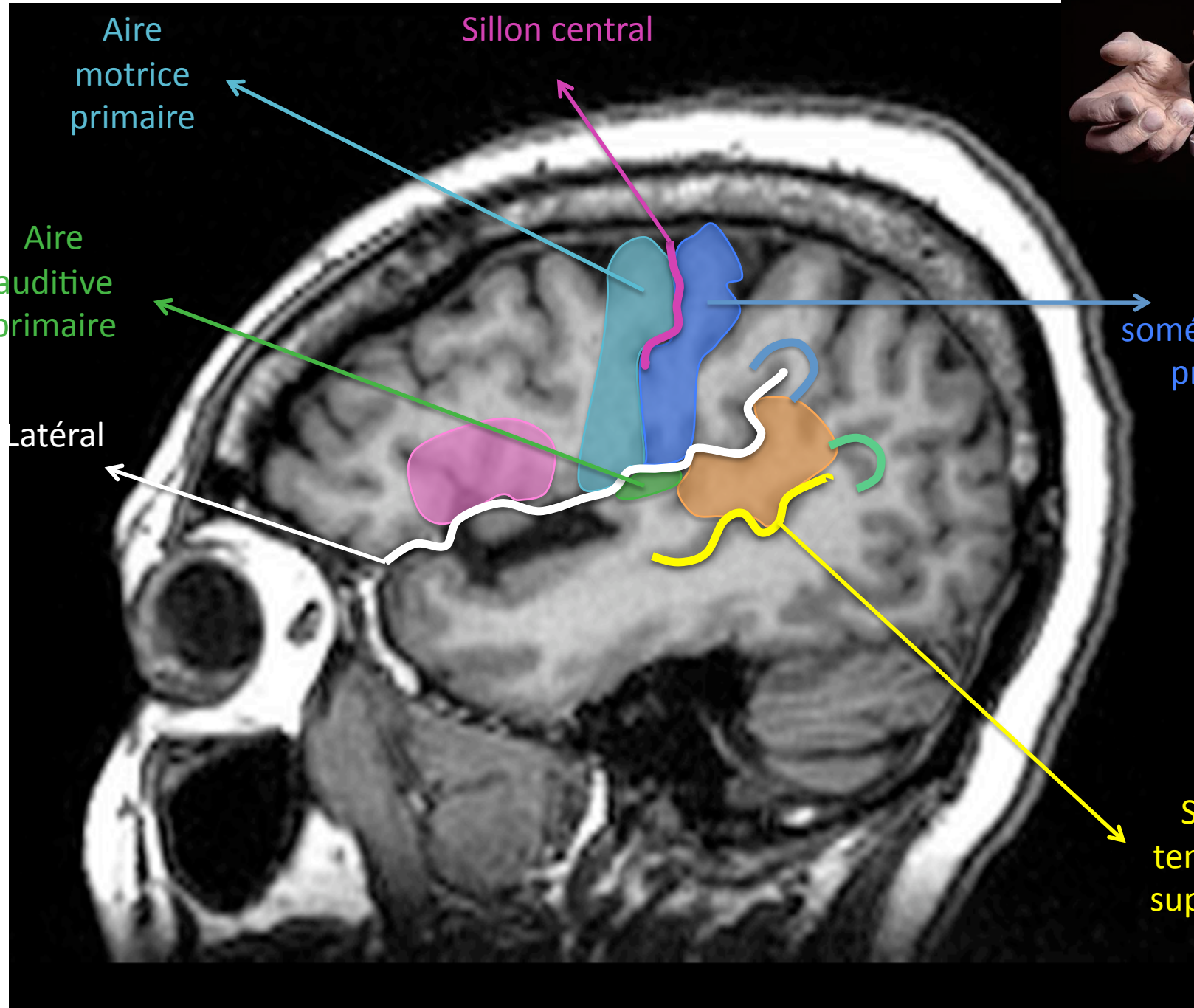
- Gyrus pré central

- **Aire somesthésique primaire**

- Gyrus post central



Somatotopie  
Homunculus de Penfield



Aire motrice primaire

Sillon central

Aire auditive primaire

Aire somésitique primaire

Latéral

Sillon temporal supérieur

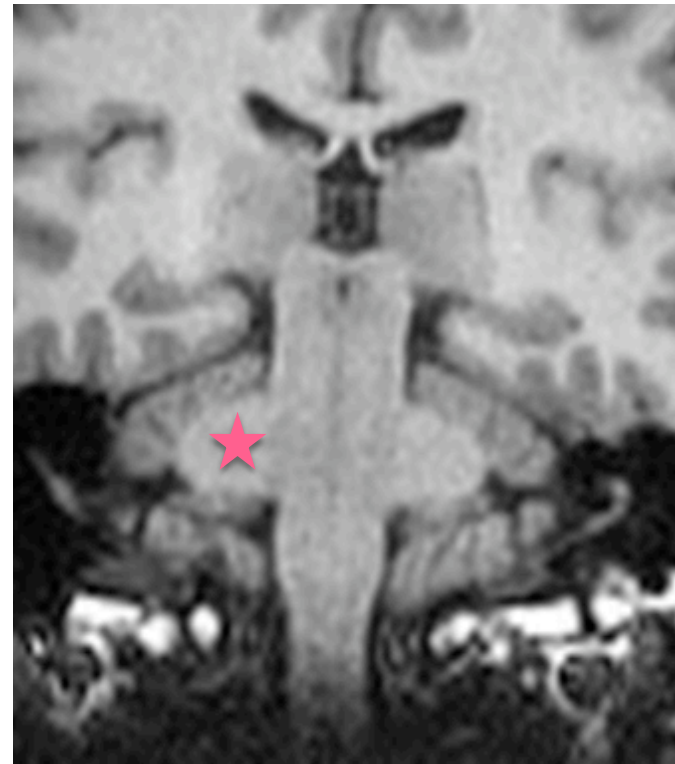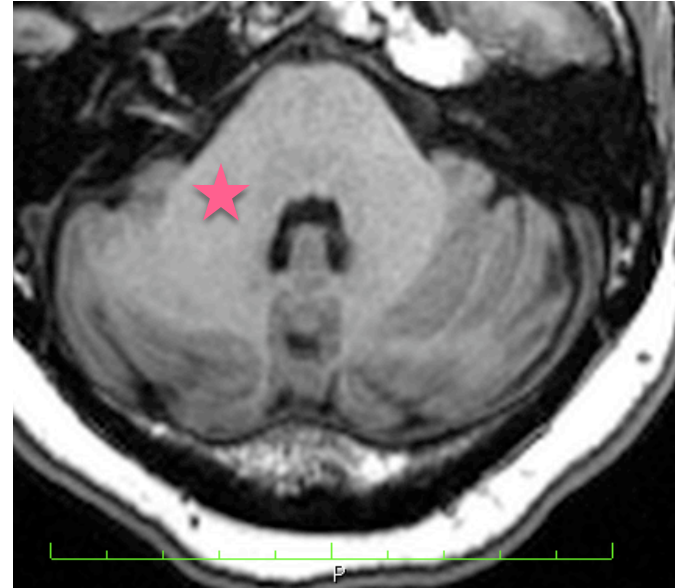
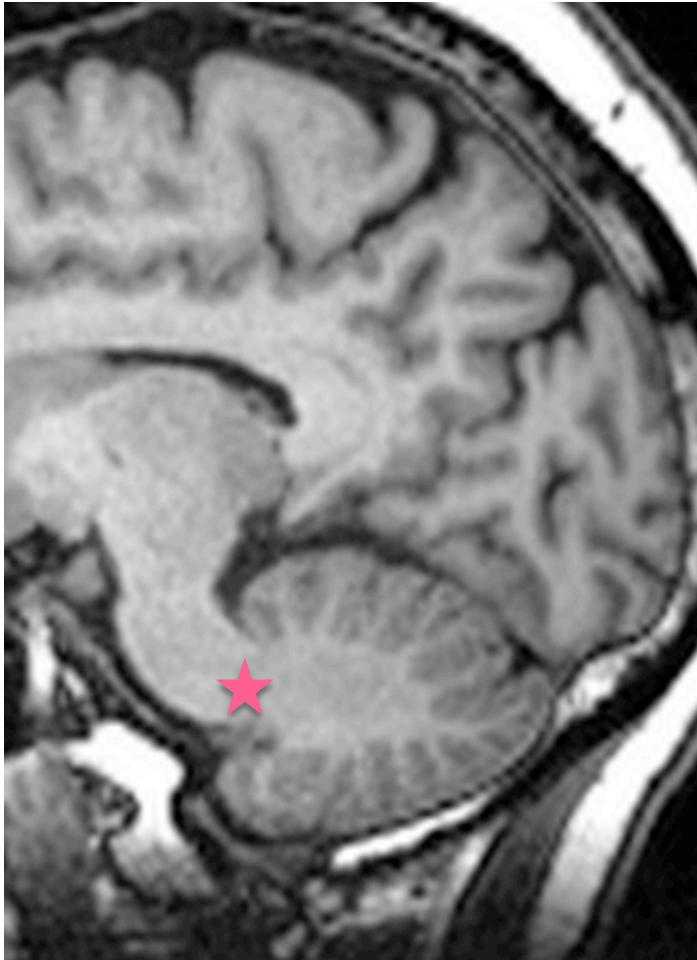


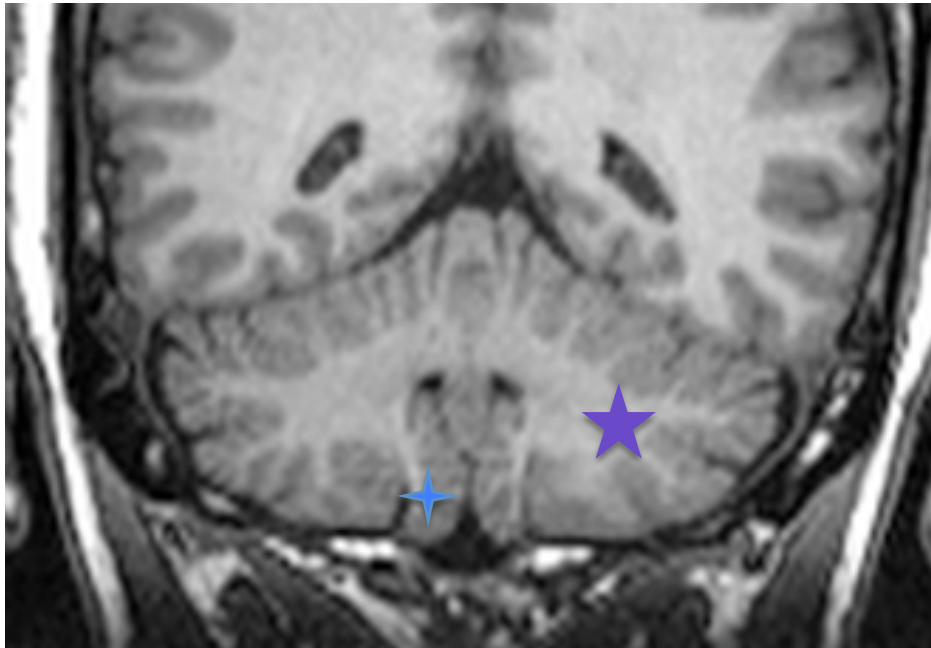
# *Cervelet*

- Situé dans la fosse postérieure
- Issu principalement du Métencéphale
- Rattaché à la face dorsale du tronc cérébral par 3 pédicules :
  - Supérieur
  - Moyen
  - Inférieur
- Formé
  - Médialement : Vermis cérébelleux
  - Latéralement : 2 hémisphères cérébelleux

*Tonicité, coordination*

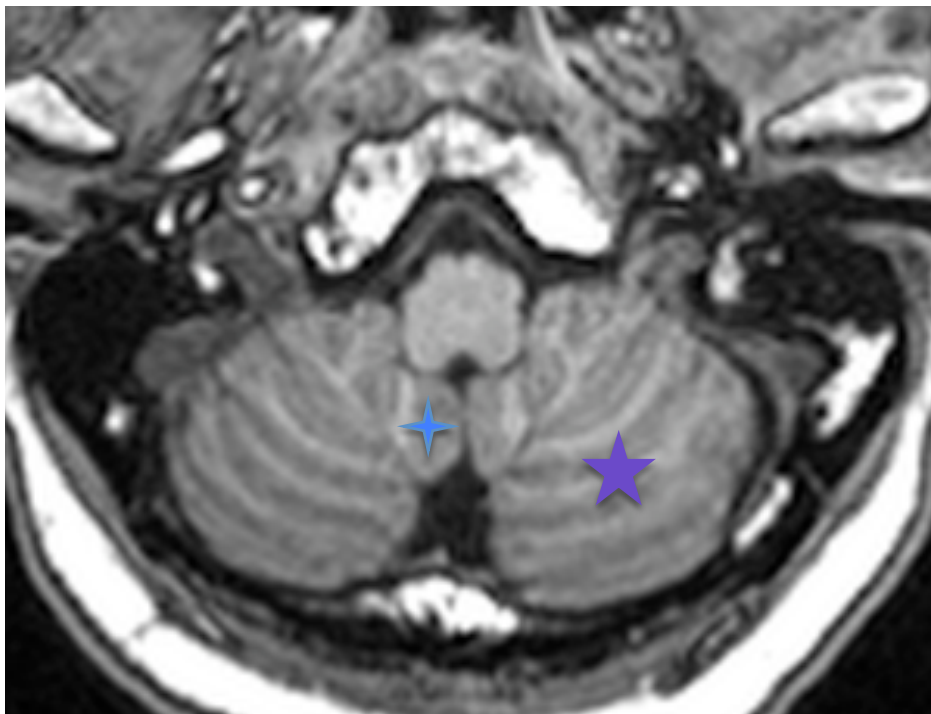
★ Pédoncule cérébelleux moyen

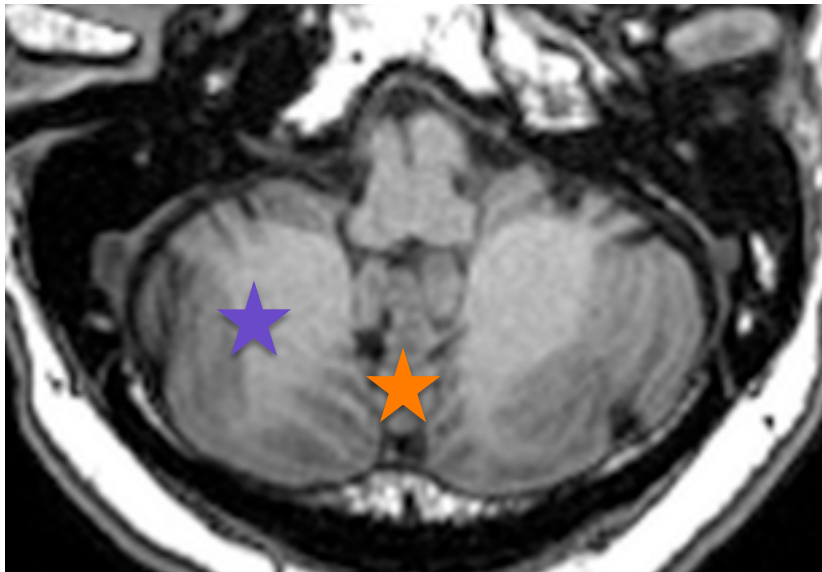
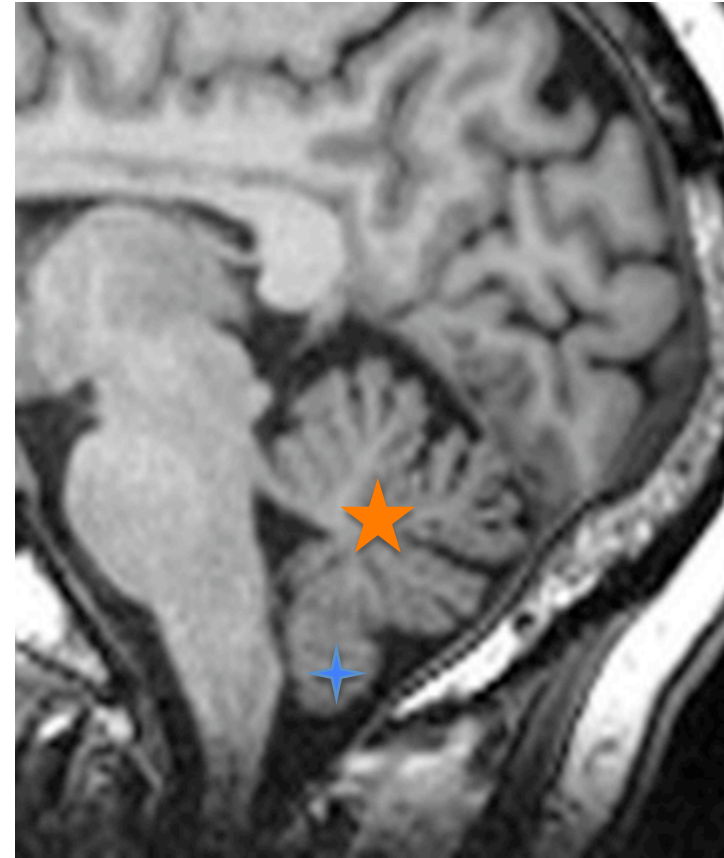
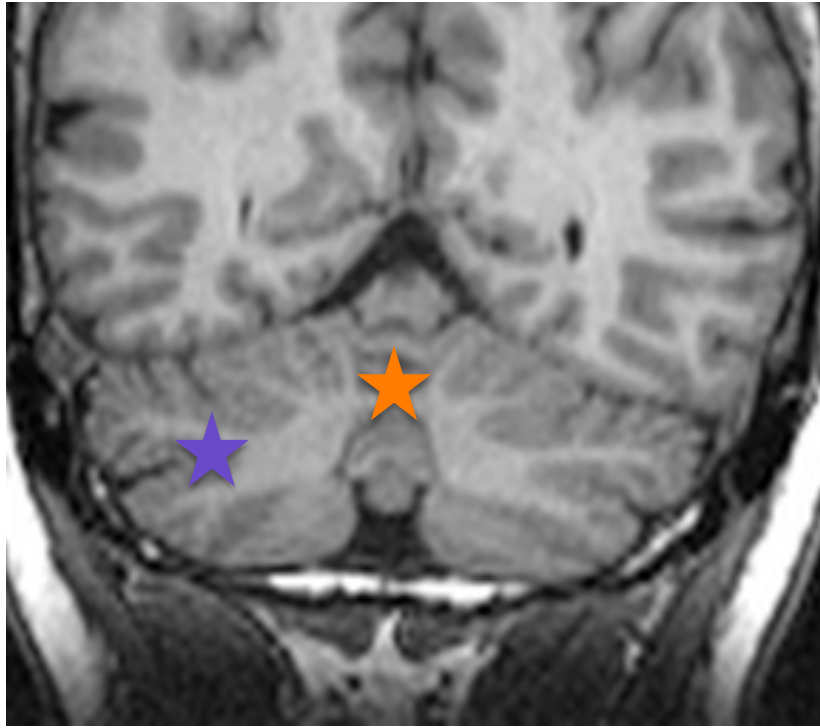




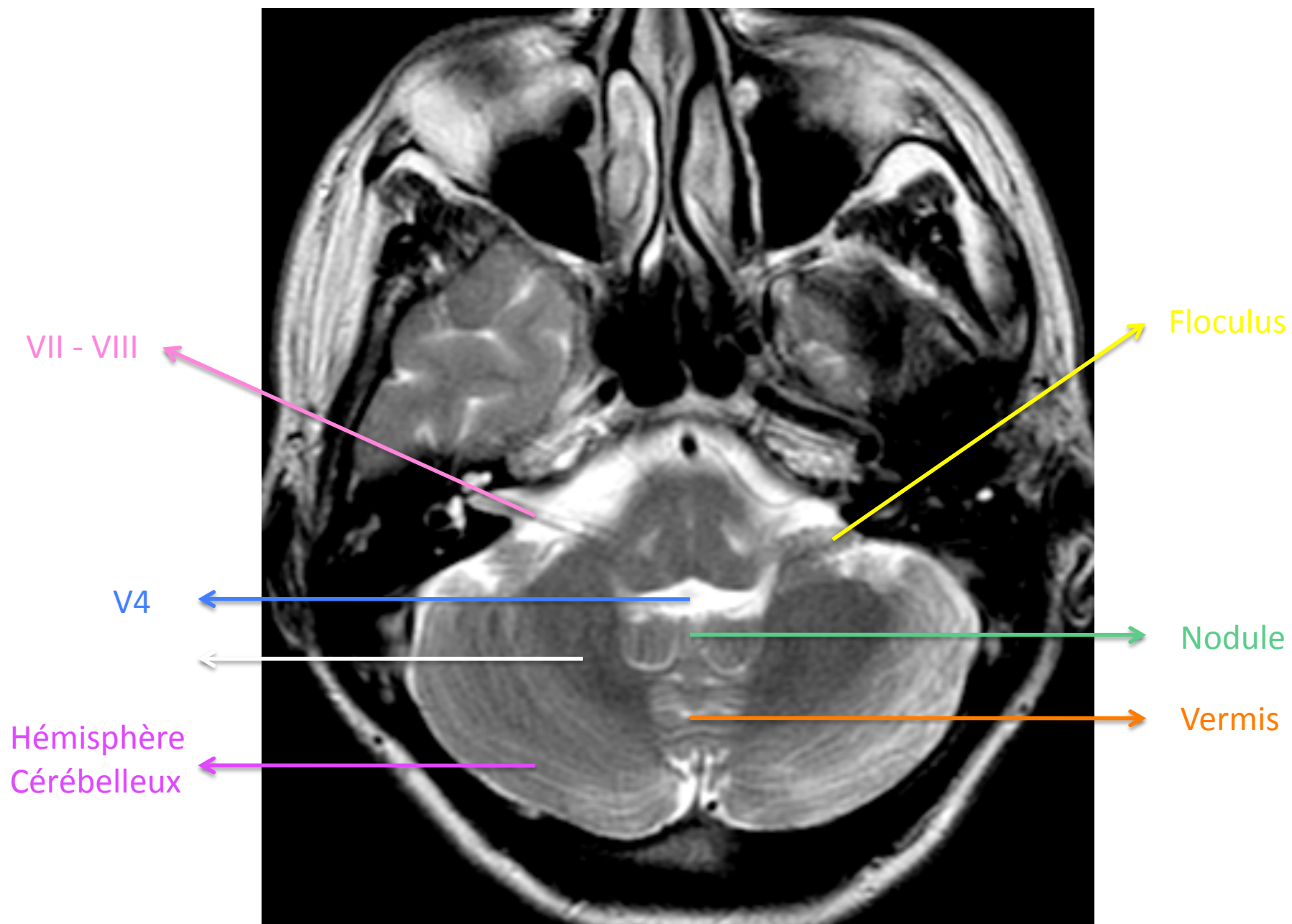
★ Tonsilles cérébelleuses  
(Amygdales cérébelleuses)

★ Hémisphère cérébelleux



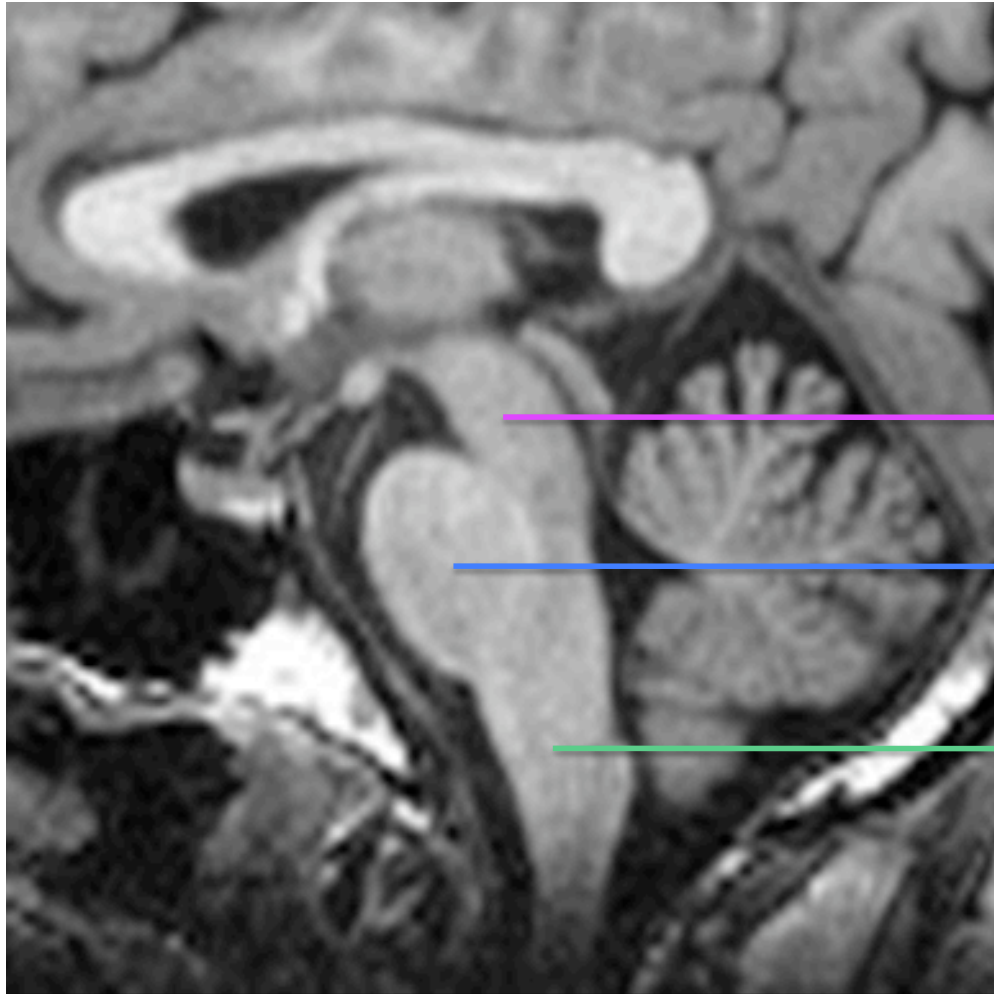


- ★ Vermis
- ★ Hémisphère
- ★ Tonsille



# Tronc cérébral

- Composé de 3 étages issus de 3 vésicules
  - **Moelle allongé** = Bulbe rachidien                      Myélocéphale
  - **Pont** = Protubérance annulaire                      Métencéphale
  - **Mésencéphale** = Pédoncules cérébraux                      Mésencéphale
- Il contient
  - Des Noyaux
    - Nerfs crâniens et Nx propres du tronc
  - Les grandes voies ascendantes et descendantes
    - Reliant la moelle spinale au cervelet et au cerveau



Mésencéphale

Pont

Moelle allongée

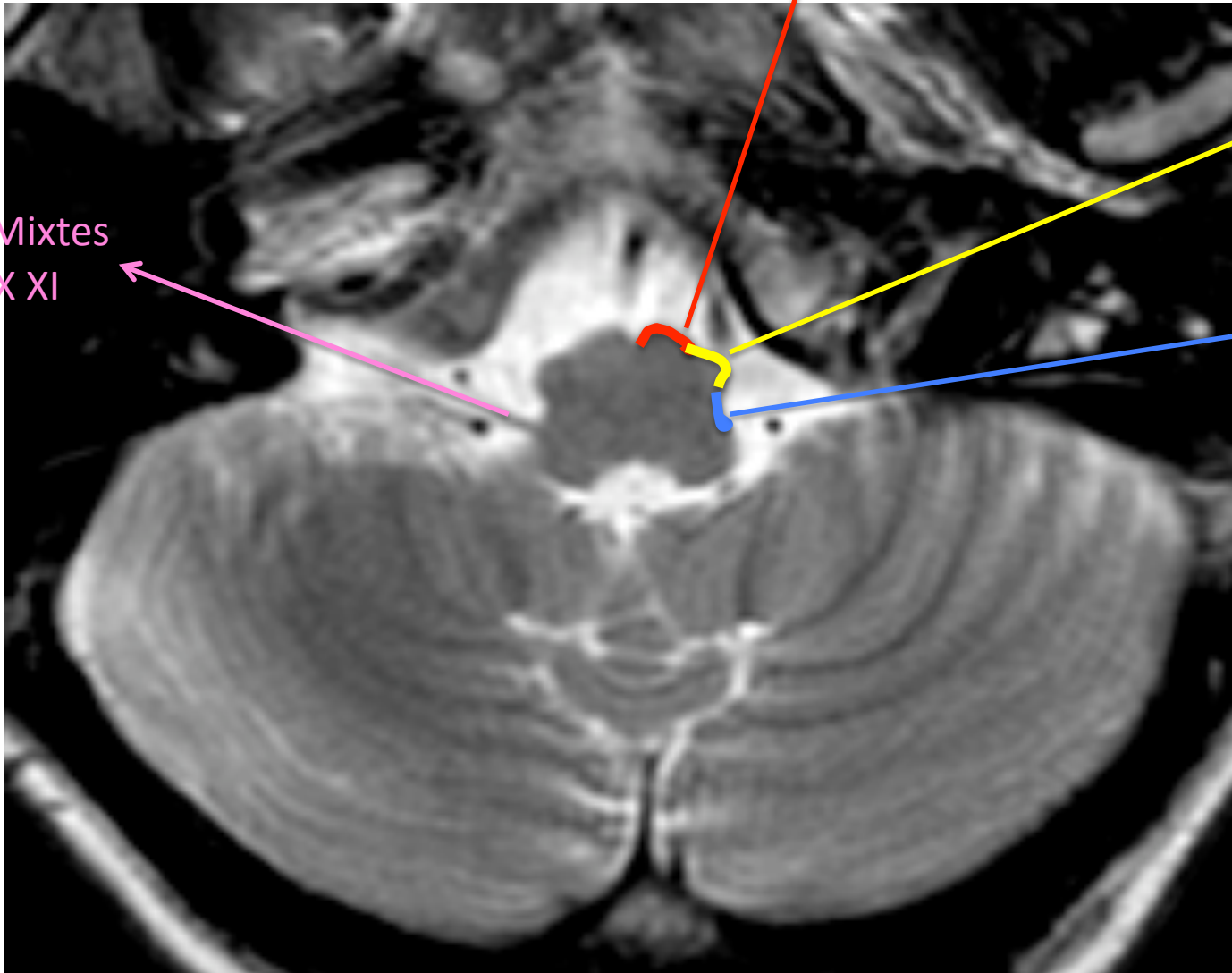
# Moelle allongée

Pyramide bulbaire (Fx pyramidal)

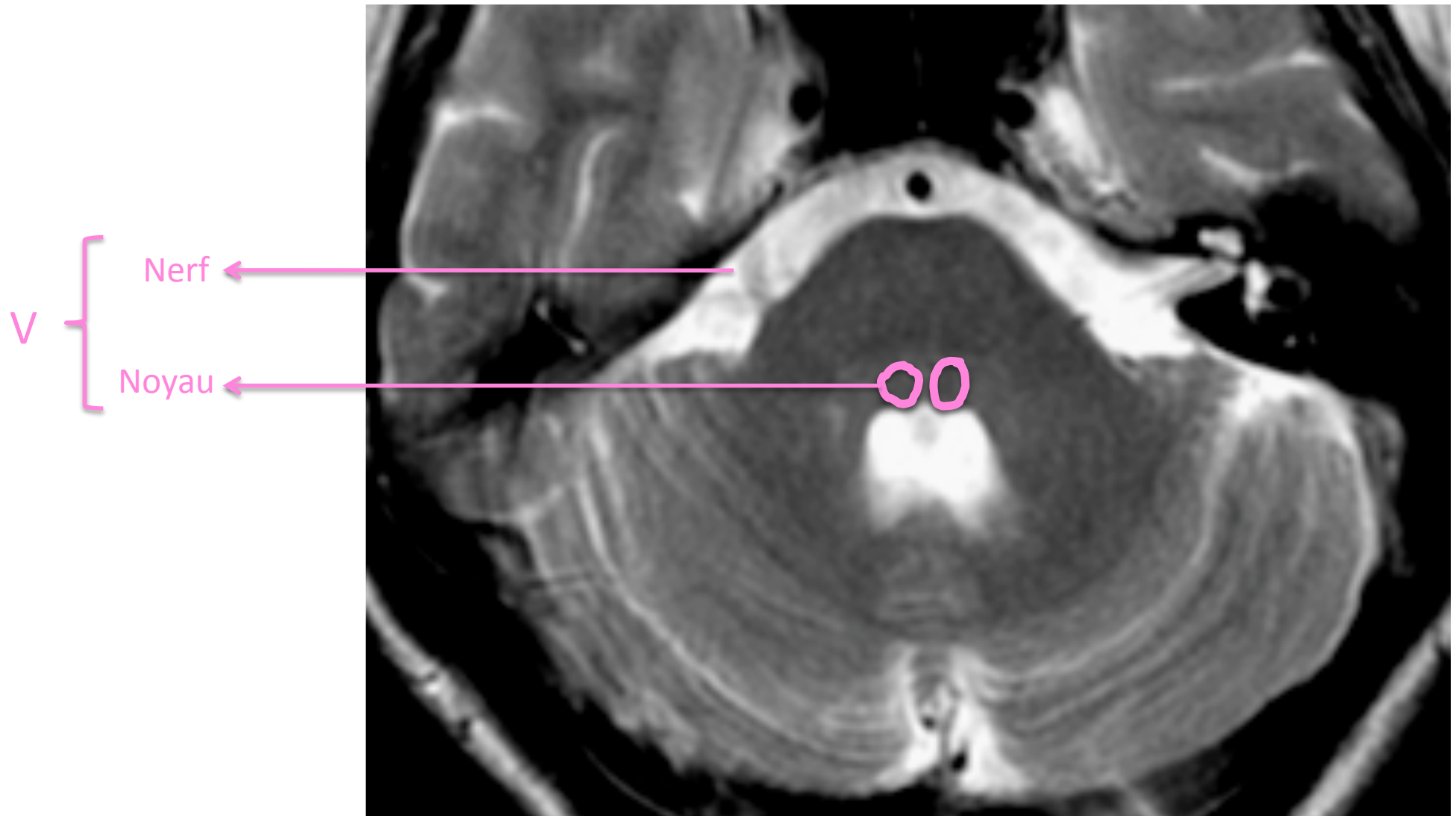
Olive bulbaire

Fossette Latérale

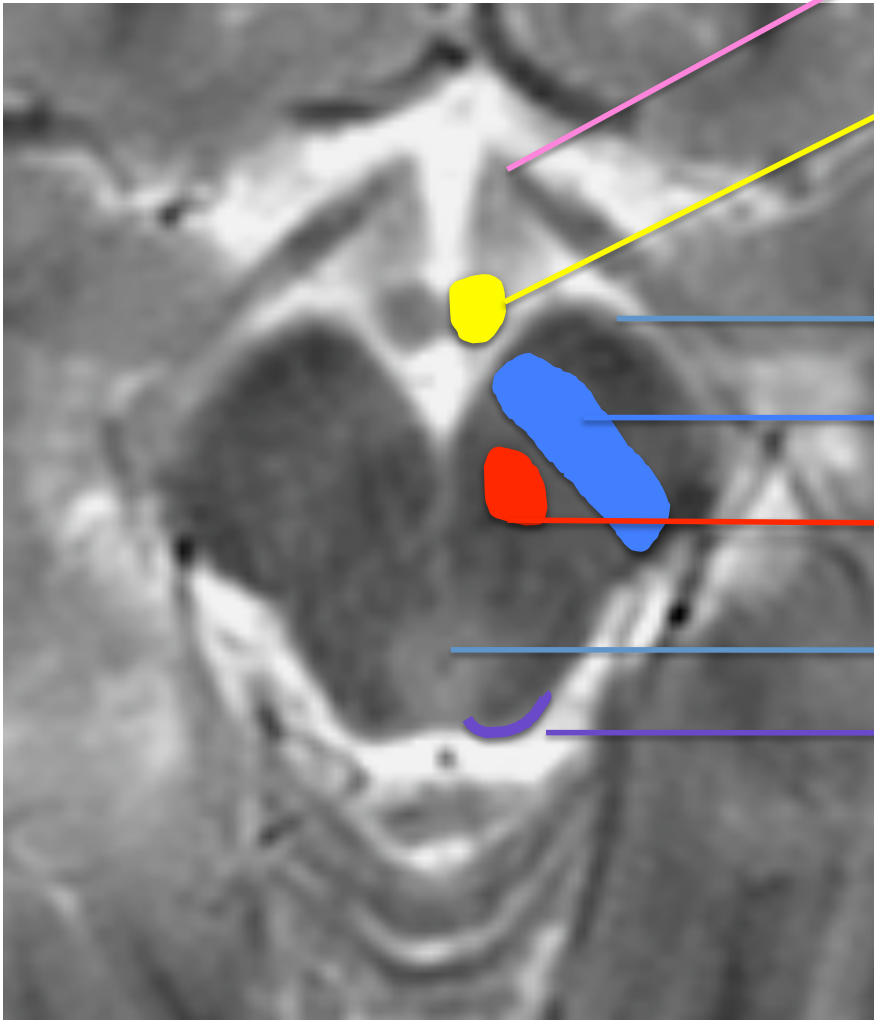
N.Mixtes  
IX X XI



# Pont



# Mésencéphale



Bandelette optique

Corps mamillaire  
(Diencéphale)

(Crus Cerebri)  
Pédoncule cérébral

Locus Niger  
(Contrôle motricité)

Noyau Rouge  
(Tonus, coordination)

Aqueduc de Sylvius

Colliculus inférieurs

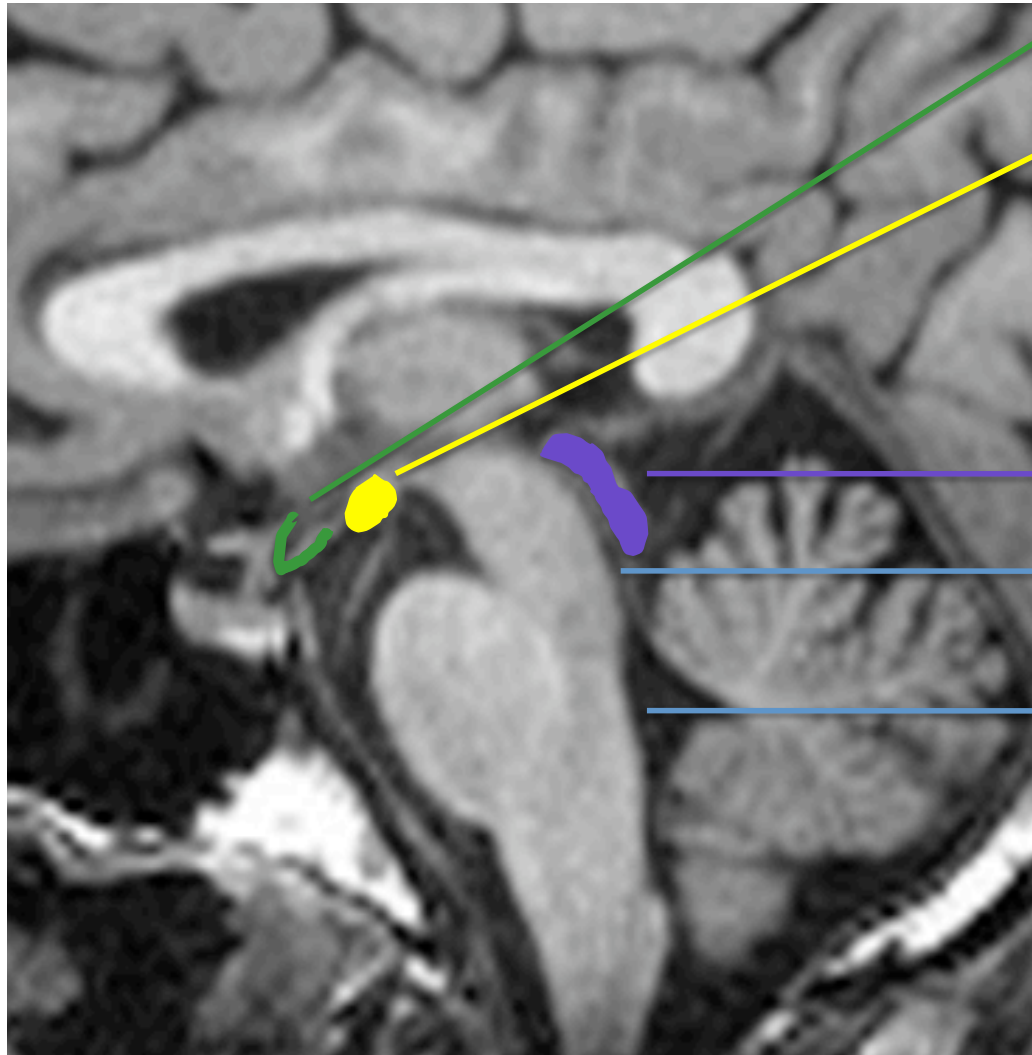
+

Colliculus supérieurs

Lame Tectale

Tegmentum

# Lame Tectale



Hypothalamus

Corps mamillaire  
(mémoire)

Diencéphale

Colliculus supérieur (Vision)  
Colliculus inférieur (Audition)

Aqueduc de Sylvius

V4

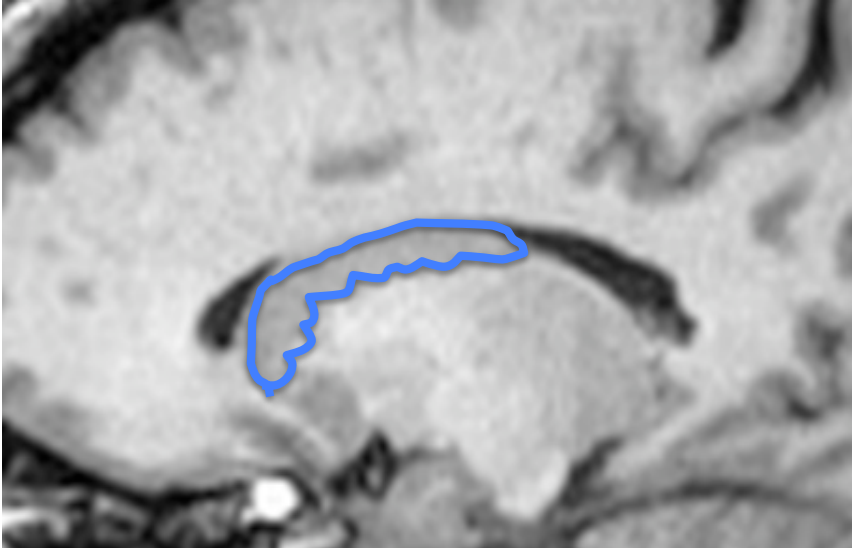
# Noyaux Gris Centraux

- **Noyau Caudé**
  - Origine télencéphalique
  - Forme en fer à cheval
  - Tête / Corps / Queue
- **Noyau Lenticulaire**
  - Forme pyramidale
  - 2 parties :
    - Latéral : **Putamen**
      - Origine télencéphalique
    - Médiale : **Pallidum**
      - Origine diencéphalique

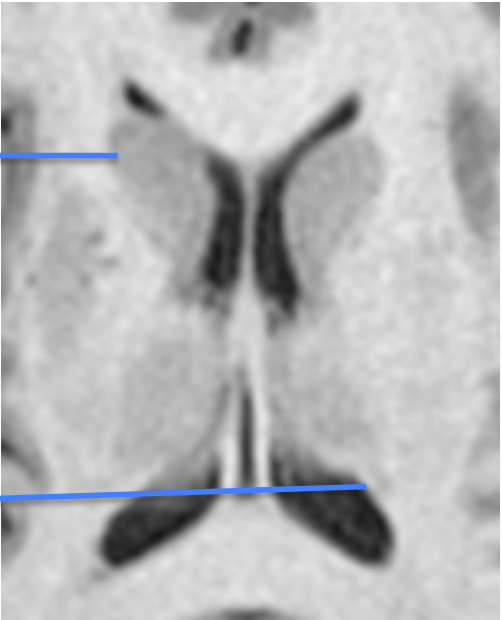
Nx Caudé + Putamen  
=  
Striatum

*Contrôle mouvements volontaires*


# Noyau Caudé



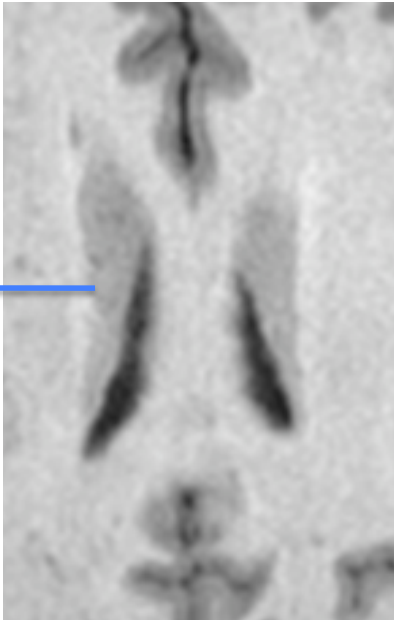
Tête



Queue



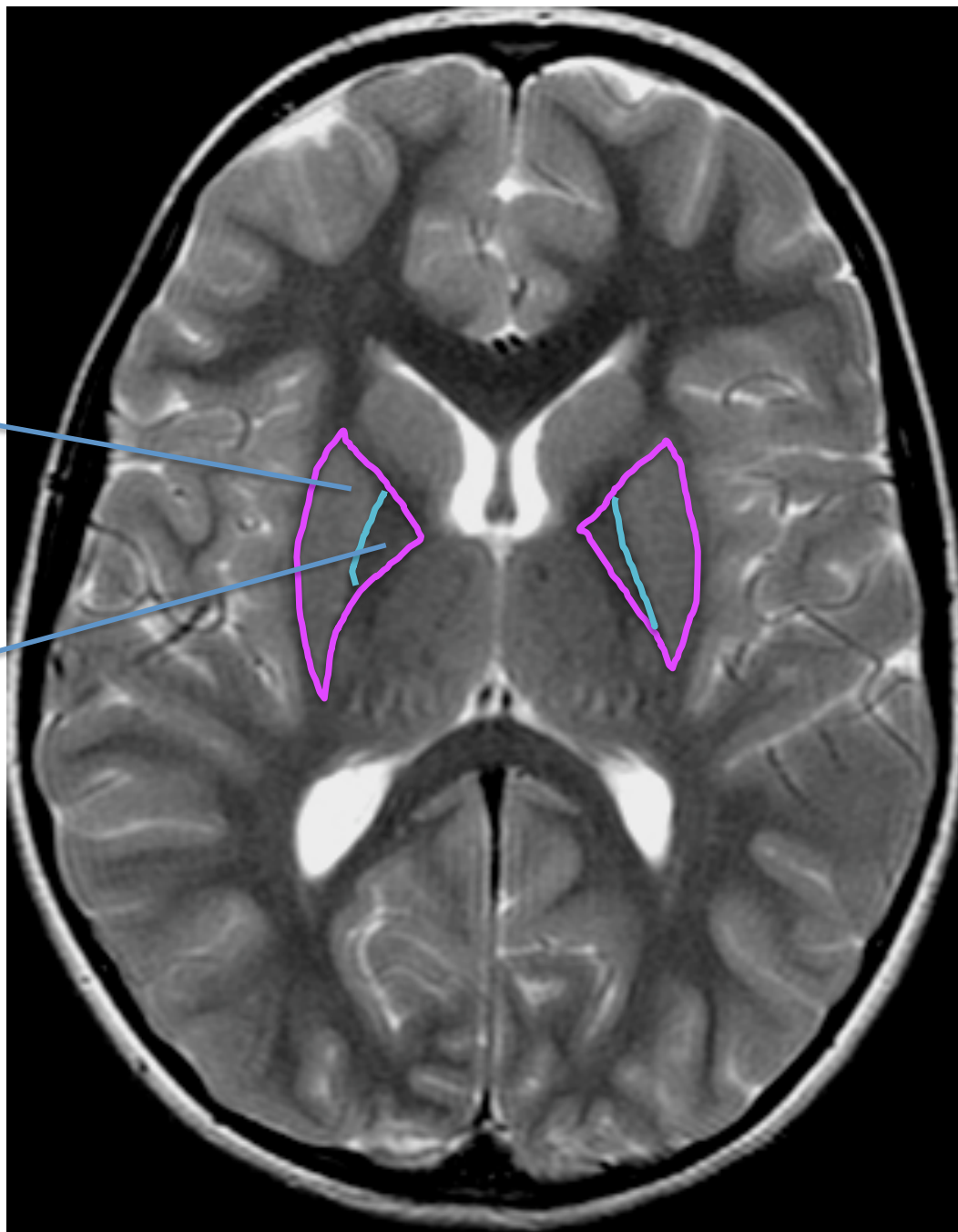Corps



# Noyau Lenticulaire

Putamen

Pallidum



— lame médullaire

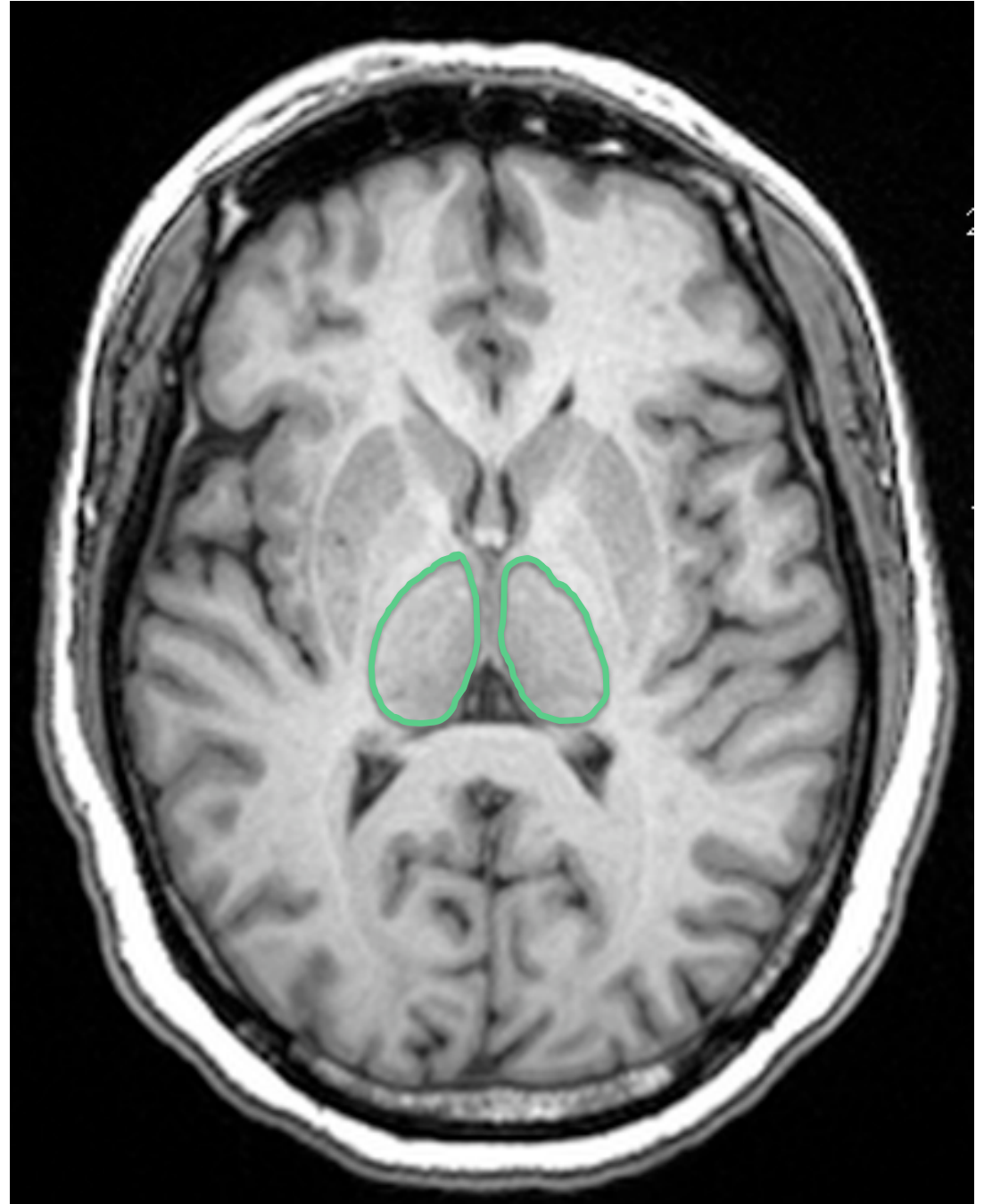
# Noyaux Gris Centraux

- **Thalamus**
  - Origine diencéphalique
  - Forme ovoïde



*Relais des voies de la sensibilité*

# Thalamus



# Substance Blanche

- Capsule interne

- Forme un angle

- Bras antérieur
    - Genou
    - Bras Postérieur

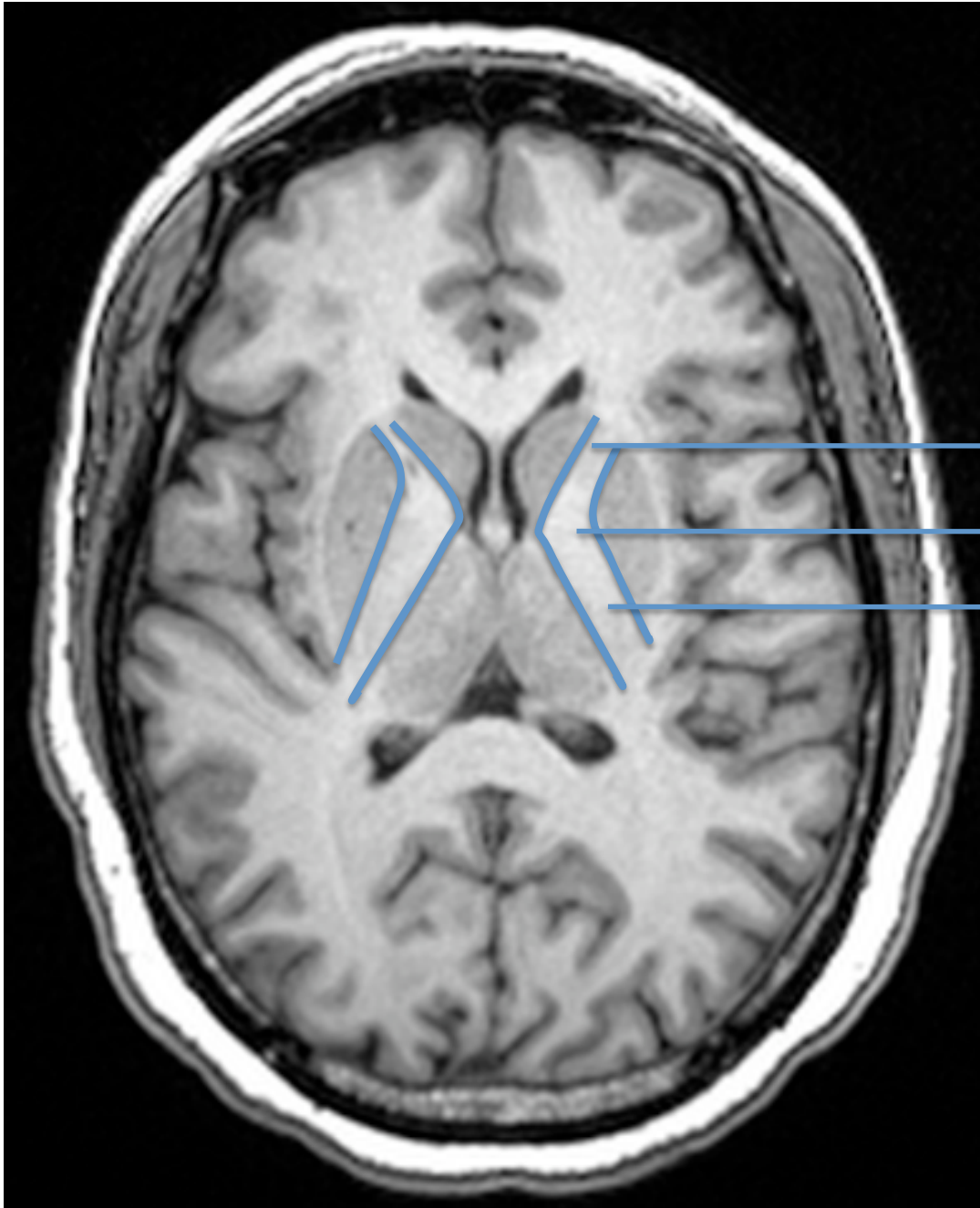


Fx Cortico – Spinal  
=  
Fx pyramidal

- Centre semi ovale

- Substance blanche sous – corticale
  - Fibres de projection / Fibres d'association inter et intra - hémisphérique

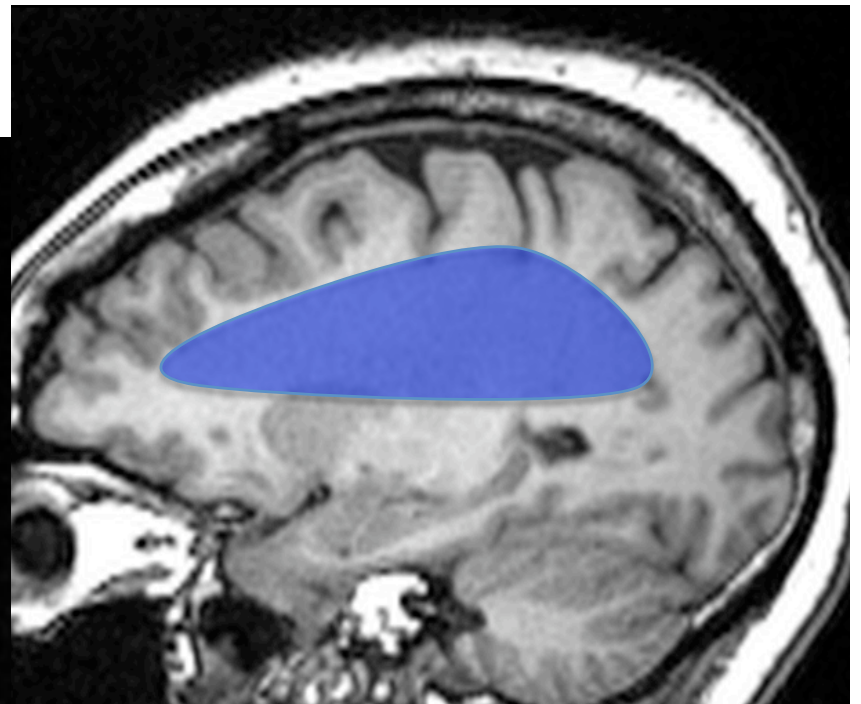
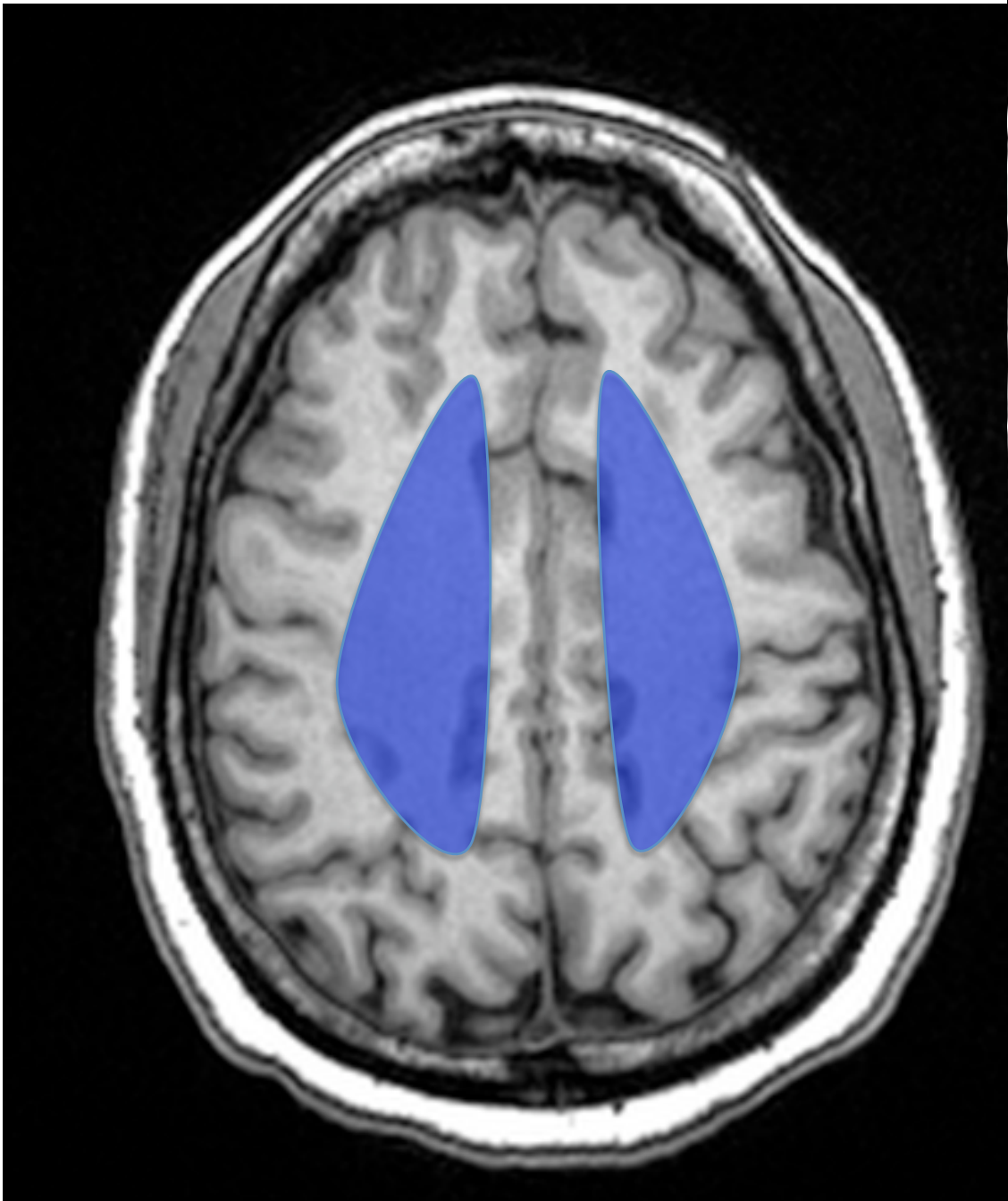
## Capsule interne



Bras Antérieur

Genou

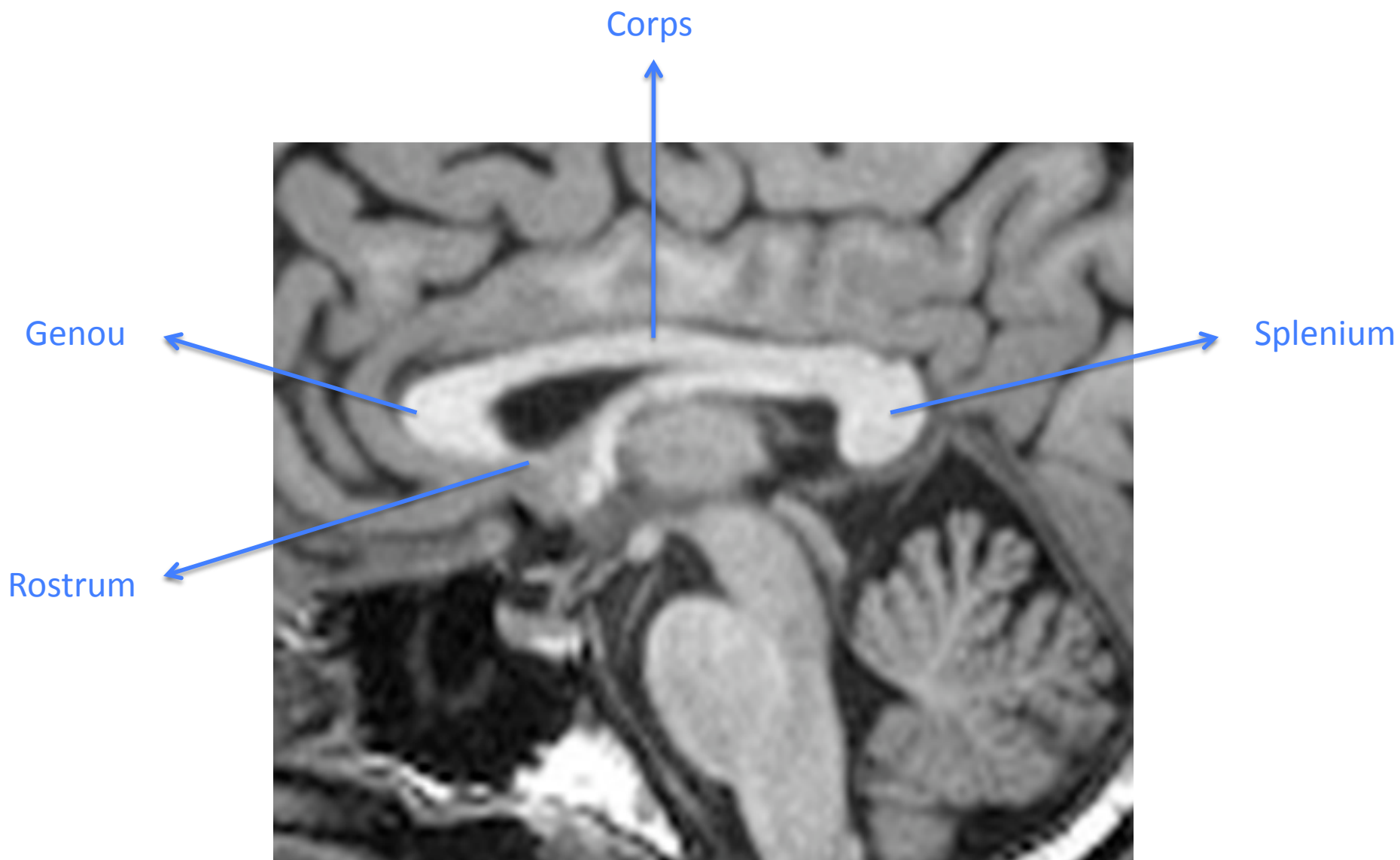
Bras Postérieur




Centre semi ovale

# Commissures inter hémisphériques

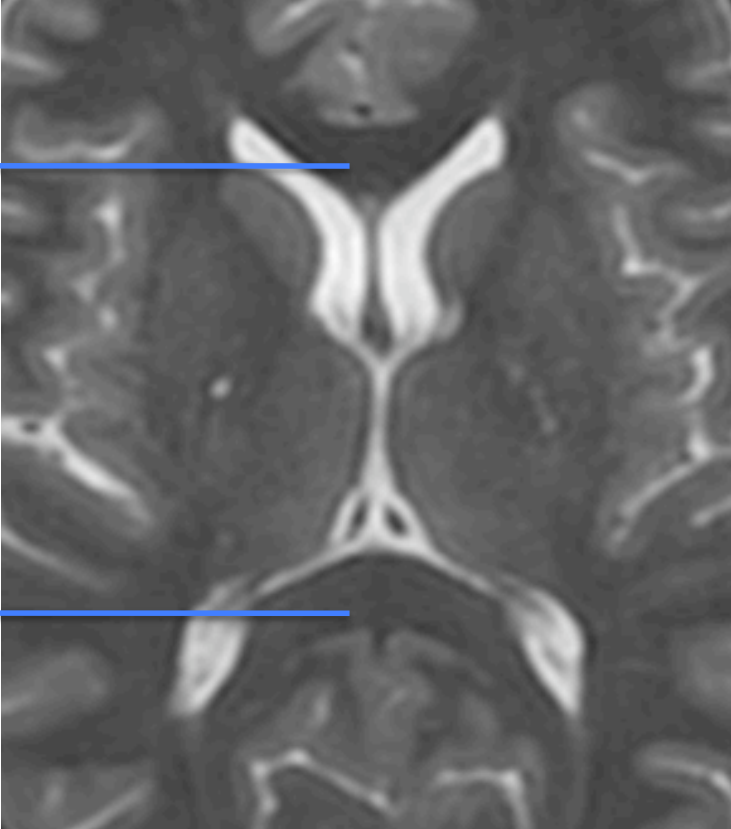

- Corps Calleux
  - Rostrum : Bec
  - Genou
  - Corps
  - Splénium : Bourrelet
- Fornix
  - Corps
  - Deux extrémités bifurqués et arciformes
    - Colonnes : Antérieurs
    - Piliers : Postérieurs
- Commissure antérieure



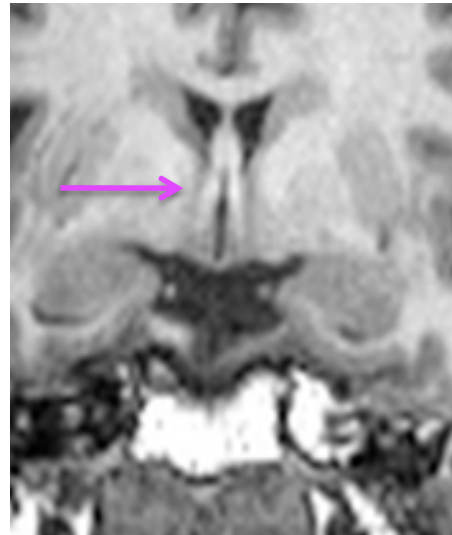
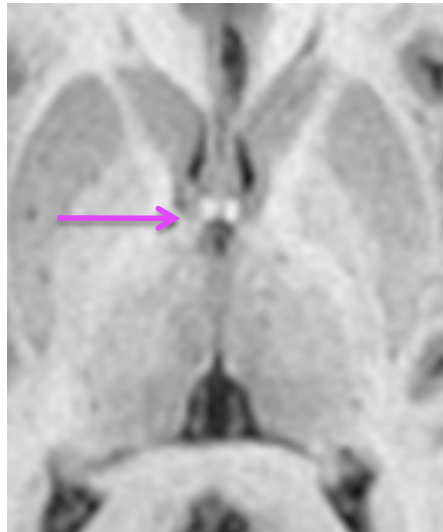
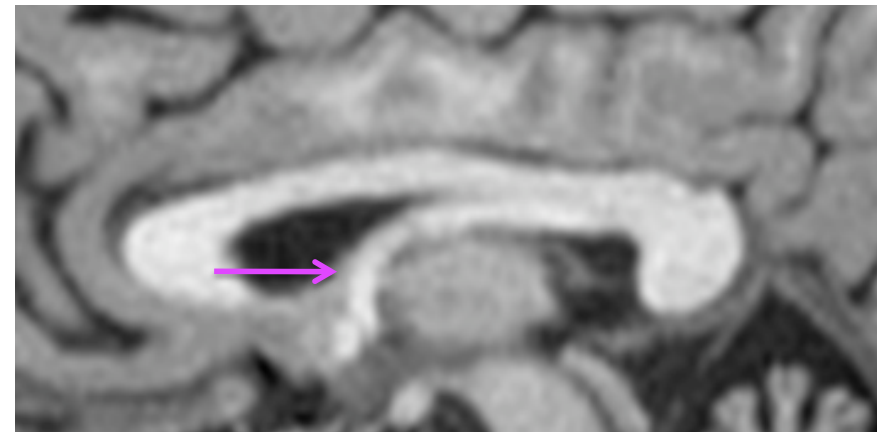
Genou



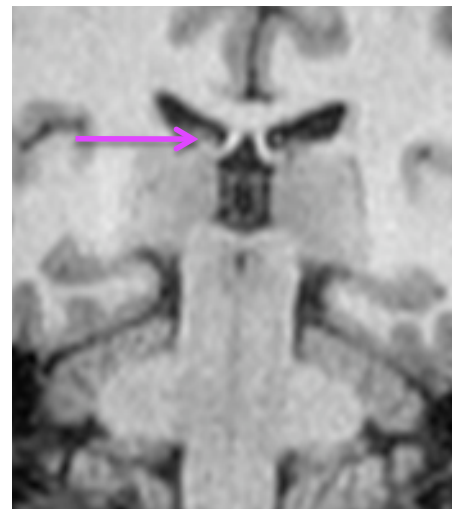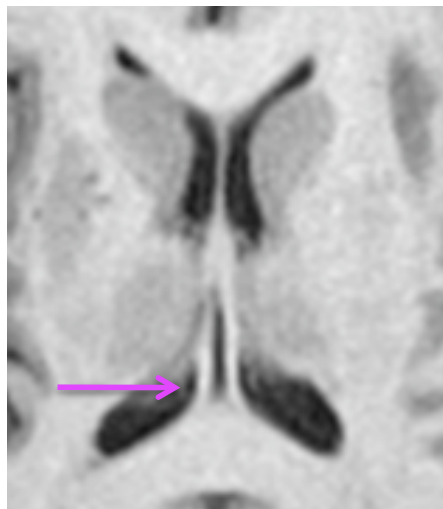
Splenium



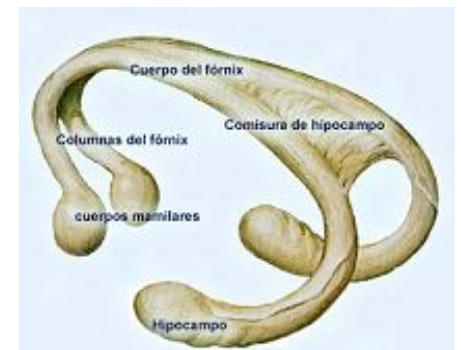Corps



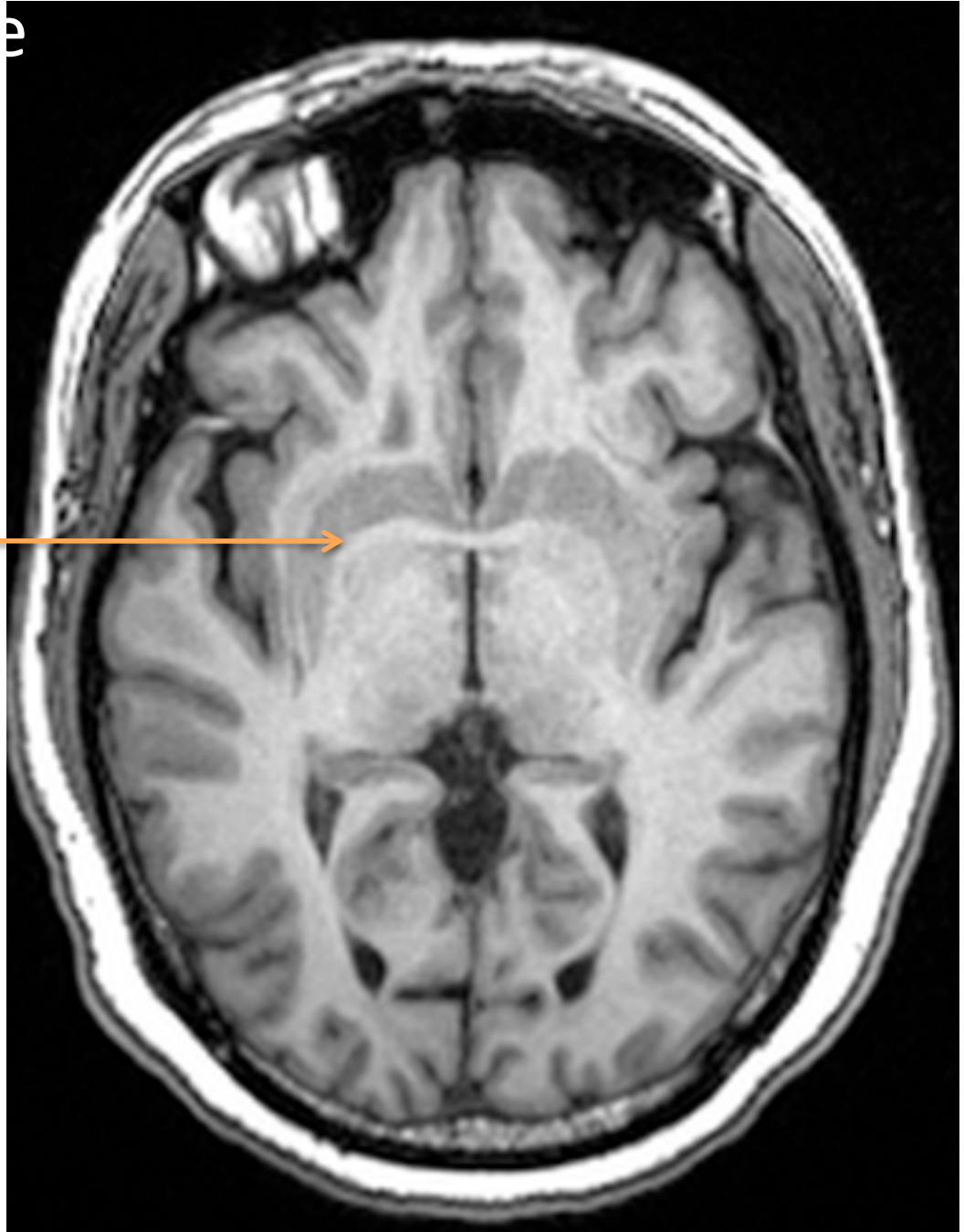
Colonnes



Piliers

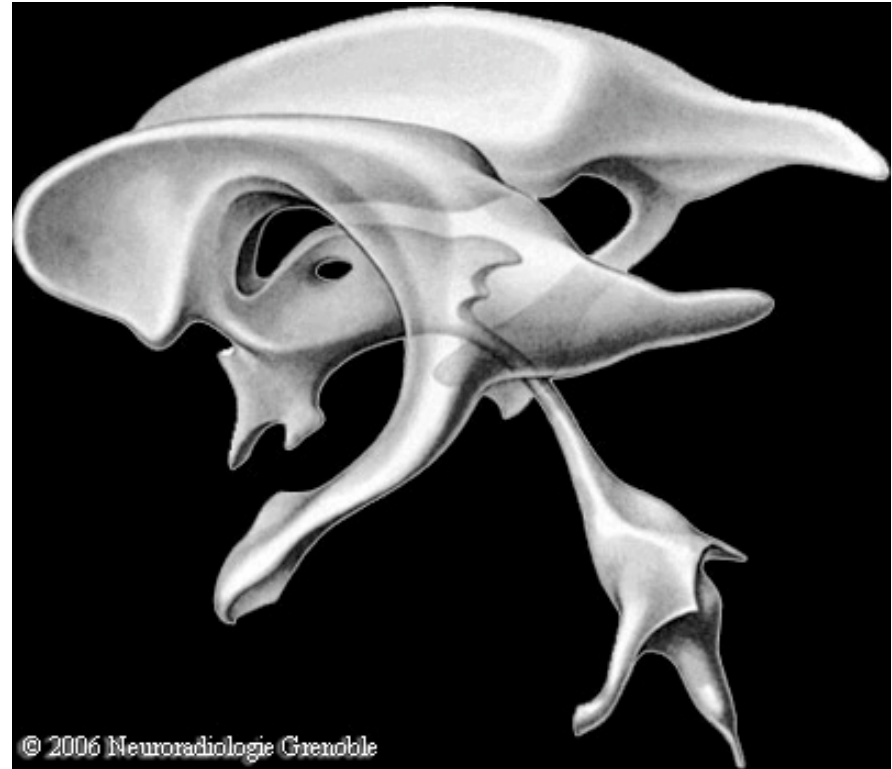

AD



# *Systeme Ventriculaire*

- Ventricules latéraux
- Foramen de Monroe
- Troisième ventricule
- Aqueduc de Sylvius
- Quatrième ventricule



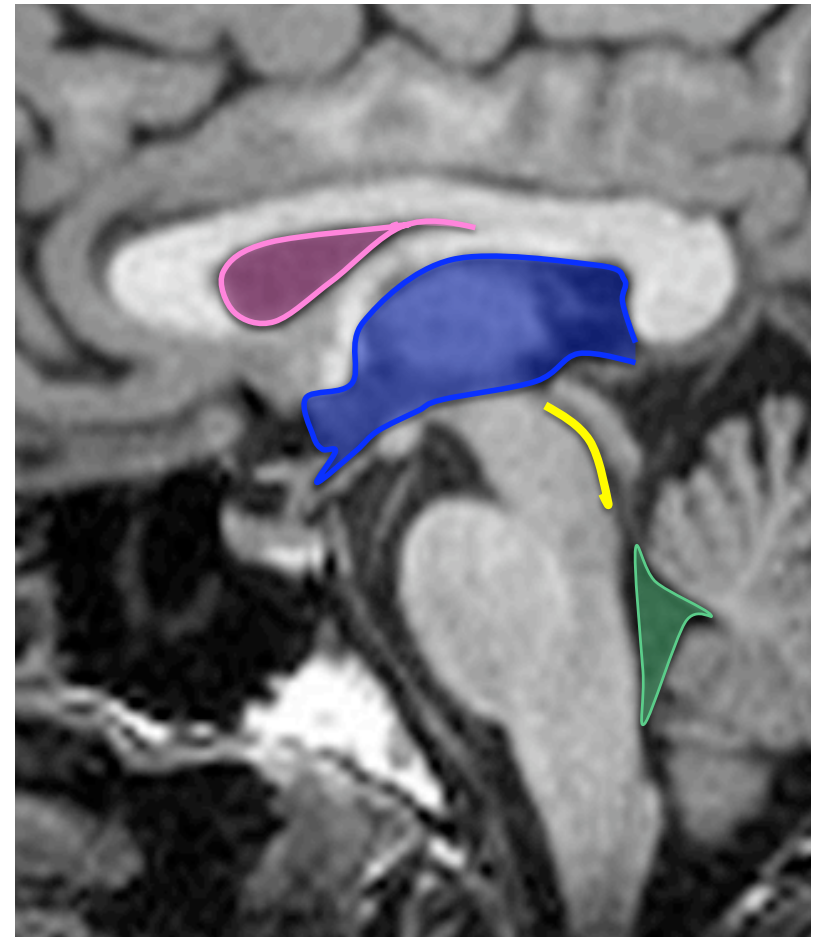
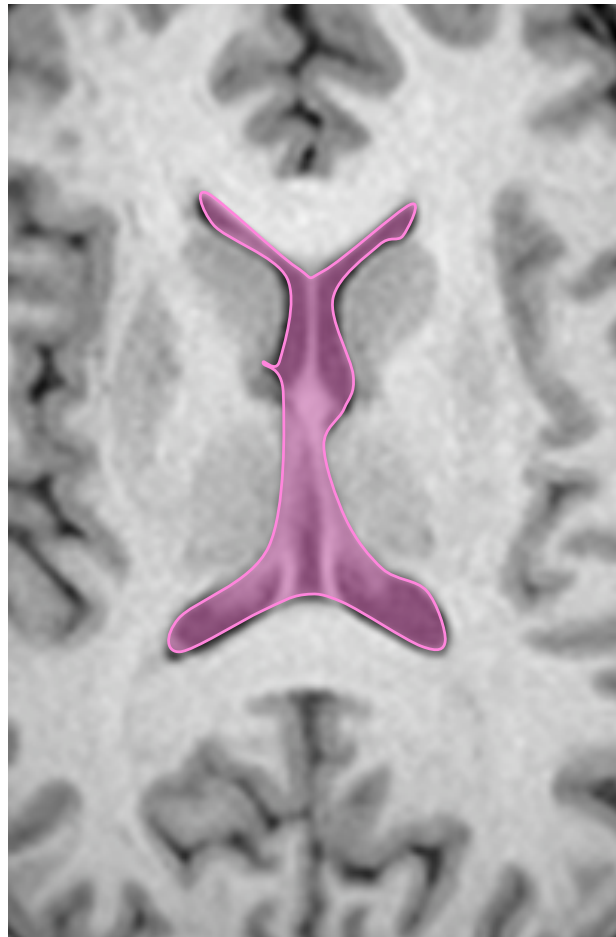
# Systeme Ventriculaire

Ventricules lateraux

3<sup>eme</sup> Ventricule

Aqueduc de Sylvius

4<sup>eme</sup> Ventricule

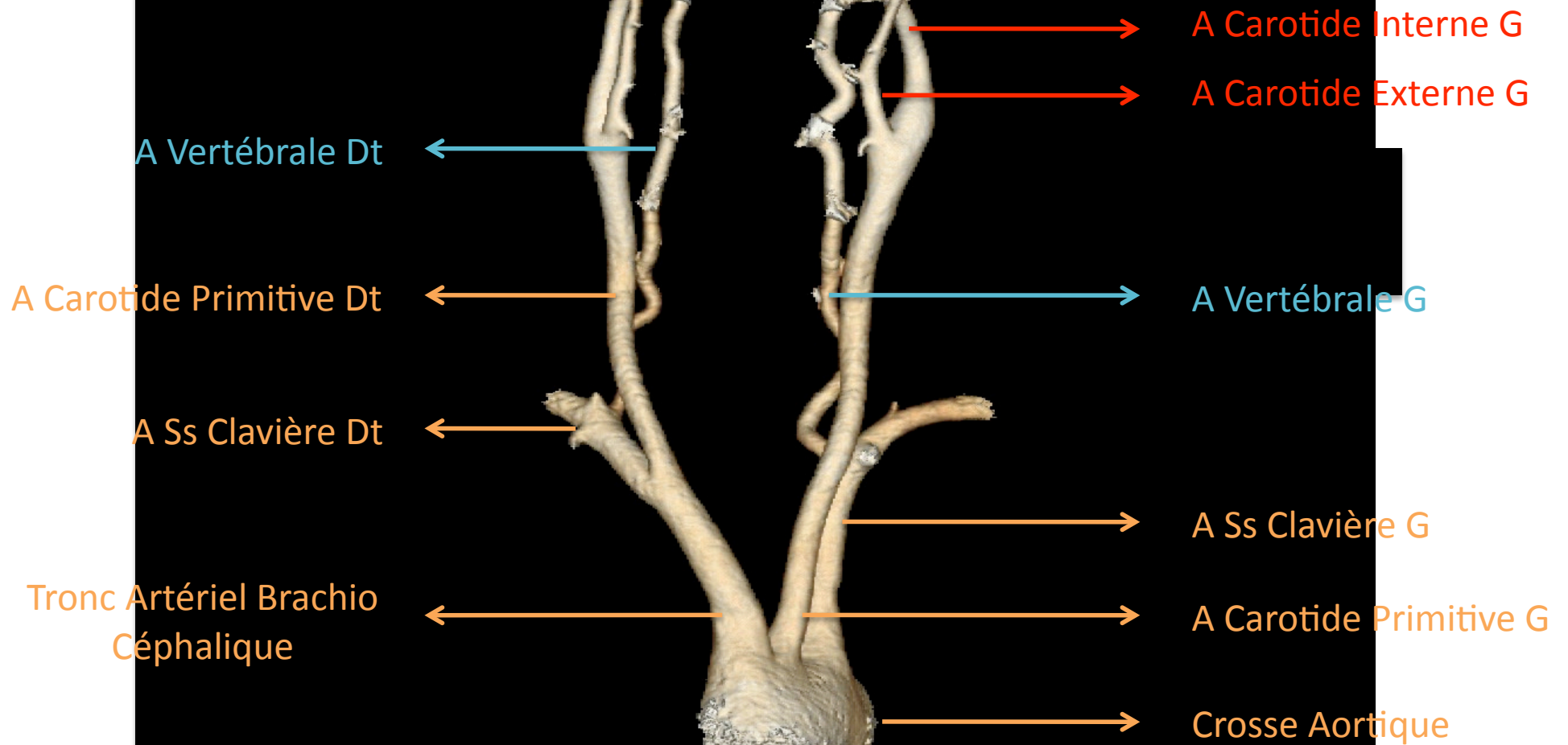


# *Vascularisation Artérielle*

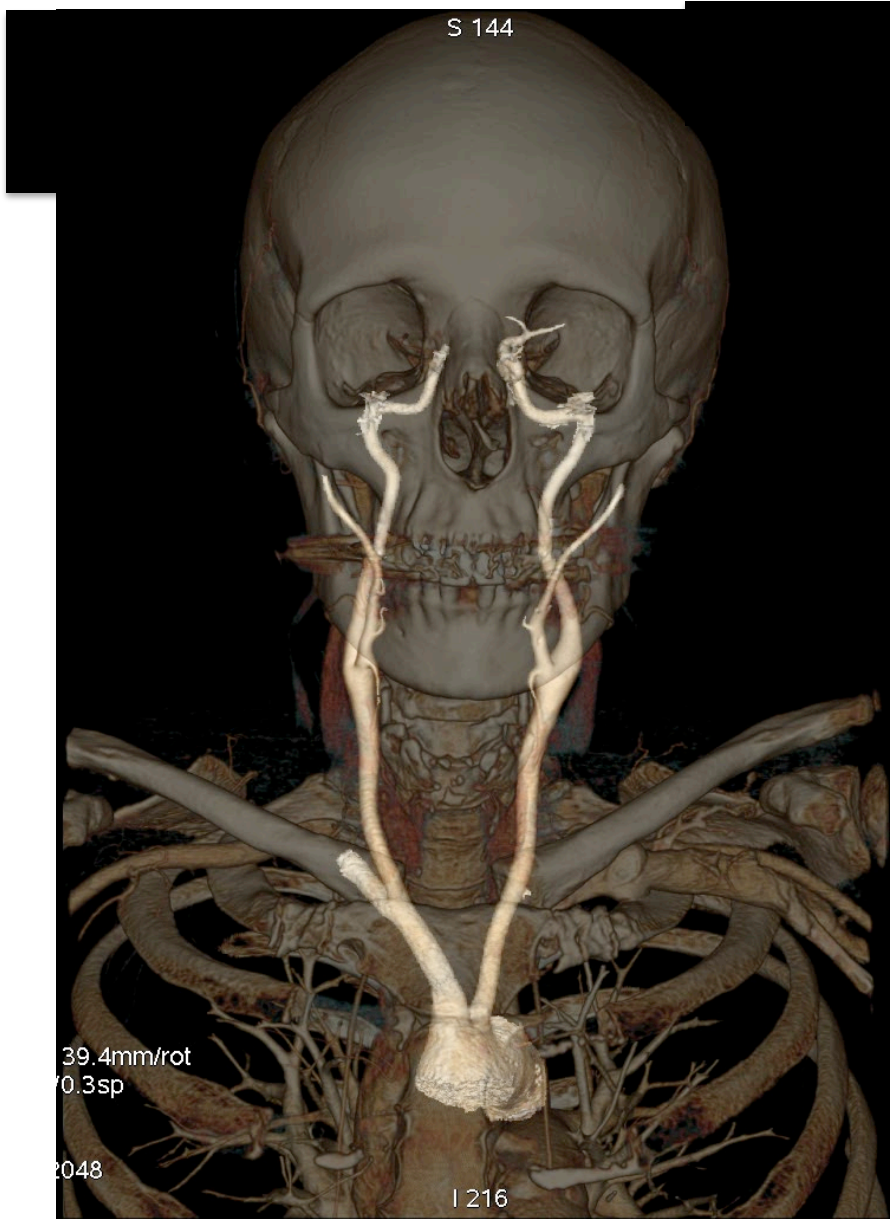
- 4 axes
  - Antérieurs : Carotides
  - Postérieurs : Vertébrales / Tronc basilaire
- Polygone de Willis
  - Artères cérébrales :
    - Antérieures / Moyennes (Sylviennes)
    - Postérieures
  - Artères communicantes : Ant / Post

es D'apport

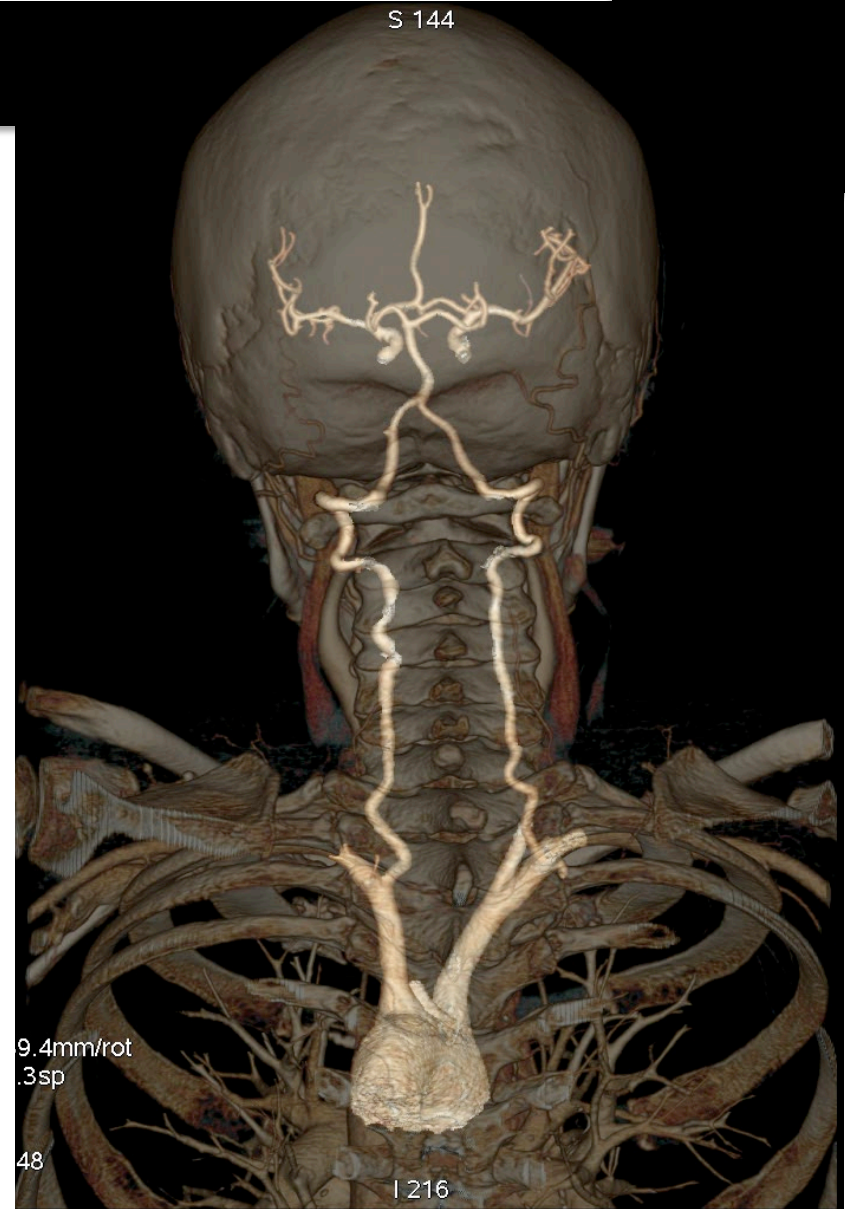
S 46



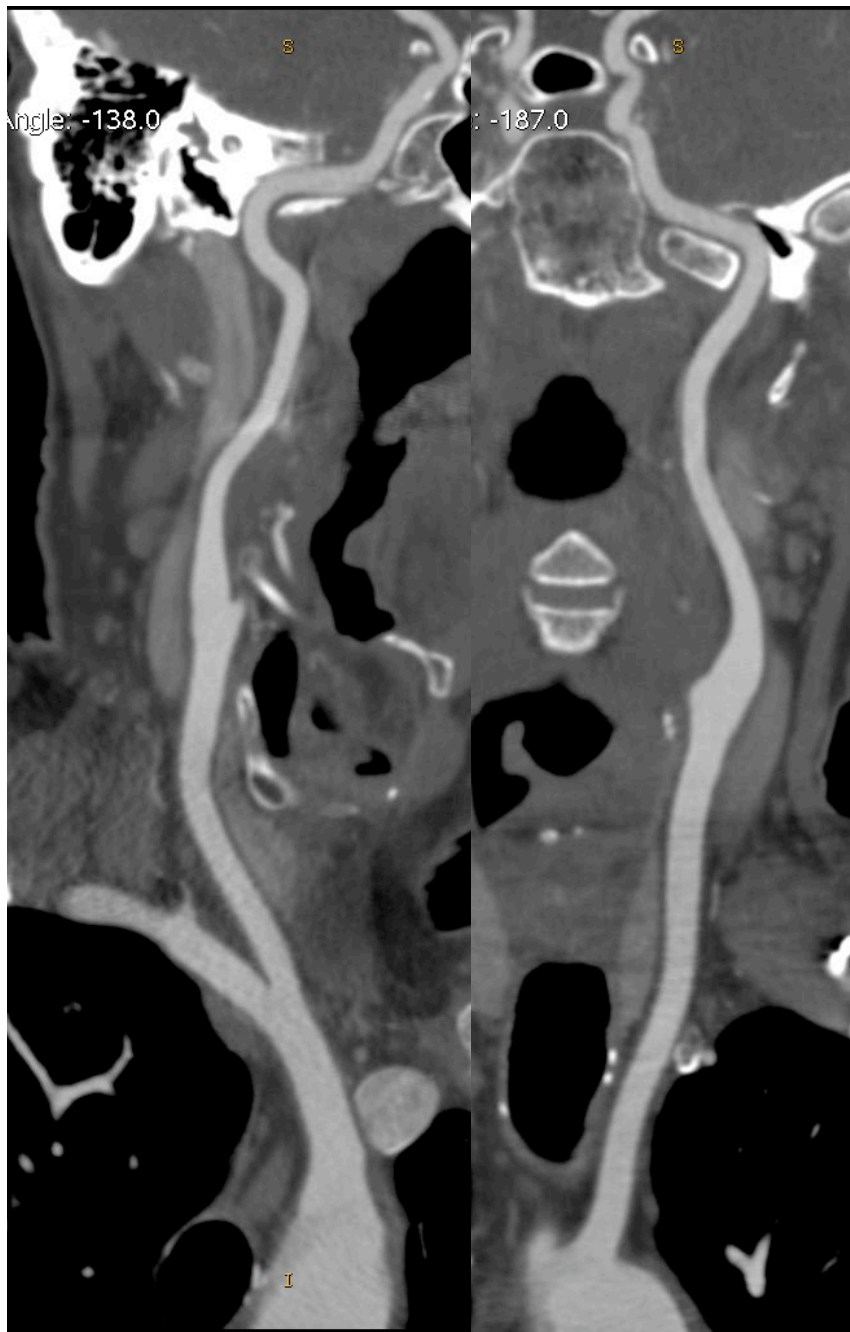
I 197



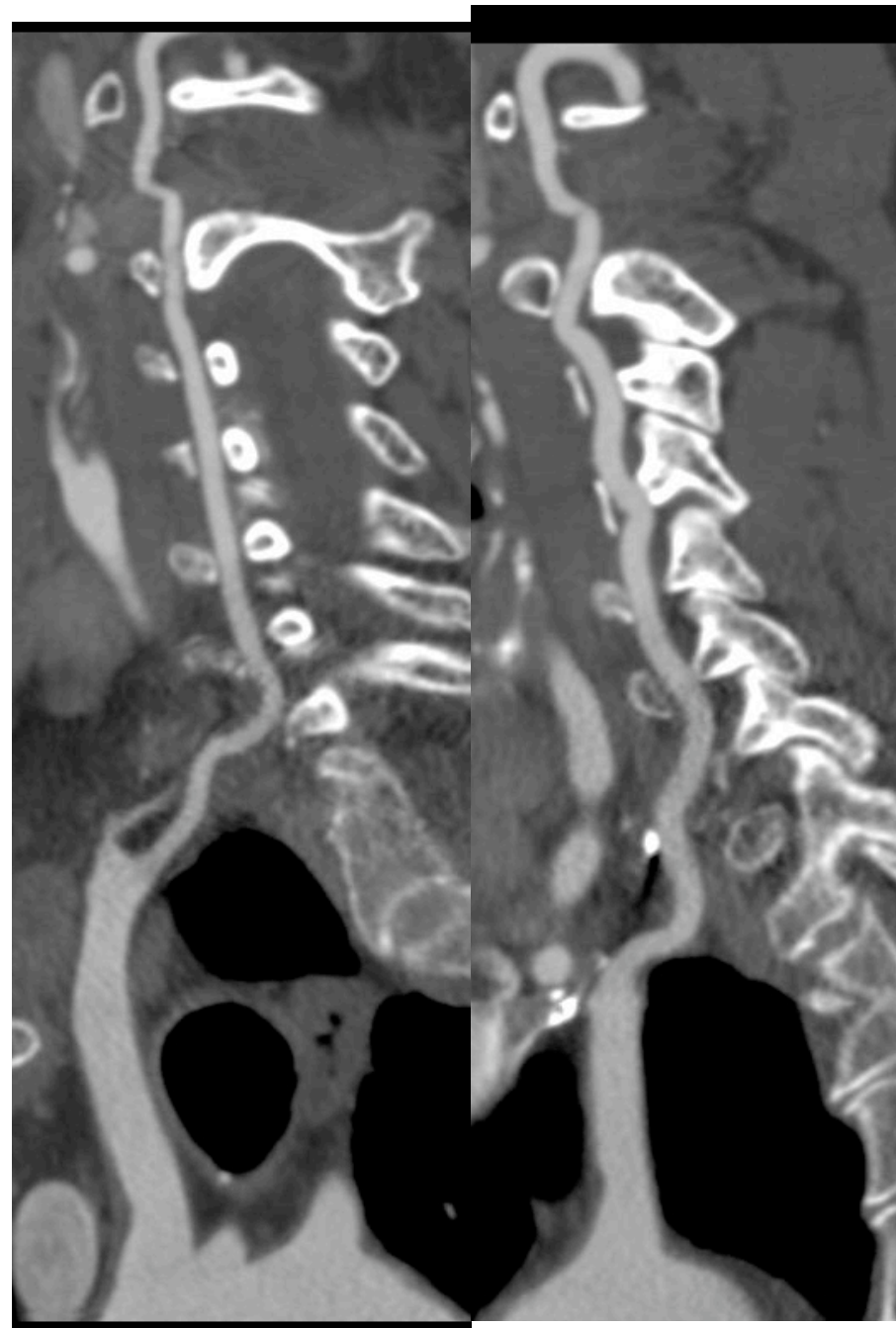
Antérieur



Postérieur

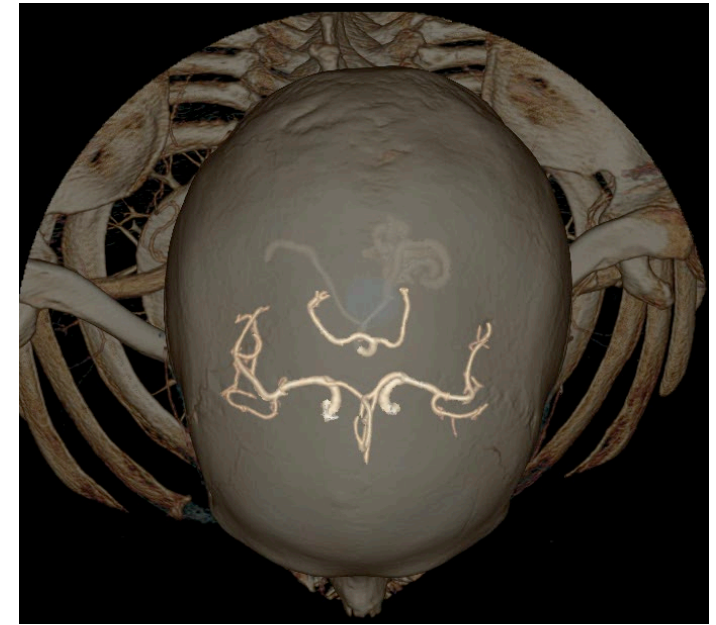

Antérieur

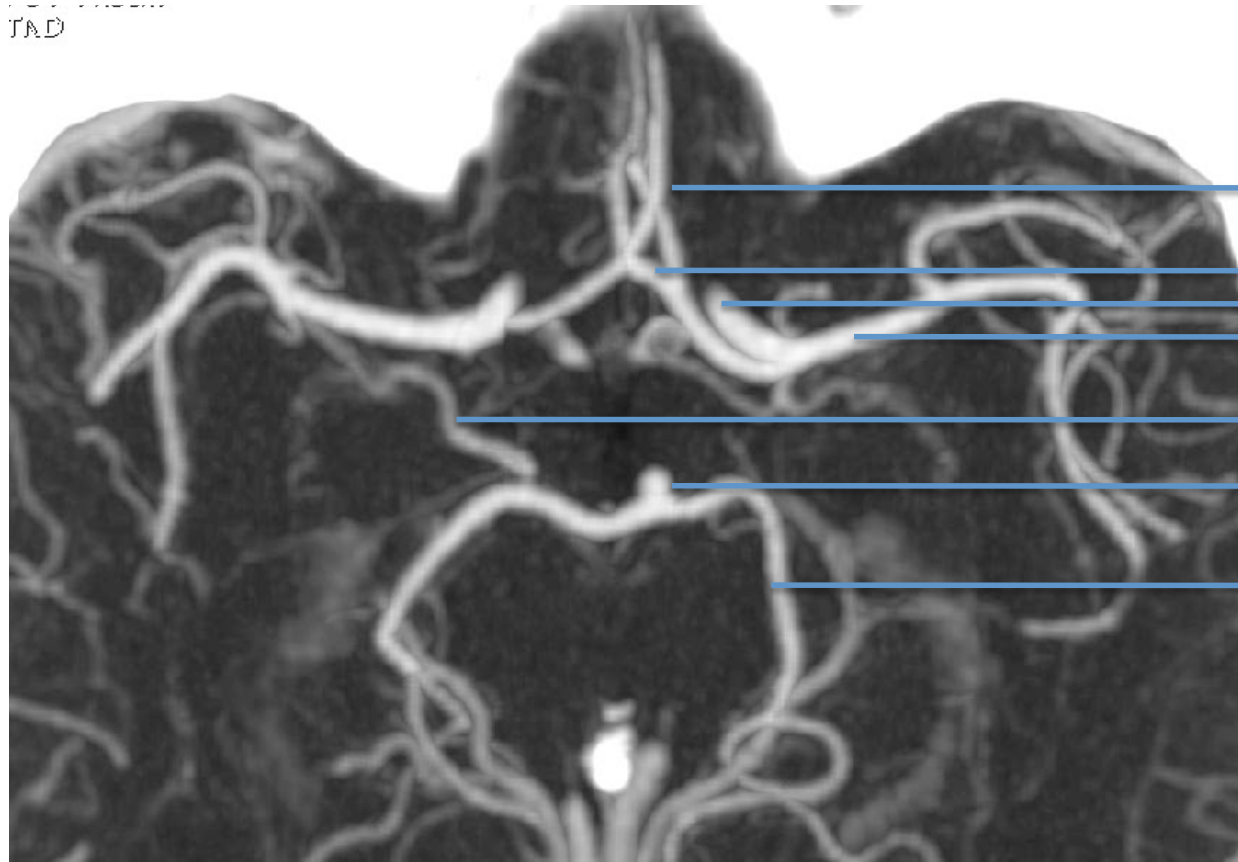


Postérieur

# Polygone de Willis



TAD



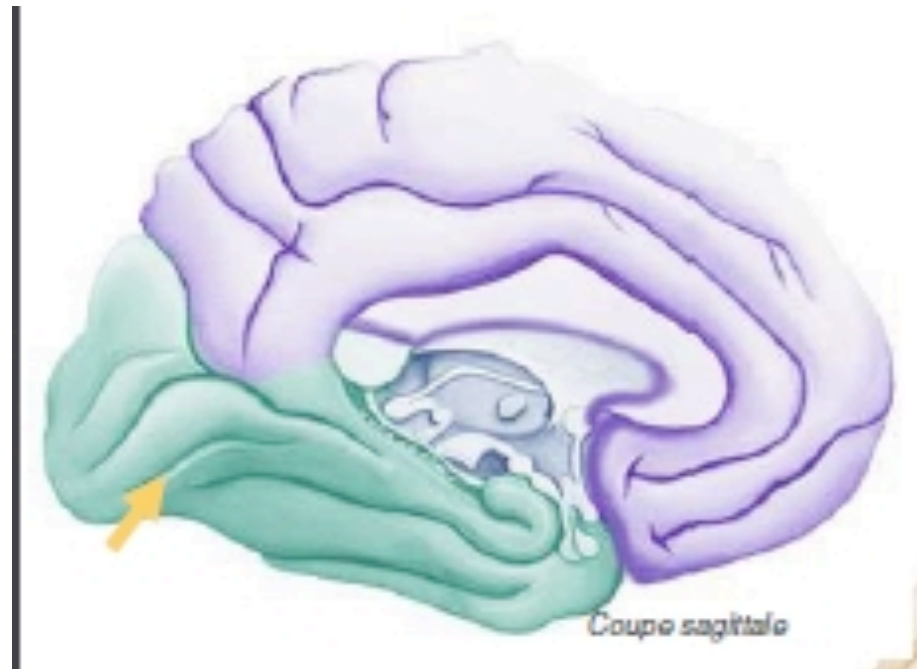
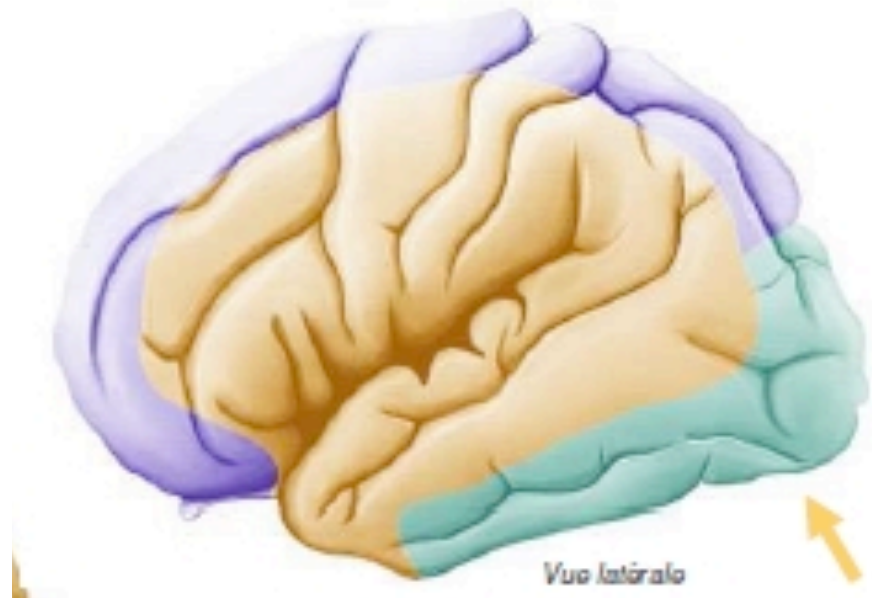
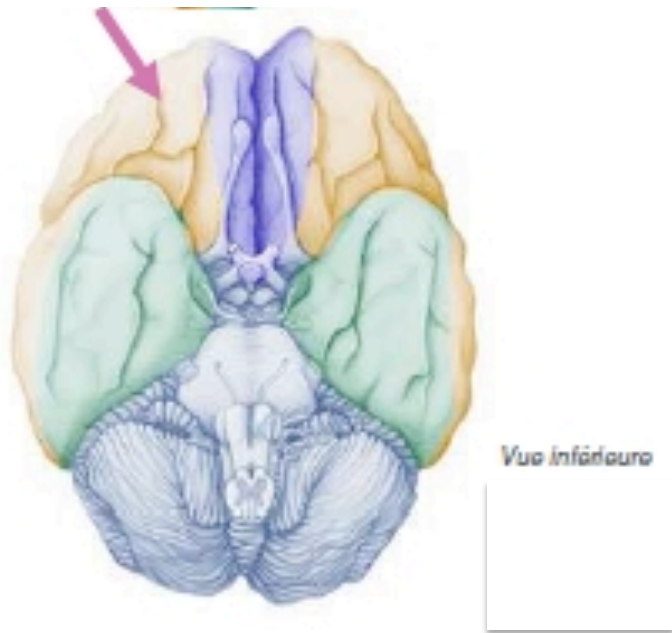A Cérébrale Antérieure

A Communicante Antérieure  
Terminaison ACI  
A Cérébrale Moyenne

A Communicante Postérieure

Tronc Basilaire

A Cérébrale Postérieure



A Cérébrale Moyenne

A Cérébrale Antérieure

A Cérébrale Postérieure

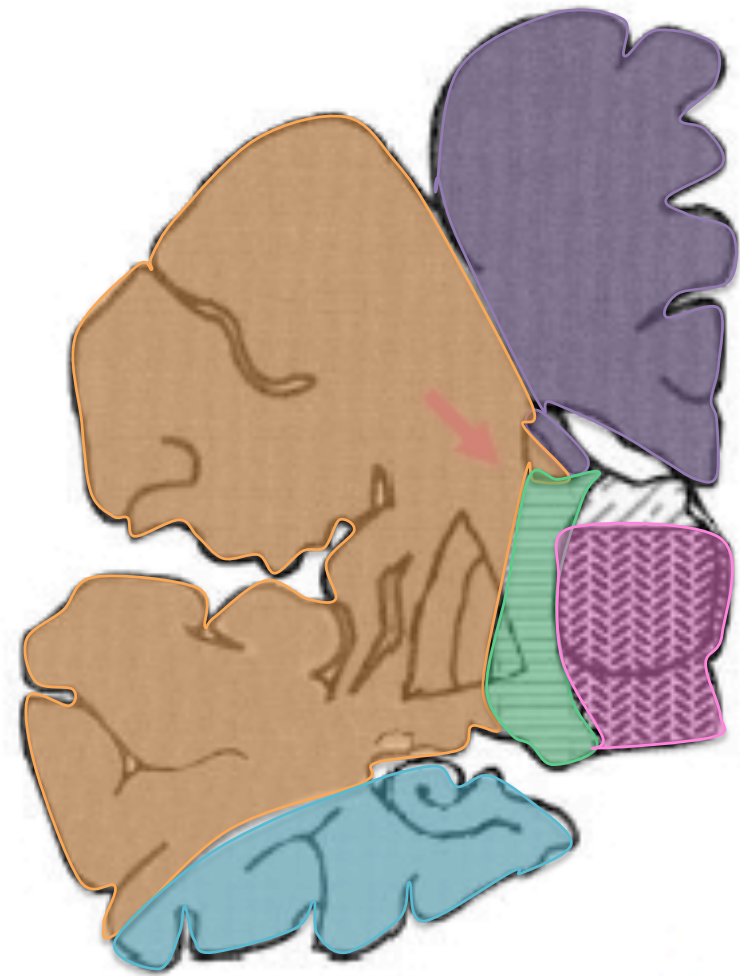
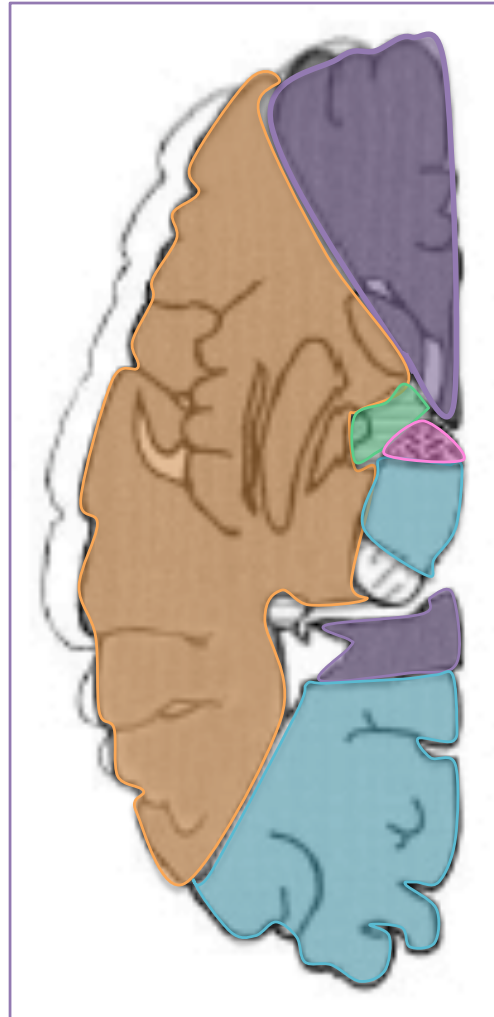A Cérébrale Moyenne

A Cérébrale Antérieure

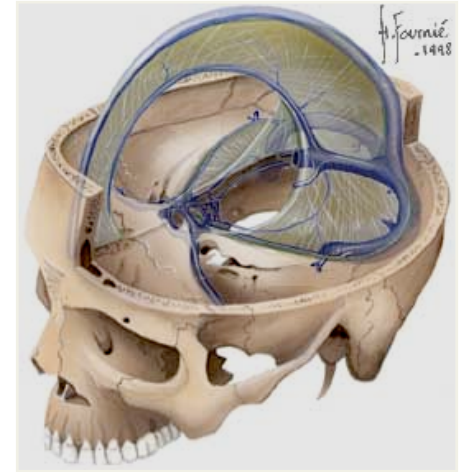
A Cérébrale Postérieure

A Choroidienne Ant

A Communicante Post

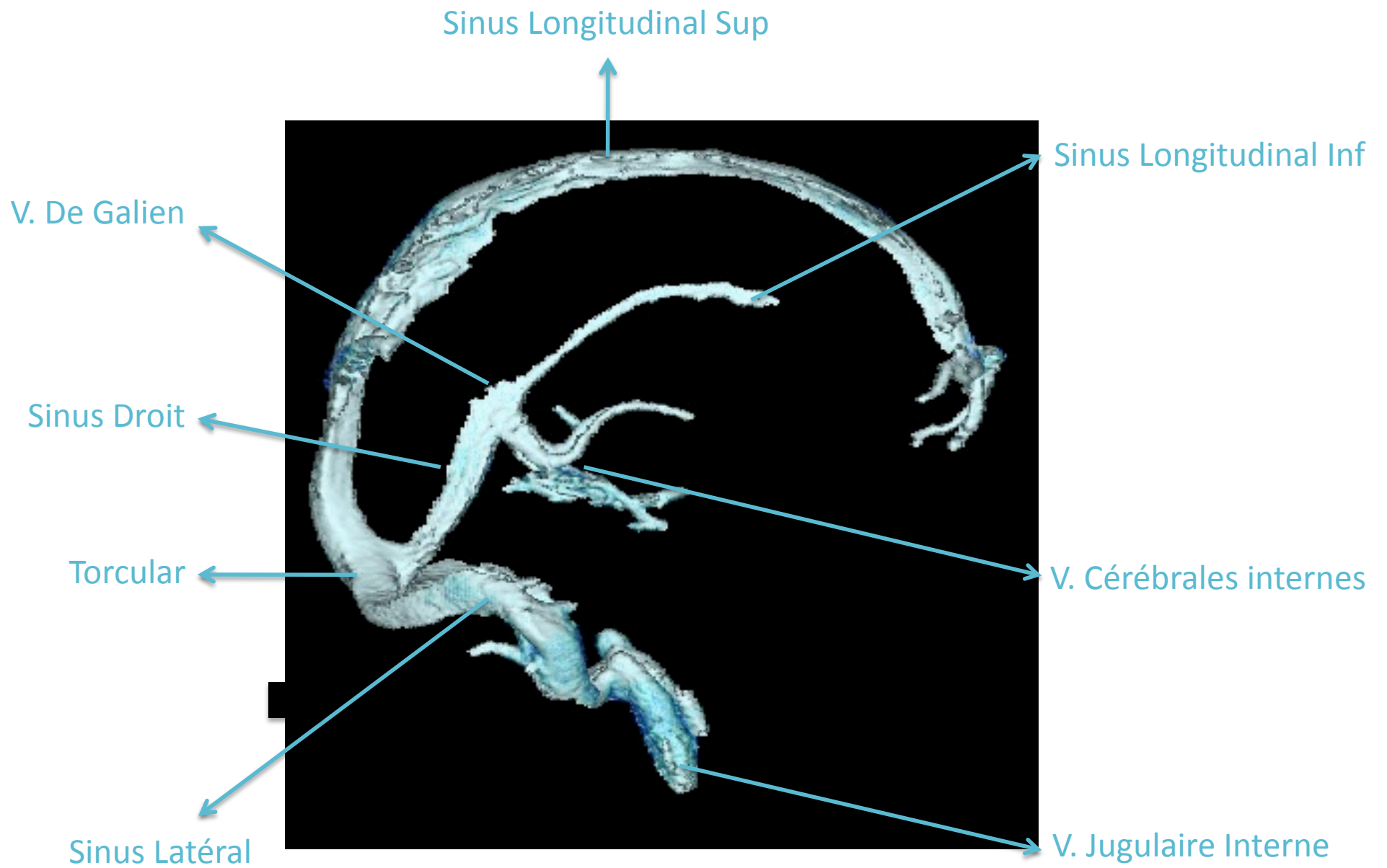


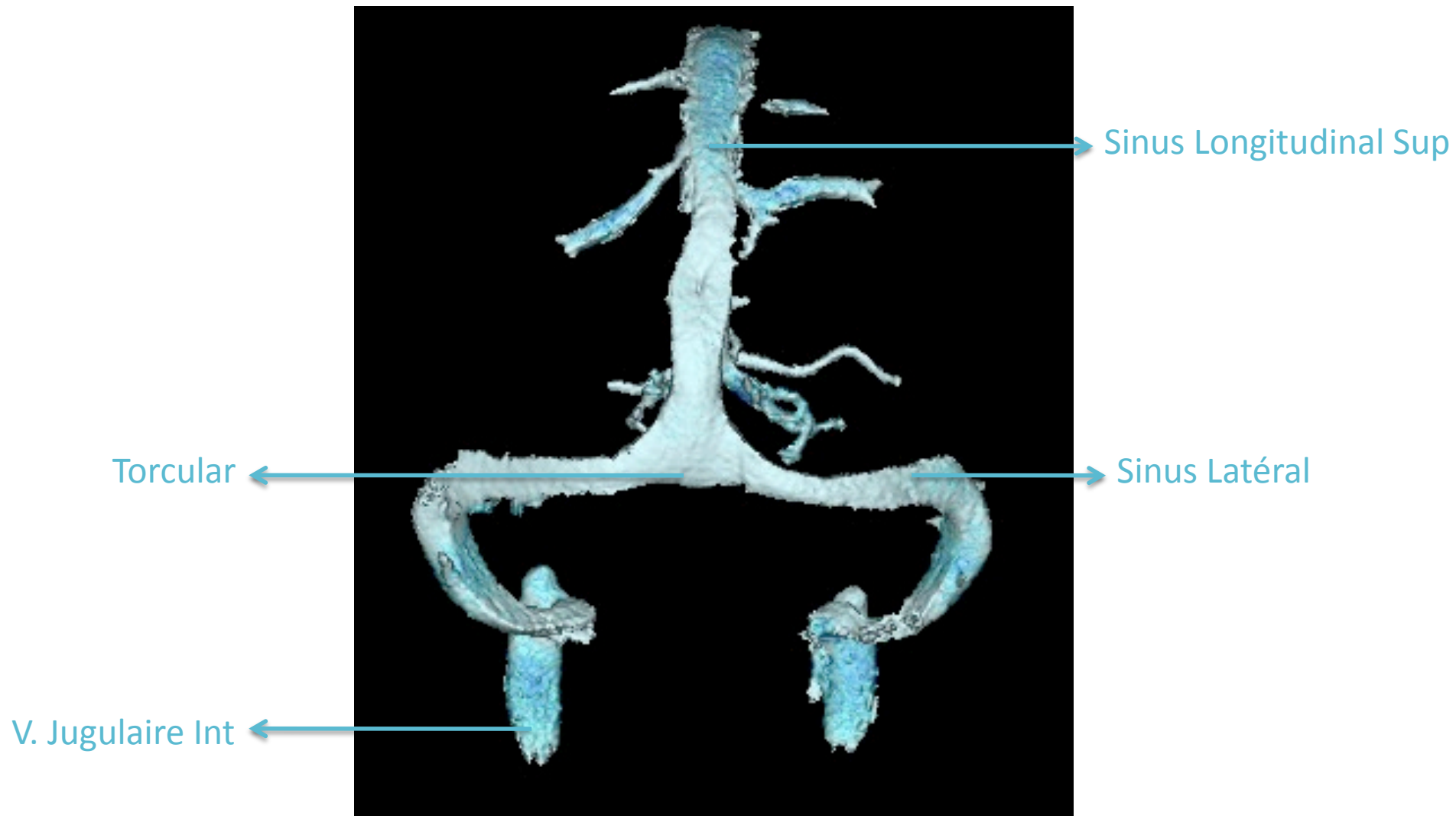
# Vascularisation Veineuse

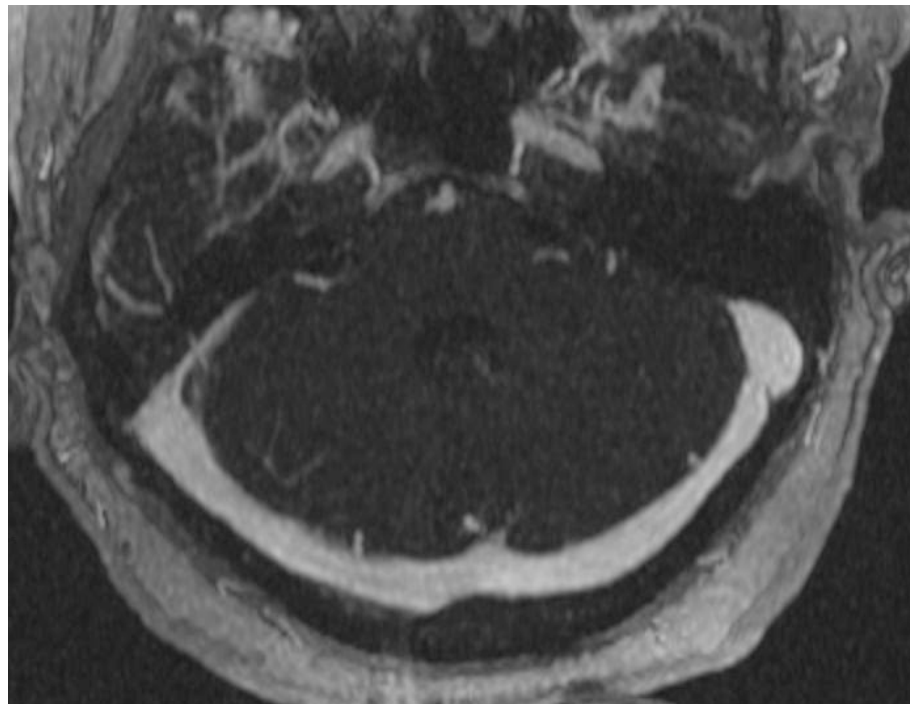
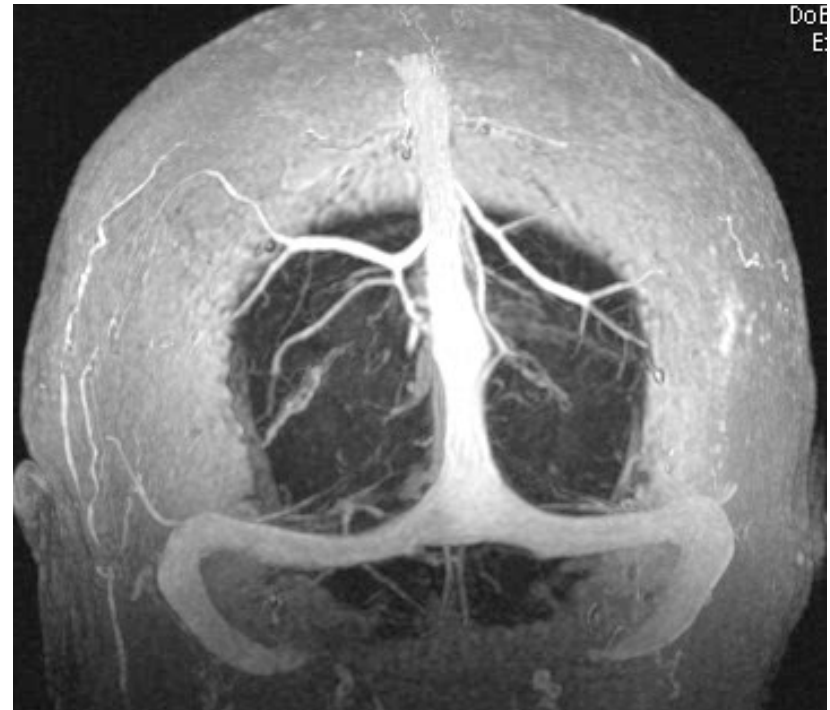
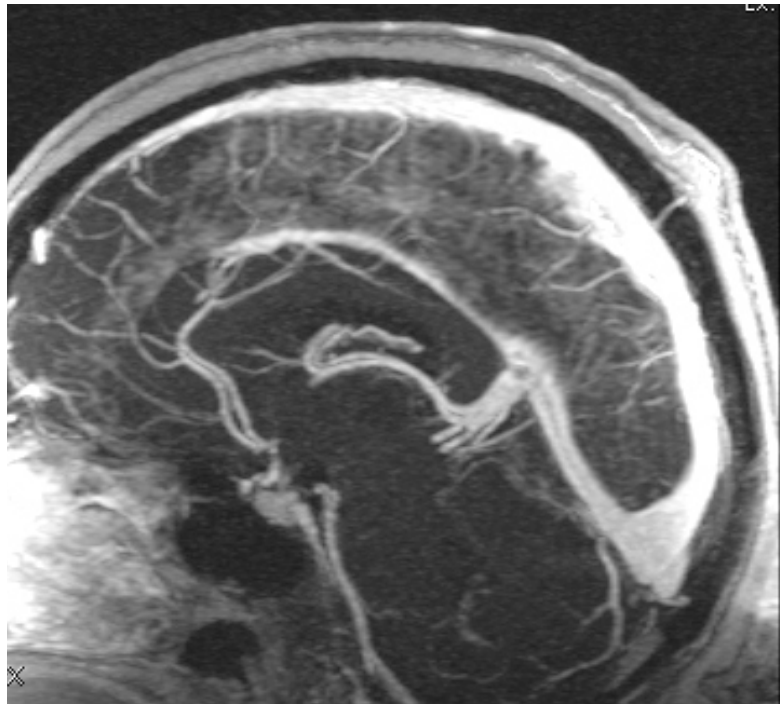


- Veines superficielles
- Veines profondes
- Sinus veineux
  - Dédoublément dure-mère
- Veine Jugulaire Interne









Sinus Veineux

*Merci*