

Partie I : Généralités

**I. Devenir de la cellule.**

- Mitose : division cellulaire, donne 2  $\zeta$  identiques à la  $\zeta$ -mère.
- Différenciation.
- Mort : Nécrose = anormale/pathologique  
Apoptose = programmée génétiquement/physiologique

**II. Notion d'homéostasie.**

Homéostasie = ensemble des fonctions physiologiques maintenant la stabilité et l'équilibre du milieu intérieur. Le Milieu int' conditionne l'équilibre des  $\zeta$  qui s'y adaptent et le régulent à leur tour. Il y a ainsi maintien des valeurs «normales» de nombreux paramètres biologiques (ex : pH du sang).

**III. Notion de tissu et d'organes.**

**1. Origine :**

	Epithélium Revêtement	Epithélium Glandulaire	Tissu Conjonctif	Tissu Musculaire	Tissu Nerveux
<b>Ectoderme de Surface</b>	Epiderme, Email dents	Glandes sudoripares, sébacées, mammaires		Certains muscles lisses, $\zeta$ myoépithéliales	Certains neurones
<b>Neuro-ectoderme</b>	Epithélium Ependyme Rétine	Médullo-surrénales		Certains muscles lisses	Tout SN
<b>Mésoderme</b>	Epithélium des cavités coelomiques	Cortico-surrénales	- Fibroblastes - Ostéocytes - Chondrocytes - Adipocytes - $\zeta$ libres...	Muscles - striés - cardiaques - lisses	
<b>Endoderme</b>	Epithélium Digestif et des voies aériennes.	-Glandes digestives -Foie -Pancréas -Glandes bronchiques - $\zeta$ neuroendocrines			

$\zeta$  **Souche totipotente** (= ovocyte fécondé) à l'origine de *toutes* les  $\zeta$  de l'organisme. Elle donne les  $\zeta$  germinales (gamètes) + les  $\zeta$  **S pluripotentes**. Les  $\zeta$  **S pluripotentes** peuvent donner n'importe lequel des 3 feuillet (ecto/méso/endoderme) mais pas un organisme entier. Elles sont à l'origine des  $\zeta$  **S multipotentes** qui font partie d'un feuillet déterminé, et donnent les différents tissus qui en découlent. Les  $\zeta$  **S unipotentes** ne donnent qu'un type de  $\zeta$

<sup>35</sup><sub>17</sub> Chaque feuillet embryonnaire aboutit à des *fonctions spécifiques* !  
<sup>35</sup><sub>17</sub> **Mais l'évolution des feuillet ne correspond pas à une spécificité tissulaire !!!** Le même type de tissu peut provenir de plusieurs feuillet : ex : les 3 feuillet donnent du tissu épithélial.

Le tissu nerveux provient de l'épiblaste dans sa majeure partie.

Le tissu conjonctif naît entièrement du mésoderme.

Le tissu musculaire dérive presque exclusivement du mésoderme.

**2. Définitions :**

- **Tissu** = ensemble de  $\zeta$  disposées en un assemblage identifiable sur des caractéristiques architecturales et topographiques. Plus précisément = Union de  $\zeta$  différenciées de façon identique, et pouvant être complétées par l'adjonction de structures spécifiques non cellulaires.

**4 types de tissus simples :**

- Epithélial (de surface/glandulaire)
- Conjonctif
- Musculaire
- Nerveux

- **Tissu Composé = Spécialisé = combinaison locale dirigée de tissus simples.**
- **Organe** = 2 ou plusieurs tissus associés + système vasculaire et nerveux.

**3. De la cellule au tissu :**

Pour construire un tissu, il faut que les  $\zeta$  puissent s'ancrer sur une structure fondamentale qui est la **Matrice Extra Cellulaire** = MEC (fabriquée par des fibroblastes). Les protéines d'ancrage (ex intégrines) font la jonction MEC/ $\zeta$  Les  $\zeta$  sont aussi liées aux  $\zeta$  avoisinantes. 3 exemples :

## UE2 Histologie – Professeur Philip

- **Jonctions serrées** : zone de fusion membranaire (jamais d'espace extracellulaire entre les  $\mathcal{C}$  reliées par ce type de liaison).
- **Jonction intermédiaires** : les membranes cellulaires sont reliées par le biais de protéines spécifiques.
- **Gap Junctions = Nexus** : communication directe des cytoplasmes de 2  $\mathcal{C}$  grâce à des canaux de protéines entre les membranes adjacentes, ce qui permet de coupler électriquement et chimiquement ces  $\mathcal{C}$

On peut distinguer 2 classes de tissus, selon leur répartition cellulaire :

- Tissus à unions cellulaires serrées = tissus compacts : épithélium et tissu du SNC ; espace intercellulaire de quelques nm (jonctions serrées).
- Tissus à unions cellulaires lâches = tissus lâches : ex : TC ; distance intercellulaire aléatoire, avec une substance intercellulaire.

### IV. Variations numériques et volumétriques des $\mathcal{C}$ d'un tissu.

- **Hypertrophie** = croissance volumétrique des  $\mathcal{C}$ . Réversible ou non.
- **Hypotrophie > Atrophie** = baisse du volume de la  $\mathcal{C}$ . Souvent irréversible, elle peut aboutir à la destruction de la  $\mathcal{C}$
- **Hyperplasie** = Hyperprolifération des  $\mathcal{C}$  (croissance numérique).
- **Hypoplasie = Involution** = réduction numérique. Une dégénérescence accompagne les involutions → mort cellulaire/tissulaire.  
**Nb. Aplasie** = arrêt de division  $\mathcal{C}$

### Hypertrophie ≠ Hyperplasie !!

Au niveau du tissu ou de l'organe :

- Hypertrophie : ↗ du volume d'un tissu / d'un organe qui est due soit à l'hypertrophie des  $\mathcal{C}$ , soit à leur hyperplasie.
- Hypotrophie/atrophie : ↘ du volume d'un tissu ou d'un organe résultant soit de l'atrophie, soit de l'hypoplasie des  $\mathcal{C}$

### V. Autres transformations tissulaires.

- **Métaplasie** : transformation d'un tissu différencié en un autre tissu différencié, en dehors des épisodes de maturation embryonnaire et/ou foetale. Ne peut avoir lieu qu'au sein d'un même groupe de tissus simples. Elle s'observe surtout dans les tissus épithéliaux, et plus rarement dans les TC (mais pas les denses de soutien). On n'en voit JAMAIS au sein d'un tissu musculaire / nerveux. Due à :

- une adaptation fonctionnelle. ex : *transposition du canal déférent (voies spermatiques) sur l'uretère = l'épithélium cylindrique pseudostratifié devient un épithélium de transition vésical.*
- une réponse adaptative à un facteur nociceptif : ex : *le tabac peut provoquer la **kératinisation** de la muqueuse buccale.*

Une métaplasie est réversible !!!

La transformation du cartilage en os n'est PAS une métaplasie !!

<sup>35</sup>/<sub>17</sub> **Dysplasie** : associée à la métaplasie, signifie qu'il y a souffrance et tentative d'adaptation. Frontière normal/pathologique → perception d'un risque évolutif sous-jacent : marqueur du risque de cancérisation.

<sup>35</sup>/<sub>17</sub> **Ectopie** : Déplacement/positionnement d'un tissu ou d'un organe dans une zone topographiquement anormale. Peut-être congénitale ou acquise. Ex : *ectopie testiculaire.*

<sup>35</sup>/<sub>17</sub> **Dystrophie** : altération d'un tissu ou d'un organe. Phénomène physiologique ou pathologique.

## Partie II : Epithéliums

On distingue 2 types d'épithéliums : de revêtement et glandulaire.

### I. Epithéliums de revêtement.

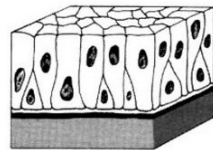
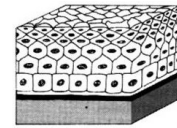

**Définition** :  $\mathcal{C}$  adjacentes associées par des **jonctions cellulaires serrées**. Ils ont pour fonction de recouvrir et protéger le tissu conjonctif sous-jacent (= chorion).

Ils sont **toujours AVASCULAIRES** et c'est donc le TC qui leur apporte la composante trophique nécessaire (= nutrition, vascularisation, innervation). L'épithélium et le TC sous-jacent sont **toujours** séparés par une **LAME BASALE**.

### 1. Classification des épithéliums selon la relation des cellules constitutives

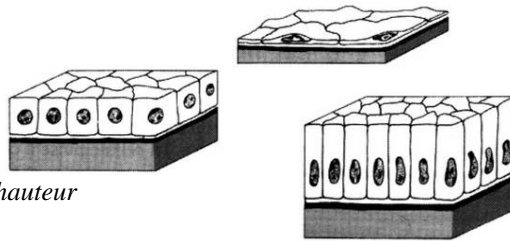
**de l'épithélium à la LB :**

- **Unistratifié** : 1 seule couche de  $\mathcal{C}$ . Toutes en contact avec la membrane basale par leur pôle inférieur = basal ( $\neq$  pôle supérieur = apical).
- **Pluristratifié** : plusieurs couches de  $\mathcal{C}$ . Seules les  $\mathcal{C}$  basales sont au contact de la membrane basale.
- **Pseudostratifié** : toutes les  $\mathcal{C}$  sont au contact de la membrane basale (certaines par l'intermédiaire d'un prolongement basal). Les noyaux cellulaires ne sont pas disposés au même niveau ; *ex: épithélium de transition vésicale.*



**2. Classification des épithéliums selon la morphologie des cellules et le niveau de différenciation :**

- pavimenteux
- cubique
- cylindrique = prismatique



*Selon le degré d'aplatissement ou de hauteur*

- ciliés
- stéréo-cils
- bordure en brosse

*Uniquement pour les épithéliums unistratifiés et pseudostratifiés.*

**3. «Inventaire» des épithéliums et description appliquée :**

Simple (= unistratifié) :

- pavimenteux ;
- cubique ;
- prismatique : à bordure en brosse ou cilié.

Pluristratifié :

Pluristratifié pavimenteux = épithéliums **MALPIGHIENS**

- Kératinisé = couche cornée superficielle de protection contre les nuisances extérieures et la déshydratation. *Ex: la peau.*
- Non kératinisé. *Ex : l'épithélium buccal, anal, vaginal....*

Pseudostratifié :

- prismatique : cilié, à stéréocils ou sans rien.
- de transition : entre épithélium pavimenteux stratifié et prismatique pseudostratifié.

**II. Epithéliums glandulaires.**

**Glande** = groupement de cellules **hautement différenciées.**

**1. Leur mode de sécrétion :**

**EXOCRINE** : La sécrétion est déversée dans une lumière, vers l'extérieur, toujours grâce à un canal excréteur.

Les canaux excréteurs se différencient selon :

La **morphologie** des cellules de la glande :

$\mathcal{C}$  **TUBULAIRES** (longilignes) / **ACINEUSES** (renflées) / **ALVEOLAIRES** (sphériques).

Et le **niveau d'arborescence** :

glandes **SIMPLES** / **RAMIFIÉES** / **COMPOSÉES**

**NB** : les épithéliums de revêtement glandulaire sont le + souvent **SIMPLES.**

**ENDOCRINE** : La sécrétion (facteurs de signalisation ++) est déversée dans le sang donc dans le milieu intérieur.

Sécrétions à distance.

Certaines substances peuvent être transitoirement stockée.

Les modes de sécrétion ~~sur glande thyroïdienne, sur le pancréas...~~

UE2 Histologie – Professeur Philip

**PARACRINIE :** La sécrétion est déversée dans les espaces matriciels pour atteindre le **proche voisinage**.

**NB :** pas de passage par les vaisseaux sanguins, sans contact inter-cellulaires

**AUTOCRINIE :** La substance agit directement sur la cellule productrice par des récepteurs spécifiques.

**NEUROCRINIE :** La **sécrétion** est **dirigée** grâce à des prolongements de la cellule sécrétrice venant presque au contact de la cellule réceptrice.

**2. Classification morpho-fonctionnelle des glandes exocrines** (en vrai c'est pas si effrayant !) :

On parle d'acinus (acini au pluriel) **MUQUEUX** ou **SEREUX**. Ils sont quasiment opposés par leurs caractéristiques.

Le tableau page suivante est à connaître par CŒUR :

	ACINUS SEREUX	ACINUS MUQUEUX
<b>Nombre de cellules</b>	Maximum 10 ( $\leq 10$ ) en coupe transversale	Plus de 10 ( $> 10$ ) en coupe transversale
<b>Lumière</b>	Très étroite, à peine visible en microscopie OPTIQUE	Large, bien visible en microscopie OPTIQUE
<b>Noyau</b>	Arrondi, au centre de la $\emptyset$	Aplati, déjeté au pôle basal
<b>Grains de sécrétion</b>	Denses, petits, sphériques. Strictement au pôle basal	Plus clairs, déformés par les grains voisins. A l'apex mais débordant sur la zone médiane et les espaces latéro-nucléaires
<b>Contenu des grains</b>	Zymogènes, nature protéique +++	Mucus (mucopolysaccharides)
<b>Organites intracellulaires</b>	<b>REG très développé</b> (pôle BASAL)	<b>Golgi très développé</b> (supra-nucléaire)

**3. Leur localisation :**

**EXOEPITHELIALE**

Développement par bourgeonnement et extériorisation à partir d'un épithélium d'origine. Forcément MULTICELLULAIRES.

### INTRAEPITHELIALE

Cellules isolées et dispersées dans un épithélium qui se différencie in situ pour acquérir leur potentialité sécrétoire exocrine ou endocrine.

**NB :** il n'existe pas de glande endoépithéliale pluricellulaire chez l'homme.

### III. Autres structures spécifiques.

- Jonctions cellulaires spécifiques des épithéliums.  
*Ex: desmosomes, hémi-desmosomes, tight junctions, zonula adherens...*
- Certaines différenciations membranaires sont plus répandues dans les épithéliums. *Ex: bordure en brosse, cils...*
- Les processus de différenciation peuvent être très intenses et parfois la structure épithéliale finale est très différente de l'épithélium «classique» (tel que la peau). *Ex : la dent.*

### Partie III : Tissu Conjonctif

Le tissu conjonctif est le tissu le plus répandu dans le corps humain.

Il peut être **non spécialisé** : TC embryonnaire, fibreux, réticulé.

Il peut être **spécialisé** : Tissu adipeux, tissus squelettiques (cartilage, os), tissu sanguin.

Tous ces types de tissus conjonctifs ont **4 caractéristiques communes** :

1. Origine = mésoderme (3ème feuillet embryonnaire).
2. Cellule souche primordiale = cellule mésenchymateuse.
3. Cellules constitutives toujours non jointives = sans jonctions serrées !
4. Substance intercellulaire toujours présente.

Pour les TC non spécialisés : architecture diffuse (sans limites nettes).

Catégories différentes due à la variabilité +++ de la matrice extracellulaire.

De **multiples fonctions** : soutien, défense, réserve, réparation, transport ...

**ETAPE N° 1 : BEBE EST DANS LE VENTRE DE MAMAN**

## I. La cellule souche mésenchymateuse.

### 1. Son look :

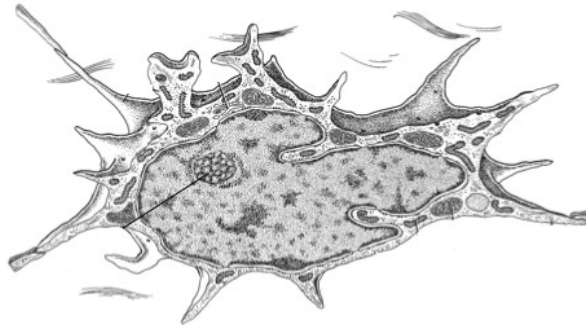
Nombreux prolongements cytoplasmiques (contact avec ceux cellules des voisines **sans jonctions serrées !!**).

Toute la machinerie pour une **synthèse protéique intense** :

- Euchromatine = chromatine décondensée (transcription +++)
- Nucléole hypertrophié (transcription +++)
- Réticulum endoplasmique granulaire (REG) et ribosomes abondants (traduction +++)

### 2. Ses relations :

- Communication avec le réseau matriciel.
- Adhésive à la substance extra-cellulaire → cellule ancrée (accrochée)
- Cellules non caractéristiques du tissu → cellules mobiles (cf. II)



*Cellule étoilée fusiforme*

### 3. Son rôle capital *(sans elle, on est foutu!)* :

**Nombreuses potentialités de différenciation en fonction des messages du micro-environnement** car  $\varnothing$  souche **indifférenciée MULTIPOTENTE !**

A l'origine du tissu conjonctif.

A l'origine du tissu musculaire.

A l'origine de : endothéliums vasculaires, gonades, rein ...

## II. Le mésenchyme embryonnaire

### 1. Origine :

- **LAME LATÉRALE** = partie du Mésoblaste Intra Embryonnaire [MIE]).
- Associé à une composante extra-embryonnaire correspondant au placenta et à la vascularisation extra-embryonnaire.

### 2. Localisation :

**Tissu comblant la majorité des espaces non identifiables en organes ou tissus compacts (c'est-à-dire partout où la lame latérale ne s'est pas différenciée).**

### 3. Composition :

- Cellules souches mésenchymateuses NON JOINTIVE.
- $\varnothing$  fibres n'appartenant pas au tissu (ex :  $\varnothing$  sanguine type globule blanc).
- **Matrice extra-cellulaire = substance fondamentale + fibres :**
  - Essentiellement liquidienne.
  - **Peu de fibres.**  
Fibres de collagène peu nombreuses.  
Surtout fibres de réticuline.
  - Gel +/- fluide et expansif selon la quantité d'acide hyaluronique.
  - Nombreux vaisseaux capillaires sanguins.

### 4. Fonctions :

- Tissu de comblement.
- Réserve de cellules souches.
- Tissu très évolutif (croissance rapide) → différenciations spécifiques.

### 5. Rôles :

- **Synthétise la presque totalité des composants matriciels des TC lâches et denses.**

### III. Le tissu conjonctif gélatineux.

#### 1. Les potins :

*Non mais vous vous rendez compte 0\_0 !!! Il est :*

Très peu répandu chez le fœtus :

- Cordon ombilical (constituant la gelée de Wharton)
- Placenta

Uniquement retrouvé dans la pulpe dentaire chez l'adulte.

Il a presque le même look que le TME avec ses cellules étoilées.

#### 2. Composition :

- Cellules mésenchymateuses en réseau (via leurs prolongements cytoplasmiques).
- Très peu de fibres.
- Substance fondamentale abondante, **blindée d'acide hyaluronique** → capture d'eau.
- Matrice extra-cellulaire très claire, turgescente et gélatineuse.

#### 3. Rôles :

- **Tissu quiescent**, à faible activité cellulaire et non destiné à la différenciation.
- Réserve de cellules souches.
- Sa présence dans le cordon ombilical l'empêche de se collaber au cours de ses torsions.

Il **permet d'éviter une ischémie fœtale** par arrêt de la circulation foeto-maternelle.

## **ETAPE N°2 : WHEN I GROW UP**

### I. Le fibroblaste = cellule de base du tissu conjonctif.

#### 1. Aspects morphologiques :

- Proche de la cellule mésenchymateuse dont il est issu : cellule étoilée.
- Prolongements cytoplasmiques en contact avec ceux des autres fibroblastes.
- Noyau ovoïde, allongé, irrégulier.
- **Chromatine peu condensée.**

- **Nombreuses structures impliquées dans la synthèse intense de protéines exportables.**

- Cytosquelette très développé (mobiles).

#### 2. Usine de biosynthèse des composants matriciels :

- Synthétise le pro-collagène puis tropocollagène.

Tropocollagène de type 1 = molécule de base des fibres de collagène.

Tropocollagène de type 3 = molécule de base des fibres de réticuline.

- Sécrétion de vésicules issues de l'appareil de Golgi contenant de la fibrilline ou de l'élastine = molécules de base des fibres élastiques (cf. III).
- Sécrétion des molécules de la substance fondamentale assemblées en réseau invisible.
- Sécrétion de molécules d'adhésion (fibronectine ++) et de récepteurs spécifiques à sa surface.
- Nombreux contacts avec les fibres matricielles.
- Mobile (5 microns /min) patrouille pour surveiller / détecter / réparer les anomalies.
- Récepteur du milieu intérieur : réaction rapide pour envoyer les ordres aux autres cellules.
- **Maintient de l'homéostasie** du milieu.
- Conduction des vaisseaux sanguins, lymphatiques et des nerfs entre les cellules et les fibres.
- Certains fibroblastes peuvent se transformer réversiblement en adipocytes.

### II. Le fibrocyte : ma, qu'est ce que c'est ?

**C'est un fibroblaste définitivement ou transitoirement au repos.**

En témoignent son ADN nucléaire plus condensé et ses organites moins nombreux.

Une  $\zeta$  peut alterner les états fibroblaste/fibrocyte un nombre limité de fois.

### III. Les fibres.

#### Les types de fibres :

- I) Fibrocartilage
- II) Cartilage
- III) Réticuline
- IV) Lame basale
- V) Os

**1. Les fibres de COLLAGENE :**

- Sont constituée du collagène = 30/35 % des protéines totales de l'organisme.
- **Sont les plus abondantes.**
- Sont *biréfringentes en lumière polarisée* (OMG 0\_0! No soucy = striées transversalement :D)
- Sont résistantes aux tractions et forces mécaniques, mais très peu souples.
- Leur biosynthèse :

3 hélices alpha → procolagène →	« processing » → tropocolagène → fibrille de précollagène → fibre de collagène.
<i>dans la cellule</i> (exocytose)	<i>dans la matrice</i>

**2. Les fibres de RETICULINE :**

- Sont les plus fines et forment un réseau microfibrillaire (de soutien pour bcp d'organes).
- Sont surtout dans les organes hématopoïétiques et lymphopoïétiques, le foie, le rein, le TA...
- **Sont des variantes des fibres de collagène.**

**3. Les fibres ELASTIQUES :**

- Sont souvent très minces avec un aspect tendu, étiré.
- Sont majoritairement composées d'élastine.
- Reprennent leur longueur initiale quand la traction s'arrête.

**IV. Le tissu conjonctif fibreux lâche (TCFL = « chorion »).**

**1. Composition :**

Cellules caractéristiques	Cellules libres	Matrice extra-cellulaire	Autres
Fibroblastes et fibrocytes Cellules endothéliales (vx) Péricytes Quelques adipocytes.	Quantité de noms barbares pour des cellules surtout sanguines.	Substance fondamentale +/- gélifiée. Fibres (collagènes, réticulines, élastiques) peu nombreuses.	Vaisseaux sanguins. Vaisseaux lymphatiques. Nerfs.

**2. Fonctions :**

- Tissu de comblement de tous les espaces entre les tissus et/ou organes.
- Très grande activité métabolique → **apporte de bonnes conditions de trophicité aux épithéliums** = apport de la vascularisation, de l'innervation et du drainage lymphatique.
- Toujours au contact (« sous ») d'un épithélium séparés par une lame basale.
- Soutien + emballage de nombreux organes.

**3. Variabilité :**

- **TOPOGRAPHIQUE** → tissu diffus qui s'infiltré souvent entre les autres constituants tissulaires.
- **QUANTITATIVE** → variation du nombre des différents types de fibres et de cellules.
- **QUALITATIVE** → nature très variable de la MEC + aspects morphologiques variables des fibres et des cellules (ex : le fibroblaste exprime plusieurs phénotypes différents).

**V. Le tissu conjonctif dense (TCD).**

- **Dominance nette des fibres.**
- Diminution des cellules, souvent moins actives.
- Présence de fibrocytes « alaires » : donnent des fines lames de cytoplasme entre les fibres.
- **Tissus spécifiquement adaptés à la transmission de forces et de contraintes mécaniques !!**

TCD NON ORIENTE	TCD ORIENTE
<ul style="list-style-type: none"> <li>- Largement répandu (capsules, dure-mère...)</li> <li>- <b>Fibres de collagène abondantes</b> sans orientation précise (gros faisceaux)</li> <li>- Quelques fibres élastiques</li> <li>- Diminution +++ cellules et substance fondamentale.</li> <li>- Métabolisme TRES lent → réparations tissulaires très lentes.</li> <li>- Peu vascularisé</li> <li>- <b>Moins de résistance que dans le TCD orienté.</b></li> <li>- Diminution des fibroblastes.</li> </ul>	<ul style="list-style-type: none"> <li>- Largement répandu (ligaments, tendons).</li> <li>- <b>Dominance des fibres de collagène</b> orientée axialement (gros faisceaux).</li> <li>- TC lâche de revêtement externe = paratendon → s'infiltré et forme des cloisons dans le tendon</li> <li>- Même structure dans le ligament.</li> <li>- Vaisseaux et nerfs passent dans les cloisons.</li> <li>- Gaines synoviales autour du paratendon dans les zones de frottement (= sac glissant rempli de liquide).</li> <li>- Métabolisme restreint → réparations lentes.</li> <li>- Peu vascularisé.</li> <li>- <b>Résistance beaucoup plus importante.</b></li> <li>- Fibrocytes dit alaires ou ténocytes.</li> </ul>

Existence de ligaments élastiques (ligament jaune) où dominent les fibres élastiques comme celui des cordes vocales ou le ligament nuchal des vaches et leurs amis bovins.

## VI Le tissu adipeux :

### **1. Le tissu adipeux blanc :**

#### a) Sa morphologie :

- un noyau périphérique
- pas de bicouche limitante, l'enclave est directement reliée au cytoplasme
- une seule enclave lipidique
- nombreuses mitochondries, réticulum granulaire et **surtout** réticulum lisse.

#### b) le tissu adipeux blanc de réserve :

- Occupe principalement les zones cutanées et cavité abdominale
- Est une réserve d'énergie et de calorie
- Joue un rôle dans l'**équilibre hydrique**
- Capacité d'isolement contre le froid
- **Sensible** aux conditions métaboliques

#### c) le tissu adipeux blanc de structure :

- Support adaptatif face à des contraintes mécanique ou de fortes pressions, il entoure les nb organes
- Rôle de réparation des charges, protection, comblement
- **Peu sensible** aux conditions nutritionnelles

### **2. Le tissu adipeux brun :**

#### a) Sa morphologie :

- Noyau central
- Cellules polygonales
- Multiloculaire avec des enclaves bien individualisées
- Très bien **vascularisé et innervé**
- Pas de membrane limitante
- Mitochondries, réticulum granulaire et réticulum lisse largement représentés

#### b) Ses caractéristiques :

- **Thermogénèse** = produit directement des calories en conservant la même température
- Les mitochondries découplées sous l'action hormonale produisent de la chaleur **directement** sans passer par l'ATP
- Il est retrouvé beaucoup chez le nouveau-né mais également les animaux hibernants.