

# Rhumatologie du membre inf

## I/ Généralités / Affections médicales de l'appareil locomoteur

### 1°) Classification

- Pathologie articulaires
  - Arthrites
  - Arthroses
  - Arthropathies diverses
- Pathologies périarticulaires
- Pathologies osseuses
- Pathologies musculaires
- Pathologies nerveuses périphériques

Important de bien différencier les :

- patho mécaniques : se manifeste la journée, à l'effort (atteinte du cartilage)
- patho inflammatoires : réveille la nuit, augmentation de volume, chaleur, douleur, \$ diminuent après dérouillage matinal

Caractères généraux	Arthrite	Arthrose
Atteint	la synoviale	le cartilage
Etiologies	Variables : Infectieuses, Immunologiques, microcristalline, inconnue	Processus dégénératif : lésion puis destruction Rôle de l'âge, troubles mécaniques, traumatismes...
Age d'apparition	A tout âge	Rare avant 40 ans, Fréquence augmente avec âge
Signe inflammatoire	OUI (clinique, bio : VS, CRP, anat)	NON
Articulations touchées	1 ou plusieurs	1 ou plusieurs (++) genou, doigt, voire rachis)
Evolution	- par poussées/ rémission - vers guérison ou chronicité	chronique

### 2°) Arthropathies diverses

- Spondylarthropathie : 30/40 ans, touche d'abord tendons et ligaments puis articulation, porteur d'orthèse
- Polyarthrite chondroïde : ♀ 30/40 ans avec prédisposition génétique : possible atteinte A-I de la gaine des tendons, bilatérale et symétrique correspondant à un rhumatisme inf destructeur de la synoviale
- Arthrite A-I septiques : urgence avec risque pour articulation et septicémie
- Arthrite juvénile idiopathique : < 16 ans (chaleur, douleur, augmentation volume)
- Polyarthrite rhumatoïde : ♀ (ménopause) ++ : atteinte bilatérale et symétrique de l'extrémité des mb ++ = phalanges distales. Mono, oly ou poly si ± articulations. Evolue /s forme de poussées de + en + fortes et rapprochées, suivies de phases de rémission. Articulations peu à peu déformées + AEG
- Rhumatisme psoriasique : adultes avec psoriasis sévère et étendu, déforme les articulations

### 3°) Pathologie nerveuse périphérique

- Atteints radiculaires
  - Sciatique
  - Névralgie crurale (abolition réflexe rotulien par atteinte de L4)
  - Névralgie cervico-brachiale (C5 à C8 ++)
- Atteintes tronculaires
- Syndrome canaux:
  - Canal carpien (compression nerf médian : paresthésie avec picotement, perte sensi)

## II/ Interrogatoire

- HDLM : Etre précis et très complet : Début, Contexte ++ (choc émotionnel pouvant déclencher rhumatisme), Signes généraux (asthénie, fébricule, fièvre ?), Evolution et TTT
- ATCD : Personnels et Familiaux (rôle de la génétique +)
- Signes fonctionnels : Articulaires, Osseux, Musculaires
- Signes fonctionnels des autres appareils (pb cardiaque, pulmonaire svt associé aux pb articulaires)

### **III/ Signes fonctionnels articulaires**

#### **1 °) Douleur**

- Siège et irradiation (se faire montrer d'un doigt)
- Chronologie
  - Ancienneté
  - Horaire : mécanique ou inflammatoire
  - Nature et intensité (variable et subjective : EVA)
  - Variations:
    - Circonstances d'apparition
    - Ce qui augmente
    - Ce qui diminue (y compris effet traitement)

#### **2 °) Raideur et limitation mouvements**

- Enraidissement (progressif du rachis : orthèse par diminution fonctionnelle du nucléus pulposus. On évalue en faisant pencher le patient en avt jambes tendues ou par l'épreuve de Schöber : 2 repères, épineuse L5, trait 10cm plus haut... se penche : élongation de 5cm)
- Blocages (faux = sensation qui disparaît ou vrai = réel blocage)
- Ressauts
- Craquements
- Instabilité
- Boiterie

#### **3 °) Impotence fonctionnelle**

- Marche (périmètre, canne)
- Mouvements usuels (toilettes, repas, travail...)
- Instruments

#### **4 °) Indices**

- Indice algofonctionnel de Lequesne pour la hanche, tient compte de la douleur, gêne, périmètre de marche max, difficultés de la vie quotidienne et permet d'évaluer l'handicap, le TTT
- Indice de Streinbrocker permet de résumer l'état de l'atteinte :
  - Stade 1 : activité normale sans gêne
  - Stade 2 : Mouvements normaux, sauf gêne à certains mouvements dans 1 ou x articulations
  - Stade 3 : Mouvements limités, sujet pas capable de s'adonner à ses activités habituelles
  - Stade 4 : Sujet grabataire

### **IV/ Signes fonctionnels osseux**

#### **1 °) Douleur**

- Siège et irradiation
- Chronologie
  - ancienneté
  - horaire
- Nature et intensité
- Variations
  - circonstances d'apparition
  - Ce qui augmente ou diminue

#### **2 °) Généraux (tumeur)**

#### **3 °) Locaux (déformation)**

#### **4 °) Impotence fonctionnelle**

## **V/ Signes fonctionnels musculaires**

- Fatigabilité
- Myalgies = douleur du muscle
- Crampes = douleur + contraction du muscle
- Impotence fonctionnelle

## **VI/Examen physique**

- Complet
- Comparatif dans le temps et dans l'espace
- Chiffré en angles et en centimètres
- Calme...
- Daté et signé
- Sur malade entièrement dévêtu
- Inspection, palpation, étude des mouvements statiques et dynamiques
- Examen somatique complet indispensable

## **VII/ Examen articulaire**

### **1°) Inspection**

- Téguments
- Modifications de forme et de volume (tuméfaction articulaire)
- Position antalgique
- Attitudes vicieuses (ex: valgus/varus, flessum..)

### **2°) Palpation**

- Peau
- Repères osseux
- Plans cutané, sous cutané, musculaire, capsulo-ligamentaire
- Synoviale : Points douloureux, Volume?, Consistance?, Épanchement? (distension, fluctuation, choc rotulien)

### **3°) Etude des mouvements**

- Définitions:
  - 3 sortes de mouvements : Actifs, passifs, actifs contrariés
  - Position de référence (position 0)
  - Mouvements élémentaires (flexion, extension, abduction, adduction, rotations)
  - Mouvements combinés (ex: circumduction)
  - Mouvements globaux (action réalisée)
- Mesures d'amplitude:
  - Appréciation subjectif ou objective
  - En angles ou en distances
- Interprétation des résultats:
  - Comparativement aux cotés opposés et aux normes
  - Notion de variation individuelle
- Perturbations des mouvements physiologiques:
  - Douleurs
  - Ressauts, blocages
  - Limitations
  - Laxité
- Mouvements anormaux:
  - Latéralité
  - Tiroir
  - Rotation
  - Piston

## **VIII/ Signes physiques osseux**

- Tuméfaction
- Déformation
- Fractures (déplacement ?)
  - sur os sain
  - sur os pathologique
- Douleur provoquée
- État des parties molles sus jacentes

## **IX/ Signes physiques musculaires**

- Modifications de volume
  - Arophie (ex: gonarthrose où amyotrophie du quadriceps)
  - Hypertrophie
    - Topographie, mensurations comparatives
  - Modifications de consistance
    - Hypotonie
    - Hypertonie
  - Fasciculations (dans les scléroses latérales amyotrophiques)
  - Troubles neurologiques associés?
    - Motricité, sensibilité, réflectivité...

# I/ Sémiologie du genou

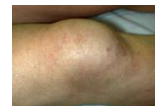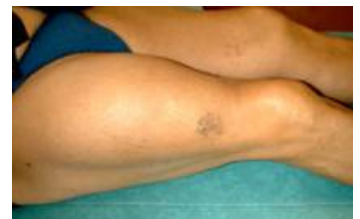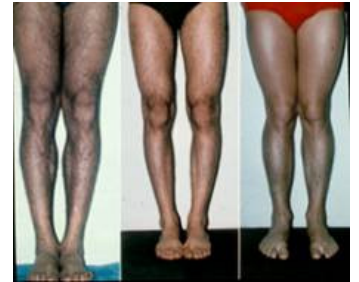## 1°) Signes fonctionnels

- Douleur:
  - Siège, irradiations
  - Chronologie: ancienneté, horaire
  - Nature et intensité
  - Circonstances (spontanée : inflammation d'arthrite, provoquée par trauma)
- Impotence
  - Permanente
  - Paroxystique
    - Blocage (=méniscal)
    - Dérobement (=ligamentaire)

## 2°) Signes physiques

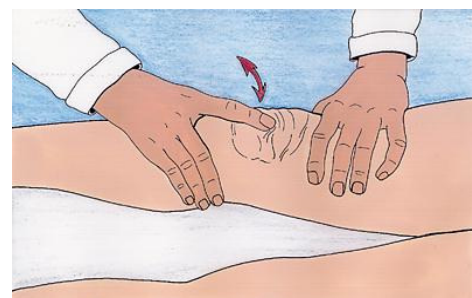### a) Inspection

- Statique:
  - Normale : axe = centre tête fémorale et entre 2 épines tibiales
  - Troubles statiques : varum, valgum (genoux se collent) recurvatum (genou en arrière)
  - Entraînent des arthroses : varum sur le plateau fémoro-tibial INT, valgum sur l'EXT
- Dynamique (à la marche)
  - Angle du pas = 10 à 15° et symétrique
  - Bascule du genou (lié à arthrose=tardif, ligamentaire=apparition précoce)
- Aspect des genoux:
  - Normal
  - Pathologique
    - Epanchement genou
    - Tuméfactions s'étendant au delà cavité du genou (tumeur?)
    - Kyste
    - Encoche sus-rotulienne : rupture du tendon du quadriceps →
    - Hygroma pré-rotulien : bursite (carreleurs tjs à genou) ↓
- Amyotrophie



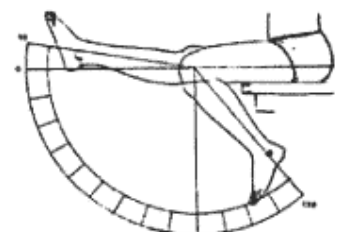
### b) Palpation

- Tous le plans (superficiel > profondeur)
- État de la synoviale
- Choc rotulien (signifie un épanchement)
- Points douloureux
  - rotule, interligne, condyles, tendons, ligaments
- Creux poplités (il peut y avoir un kyste)
- Mensurations (pour les amyotrophies)



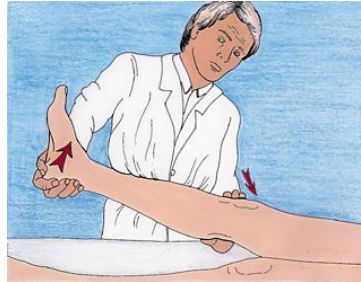### c) Etude des mouvements

- Flexion extension
  - Se mesure en prenant extension complète = 0
  - Flexion complète = 150 ° (talon poussé à la fesse)
  - Flexion active ne dépasse pas 135° (Goniomètre)
  - Examen comparatif
  - Extension complète sinon flexum
- Rotations
- Mouvements contrariés

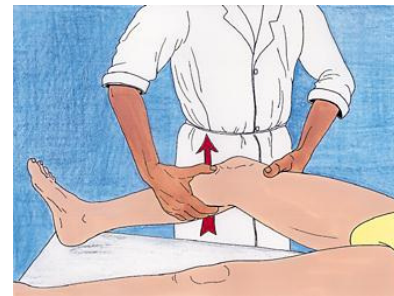

## d) Mouvements anormaux

- Le syndrome de laxité ligamentaire:
  - Stabilité transversale: latéralité interne/externe
  - Stabilité antéro-postérieure
    - tiroirs antérieurs / postérieurs
      - Signe de Lachman
      - Jerk-test
  - Laxité interne en extension:

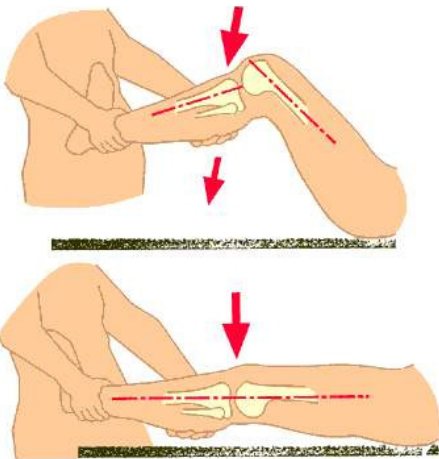


- La laxité antérieure (Lachman-Trillat)
- Genou déverrouillé à 20° de flexion. Le talon repose sur la table d'examen. L'examineur empaume le tibia, le pouce étant placé sur la Tubérosité Tibiale Antérieure. L'autre main maintient la cuisse quelques cm au dessus de la rotule. La main tibiale imprime subitement une translation tibiale antérieure. Qualité de l'arrêt : ferme (normal) ou mou (rupture du LCA) ou intermédiaire (rupture partielle)

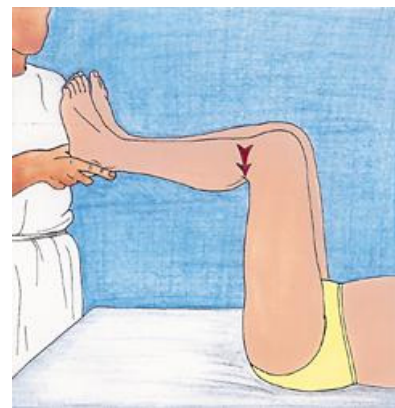
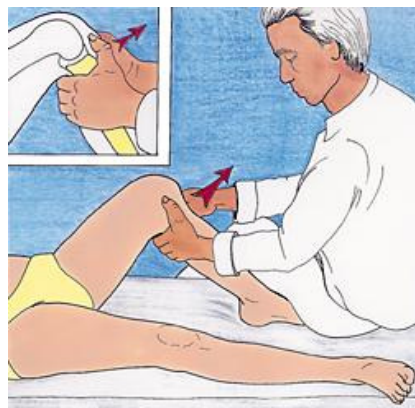


### - Jerk-test

- Patient en décubitus dorsal,
  - Cuisse fléchie à 45°,
  - Genou à 90°,
  - Jambe en rotation interne.
  - La main inférieure saisit le pied qu'elle met en rotation interne tandis que la main gauche exerce une contrainte en valgus sur l'extrémité supérieure de la jambe.
- La définition mécanique du Jerk est un changement brutal du rapport des deux surfaces, ce qui apparaît lors de la réduction de la subluxation en fin d'extension.



### - La laxité antérieure : Tiroir antérieur La laxité antérieure et Tiroir postérieur - Test de Godfrey



Si translation postérieure en extension  
 → rupture du LCP

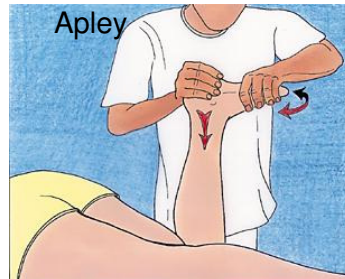
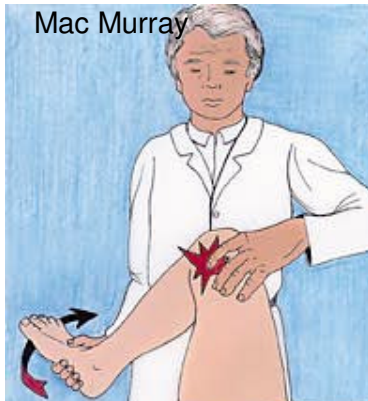
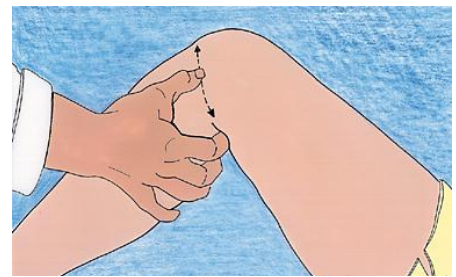- Le syndrome méniscal:
  - Recherche points douloureux genou à 90°
    - pression interligne méniscal
  - Cri du ménisque
  - Signe de Mac Murray

Flexion forcée en rotation externe avec compression de l'interligne Interne (externe), réveille la douleur du ménisque interne (externe)

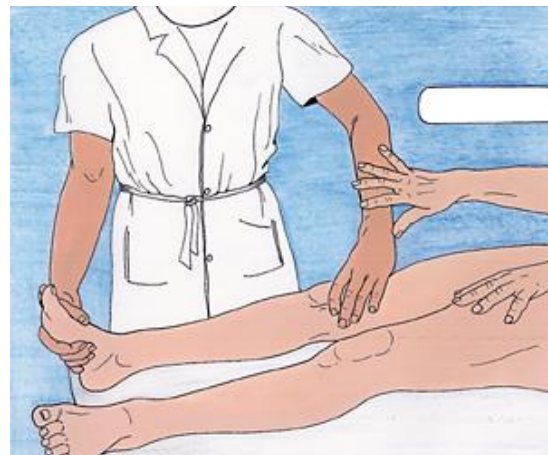
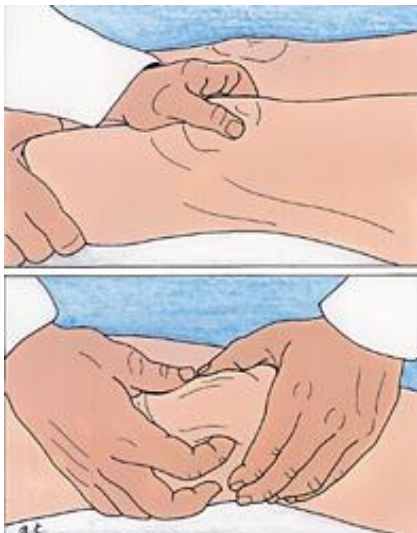- Signe d'Apley (Grinding test)

Pression sur le talon avec rotation into ou ext suivant le ménisque → douleur si lésion

- Signe de Generty ?



- Le syndrome rotulien:
  - Signes fonctionnels
  - Douleurs à la percussion
  - Douleur au palper rotulien
  - Signe du rabot : on pose la main sur le genou et on demande au patient de réaliser flexion/extension (on sent un craquement)
  - Douleur à l'extension contrariée
  - Signe de Smillie : sujet en décubitus dorsal avec genou fléchi de 0 à 30°, l'examineur pousse la rotule fortement en dehors. Le patient arrête l'examineur car il appréhende la luxation → instabilité rotulienne objective



## II/ Sémiologie de la hanche

### 1°) Signes fonctionnels

- Douleur
  - Siège et irradiation
  - Chronologie
    - ancienneté
    - horaire
  - Nature et intensité
  - Circonstances
- Impotence

### 2°) Signes physiques

#### a) Inspection

- Debout
- à la marche (face, dos, profil)
- couché
  - Bascule bassin (inégalité membres, position vicieuse en abduction ou adduction hanches, scoliose)
  - Boiterie (une douleur une raideur de hanche, un raccourcissement d'un membre inférieur, une insuffisance des muscles fessiers uni ou bi-latérale, luxation)
  - Attitude vicieuse
  - Tuméfaction
  - Amyotrophie muscles fessiers

#### b) Palpation

- Points douloureux
- Consistance d'une tuméfaction
- ADP
- Mensuration
- Testing musculaire

#### c) Etude des mouvements

- Actifs
- Passifs
  - Flexion : 135° ou plus
  - Extension : 10 -15°
  - Abduction = 45°
  - Adduction = 30°
  - Rotations internes 45 °
  - Rotations externes 45°
    - 3 techniques
      - Décubitus dorsal
        - cuisse et jambe à 90°, jambe en dedans ou dehors
          - » 45° en RE et 30° en RI
        - Cuisse et jambe étendue
      - Décubitus ventral